



This is a digital copy of a book that was preserved for generations on library shelves before it was carefully scanned by Google as part of a project to make the world's books discoverable online.

It has survived long enough for the copyright to expire and the book to enter the public domain. A public domain book is one that was never subject to copyright or whose legal copyright term has expired. Whether a book is in the public domain may vary country to country. Public domain books are our gateways to the past, representing a wealth of history, culture and knowledge that's often difficult to discover.

Marks, notations and other marginalia present in the original volume will appear in this file - a reminder of this book's long journey from the publisher to a library and finally to you.

Usage guidelines

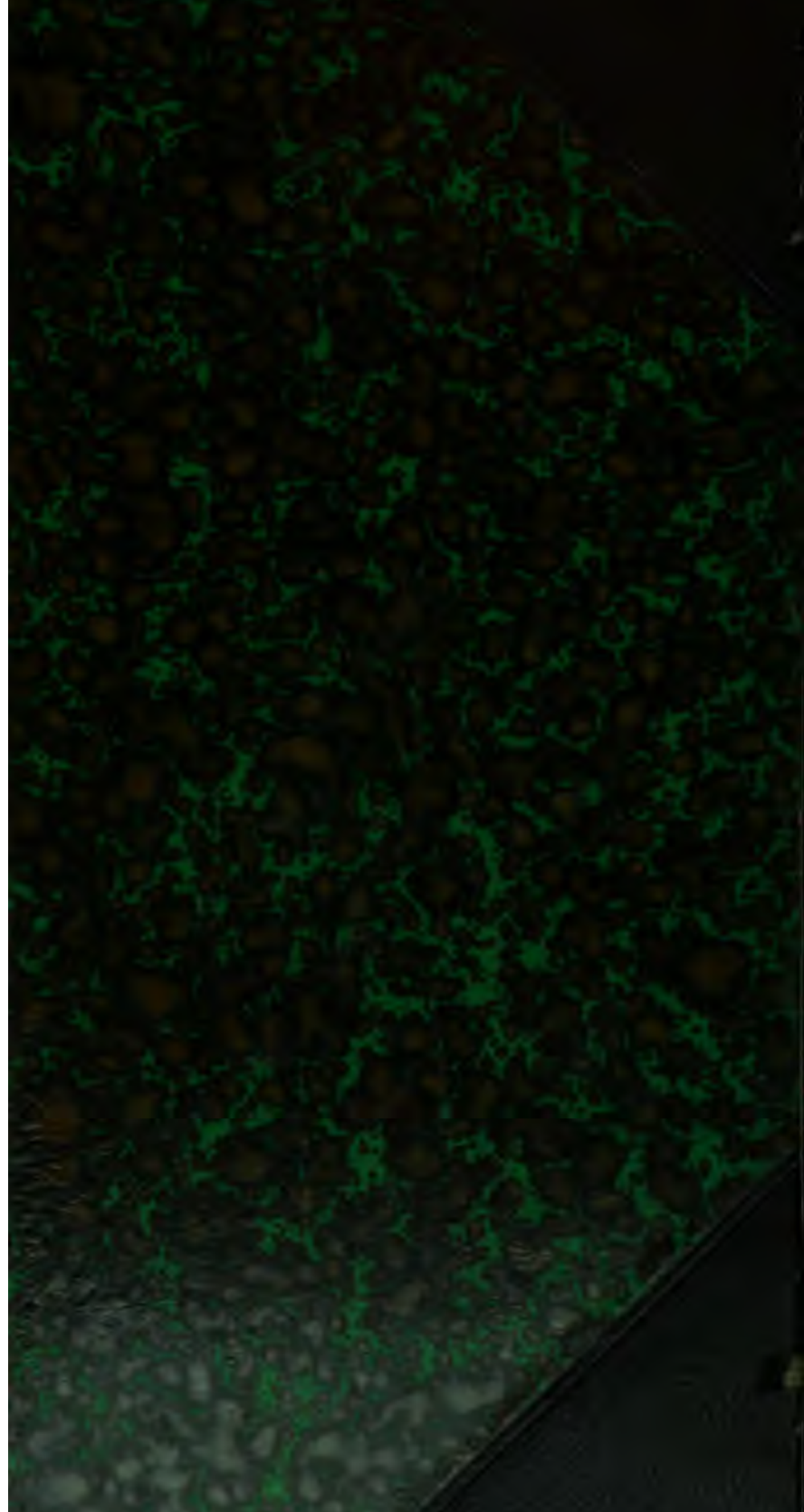
Google is proud to partner with libraries to digitize public domain materials and make them widely accessible. Public domain books belong to the public and we are merely their custodians. Nevertheless, this work is expensive, so in order to keep providing this resource, we have taken steps to prevent abuse by commercial parties, including placing technical restrictions on automated querying.


We also ask that you:

- + *Make non-commercial use of the files* We designed Google Book Search for use by individuals, and we request that you use these files for personal, non-commercial purposes.
- + *Refrain from automated querying* Do not send automated queries of any sort to Google's system: If you are conducting research on machine translation, optical character recognition or other areas where access to a large amount of text is helpful, please contact us. We encourage the use of public domain materials for these purposes and may be able to help.
- + *Maintain attribution* The Google "watermark" you see on each file is essential for informing people about this project and helping them find additional materials through Google Book Search. Please do not remove it.
- + *Keep it legal* Whatever your use, remember that you are responsible for ensuring that what you are doing is legal. Do not assume that just because we believe a book is in the public domain for users in the United States, that the work is also in the public domain for users in other countries. Whether a book is still in copyright varies from country to country, and we can't offer guidance on whether any specific use of any specific book is allowed. Please do not assume that a book's appearance in Google Book Search means it can be used in any manner anywhere in the world. Copyright infringement liability can be quite severe.

About Google Book Search


Google's mission is to organize the world's information and to make it universally accessible and useful. Google Book Search helps readers discover the world's books while helping authors and publishers reach new audiences. You can search through the full text of this book on the web at <http://books.google.com/>







**THE FRANCIS A. COUNTWAY
LIBRARY OF MEDICINE
BOSTON, MA**

SEP 08 2003







ARCHIV

FÜR

KLINISCHE CHIRURGIE.

BEGRÜNDET

VON

Dr. B. von LANGENBECK,

weil. Wirklichem Geh. Rath und Professor der Chirurgie.

HERAUSGEGEBEN

VON

Dr. E. v. BERGMANN,

Prof. der Chirurgie in Berlin.

Dr. E. GURLT,

Prof. der Chirurgie in Berlin.

Dr. C. GUSSENBAUER,

Prof. der Chirurgie in Wien.

THE FRANCIS A. COUNTWAY
LIBRARY OF MEDICINE
BOSTON, MA

SEP 03 2003

FÜNFZIGSTER BAND.

Mit 14 Tafeln, Abbildungen und anderen Figuren im Text.

Alphabetisches Namen- und Sach-Register für Bd. XLI—L.
(1891—1895).

BERLIN, 1895.

VERLAG VON AUGUST HIRSCHWALD.

N.W. Unter den Linden No. 68.



Inhalt.

	Seite
I. Das Stadium der bindegewebigen Induration bei Myositis progressiva ossificans. Von Dr. E. Lexer. (Hierzu Taf. I.) . . .	1
II. Der subphrenische Abscess im Anschluss an die perityphlitische und perinephritische Eiterung. Von Dr. W. Sachs. (Hierzu 11 Figuren.)	16
III. Ueber die Regeneration des zerstörten Knochenmarkes und ihre Beeinflussung durch Jodoform. Von Dr. F. Haasler. (Hierzu Tafel II.)	75
IV. Ueber die Spontanheilung rachitischer Verkrümmungen. Von Dr. W. Veit. (Hierzu 9 Figuren.)	130
V. Ueber das Carcinom, mit besonderer Berücksichtigung seiner Aetiologie, Heredität und seines endemischen Auftretens. (Aus der Grossherzogl. chirurg. Klinik in Jena.) Von Dr. med. Graf.	144
VI. Ueber die Erfolge der Radicaloperation freier Hernien mittelst der Verlagerungsmethode. Von Dr. Theodor Kocher. (Hierzu Tafel III.)	170
VII. Ueber einen Fall von Exstirpation eines inneren Beckenenchondroms mit partieller Resection des Darmbeins. (Aus der chirurgischen Privatlinik des Herrn Dr. Hadra.) Von Dr. med. Domke. (Mit einer Figur.)	177
VIII. Ueber die Resultate und die Ausführung der Radicaloperation besonders grosser Unterleibsbrüche. Von Dr. W. Kramer.	188
Berichtigung	260
IX. Ein Fall von Pankreascyste mit Nierendrehung. (Aus der chirurgischen Abtheilung der Diakonissen-Anstalt zu Dresden.) Von Dr. Dreyzehner	261
X. Ueber die odontoplastischen Odontome nebst Mittheilung eines neuen einschlägigen Falles. Von Dr. Ali Krogius. (Hierzu Taf. IV.)	275
XI. Ueber einige Fortschritte in der Hirnchirurgie. Von E. v. Bergmann	306

	Seite
XII. Zur Frage der Catguteiterung. Von Oberarzt Dr. Carl Lauenstein	323
XIII. Ueber Chloroform- und Aethernarkose. Eine Experimentaluntersuchung. (Aus dem pharmakologischen Institut der Universität Breslau.) Dr. H. Kionka. (Hierzu Taf. V)	339
XIV. Weitere Mittheilungen über tragfähige Amputationsstümpfe im Bereiche der Diaphysen. (Aus der Königlichen chirurgischen Klinik zu Kiel.) Von August Bier. (Hierzu 21 Figuren in Holzschnitt)	356
XV. Die Coeliectionia postica. Von Prof. Dr. Edmund Rose	379
XVI. Die These des Caron über Kehlkopfverstopfung. Von Prof. Dr. Edmund Rose	397
XVII. Ueber Heteroplastik bei Schädeldefecten. Von Dr. Alexander Fraenkel	407
XVIII. Bemerkungen zur Behandlung der Tuberculose des Kniegelenks, gestützt auf eine 18jährige Statistik der Göttinger Klinik. Von Prof. Dr. König	417
XIX. Zur Nachbehandlung nach Laparotomien. Von Dr. Paul Reichel	430
XX. Zur Operation der Geschwülste des Wirbelcanals. Von Dr. Kümmell	452
XXI. Beiträge zur Kenntniss der acuten Osteomyelitis. Von Dr. Funke	462
Bemerkungen zu dem Aufsätze von Dr. Henle „Ueber Desinfection frischer Wunden“ im 49. Band dieser Zeitschrift. Von Dr. C. Schimmelbusch	467
XXII. Erfahrungen über die intracraniale Trigemiusresection. Von Prof. Dr. F. Krause. (Hierzu Taf. VI und 4 Figuren im Text.)	469
XXIII. Ueber angeborene Anomalien der oberen Extremitäten. Gleichzeitig ein Beitrag zur Vererbungslehre. Von Dr. G. Joachimsthal. (Hierzu Taf. VII.)	495
XXIV. Die Aetiologie und Histogenese des Carcinoms. Von Prof. Dr. H. Tillmanns	507
XXV. Casuistischer Beitrag zur Excision der Bruchpforte bei der Radicaloperation von Nabelbrüchen und Brüchen in der Linea alba post laparotomiam. Von Dr. A. von Brackel.	535
XXVI. Drei plastische Operationen. Von Prof. Dr. V. Czerny.	544
XXVII. Weitere Erfahrungen über frühzeitige Bewegungen gebrochener Glieder mit besonderer Rücksicht auf die untere Extremität. Von Prof. Dr. A. von Bardeleben	551
XXVIII. Mittheilung über Magenfistelbildung. Von Prof. Dr. Fritz Fischer	562
XXIX. Ueber die Beziehungen zwischen Lymphosarkom und Tuberculose. (Aus dem pathologischen Institut in Zürich.) Von Dr. Gustav Ricker	573
XXX. Blasengeschwülste bei Fuchsin-Arbeitern. Von Dr. L. Rehn	588

	Seite
XXXI. Ueber Nephrolithiasis nach Rückenmarksverletzungen. Von Dr. Kurt Müller	601
XXXII. Die Behandlung der durch rundes Magengeschwür veranlassten Perforationsperitonitis. Von Dr. Karl Schuchardt	615
XXXIII. Zur Behandlung der narbigen Speiseröhrenverengung. Von Prof. Dr. Ferd. Petersen. (Mit 3 Figuren.)	626
XXXIV. Zur Frage der Gelenkneurose. Von Prof. Dr. Ferd. Petersen. (Mit einer Abbildung.)	632
XXXV. Beitrag zur orthopädischen Behandlung der angeborenen Hüftluxation. Von Dr. L. Heusner. (Hierzu Taf. VIII.)	636
XXXVI. Zur Diagnose der Syphilome. Von Prof. Dr. Friedrich von Es-march. (Hierzu Taf. IX.)	646
XXXVII. Ueber ausgedehnte Resectionen der langen Röhrenknochen wegen maligner Geschwülste. Von Prof. Dr. J. Mikulicz. (Hierzu Taf. X und 4 Abbildungen im Text.)	660
XXXVIII. Zur Entstehung der subcutanen Nierenzerreissungen und der Wanderniere. Von Prof. Dr. Küster	676
XXXIX. Ueber operative Behandlung der Coxitis. Von Dr. Rincheval	687
XL. Mittheilungen aus der chirurgischen Casuistik und kleinere Mittheilungen.	
Maschinenverletzung der rechten Hand, Zermalmung der Finger, ausgedehnter Hautdefect auf dem Dorsum der Hand, Deckung desselben durch Lappen der volaren Hautdecke der Finger. Von Dr. P. Schroeter. (Mit einer Figur.)	706
XL I. Heilversuche mit Bacteriengiften bei inoperablen bösartigen Neubildungen. (Aus der Königlichen chirurgischen Klinik zu Leipzig.) Von Stabsarzt Dr. P. L. Friedrich	709
XL II. Ein neues Verfahren der Rhinoplastik und Operation der Sattelnase. (Aus der kgl. chirurgischen Klinik des Prof. v. Bergmann, Berlin.) Von Dr. C. Schimmelbusch. Mit Holz-schnitten	739
XL III. Die Bildung der seitlichen Darmanastomose (Entero-anastomosis lateralis) mittelst Kartoffelplatten. (Aus der chirurgischen Hos-pitalklinik zu Kasan.) Von Prof. Dr. W. J. Rasumowsky.	747
XL IV. Ueber retroperitoneale Lymphcysten. Von Dr. Albert Narath. (Hierzu Taf. XI, Fig. 1—5 und 3 Abbildungen im Text.)	763
XL V. Ueber ein pulsirendes Angioendotheliom des Fusses. Von Dr. Albert Narath. (Hierzu Taf. XI, Fig. 6, 7, 8.)	794
XL VI. Ueber die Einheilung von Fremdkörpern unter der Einwirkung chemischer und mikroparasitärer Schädlichkeiten. Ein Beitrag zur Entzündungslehre. Von Prof. Dr. Otto von Bünchner.	800
XL VII. Ueber die Resection des Mastdarms bei den stricturirenden Geschwüren desselben. Von Dr. M. Schede. (Mit 1 Abbildung.)	835
XL VIII. Zur Behandlung von erworbenen Schädel-Knochen-Defecten. Von Prof. Dr. A. Freih. von Eiselsberg. (Hierzu Tafel XII.)	845

	Seite
XLIX. Die Behandlung der Wandermilz durch Splenopexis. Von Prof. Dr. Rydygier. (Mit 3 Figuren.)	380
L. Die erste Verklebung der serösen Häute. (Nach experimentellen Untersuchungen.) Von Prof. Dr. E. Graser. (Hierzu Tafel XIII.)	887
LI. Eine operativ behandelte Hirncyste. (Cystisch-entartetes Perithelsarcom.) (Aus der chirurgischen Klinik zu Erlangen.) Von Prof. Dr. E. Graser. (Hierzu Tafel XIV.)	901
LII. Ein weiterer Beitrag zur Kenntniss der Osteochondritis dissecans. Von Dr. Staffel. (Mit 4 Figuren.)	913
LIII. Ueber Ausschaltung inoperabler Pylorus-Stricturen nebst Bemerkungen über die Jejunostomie. Von Prof. Dr. A. Freih. von Eiselsberg. (Mit 1 Holzschnitte.)	919

Alphabetisches Namen- und Sachregister für Bd. XLI—L (1891—1895),
bearbeitet von E. Gurlt.

ARCHIV
FÜR
KLINISCHE CHIRURGIE.

BEGRÜNDET

von

Dr. B. von LANGENBECK,
weil. Wirklichem Geh. Rath und Professor der Chirurgie.

HERAUSGEGEBEN

VON

Dr. E. v. BERGMANN,
Prof. der Chirurgie in Berlin.

Dr. E. GURLT,
Prof. der Chirurgie in Berlin.

Dr. C. GUSSENBAUER,
Prof. der Chirurgie in Wien.

FÜNFZIGSTER BAND.

ERSTES HEFT.

Mit 3 Tafeln Abbildungen, anderen Figuren und Holzschnitten.

BERLIN, 1895.
VERLAG VON AUGUST HIRSCHWALD.

N.W. Unter den Linden No. 68.

der 3. Rippe entspringenden Faserpartie einen dünnen, harten, beweglichen Strang aufweist. Ganz ähnlich, nur etwas kleiner ist ein Tumor, der etwa in der Höhe des 6. Halswirbels im Rande des Trapezius seinen Sitz hat. Die Muskeln der Arme und Schultern sind äusserst wenig entwickelt, um so mehr fällt links die stark vergrösserte Schulterwölbung auf infolge einer die mittlere Partie des linken Deltoideus einnehmenden über faustgrossen Neubildung von fibromähnlicher Consistenz, über welcher sich beim Heben des Arms Muskelfasern contrahiren und die eine geringe Beweglichkeit gegen den Knochen aufweist. An den abgemagerten Oberarmen kann man deutlich beiderseits unter dem atrophischen Biceps ein fast knochenhartes strangartiges Gebilde in der unteren Hälfte des Humerus durchfühlen, das gegen den Knochen selbst seitlich zu verschieben ist und die Stelle des Brachialis int. einnimmt. An dem stark abgemagerten rechten Vorderarm bemerkt man unter dem in seinen Conturen gut hervortretenden Supinator longus etwa in der Mitte des Vorderarms einen ca. 5 Ctm. breiten und langen knochenharten Tumor, der sich unter dem Sup. long. seitlich bewegen lässt, gegen das Handgelenk ohne scharfe Grenze in den sehnigen Theil des Radialis ext. l. übergeht, nach aussen (dorsal) und oben mit einem scharfen, etwas höckerigen Rand endigt, so dass man glaubt, eine hier eingelagerte Knochenplatte zu fühlen. Der Anconeus longus links ist 3 Finger breit unterhalb seines Ursprungs in eine etwa 7 Ctm. lange spindelförmige Verhärtung verwandelt, andere Muskeln zeigen gegenüber den weichen atrophischen Muskeln eine eigenthümliche Härte, so der rechte Tricepskopf und der rechte Teres major; ähnliche Verhärtungen vor dem linken Trapeziusrand im Splenius cap. (?) und rechts strangförmig neben dem Kehlkopf im Sternohyoideus (?).

Die meisten Veränderungen bietet der Rücken des Pat. Das ganze Gebiet des linken Latissimus dorsi zwischen Darmbeinschaukel und Schulterblattwinkel wird eingenommen von einem aus einzelnen in einander übergehenden, flachen Hervorwölbungen gebildeten Tumor, der median nahe der Wirbelsäule, oben am Schulterblattwinkel, unten nicht weit von der Darmbeinschaukel, seitlich etwa in der mittleren Axillarlinie unregelmässig endet. Die Anschwellung hat knorpelähnliche Consistenz, ist glatt auf der Oberfläche und ist von unveränderter Haut bedeckt. Gegen den Thorax ist sie unverschieblich, nur die lateralen Fortsetzungen nach vorne und unten, strangförmige, harte Gebilde, die entsprechend den Serratus- und Latissimuszacken an den Rippen enden, sind gegen die letzteren etwas verschieblich. Der an der 10. Rippe endende Strang ist stark druckempfindlich, auch strahlen von hier besonders Nachts heftige Schmerzen aus. Auch in der Gegend der linken Fascia lumbodorsalis ist eine längliche, von oben nach unten verlaufende, harte Hervorwölbung, die mit der grossen Geschwulst zusammenhängt. Die rechte Rückenhälfte ist frei.

An beiden Scapulae sind die fühlbaren Knochenconturen unverändert, doch findet sich links im Gebiete des Infraspinatus ein sehr harter, flacher Tumor, welcher an der Spina beginnt, im unteren Drittel der Scapula steil endigt und sich nach aussen bis unter das Acromion erstreckt. Nur am inneren Scapularande ist er völlig unbeweglich. An der rechten Seite des Thorax findet

sich über der 5. und 6. Rippe etwa am Rande des Latissimus beginnend eine ähnliche Hervorwölbung, die an den Rippen festsitzt und nach vorne in strangförmigen Ausläufern an denselben endigt. (Serratus.)

Am Knochensystem keine nachweisbaren Neubildungen. Missbildungen an Fingern und Zehen fehlen.

Am 16. 11. 94 wurde der wegen seiner Grösse lästige Tumor des linken Deltoides excidirt. Mit einem grossen Längsschnitt wurde die normal aussehende Muskeloberfläche der ganzen mittleren Partie blossgelegt, sodann vor und hinter dem Tumor in gesundem Muskel in die Tiefe eingedrungen, der breite Ansatz an der normalen Humerusoberfläche glatt abpräparirt, und schliesslich, da die Verhärtung sehr nahe bis zum Acromion ging, ein Theil des letzteren im Zusammenhang mit dem Ursprung der mittleren Partie abge-meisselt. Heilung p. pr.

Nach 10 Tagen wurde sodann die sehr schmerzhaft und verhärtete an der 10. Rippe entspringende Latissimuszacke l. in einer Länge von etwa 10 Ctm. entfernt, wobei die Fasern möglichst genau von der Rippe abpräparirt wurden. Glatte Heilung. Nach weiteren 10 Tagen verliess Patient die Klinik¹⁾.

Das Präparat des Deltoides ergab auf seinem Längsschnitt einen gut faustgrossen, beinahe scharf begrenzten Tumor von dem Aussehen und der Consistenz etwa eines Fibroms. Eine etwa 1½ Ctm. dicke Lage unveränderter Muskulatur bedeckte die Oberfläche, an beiden Enden des Muskels geht der Tumor zum Theil in das Sehnen-gewebe über. Die übrig gebliebenen Muskelfasern markiren sich in der hellen Geschwulstmasse als feine röthliche Streifen, an der Peripherie sind sie häufiger und dichter als im Centrum. Ein Querschnitt durch die Uebergangszone zwischen Tumor und Muskel zeigt die Fortsetzung des ersteren in das intermuskuläre Binde-gewebe, das erst zwischen den vereinzeltten Bündeln verbreitert ist, um sich dann nach der Peripherie zwischen den dichter stehenden Muskelbündeln in feiner Verästelung zu verlieren. (Taf. I. Fig. 5.) Ein ähnliches Bild giebt der Querschnitt der Latissimuszacke, die in ihrer Mitte einen bleistiftdicken fibrösen Strang enthält (Fig. 3.); derselbe endet auf dem Längsschnitt in feinen Ausläufern zwischen den erhaltenen Muskelbündeln in der Nähe des Ursprungs der Zacke. Eine Ossificationsanlage konnte makroskopisch an beiden Präparaten nicht nachgewiesen werden.

Diejenigen Muskelbündel, welche den Tumor des Deltoides aussen bedecken, zeigen auch mikroskopisch ganz normales Ver-

¹⁾ Nach einem Briefe des Patienten vom 18. März d. J. sollen jetzt auch mehrere Muskeln am Hals und den unteren Extremitäten erkrankt sein.

halten. Gehen wir von den normalen Muskelbündeln aus, z. B. bei Schnitten, denen Fig. 5 entspricht, weiter gegen die Mitte der Neubildung, so finden wir schon makroskopisch an der Uebergangszone zwischen Muskel und Tumor ein auf Kosten der Muskelbündel verbreitertes Perimysium externum; und schon diese Muskelbündel enthalten Veränderungen einzelner Fasern, die entweder atrophisch oder stark aufgequollen sind, mit oder ohne Wucherung der Muskelkerne. Noch näher dem Geschwulstgewebe wird auch das Perimys. int. zellreicher und breiter unter gleichzeitiger Atrophie und körnigem Zerfall der Muskelfasern. Immer mächtigere Bindegewebszüge umrahmen die Muskelbündel und senden ihre Ausläufer zwischen die Fasern, an denen manigfaltige Degenerationserscheinungen auftreten, besonders Verlust der Querstreifung, Längszerfaserung und Zerfall in Querscheiben. Die zerfallenden Fasern sind öfters von Leukocytenhaufen umgeben, die Wucherung der Muskelkerne führte an einzelnen Stellen zu Riesenzellen ähnlichen Haufen. Die breiten Züge des Perimys. ext. der Uebergangszone sind sehr gefässreich, die Adventitia der Gefässe scheint sich überall an der Bindegewebswucherung zu beteiligen, in der Umgebung der Capillaren sieht man eine mässige Leukocyteninfiltration. Abgesehen von der letzteren ist das Bindegewebe sehr reich an Zellen von den verschiedensten Formen mit Uebergängen der spindelförmigen zu grossen, vielgestaltigen Zellen, die zahlreiche Kerntheilungsfiguren enthalten und sich in dichter Anhäufung im ganzen Tumorgewebe finden. (Fig. 1.) Inmitten des Tumors, wo diese grossen Zellen in lockerem, netzförmig verzweigtem Bindegewebe freier liegen, haben sie mehr runde Gestalt und gleichen Knorpelzellen ohne Kapseln, im dichteren Bindegewebe sind sie bald spindelförmig, bald abgeplattet. Sie stehen oft im Perimysium int. rings um die atrophischen Fasern herum, deren Kerne und Sarcolemm sich gewöhnlich der contractilen Substanz dicht anschmiegen (Fig. 4a). Geht die Faser vollständig zu Grunde (Fig. 4c), so entstehen, wenn auch die an einzelnen Stellen noch sichtbaren Muskelkerne mit dem Sarcolemm in körnige Masse zerfallen sind, kleine Lücken oder Spalten (Fig. 2), die gerade dem Centrum der Geschwulst stellenweise ein schwammartiges Aussehen mit feinsten Poren verleihen. Das Gewebe besteht hier nur aus zartem, mit grossen Zellen besetztem Bindegewebe, dem ehemaligen Perimysium int., und zahlreichen Gefässen.

Die Mannigfaltigkeit dieses zellreichen Gewebes und die Veränderungen, die von ihm ausgehen, berechtigen zu der Annahme, dass es sich hier um ein mit zahlreichen Bildungszellen ausgestattetetes Keimgewebe handelt. Diese Bildungszellen sind durch Wucherung der Bindegewebszellen entstanden und können in den breiten, narbenartigen Bindegewebszügen, wo sie als grosse Spindeln in Spalträumen liegen, als Fibroblasten bezeichnet werden (Fig. 6), während andererseits an einzelnen wenigen Stellen der Geschwulstmitte sich der Uebergang zu Knorpelzellen mit Bildung von hyaliner Grundsubstanz verfolgen lässt.

Eine weitere Ausbildung des Gewebes ist nahe dem Ursprung am Acromion angedeutet in Schnitten, die etwa 1—2 Ctm. weit vom Knochen entfernt entnommen sind. Wir finden hier in dem äusserst zell- und gefässreichen Gewebe unregelmässig verlaufende, breite, miteinander verästelte Bindegewebszüge, die schon nach ihrer Anordnung grosse Aehnlichkeit mit Knochenspängchen haben. Die Grundsubstanz ist verdichtet, jedoch nicht verkalkt, die ehemaligen Bindegewebszellen liegen in kleinen eckigen Spalten und jene Bildungszellen liegen in einer fast regelmässigen Reihe dem verdichteten Gewebe an, das wir wohl nach Allem als osteoide Bälkchen ansprechen dürfen (Fig. 7).

Auch das Peritenonium int. der am Acromion entspringenden Sehne zeigt Veränderungen. Man sieht hier ebenfalls Zellvermehrung in dem lockeren, interstitiellen Gewebe und zahlreiche Bildungszellen, durch deren Wucherung die Sehnenbündel auseinander gedrängt erscheinen. Längsschnitte vom Uebergang der Muskelfasern in die Sehne zeigen, wie das neugebildete zell- und gefässreiche Gewebe (Keimgewebe) sich aus dem Perimysium in's Peritenonium fortsetzt.

Die Veränderungen der sehr schmerzhaften und jedenfalls erst seit kurzer Zeit erkrankten Latissimuszacke sind im Ganzen dieselben, wie die im Deltoides, nur weniger vorgeschritten. Der harte Strang ist allseitig umgeben von grossentheils normalen Muskelbündeln (Fig. 3), zum Theil sind nur einzelne gequollene Faserquerschnitte und Vermehrung der interstitiellen Bindegewebszellen auffallend. Das Gewebe des fibrösen Stranges bietet ein buntes Gemisch von dicken Zügen fibrillären Bindegewebes, netzförmig angeordneter Bindegewebsfasern, Alles durchsetzt von gewucherten Bindegewebszellen und grossen Bildungszellen; dazwischen

viele atrophische Muskelfasern, die hier trotz des verbreiterten Perimysium int. noch ihre Anordnung zu einzelnen Bündeln erkennen lassen und nur wenige Degenerationserscheinungen aufweisen. Das ganze Bild steht unter dem Zeichen der Entzündung, die sich an der Uebergangszone zwischen die Muskelbündel fortsetzt. Zahlreiche Capillaren durchziehen das Gewebe, an vielen Stellen von dichten Leukocytenherden umgeben; ausserdem ist eine mässige Rundzelleninfiltration des ganzen Gewebes vorhanden.

Nach diesen mikroskopischen Befunden müssen wir annehmen, dass der Schwerpunkt des ganzen Processes, welcher bei der Erkrankung der schliesslichen Ossification eines Muskels vorangeht, in einer vom intermuskulären Bindegewebe ausgehenden Zellwucherung besteht. Es ist jedoch bei unserem Patienten der Process sicherlich nicht allein auf die Muskeln beschränkt. Wenn auch nirgends vom Knochen ausgehende Wucherungen — Exostosen, Hyperostosen — constatirt wurden, wie solche in vielen anderen Fällen vorhanden waren, so sind doch die im Bereiche der Rückenmuskeln und Serratusabschnitte entstandenen Neubildungen zum grössten Theil fest mit den Rippen verbunden, auch findet sich im Gebiete der linken Fascia lumbodorsalis eine breite Fortsetzung des grossen Tumors in der Lendengegend, dicht unter der Haut liegend. Doch sind diese Befunde leicht mit einem Uebergreifen der Wucherungsvorgänge vom Perimysium auf das Periost und das lockere Zwischenbindegewebe der Sehnen zu erklären, wie letzteres in dem Deltoidespräparate nahe dem Acromion zu sehen war. Ist dann schliesslich ein Muskel ganz verknöchert und an Ursprung und Ansatz mit dem Skelett knöchern verbunden, so ist, wie schon Mays¹⁾ hervorhob, in vorgeschrittenen Fällen schwer zu sagen, ob die Ossification vom Muskel oder Knochen ausging. Unterscheiden wir mit Mays bei dem ganzen Krankheitsbilde Uebergangsformen, an die sich nach zwei Richtungen hin — was einerseits die hervorragende Betheiligung des Knochensystems, andererseits die fast ausschliessliche Localisation des Processes im intermuskulären Bindegewebe betrifft — Extreme anschliessen, so ist unser Patient zu jenen extremen Fällen zu zählen, in welchen die Wucherung des Muskelbindegewebes und die primäre Entstehung der Veränderungen mitten

¹⁾ l. c.

im Muskelbauche in den Vordergrund tritt. Als Extrem in der anderen Richtung dürfte z. B. der von Virchow in der Berliner medicinischen Gesellschaft vorgestellte Patient gelten — ein allerdings weit vorgeschrittener Fall mit ausgedehnten Verknöcherungen —, zu dem Virchow¹⁾ bemerkte, dass „alle diese Veränderungen im Wesentlichen vom Knochen ausgehen“ und dass dieselben „nicht etwa primitiv in den Muskeln entstehen, sondern aus den Knochen in die Muskeln hineinwachsende Knochenstränge sind.“

Der auffallendste Befund an unseren Präparaten ist das äusserst zellreiche, mit vielen Gefässen versehene Gewebe, aus welchem im Wesentlichen die Veränderungen inmitten des Muskels bestehen und welches unzweifelhaft als die Vorstufe zu weiteren Veränderungen durch Metaplasie des Gewebes zu betrachten ist. Münchmeyer schloss aus dem stetigen Befunde von Bindegewebe in der Umgebung der neugebildeten Knochenmassen, dass der Process der Verknöcherung stets auf bindegewebiger Grundlage erfolge, und nannte dieses Stadium, mit dem der Process jedoch auch abschliessen könne, das der bindegewebigen Induration. Nicoladoni geht weiter und nimmt an, dass — nach seiner Auffassung infolge diffuser interstitieller Myositis — ein in seinem ersten Zustande noch indifferentes Gewebe entstehe, das 2 verschiedene Wege endlicher Ausbildung einschlagen kann, einmal den zur Narbe, zweitens den zum Knochen. Diese letztere Annahme findet schon in unserem bisherigen mikroskopischen Befunde insofern eine Bestätigung, als das durch Proliferation der Bindegewebszellen entstandene Keimgewebe sich sowohl durch Bildung neuer Bindegewebsfibrillen in ein schliesslich festes, narbenähnliches Gewebe umwandeln kann, als auch Andeutungen einer weiteren Umbildung in Knorpel- und Knochengewebe vorhanden sind.

Die Untersuchung der verhältnismässig erst kurze Zeit erkrankten Muskeln liess bezüglich der Genese der Erkrankung einigen Aufschluss erwarten. Das Bild der am kürzesten befallenen Latissimuszacke unterscheidet sich von den etwas mehr vorgeschrittenen Veränderungen des Deltoides besonders dadurch, dass eine viel ausgeprägtere Entzündung das neugebildete Gewebe durchsetzt. Es stimmt dies ja mit dem klinischen Bild der Erkrankung überein,

¹⁾ Berliner klinische Wochenschrift. 1894. No. 32.

das in der Regel Entzündungserscheinungen bei dem schubweisen Einsetzen des Processes hervortreten lässt, und dem Krankheitsbilde bisher den Namen der Muskelentzündung erhalten hat. Die Mehrzahl der Autoren fasst heute die Erkrankung als Geschwulstbildung auf. Aber es fragt sich vor allem, ob Geschwulstbildung im engeren Sinne, wie dies Mays, Cahen, Ziegler¹⁾ u. A. verfechten, oder durch entzündliche Prozesse hervorgerufene Hyperplasien vorliegen. (Münchmeyer:²⁾ chronische Entzündung, Nicoladoni:³⁾ interstitielle Myositis durch trophische Störungen, Düms:⁴⁾ Reizung des Bindegewebes durch Traumen und Blutextravasate, Bildung indifferenter Granulationszellen.) Auch Mays weist darauf hin, dass nach Virchow eine Trennung zwischen Tumorenbildung und chronischer Entzündung oft nur eine willkürliche sei. Die im Geschwulstgewebe selbst, meist um zerfallende Fasern herum, auftretenden Entzündungserscheinungen lassen sich leicht als sekundäre Vorgänge erklären; nicht so ohne weiteres dagegen die entzündliche Schwellung im ersten Stadium der Erkrankung und die ersten Veränderungen des interstitiellen Gewebes. Denn es ist schwer zu entscheiden, ob die Infiltration und Wucherung des interstitiellen Bindegewebes das Anfangsstadium des Processes darstellt oder von ihm abhängt. Nur die Veränderungen der Muskelsubstanz selbst, die einfache und degenerative Atrophie, sind nach unseren Präparaten unzweifelhaft sekundärer Natur. Sie erscheinen hier, ähnlich wie in der Peripherie von Geschwülsten, nur in der Uebergangszone, wo die so erkrankten Muskelbündel schon von verbreitertem und gewuchertem Perimysium ext. umgeben sind. Durch die reichliche Zellproliferation und das Fortschreiten derselben vom Perimysium ext. zwischen die allmählig zu Grunde gehenden Muskelfasern ist der geschwulstartige Charakter des Processes so ausgeprägt, dass man an besonders zellreichen Stellen an das Bild grosszelliger Muskelsarkome erinnert wird. Trotzdem ist es nach unseren dem entzündlichen Anfangsstadium der Erkrankung näher stehenden Präparaten nicht möglich, mit der nämlichen Bestimmtheit wie Cahen für die Auffassung des Processes

¹⁾ Ziegler, Allg. Pathologie. 1895. p. 404.

²⁾ l. c.

³⁾ Wien. med. Blätter. 1878. No. 22—27.

⁴⁾ Deutsche militärärztl. Zeitschr. 16. 1887. p. 325.

als wahre Geschwulstbildung einzutreten, da nicht entschieden werden kann, welche Rolle die entzündliche Bindegewebswucherung dabei spielt. Dies bleibt wahrscheinlich erst einer glücklichen Beobachtung und Untersuchung des frühesten Krankheitsstadiums überlassen.

Den weiteren Uebergang des zellreichen Gewebes bis zur ausgesprochenen Verknöcherung zu untersuchen, blieb leider versagt, da unser Patient von den älteren und härteren Muskelgeschwülsten, in denen man ossificirte Partien vermuthen konnte, keine Beschwerden hatte und natürlich ein weiterer operativer Eingriff nicht geboten war. Dagegen konnten wir zu diesem Zwecke und zum Vergleiche der bindegewebigen Veränderungen ein in der klinischen Sammlung aufbewahrtes Präparat verwenden, Theile eines ossificirten *M. iliopsoas*. Der Fall gab Salman¹⁾ Gelegenheit zu einer ausführlichen Bearbeitung als Inaug.-Dissertation, der ich gekürzt die Krankengeschichte entnehme.

Aufnahme des 13jährigen Schülers R. Sch. in die Klinik am 26. 4. 92. Früher gesund, am 12. 4. plötzlich erkrankt. Beim Erwachen am Morgen empfand er, nachdem er sich am Abend vorher vollkommen wohlgeföhlt, heftige Schmerzen in der rechten Leistengegend und konnte das Bein nicht mehr bewegen. Locale Salbenbehandlung. Dabei wird eine allmählig zunehmende Geschwulst in der rechten Leistengegend bemerkt. Beim Gehen heftige Schmerzen. Ob Fieber dagewesen ist, weiss Pat. nicht anzugeben.

Die rechte Inguinalgegend zeigt am 29. 4. eine deutliche Vorwölbung, welche etwa 2Finger breit unterhalb Lig. Poup. beginnt und sich ohne scharfe Begrenzung nach oben etwa handbreit über dasselbe erstreckt. Die Haut ist mässig geröthet, abhebbar. Der Tumor, wenig druckempfindlich, scheint zu fluctuiren. Bewegungen im Hüftgelenk mit dem für gewöhnlich in stumpfwinkliger Flexion und geringer Adduction gehaltenen Bein werden activ gar nicht ausgeführt, sind aber passiv unter Schmerzen möglich. Insbesondere ist die forcirte Streckung des Beines ausserordentlich schmerzhaft. An der Wirbelsäule nichts Abnormes. Fieber nicht vorhanden.

Operation am 2. 5. 92. Schnitt parallel dem Lig. Poup., daumenbreit oberhalb der Spina. Es findet sich eine gelbliche, weiche, speckähnliche Masse, welche sich mit dem Finger in einzelnen Brocken auslösen lässt und dem offenbar völlig degenerirten Muskelbauch des *M. iliopsoas* angehört. Zwischen und in diesen Massen noch deutliche Reste von Muskelgewebe. Die ganze bröckliche Partie wird bis unterhalb Lig. Poup. stumpf ausgelöst. Ursprung und Ansatz des Muskels anscheinend nicht erkrankt. Mitten im degenerirten Muskelgewebe zeigen sich, besonders in dem Theil des Muskelbauchs, welcher in der Darmbeinschaukel liegt, deutliche Knochenmassen eingelagert von Linsen bis Markstückgrösse. Sie gehen ohne deutliche Grenze in die

¹⁾ W. Salman, Ueber die *Myositis ossificans*. I. D. Berlin 1893.

weichen Massen über. Ein Zusammenhang der einzelnen Knochenstücke unter sich ist nicht vorhanden. Ob alles veränderte Gewebe entfernt wurde, lässt sich wegen der Tiefe der Wundhöhle nicht entscheiden (Jodoformgazetampon). Nach reactionslosem Verlauf am 15. 6. geheilt entlassen.

8. 10. 92. Keine Contractionsstellung. Vollständiger Gebrauch des Beines. Ueber und unter dem Poupart'schen Band fühlt man lateral von den Gefässen, in einer Ausdehnung von ca. 5cm eine Resistenz, die von der Umgebung nicht näher abgrenzbar ist und sich ziemlich hart, aber nicht wie Knochen anfühlt. Wahrscheinlich fibröses Narbengewebe.

Am 20. 2. 95 stellte sich Patient wieder vor. Gute Beweglichkeit des Beines, bisher keine Beschwerden. Auf der Innenfläche der Darmbeinschaukel einige knochenharte, etwas druckempfindliche Höcker zu fühlen. Von einer Resistenz unterhalb des Poupart'schen Bandes nichts nachzuweisen.

Makroskopisch lässt das Präparat, abgesehen von verknöcherten Partien, bindegewebige Abschnitte erkennen mit allmäligen Uebergängen zu normal aussehendem Muskelgewebe. Die mikroskopische Untersuchung des vorliegenden Materials brachte mich in manchen Punkten zu einer anderen Auffassung der Verhältnisse, als Sal-man sie wiedergiebt, weshalb ich den mikroskopischen Befund nach eigener Untersuchung kurz anführe.

Präparate von anscheinend unveränderten Muskelpartien in Längs- und Querschnitten ergeben verschiedenen Befund der einzelnen Muskelbündel in unregelmässiger Vertheilung. Einmal solche von ganz normalem Aussehen, dann Bündel mit atrophischen Fasern, zum Theil mit, zum Theil ohne Kernvermehrung; andere Bündel enthalten vereinzelt gequollene Fasern ohne Querstreifung. Das Perimysium internum zeigt bald keine, bald eine erhebliche Zellvermehrung, in der Umgebung der Gefässe sieht man fast überall Rundzelleninfiltration.

Der Umstand, dass so veränderte Muskelpartien immer, wie dies an geeigneten Schnitten erkenntlich ist, in ihrer Peripherie von breiten, gewucherten Bindegewebsstrassen umrahmt werden, berechtigt diese Erscheinungen des Muskelparenchyms als secundäre und zwar einfach atrophische Veränderungen anzusehen (Sal-man: primäre Myositis). Degenerationserscheinungen finden sich erst da, wo eine stärkere Wucherung des Bindegewebes der Muskelbündel und -Fasern vorhanden ist.

In weiteren Präparaten, der uns hier besonders interessirenden bindegewebigen Abschnitte mit vereinzelt Muskelbündeln, tritt einmal in letzteren die starke Verbreiterung des Perimys. int. hervor;

die Adventitia der grösseren Gefässstämmchen zeigt überall Wucherung, die Bindegewebspartie ist von zahlreichen Capillaren durchzogen. Bald ist die netzförmige Anordnung der feinen Bindegewebsfasern, bald ihr paralleler Verlauf vorherrschend. Die Vertheilung der Bindegewebszellen ist verschieden. Einzelne Strecken eines dichten netzförmigen Bindegewebes sind nur mässig bedacht, an anderen Stellen verschwindet das Bindegewebe unter der Zellwucherung. Ueberall sieht man verschiedene Formen. Kleine und grosse, oft verästelte Spindelzellen mit Kerntheilungsfiguren, dann grosse, mehr ovale oder schliesslich runde Kerne mit grossem Protoplasmaleib. Letztere Zellen sind zahlreich zwischen den übrigen Formen vertheilt und an einzelnen Stellen mit Kapseln versehen.

So sehen wir hier, ebenso wie im ersten Falle und wie dies auch Cahen beschreibt, den Uebergang der gewucherten Bindegewebszelle in grosse runde Formen und dieser in Knorpelzellen. Daneben kommen, stellenweise häufig, riesenzellenartige Gebilde vor, die aus der Wucherung der Muskelkerne entstanden sind und auf Längsschnitten Muskelkernschläuchen entsprechen, die mehrmals zu sehen waren. Oft erkennt man im Querschnitt an solchen Gebilden den halbmondförmigen Ueberrest der contractilen Substanz. Diese Bildungen, die sich in viel geringerem Maasse im ersten Falle fanden, sind bei dem Zugrundegehen der Muskulatur nichts Auffallendes.

Die Degenerationsformen sind verschieden, sowohl fibrilläre und besonders transversale Zerklüftung, als körnige Degeneration sind vorhanden. Die Ossification vollzieht sich in vollkommener Uebereinstimmung mit der von Cahen gegebenen Beschreibung, was auch Salman hervorhebt, sowohl nach endochondralem als periostalem Typus.

Das ganze Präparat, in dem der Krankheitsprocess durch theilweise eingetretene Verknöcherung schon in ein späteres Stadium gerückt ist, zeigt somit die verschiedensten Bilder einzelner Gewebsveränderungen neben einander. An vielen Stellen ist neues Bindegewebe entstanden, andere Stellen zeigen ein an Bildungszellen reiches Gewebe, wieder andere dessen Uebergänge in Knorpel und Knochen. Die wenigen wirklich zell- und faserarmen Bindegewebspartien erklären sich als die bindegewebigen Ueberreste von secundär atrophischen und zu Grunde gegangenen Muskelbündeln.

Im Vergleiche mit dem mikroskopischen Befund im 1. Falle zeigt dieses Präparat in einem Theile seiner Veränderungen volle Uebereinstimmung, was einerseits die Vermehrung des intermuskulären Gewebes mit Atrophie der Muskelbündel, andererseits das zellreiche Keimgewebe mit den Uebergängen zu Knorpelzellen und Osteoblasten betrifft. Auch ist der Uebergang der Bindegewebszellen in jene protoplasmareichen Bildungszellen deutlich zu erkennen. Während jedoch bei den Veränderungen im 1. Falle fast überall das Bild durch die starke Zellwucherung beherrscht wird, ist hier das zellreiche Gewebe nur noch an wenigen Stellen vorhanden, indem es sowohl zur Bildung dichteren Bindegewebes, als Knorpel- und Knochengewebes verwandt ist. Entzündungserscheinungen zeigen sich im 2. Falle nur als kleinzellige Herde um zerfallene Muskelfasern und innerhalb der atrophischen Muskelbündel in der Nähe der Gefässe, aber lange nicht in dem Maasse, wie bei der Latissimuszacke im 1. Falle.

Das Stadium der Erkrankung, das bei Myositis ossificans mit allmählichem Uebergange dem Stadium der Ossification vorangeht und von Münchmeyer als das der bindegewebigen Induration bezeichnet worden ist, begreift demnach eine Reihe von Veränderungen in sich, die im Ganzen in der Wucherung des intermuskulären Bindegewebes und der Bildung eines zellreichen indifferenten Gewebes gipfeln unter gleichzeitigem Schwunde der Muskelelemente im Bereiche der Wucherung. Der Process hat Vieles mit wahrer Geschwulstbildung gemein; jedoch je näher die Veränderungen dem Anfangsstadium stehen, desto mehr tritt die entzündliche Bindegewebsproliferation in den Vordergrund, die dem klinischen Bilde ein fast regelmässiges, charakteristisches Gepräge verleihen.

Bezüglich der Genese der Erkrankung scheint neuerdings die Hypothese Nicoladoni's, der bekanntlich den Process als Trophoneurose auffasst, mehr Anhänger zu finden. Schwarz¹⁾, Klemm²⁾ und besonders Eichhorst³⁾ geben Belege für die Beziehung der Myositis ossificans zu Rückenmarkserkrankungen. Untersuchungen der verknöcherten Muskeln sind in diesen Fällen nicht gemacht; doch, um die Ossification eines von neuropathischer Atrophie be-

1) Deutsche med. Woch. 1889. No. 50.

2) Deutsche Zeitschr. f. Chir. 39. Bd. 301.

3) Virchow's Arch. Bd. 139. 2. Heft.

fallenen Muskels zu erklären, muss wenigstens angenommen werden, dass als Zwischenstadium eine reichliche Bindegewebswucherung stattfand, ähnlich wie Friedreich's¹⁾ Untersuchungen bei progressiver Muskelatrophie die Entwicklung eines zellreichen Bindegewebes feststellten, welche sich der Atrophie der Muskelelemente anschliesst, um endlich zu dem letzten Stadium des Processes, dem der fibrösen Degeneration, zu führen. Ob ein in dieses Stadium eingetretener Muskel noch eine spätere Ossification erleiden könne, was Friedreich unentschieden liess, ist bis jetzt nicht erwiesen; doch wenn man die von demselben Autor gegebene Beschreibung und Abbildung der Veränderungen im interstitiellen Bindegewebe bei progressiver Muskelatrophie beachtet²⁾, so lässt sich eine gewisse Aehnlichkeit der Bilder mit unseren Präparaten nicht leugnen. Hier wie dort die Entwicklung eines äusserst zellreichen Bindegewebes —, weshalb wenigstens die Vermuthung gestattet sein mag, dass ein durch trophische Störungen bindegewebig degenerirter Muskel durch analoge Veränderungen ebenfalls verknöchern kann, obgleich dieser Process in Bezug auf Genese und Entwicklung sich wesentlich von dem geschwulstartigen der eigentlichen Myositis ossificans unterscheiden würde, bei welcher wir die Veränderungen des intermusculären Bindegewebes als den primären Vorgang ansehen.

Erklärung der Abbildungen auf Taf. I.

- Fig. 1. Querschnitt aus der Uebergangszone des Deltoidespräparates (Fig. 5). p. gewuchertes Perimysium internum mit atrophischen Muskelfasern. k. Keimgewebe. c. Capillare. g. Blutgefässe. l. Leucocytenherde.
- Fig. 2. Aus der Mitte des Tumorgewebes vom Deltoides.
- Fig. 3. Querschnitt der Latissimuszacke (nat. Gr.)
- Fig. 4. a. atrophische Muskelfaser im Querschnitt mit dicht anliegenden Kernen und Sarcolemm. c. zerfallende Faser. Sarcolemm nur theilweise erhalten. b. gewuchertes Perimysium internum mit grossen Zellen.
- Fig. 5. Peripherie des Deltoidespräparates im Querschnitt (nat. Gr.).
- Fig. 6. Längsschnitt eines dichten Bindegewebszuges (Deltoides).
- Fig. 7. Osteoides Gewebe vom Acomionende des Deltoides.

¹⁾ Friedreich, Ueber progressive Muskelatrophie. Berlin 1873. pag. 56. 57.

²⁾ Friedreich, l. c. Tafel I. F. H. Tafel II. C. D.

II.

Der subphrenische Abscess im Anschluss an die perityphlitische und perinephritische Eiterung.

Von

Dr. W. Sachs,

in Mülhausen i. Els.

(Hierzu 11 Figuren).

Spätere Historiker der medicinischen Wissenschaften werden als eine bezeichnende Erscheinung unserer Zeit hervorheben, dass eine ganze Anzahl von Krankheitsgebieten, die Jahrhunderte lang der innern Medicin zugehörten, allmähig in die Domäne der operativen Chirurgie übergingen. Dazu rechnen wir, um nur die wichtigsten hervorzuheben, die entzündlichen Krankheiten des Gehirns, der Hirnhäute, die Geschwülste des Gehirns, die mit dem Sammelnamen Perityphlitis bezeichneten vielgestaltigen Erkrankungen im Bereich des Processus vermiformis und des Coecum, endlich ein grosses Gebiet der Peritonitis und den jetzt mit grosser Gründlichkeit erforschten subphrenischen Abscess. Wenn Leyden (Zeitschrift f. klin. Med. Bd. I. S. 320) das grosse Verdienst zukommt, die Aufmerksamkeit der Aerzte von neuem auf dieses interessante Krankheitsbild gelenkt und auch bereits der Chirurgie die entscheidende Rolle bei der Therapie dieser Affection zugewiesen zu haben, so müssen wir es Maydl¹⁾ Dank wissen, dass er in einer vorzüglichen Monographie mit scharfen Zügen und in erschöpfender Darstellung den gegenwärtigen Standpunkt der Dia-

¹⁾ Ueber subphrenische Abscesse. Wien b. Jos. Safár. 1894.

gnostik und chirurgischen Therapie der in Rede stehenden Erkrankung gezeichnet hat. Danach gehört der subphrenische Abscess mit zu den anziehendsten und vor allem vielgestaltigsten Krankheitsbildern. Vielgestaltig ist besonders der anatomische Ursprung des Leidens, indem sich bisher 12 verschiedene Ausgangspunkte finden lassen, welche Maydl zum Theil nach Organen, zum Theil nach ätiologischen Gesichtspunkten folgendermassen gruppiert: Abscesse stomachalen, intestinalen, perityphlitischen Ursprungs, Abscesse, die durch Verjauchung von Echinokokken, im Anschluss an subcutane Traumen, an offene Verletzungen entstehen, ferner Abscesse cholangioitischen, perinephritischen, thorakalen, costalen Ursprungs, ferner eine Gruppe, die er als metastatische Abscesse bezeichnet und endlich eine solche, *Varia* betitelt, in welche er Fälle unterbringt, die sich in keine der vorerwähnten Kategorien einreihen lassen. Wenn die Eintheilung nach anatomischen Gesichtspunkten auch den Nachtheil hat, dass sich bei Fällen, die spontan geheilt sind, ja selbst bei solchen, die zur Operation kommen und ausheilen, nicht immer eine Unterbringung in irgend eine der genannten Kategorien vornehmen lässt, so scheint sie doch insofern sehr glücklich gewählt, als in der That der Verlauf der Erkrankung von nichts so sehr beherrscht wird, als vom anatomischen Ausgangspunkt. Wollte man z. B. alle vom Magendarmcanal ausgehenden subphrenischen Abscesse in eine Rubrik unterbringen, so erhielte man unter Zugrundelegung der von Maydl gesammelten Beobachtungen 73 Fälle mit $59 = 80,8$ pCt. Mortalität, eine ganz schreckliche Zahl. Sondert man aber die Fälle, wie es Maydl thut, in stomachale, intestinale und perityphlitische, so erhalten wir ein ganz anderes Bild von der Erkrankung. Von den stomachalen Fällen (35) starben $91,5$ pCt., von den intestinalen (13) 100 pCt.!, hingegen von den perityphlitischen (25) 56 pCt. In einer weitern Beleuchtung erscheinen uns diese Fälle, wenn wir das operative Resultat berücksichtigen: Stomachale Fälle: 10 operirt mit 30 pCt. Heilung, Intestinale: 6 operirt mit 0 pCt. Heilung, Perityphlitische: 14 operirt mit 64 pCt. Heilung.

Diese Zahlen beweisen, dass die Prognose des subphrenischen Abscesses in sehr hohem Maasse von seinem Ausgangspunkt abhängt und dass es ein ganz unrichtiges Bild giebt, wenn man Zusammenstellungen schlechtweg von subphrenischen Abscessen

macht und zu dem Resultat gelangt, dass diese Erkrankung eine Mortalität von 82,35 pCt. (Scheurlen) oder 70,8 pCt. (Grünbaum) hat. Das gleiche Verhältniss finden wir, wenn wir statt der vom Magendarmcanal ausgehenden Fälle andere in ihrem Ursprung völlig differente Kategorien von subphrenischem Abscess einander gegenüberstellen. So ergiebt der durch ein subcutanes Trauma erzeugte subphrenische Abscess bei der Operation 100 pCt. Heilung (6 Fälle), die Operation des vereiterten subphrenischen Echinococcus ergiebt bisher 57 pCt. Heilung, der paranephritische subphr. Abscess 16 pCt. Heilung, Zahlen, welche ebenso different, wie die in Betracht kommenden Aetiologien verschiedenartig sind. Fügen wir noch hinzu, dass eine Gegenüberstellung der operirten und nicht operirten Fälle fast aller Kategorien zu Gunsten der ersteren ausfällt, indem die überwiegende Mehrheit der sich selbst überlassenen Fälle tödtlich endete, so haben wir in diesen beredten Zahlen, in diesen Hinweisen der Maydl'schen Arbeit eine Lehre, wie sie eindringlicher nicht gedacht werden kann. Wer einen als solchen diagnostirten, subphrenischen Abscess, sc. bei einem nicht hoffnungslosen Kranken, uneröffnet lässt, macht sich einer schweren Unterlassung schuldig. Das ist die bedeutsame Mahnung des Maydl'schen Werkes, welche an den Chirurgen gerichtet ist und welche jeder anerkennen wird, der das schöne Werk eingehend studirt.

Wir wollen in Folgendem mehrere Fälle von subphrenischem Abscess besprechen, von denen einige besonders instructiv und auch noch jetzt nach der Maydl'schen Publication mittheilenswerth sind. Zwei Fälle (1 nach Perityphlitis, 1 nach Perinephritis) entstammen meiner eignen Beobachtung, drei Fälle (perityphlitisch) wurden auf der chirurgischen Klinik meines früheren hochverehrten Chefs Herrn Prof. Kocher beobachtet, dem ich für die freundliche Ueberlassung der Krankengeschichten zur Publication an dieser Stelle meinen herzlichen Dank ausspreche.

I. Eigene Beobachtung.

Anamnese. 13. 10. 1893. R. T., 13 Jahr alt, stammt aus gesunder Familie; ist früher, wenn auch schwächlich, im grossen Ganzen gesund gewesen. Vor etwa 8 Tagen erkrankte er mit heftigen Leibschmerzen, Erbrechen (R. war bei der Weinernte und soll kolossale Massen Trauben mit Schalen und

Kernen verzehrt haben) und Fieber. Das Abdomen war von Anfang laut Anamnese des behandelnden Arztes, Herrn Dr. Wiskemann, rechts in der Coecalgegend schmerzhaft. Sehr bald trat allgemeiner Meteorismus mit Stuhlverhaltung, geringer Urinentleerung, absolutes Cessiren des Abgangs von Winden ein. Das Fieber überstieg bisher nicht 38,8. Der Puls war von Anfang an sehr frequent, 140 und mehr, leicht unterdrückbar. Seit einigen Tagen besteht ausserordentlich heftige Athemnoth. Status praesens 13. 10. 1893 Nachmittags 4 Uhr:

Der Kranke sieht sehr verfallen aus; Lippen, Zunge trocken. Athmung 64, rein costal, Puls 140, leicht zu unterdrücken. Temp. 38,5. Patient muss erhöht liegen, weil sonst die Athemnoth zu stark wird. Abdomen sehr stark aufgetrieben, gespannt, keine Darmzeichnung; auf Druck besonders rechts und in der Nabelgegend empfindlich. Rechts fühlt man von der Gegend des Lig. Poup. bis zum Rippenbogen eine vermehrte Resistenz; die abhängigen Theile rechts zeigen deutliches Oedem, das sich nach hinten oben bis in die Lendengegend und auf die untere seitliche und vordere Thoraxgegend rechts fortsetzt. Die untern Intercostalräume rechts sind flacher als links; die rechte Thoraxhälfte wird beim Athmen weniger benutzt als die linke.

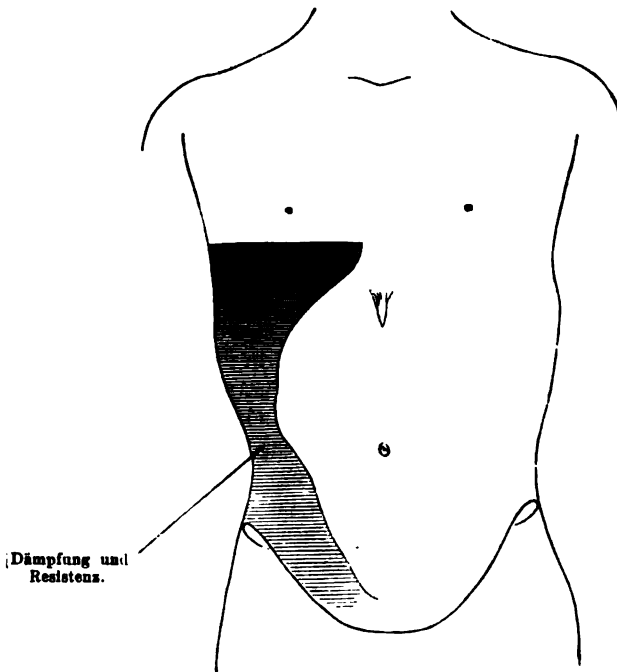
Die Percussion ergibt über dem ganzen Abdomen tympanitischen Darm-schall mit Ausnahme der auf Fig. 1 dargestellten, gestrichelten Zone, in welcher der Schall dumpf bis gedämpft klingt. Diese Dämpfung wird nach der Lebergegend und im hintern untern Bereich der rechten Lunge bis zum untern Scapula-Winkel absolut (Fig. 2), Athemgeräusch in der gedämpften Zone abgeschwächt, leicht bronchial (?). Kein Husten, kein Auswurf. Stark quälender, häufiger Singultus. Stuhl angehalten; ebenso Winde. Urin spärlich, dunkel. Zunge dick belegt. Untersuchung per rectum nicht schmerzhaft, ergibt nichts Positives.

Diagnose. Da sowohl anamnestic als auch nach Erhebung des Status praesens die Abdominalsymptome im Vordergrund standen, wurde die Diagnose auf retroperitoneale, hochhinaufreichende Eiterung, vom Blinddarm ausgehend, gestellt. Freilich liess uns die Dämpfung der rechten untern Thoraxhälfte in Verbindung mit der Dyspnoe an die Möglichkeit eines pleuritischen Ergusses denken. Jedoch war derselbe einmal nicht bedeutend genug, um die hochgradige Dyspnoe zu erklären; andererseits fehlte jedes andere Symptom von Seiten der Lungen (Husten, Auswurf). Dazu kam das Hervortreten der abdominalen Symptome, welches schliesslich unsere Diagnose und unsere Therapie beeinflusste. Wir stellten die Indication der sofortigen Eröffnung des Eiterherdes mittels Vordringens auf den retroperitonealen, besser retrocoecalen Raum.

Die Operation wurde am 13. 10. 1893 Nachmittag 4 Uhr in der Wohnung des Patienten unter gütiger Assistenz der Herren DDr. Wiskemann und A. Sachs vorgenommen: Antisepsis in üblicher Weise (Seife, warmes Wasser, Sublimat. Instrumente gekocht und in 3 proc. Carbol gelegt. In Ermanglung gekochter Gazetupfer wurden Sublimattupfer verwandt). Chloroformnarkose. Schnitt 12 Ctm. lang, 2 Ctm. von der Spina il. ant. sup. dextr. nach

innen, leicht geneigt gegen das Lig. Poup. Gleich nach Durchschneidung der Haut zeigt sich in den Fascien und Muskelschichten ein ausserordentlich starkes Oedem, welches die Richtigkeit unserer Diagnose (grosser Eiterherd in der Nähe) zu bestätigen schien. Das Peritoneum wird aus der rechten Darmbeingrube abgelöst; es zeigen sich alle Gewebsschichten stark infiltrirt, aber nirgends Eiter. Die Muskulatur der hintern Coecalwand ist deutlich zu erkennen. Das Coecum mitsammt dem parietalen Peritoneum der Darmbeinschaukel ist so gründlich abgehoben, dass der Finger medianwärts bis zur

Fig. 1.



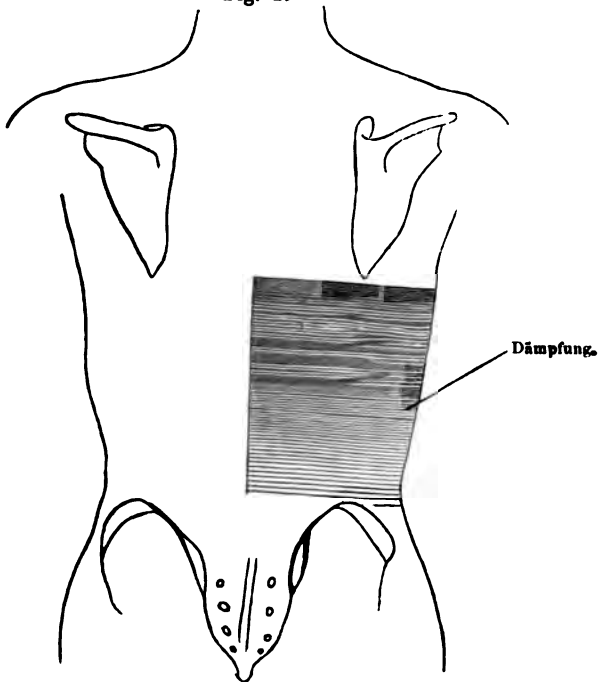
Wirbelsäule gelangt, nach abwärts kann man den Finger über den Eingang des kleinen Beckens schieben, nach oben dringt derselbe bis in die Nähe der Niere. Jede Gewalt beim Auseinanderdrängen der entzündlichen Gewebe wird vermieden wegen der Gefahr das Peritoneum zu eröffnen. Nirgends zeigte sich Eiter. Es wurde angenommen, dass der Abscess an irgend einer Stelle intraperitoneal sitze; in der Hoffnung, dass er nach dem durch die Operation geschaffnen Locus minoris resistentiae durchbrechen werde, wird die ganze Wundhöhle mit Jodoformgaze tamponirt, und zwar der obere Wundraum für sich und ebenso der untere. Die beiden Gazestücke werden zu der gemeinschaftlichen Oeffnung herausgeleitet. Verband.

14.—15. 10. Das Befinden des Kranken nach der Operation hat sich

nicht wesentlich verändert. Es gingen einige Winde ab. Kein Erbrechen. Athmung und Puls blieben gleich ungünstig wie vorher. Die Schmerzhaftigkeit des Abdomen hatte nachgelassen (Opiumwirkung?).

16. 10. Erster Verbandwechsel. Zuerst wird der Tampon aus der untern Wundhöhle gezogen. Dieselbe zeigt sich vollständig frisch, trocken, ohne Belag. Als man aber den nach oben geschobenen Tampon entfernt, quillt eine grosse Menge (wohl 1 Liter) fötiden Eiters hervor. Es werden 2 Drainröhren nach oben geschoben; Befestigung derselben mit Jodoformgaze. Ueber das Ganze Salicylumschläge.

Fig. 2.



Von da an fiel das Fieber, die Schmerzhaftigkeit nahm völlig ab, das Abdomen wurde klein, Stuhlgang trat ein. Nur blieb zunächst noch die frequente, thoracale Athmung (44—60), der elende Puls (132—140), das Verfallen sein des Gesichts bestehen. Der Appetit kam zunächst noch nicht wieder.

Die Wundhöhle wurde mit warmer Chlorzinklösung (2 pM.) gespült; später Injection von Jodoformglycerin. Der üble Geruch des Eiters nahm trotz reichlicher Spülung und reichlicher Sekretion nicht ab. Abends bestand öfter noch hohes Fieber, der Urin war dunkel. Es trat keine rechte Erholung des Patienten ein. Da ausserdem die äussere Wunde sich rasch zu schliessen begann (die untere Wundhöhle, die von der obern gesondert tamponirt war,

wurde während des ganzen Verlaufs nicht inficirt, sondern heilte ohne Infectionserscheinungen per sec. intent.), so wurde in Narkose (27. 10. 1893) eine Sondirung der Wunde vorgenommen, welche ergab, dass ein Canal etwa 20 bis 25 Ctm. weit nach oben hinter die Leber in die Zwerchfellgegend führte. Drainage. Spülung.

Am 28. 10. wurde ein Nélaton-Katheter (9) hochhinaufgeführt, durch welchen es gelang, noch einmal einen Tassenkopf dicken, übelriechenden Eiters zu entleeren. Von da ab trat sichtliche Besserung ein (besonders des Appetits). Von Zeit zu Zeit nur, besonders, wenn Pat. viel gegessen hatte und der Stuhl angehalten war, stockte die Sekretion, es trat wieder Fieber ein, Schmerzen im Bereich der ursprünglichen Wundhöhle (Nierengegend, Retroperitonealraum entsprechend dem Colon ascendens), aber auch in der Lebergegend. Nach gehöriger Darmentleerung (mit Glycerinklystieren bewirkt in Verbindung mit Opium innerlich; denn etwa 3 Wochen lang traten hier und da Darmkrämpfe auf, die an ganz verschiedenen Stellen des Abdomen die Peristaltik erkennen liessen und die ausserordentlich schmerzhaft waren; dabei bestand gewöhnlich Stuhl- und Windeverhaltung) floss der Eiter wieder reichlicher, und damit kam wieder Wohlbefinden, Appetit, Fieberlosigkeit.

Schliesslich konnte Pat. wieder das Bett verlassen. Der Nélaton-katheter (ein anderes Drainrohr liess sich nicht so hoch hinaufführen) wurde immer noch in der langen, reichlich secernirenden Fistel liegen gelassen, täglich wurden Injectionen von Jodoformglycerin vorgenommen. Dabei bekam Pat. warme Bäder, öfters Einwicklungen mit warmen Kochsalzcompressen um den Leib. Er erholte sich sichtlich, wurde wieder etwas dicker, behielt aber immer eine fahle Gesichtsfarbe und rechts hinten und in der ganzen Seitengegend eine ausgesprochene Dämpfung, welche in die Leberdämpfung überging.

Am 20. 12. stellte sich nach längerer Zeit ohne rechten Grund (Diätfehler?) wieder Fieber (38,9°), Unbehagen, Schmerz in der rechten Schulter (!), Stuhlverstopfung ein; diese Symptome gingen erst zurück mit Entleerung eines dicken, sehr übelriechenden Eiters.

26. 12. Abends 37,3, Puls 106. Zunge roth und feucht. Reichliche Secretion. Schmerz in der rechten Schulter.

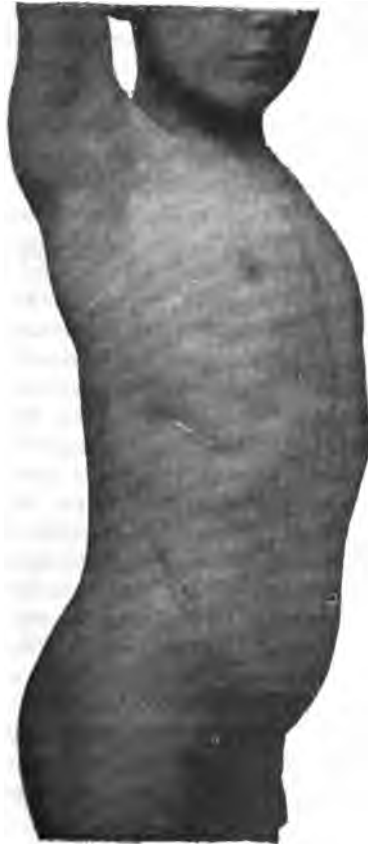Die Dämpfung ist noch im ganzen Umfang zu constatiren; das Röhrchen (Nélaton 9) lässt sich so hoch hinaufführen, dass Pat. angiebt es hinten im Bereich der X. bis XII. Rippe wahrzunehmen; dort hat er auch ein eigenthümliches Gefühl, wenn man durch das Röhrchen Jodoformöl injicirt. Abdomen klein, weich.

Dieser günstige Zustand bleibt im grossen Ganzen während der folgenden 2 Wochen bestehen. Danach treten von Zeit zu Zeit wieder Schmerzen im Abdomen, ferner ein häufiger, quälender Singultus, sowie wiederum eine Periode abendlicher Exacerbationen mit Nachtschweissen auf. Dazu Durchfälle und ein Complex von Schmerzen, welche sich in Tenesmus, in Stichen in der Blasengegend, der Penisspitze, im rechten Scrotum und auf der Vorderfläche des rechten Beins äussern und dem Kranken äusserst lästig sind.

Es war klar, dass der eigentliche Krankheitsherd bis in den unteren Tho-

raxraum reichte, dass es sich also um einen unter dem Zwerchfell und hinter der Leber sich abspielenden Process handeln musste; daher erkannten wir die Aussichtslosigkeit diesen Herd durch die mangelhafte Ableitung mittels eines dünnen Nélaton'schen Katheters ausheilen zu wollen und beschlossen das obere Ende des Abscesses direct frei zu legen. Am bequemsten erschien uns nach dem ganzen Symptomenbild die Eröffnung mittelst Lendenschnitts, event. mit Resection der XII. Rippe.

Fig. 3.



Photogr. Jan. 1895; 1 J. nach der letzten Operation. Das hintere Ende des grossen Flankenschnittes ist nicht mit getroffen. Die obere Narbe entspricht der Resectionsstelle der IX. Rippe. Am unteren vordern Ende des über dem Lig. poup. verlaufenden Schnittes war die Fistelöffnung.

II. Operation (im Diakonissenhaus zu Mülhausen) 19. 1. 94. Vorbereitung wie üblich. In guter Chloroformnarcose wird zuerst eine lange Aluminiumsonde von der Fistelöffnung über dem rechten Poupart'schen Band nach

oben geschoben. Die Erwartung, dieselbe von der rechten Lendengegend aus zu fühlen, bestätigte sich nicht. Dagegen konnte sie unter dem Rippenbogen (!) undeutlich gefühlt werden. In der festen Ueberzeugung, dass der Weg des Fistelcanals schliesslich nach hinten führe, wurde der Schnitt von der Spitze der XII. Rippe gegen die Fistelöffnung hin, bis zu 6 Ctm. Entfernung von derselben angelegt (s. Fig. III). Präparirung in ganzer Ausdehnung des Schnittes bis auf das subseröse Fett. In der ganzen Ausdehnung des Schnittes wird nichts von einem Abscess gefunden, auch nichts, was auf eine abgelaufene Entzündung hindeuten könnte. Beim Eingehen mit der Aluminiumsonde in den Fistelcanal zeigt sich nun, dass die Sonde gar nicht von der hinteren Wunde aus zu fühlen ist, sondern dass der Fistelgang in der vorderen Bauchwand in die Höhe verläuft und den eben angelegten Schnitt (v. Bergmann'schen Nierenschnitt) im vorderen Winkel kreuzt. Da sich nun die Sonde in dem Fistelcanal nicht mit Sicherheit weiterführen lässt, so wird der Fistelgang zunächst in diesem vorderen Wundwinkel eröffnet und von hier aus die Aluminiumsonde weiter nach oben geschoben. Schliesslich gelingt dies in solchem Maasse, dass das Sondenende im IX., ja sogar im VIII. Intercostalraum vorn gefühlt werden kann. Deshalb wird die IX. Rippe an dieser Stelle in Ausdehnung von 6 Ctm. resecirt. Hinter der Rippe müssen noch einige senkrecht aufsteigende, infiltrierte Muskelfasern auf dem Sondenende durchtrennt werden, alsdann gelangt man in eine von Granulationen ausgefüllte Höhle. Dieselbe erstreckt sich, wie der durch den erweiterten Schnitt eingeführte Finger feststellt, zwischen Leber und Zwerchfell zuerst nach oben und dann nach hinten. Die Granulationen sind schlaff und bluten leicht. Eiter wird nicht gefunden. Nun werden durch die Rippenresections-wunde zwei Gummidrainen in den subphrenischen Raum eingeführt, welche die respiratorische Bewegung des Zwerchfells mitmachen; sie werden an der Haut befestigt.

Darauf wurden noch die Ränder des Fistelcanals, der in der Mitte seines Verlaufs, wie erwähnt, eröffnet worden war, an die äussere Haut genäht; der Canal an dieser Stelle nochmals drainirt; zum Ueberfluss wurde ferner noch ein Drainrohr zur ursprünglichen Fistelöffnung in der Leistengegend eingeführt. Injicirte man jetzt zu der letzteren Oeffnung Flüssigkeit, so kam diese zu den oberen Drainröhren heraus. Die lange Wunde wurde in ganzer Ausdehnung sorgfältig desinficirt, zuerst (mit Ausnahme des vorderen Endes) eine Muskelfasciennaht und darüber eine exacte Hautnaht angelegt; in den hinteren Wundwinkel wurde ein bis zum subserösen Fett reichendes Drain eingeführt. Jodoformgaze auf alle Drainstellen; grosser, den ganzen Rumpf umfassender Verband.

Die Nachbehandlungsperiode verlief ziemlich einfach. Zuerst konnte das Drain der Hauptwunde entfernt werden; diese letztere heilte, soweit sie genäht war, per primam, im Uebrigen per granulationem. Merkwürdig war, dass auch nach dieser zweiten Operation die Hauptsecretion aus der untersten Fistelöffnung erfolgte, während der Ausfluss aus der eigentlichen subphrenischen Höhle gering war; ebenso war der Ausfluss aus dem mittelsten Drain unbedeutend. Die ganze Nachbehandlung bestand in täglichem vorsichtigen Ein-

spritzen von Carbolwasser und nachheriger Injection von Jodoformöl, später in Einführen von Jodoformstäbchen, dabei grosse warme Salicylumschläge, von Zeit zu Zeit abwechselnd mit warmen Kochsalzbädern und auch trockenen Verbänden. Die oben beschriebenen Nervenschmerzen traten auch in dieser letzten Periode der Krankheit noch hie und da auf; ferner klagte Pat., wenn die Secretion nur ein wenig stockte, oder wenn zuviel Flüssigkeit in den subphrenischen Raum injicirt wurde, über den bekannten Schulterschmerz. Die Dämpfung in den abhängigen Thoraxpartien rechts blieb noch lange bestehen.

Die Heilung kam in der Weise zu Stande, dass die Drainröhrchen allmählig durch nachwachsende Granulationen herausgedrängt wurden, dass die eitrige Secretion dünnflüssiger wurde. Dabei erholte sich der Junge zusehends, konnte nach Verlauf von 4 Wochen das Bett verlassen und nimmt seither stetig an Körpergewicht zu.

Nachzutragen ist, dass sich, der ersten Operationsnarbe entsprechend, eine ganz geringe Vorbuchtung beim Husten bildet, die jedoch gar nicht störend ist, dass aber die ganze übrige Narbe resistent ist.

II. Casuistik der Kocher'schen Klinik.

2. Zürcher, Joh., 44 Jahr, aus Trubschachen.

Anamnese 18. 4. 1884. Der Vater des Patienten ist an einer Lungenaffection gestorben; Mutter lebt und ist gesund; er hat noch 7 Geschwister, die gesund sind. Pat. ist verheirathet und hat gesunde Kinder. Am 20. 12. 1883 musste Pat., der sonst immer gesund war, bei einer Feuersbrunst angestrengt arbeiten und glaubt sich dabei erkältet zu haben; Tags darauf spürte er bei der Arbeit einen Schmerz in der rechten Bauchseite, oberhalb der Spina iliaca anter. superior. Ein Arzt soll es für eine Bauchentzündung erklärt haben. Der Schmerz verschwand zwar, nach 4 Tagen schwoll aber der Bauch an, und am 1. 1. 1884 trat eine Lungenentzündung auf (rechtsseitig). Pat. hatte dabei Fieber bis 40°, Blut hat er nicht gehustet. Die Lungenentzündung besserte sich innerhalb von 2 Tagen, es blieb aber in der rechten Lendengegend, etwas nach hinten, eine Schmerzhaftigkeit zurück. Pat. magerte seitdem stark ab; abendlich hatte er stets Fieber. Kein Husten, kein Erbrechen. Stuhl und Urin waren stets normal.

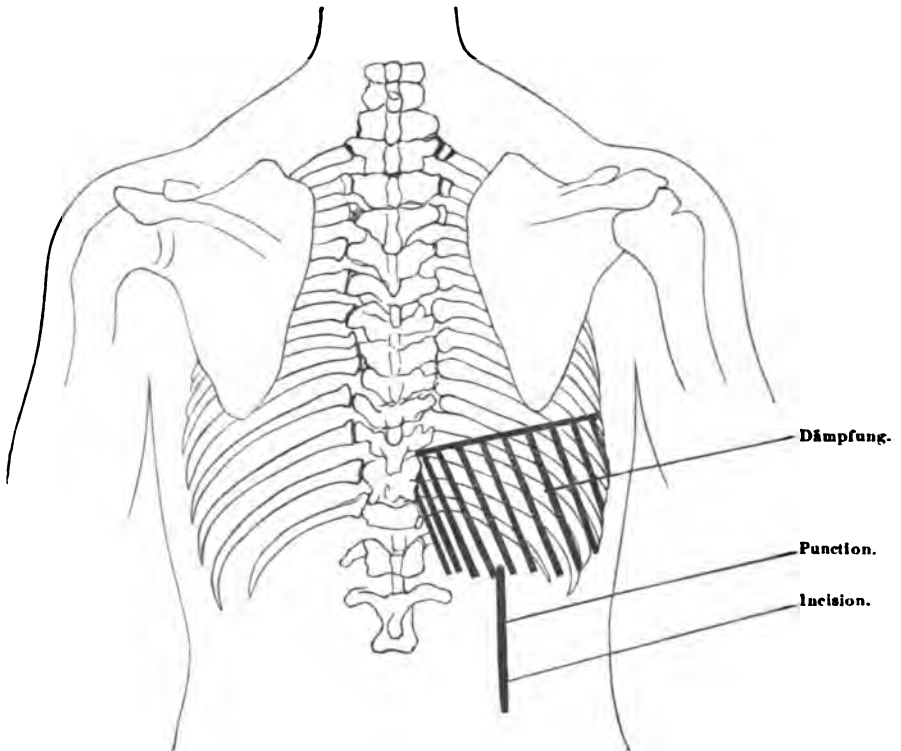
Status pr. 22. 4. 1884. Pat. ist äusserst blass und mager. Puls frequent, leicht unterdrückbar. Starke Scoliose in der Brustwirbelsäule. Die r. Brustseite zeigt eine leichte Dämpfung, nach abwärts stärker werdend. Diese Seite ist von geringerem Umfange als die linke und dehnt sich bei der Respiration sehr wenig aus. Von der Höhe des XI. Brustwirbels quer nach vorn wird die Dämpfung rechts fast absolut. Die Athmung ist rechts abgeschwächt, im Bereich der Dämpfung aufgehoben. Die r. Lendengegend zeigt ein ziemlich derbes Hautödem. Am r. Thorax ist vom oberen Rand der V. Rippe abwärts Dämpfung zu constatiren. Untere Lebergrenze normal. Die zwei untersten Interostalräume sind auf Druck entschieden schmerzhaft, nicht vorgewölbt, im Gegentheil, bei Inspirationen sich einziehend. Die Gegend des Coecum derb

anzufühlen; nach aufwärts dem Colon ascendens entlang ist ein stärkerer Widerstand zu fühlen.

Am Rande des rechten Sacrolumbaliswulstes findet sich eine feste Resistenz. Im Winkel zwischen Sacrolumbalis und letzter Rippe starke Empfindlichkeit auf Druck.

Klinische Vorstellung 5. 5. 1884. Nach der Anamnese lässt sich an einen Abscess nach Perityphlitis denken. Gewöhnlich bilden sich die Abscesse in der Nähe des Coecum. Es handelt sich wahrscheinlich um eine Perforation des Proc. vermiformis mit extraperitonealem Abscess. Die Pneumonie kann secundär sein, durch Eiterresorption vom Abscess aus in die Pleura und Lungen.

Fig. 4 (Fall Zürcher von hinten).

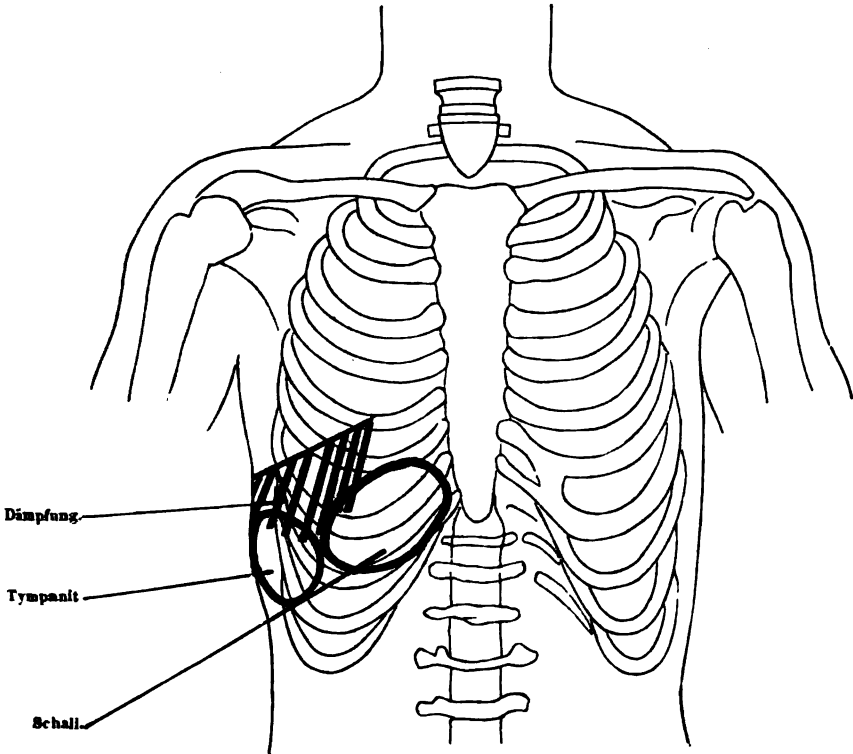


Abdomen. Unsichere Schmerzhaftigkeit, keine Dämpfung, keine Verhärtungen. Rechts vorne geringe Dämpfung an der 5. Rippe, die bald übergeht in tympanitischen Schall; keine eigentliche Leberdämpfung.

Hinten rechts: unterhalb der Scapula absolute Dämpfung, man könnte immerhin noch an Pleuritis denken (chronischer Verlauf). Lungenerscheinungen brauchen hier nicht nothwendig zu sein. Beim Zusammenpressen des

Thorax giebt Pat. Schmerz an. Die Lungengrenzen sind beweglich. Die Athmung ist nicht ganz aufgehoben; an Pleuritis ist daher nicht mehr zu denken.

Fig. 5 (Fall Zürcher von vorn).



Für einen Abscess spricht ferner die Fiebercurve.

Indication. Proberpunction mit folgender Incision. Man muss dabei ausserhalb der Pleura und der dicken Rückenmuskeln bleiben. Die Infiltration nach aussen vom Sacrolumbalis rechts ist ein wichtiges Indicium für einen Abscess; ferner ist eine tiefe Fluctuation rechts an der Stelle der Dämpfung zu fühlen. Auch eine geringe Crepitation wie von springenden Gasblasen. Die Perforation des Coecum (?) kann noch jetzt bestehen und Gasblasen in den Abscess treten. Dass Gas im Abscess ist, wird bewiesen durch tympanitischen Schall und Dämpfung, welche wechseln je nach der Lage des Patienten.

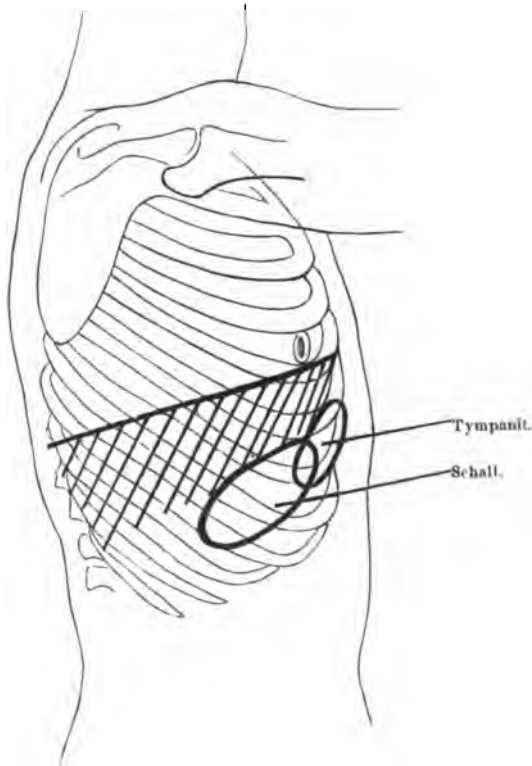
Lage auf der Seite: Tympanitischer Schall rechts auf der Seite in der Gegend der VI., VII., VIII. Rippe; Dämpfung vorn und hinten von dieser Stelle.

Lage auf dem Rücken: Tympanitischer Schall rechts vorn über

VI. Intercostalraum und VI. und VII. Rippe. Seitlich und hinten Dämpfung. Die Zone des tympanitischen Schalls hat eine schön abgegrenzte Form.

Diagnose. Subphrenischer Abscess nach Perforation des Darmes bei Perityphlitis. Punction mit Pravaz'scher Spritze ergibt Eiter aus ziemlicher Tiefe, der verschiedene Mikrokokken enthält.

Fig. 6 (Fall Zürcher von der Seite).



Operation 6. 5. 1884. Narcose mit Chloroform und Aether. Incision längs des Aussenrandes des Sacrolumbalwulstes in der rechten Lendengegend, von der XII. Rippe an nach abwärts in einer Länge von etwa 16 Ctm. Mehrfache Ligaturen. Von der Tiefe der Wunde aus wurden noch mehrfache Probepunctionen gemacht, doch ohne Erfolg. Auch die Untersuchung mit dem Finger unter der XII. Rippe, unter dem Diaphragma lässt nirgends den Abscess finden. Daher wird die Wunde mit Sublimatkrüll ausgestopft; Drain in die Tiefe. Verband.

7. 5. 84. Starke Secretion; kein Eiter. Verband wie gestern. Pat. fühlt sich wohler als früher.

13. 5. 84. Verbandwechsel nach 3 Tagen. Entfernung des Drains. Wunde etwas belegt. Pat. befindet sich wohl. Kein Fieber.

24. 5. 84. Wunde schön. Kein Fieber.

1. 6. 84. Entlassen. Sein Zustand ist wesentlich gebessert. Keine Schmerzen. Wunde schön. Die Stelle an der rechten Seite, wo früher tympanischer Schall war, giebt jetzt normale Leberdämpfung.

3. Anamnese. 7. 7. 90. Pat., ein 19jähriger Herr S., litt seit Kindheit an Verstopfung. Im Juli 1888 Blinddarmenzündung, lag während 3 Tagen zu Bett. Heisse Bäder und Clysmata führten bald Genesung herbei. Als Gymnasiast stark mit Arbeiten überbürdet. Sitzende Lebensweise. Vom 1.—20. December 1889 war Pat. wieder im Bett wegen Bauchschmerzen und Durchfall abwechselnd mit Verstopfung, Appetitlosigkeit, Schwäche. Vom 20.—28. December ging Patient wieder aus, musste sich aber wegen der gleichen Erscheinungen, begleitet von Fieber (bis 38,4^o) zu Bett legen. Dr. H. hielt die Affection zuerst für Influenza (Fieber bis 39,8^o). Vom 20.—24. Januar 1890 wurde die Partie oberhalb der Ileocecalgegend, oberhalb des Rippenbogenrandes kuglig vorgewölbt und am 24. Januar eröffnete sie Dr. H. Es entleerte sich ziemlich viel Eiter. Fistelbildung. — Vom 9. 4. bis 2. 5. war Pat. in Montreux. Das Ausfliessen wurde mit der Zeit sehr gering. Die Fistel sowohl wie einige Stiche auf der Lunge oberhalb der Fistel beim tiefen Athmen veranlassten den Pat. hierherzukommen.

Status 7. 7. 90 (schon früher, am 25. 6. 90 aufgenommen): Der Pat. hat fingerbreit nach aussen von der Mammillarlinie, 2 Finger breit über dem Rippenbogenrand eine Fistelöffnung, durch welche sich ein dünner Eiter entleert. Durch dieselbe dringt die Sonde 6 Ctm. weit medianwärts zu der Thoraxwand hin, bis gegen den Rippenrand heran, ohne dass man blossgelegten Knochen fühlte. Im Abdomen ist gar nichts Abnormes zu fühlen. Keine Resistenz. Coecalgegend ganz frei. Beim Sondiren gelangt man auf einen Widerstand, neben welchem die Sonde noch weiter dringt. Man könnte an eine Chondritis denken. Indessen lässt die Angabe, dass die Entleerung viel übelriechenden Eiter zu Tage gefördert habe, daran denken, dass eine Perityphlitis die Ursache gewesen sein könnte.

Operation 9. 7. 90. Chloroform-Aethernarcose. Excision der Fistel mit horizontalem Schnitt. Resection der IX. Rippe nach vorn von der Fistel, und eines Stückes der X. Man überzeugt sich, dass die Fistel vorn blind endet, findet aber einen Gang nach oben, der bis unter das Zwerchfell reicht und Eiter entleert. Resection der VIII. Rippe über dem Anfang der Fistel, um sie zugänglich zu machen. Tamponade mit Aristol- und Thymolgabe. Keine Naht. Die Nachbehandlung ist einfach. Pat. wird am 4. 8. 90 mit wenig secernirender Wunde entlassen.

Nach-Status vom 5. 12. 90: Fistel noch ungefähr 2 Ctm. lang, wird mit scharfem Löffel etwas ausgekratzt. Der Gang zeigt überall ganz feste Weichtheile. Keine Druckempfindlichkeit.

4. Br. Gottfried, 21 Jahre alt, von Oberbalm. Anamnese 15. 10. 93. Pat. erkrankte am 11. 10. ohne Diätfehler mit heftigen Schmerzen in der Ileo-

coecalgegend. Stuhl in Ordnung. Pat. war früher nie krank. Die Schmerzen strahlten in's rechte Bein aus. Erbrechen bestand nicht. Letzter Stuhl am 11. 10. Seitdem weder Stuhl noch Winde.

Status 16. 10. 93 (medizinische Klinik). — Kräftiger junger Mann, sieht schwer krank aus. Puls 100, kräftig. — Respiration 40, fast rein thoracal. — Abdomen nicht aufgetrieben, auf stärkeren Druck in der ganzen Unterbauchgegend schmerzhaft, besonders unten aussen vom Nabel. — Urin eiweiss-haltig. Indicanprobe positiv. Temp. Abends 40°. Puls 124. — Therapie. Eisblase, Opium. — 17. 10. Dämpfung rechts unten vom Nabel. Nährclysma. Temp. 38,0. — 18. 10. Dämpfung vergrössert sich; daselbst eine Resistenz zu fühlen. — 20. 10. Dämpfung wird kleiner. — Die Besserung schreitet zunächst scheinbar fort. Am 3. 11. erhebt sich die Temperatur wieder auf 38,3. Die Schmerzhaftigkeit nimmt zu. Nach dieser vorübergehenden Verschlimmerung bleibt das Wohlbefinden während des ganzen Monat November andauernd; ebenso in der ersten Hälfte des December (Maximum der Temp. 38,5). — Am 7. 12. wird rechts hinten unten Dämpfung und abgeschwächtes Athmen constatirt. — 16. 12. Temp. 39,9. Puls 116. Die Dämpfung hinten hat nicht zugenommen. Diffuse Bronchitis. Spontane Schmerzhaftigkeit rechts oben vom Nabel; rechts unten von demselben Schmerz auf Druck. — 18. 12. Starke Cyanose; sonst Status wie am 16. 12. — 19. 12. Auftreten einer Dämpfung auf der ganzen rechten Seite. Temp. 40,4°. — 20. 12. Zunge trocken. Abdomen nicht aufgetrieben. Leichter Druck unterhalb des Nabels rechts und links stark schmerzhaft. 40,1. Puls 144. — 21. 12. Pat. wird auf die chirurgische Klinik gebracht.

Status: Abdomen nicht aufgetrieben; Dämpfung nicht zu constatiren. Auf starken Druck überall Schmerzhaftigkeit, besonders in der Ileocoecalgegend und aufwärts davon. In der Ileocoecalgegend in der Tiefe eine Resistenz fühlbar. — Pat. sieht schwer krank aus. Cyanose des Gesichts; Zunge trocken, stark belegt. Puls 140, von geringer Spannung, Temp. 39,6. — Keine deutliche Dämpfung über der rechten unteren Thoraxpartie. Probepunction ergibt 2—3 Tropfen klarer, blutiger Flüssigkeit, ohne Eiterkörperchen. — Diffuse Bronchitis.

Therapie. Opium, absolute Diät. Feuchtwarme Umschläge. Nährclystiere. — 22. 12. Status idem. — 23. 12. Um 2 Uhr verschlimmert sich der Zustand des Pat. plötzlich. Die Cyanose, die immer bestand, wird viel ausgesprochener; kalter Schweiß am ganzen Körper. Puls sehr frequent und dünn. Am Abdomen objectiv keine Aenderung. Sofortige Operation; Laparotomie.

23. 12. Operationsbericht. Sublimatantiseptis. Cocain-Anästhesie. Incision zwischen Nabel und Symphyse ca. 12 Ctm. lang. Eröffnung des Peritoneum in der Mittellinie. Aus der Bauchhöhle kommt reichlich dünner, etwas flockiger, gelblicher, geruchloser Eiter. Keine Adhärenzen in der Nähe der Operationsstelle. Spülung mit Salzwasser. Der etwas injicirte Dünndarm ist mit Fibrin bedeckt. In der Ileocoecalgegend sind frische Adhärenzen fühlbar.

Nun wird eine weitere Incision von der Spina iliac. ant. sup. abwärts parallel zum Lig. Poup. geführt. Auch hier kommt aus dem Abdomen der

gleiche Eiter heraus. Das Coecum stark mit Fibrin bedeckt, nirgends gangränös, keine Perforation. Der Processus vermiformis lässt sich nicht finden, obgleich Coecum und einmündender Dünndarm freilagen, so dass angenommen werden muss, dass er nach hinten geschlagen ist. Von weiterem Vorgehen wird abgesehen, besonders wegen des zunehmenden Collaps. Verband mit Compressen. Campher, Coffein. Nachmittags 5 Uhr: Exitus.

Sectionsbericht 24. 12. Zwerchfell rechts III., links IV. Intercostalraum. Lebertrand in der Mammillarlinie in der Höhe des Rippenbogens. Oberfläche der Leber mit dicken, eitrig infiltrirten Fibrinmassen bedeckt; Omentum ebenfalls. Dünndarm leicht aufgetrieben, unter einander verklebt. Zwischen den Verklebungen dünne eitrig-flüssige Flüssigkeit. — Im kleinen Becken ca 200 Ccm. eitrig-flüssige Flüssigkeit. Serosa parietalis ebenfalls mit Eiter- und Fibrinmassen bedeckt. — In der Höhe der Flexura colica dextra eine Abscesshöhle von 4 Ctm. Durchmesser, welche mit der Peritonealhöhle communicirt; begrenzt ist dieselbe nach aussen hinten von der Bauchwand, nach innen vom Colon ascendens, nach oben von der Unterfläche der Leber und einem kleinen Stück der Gallenblase. Diese Abscesshöhle steht durch einen schmalen Canal in Verbindung mit einer grösseren, ca. 9 Ctm. langen Abscesshöhle, die gelegen ist zwischen der hinteren Zwerchfellwand und der Leber. Beide Abscesshöhlen sind angefüllt mit dickem, stark gallig gefärbtem Eiter; die Wand gebildet von schiefer verfarbtem, zerfetztem Bindegewebe; an der Wand ein Belag von gallig gefärbten Körnchen (Darminhalt). Zwischen Colon und der kleinen Abscesshöhle eine Communication in Form einer Perforationsöffnung, die in der Wand des Colon in der Höhe der Flexur liegt. Perforationsöffnung, scharf begrenzt, hat an der Mucosaseite $\frac{1}{2}$ Ctm., an der Serosaseite $1\frac{1}{2}$ Ctm. Durchmesser; Ränder glatt, von derbem Bindegewebe gebildet. — Im Colon gallig gefärbter, geballter Koth in mässiger Menge. Im untersten Theil der kleinen Abscesshöhle ein abgeplatteter 6 Mm. langer, 3 Mm. breiter, 2 Mm. dicker Kothstein. — Der Processus vermiformis mündet direct in den untersten Theil dieser Höhle mit einer an der Spitze gelegenen Perforationsöffnung von $\frac{1}{2}$ Ctm. Durchmesser; er liegt nach aussen vom Coecum, direct nach oben verlaufend, ist $5\frac{1}{2}$ Ctm. lang und hat $1\frac{1}{2}$ Ctm. im Umfang. Im Thorax rechts keine Flüssigkeit. Die rechte Pleura im Bereich des Unterlappens stellenweise matt. Der Luftgehalt desselben bedeutend herabgesetzt; Gewebe stellenweise feinkörnig; Consistenz daselbst vermehrt; Gewebe brüchig. Schnittfläche matt; abgestreifte Flüssigkeit trübe.

An der Spitze der Krankengeschichte befindet sich folgende, den ganzen Fall charakterisirende Bemerkung des Herrn Prof. Kocher: „Höchst instructiver Fall von Perityphlitis mit raschem Exitus bei einem zweiten Recidiv in Folge Perforation eines subhepatischen (subphrenischen) Abscesses, der sich gebildet hat, da der Processus vermiformis ganz nach aufwärts geschlagen ist. Die Operation beim ersten Anfall hätte diesen Exitus mit Leichtigkeit und Sicherheit verhütet.“

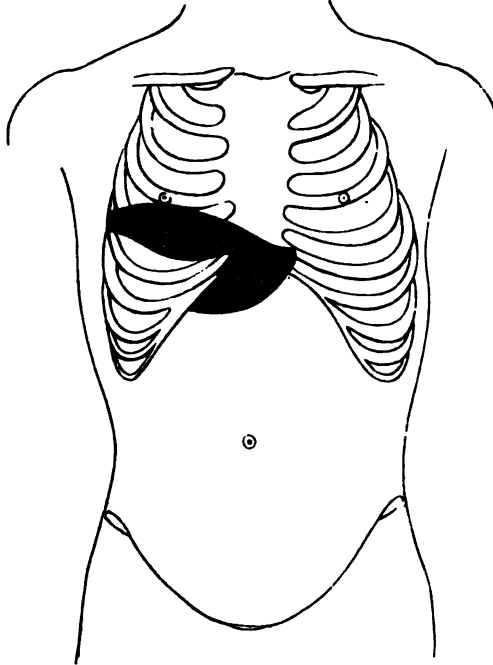
Dass der erste der eben beschriebenen Fälle zu den subphrenischen Abscessen perityphlitischen Ursprungs zu rechnen

ist, können wir folgendermaassen begründen. Die Annahme, dass der Abscess vom Darm ausgeht, dürfte nicht auf Widerspruch stossen. Ein schwerer Diätfehler liegt der Erkrankung zu Grunde, der mit Erbrechen, Pulsbeschleunigung und schwerem Krankheitsgefühl beginnt, Alles Symptome peritonitischer Reizung. Dazu der Schmerz in der rechten Seite des Abdomens, in welcher die grosse Mehrzahl der Darmerkrankungen dem Coecum oder, wie wir heute besser wissen, dem Appendix zuzuschreiben sind. Wenn wir die bisher bekannte Casuistik durchgehen, so ist die Mehrzahl der vom Darm ausgehenden subphrenischen Eiterungen coecalen Ursprungs. Maydl stellt 13 intestinale und 25 coecale Fälle zusammen, und wir werden aus den 4 unveröffentlichten Beobachtungen noch 12 Fälle coecalen i. e. perityphlitischen Ursprungs aus der Literatur hinzufügen. Ein fernerer Grund, der in unserem Falle den perityphlitischen Ursprung wahrscheinlich macht, ist der glückliche Ausgang des Falles. Die intestinalen Fälle weisen eine Mortalität von 100pCt. auf (Maydl), die perityphlitischen Fälle (nach Maydl) eine solche von 56pCt. und die 16 Fälle unserer Casuistik 50pCt. Von intestinalen Fällen müsste also mein Fall der erste geheilte sein, mit ein Grund, diesen Ursprung von der Hand zu weisen. Der zweite Fall (Kocher) ist insofern ein ungewöhnlicher, als die Probepunction den Eiter mit Sicherheit ergeben hatte, als alle Symptome für eine grössere Ansammlung in der subphrenischen Region sprachen und sich schliesslich bei sorgfältigstem Durchsuchen nicht nur nichts von einem Abscess fand, sondern auch später bei offener Wundbehandlung kein Eiter zu Tage trat. Da der Fall in Genesung ausging, so bleibt die Annahme übrig, dass der Eiter einen Weg in den Darm gefunden hat und — allerdings symptomlos — sich entleerte. Es ist gar kein so seltenes Ereigniss, dass der Eiter von aussen in den Darm einbricht; Dies beweist u. A. der 3. Kocher'sche Fall, in welchem an der Flexur des Colons die Perforationsöffnung an der Serosaseite $1\frac{1}{2}$ Ctm., an der Schleimhautseite $\frac{1}{2}$ Ctm. betrug, ferner ein Fall der Maydl'sehen Casuistik (perityphilitisch 17), dessen Sectionsbericht die Bemerkung enthält: „Das Coecum ist an seiner hintern Wand durch ein erbsengrosses Loch von aussen nach innen perforirt, die äussere Oeffnung viel grösser als die innere“.

III. Fälle aus der Literatur.

I. Fall von Sidney Coupland (British Med. Journ. 23. März 1889). Ein Druckerlehrling von 15 Jahren erkrankte vor 2 Monaten mit starkem Krankheitsgefühl, Erbrechen, Schmerz in der rechten Regio iliaca und im rechten Knie. Nach 3 Tagen traten Schmerzen in der rechten Brustseite, Schulter und Arm auf. Stuhlverstopfung bestand für längere Zeit und Fieber. Er blieb 6 Wochen im Bett, das rechte Bein sowohl im Hüft- als im Kniegelenk gebeugt, um den Schmerz in der rechten Bauchseite zu mildern. Der Kranke kam sehr herunter und trat 8 Wochen nach Beginn des Leidens in das Middlesex-Hospital ein. Er machte einen schwer kranken Eindruck. Puls 144; Temp. 103° F. Schmerzen auf beiden Seiten der Brust. Rechts hinten unten, 2 Zoll unterhalb des Scapulawinkels bestand tympanitischer Schall in einer Zone, die sich um

Fig. 7 (Fall Coupland von vorn).

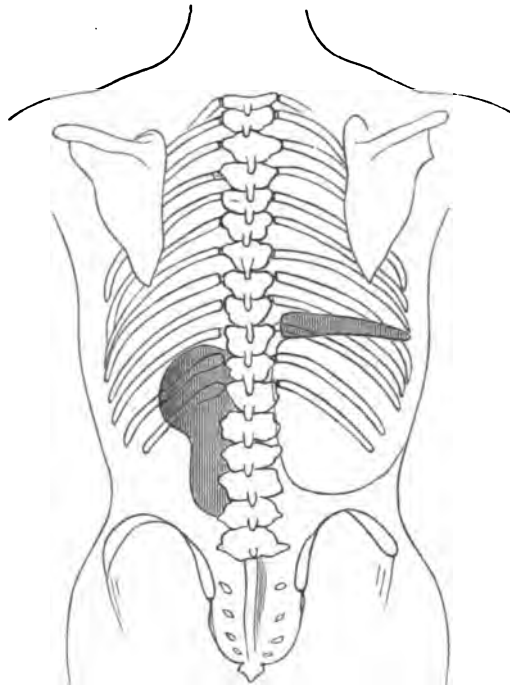


den Thorax herum bis zur Axilla erstreckte; hier bestand metallischer Beiklang. Abdomen eingezogen; Schmerzhaftigkeit im rechten Hypochondrium und in beiden Lumbalgebenden. Vorn war die Leberdämpfung verschwunden mit Ausnahme eines kleinen Bezirks um den Proc. ensiformis in der Höhe der rechten VII. Rippe. Der tympanitische Bezirk vorn grenzte nach oben an eine schmale gedämpfte Zone, die sich auch nach hinten fortsetzte und die erwähnte tympanitische Zone oben einfasste. Die rechte Weichengegend erschien

unzweifelhaft umfangreicher als die linke. Keine Röthung, kein Oedem. Probenpunction über der erwähnten Zone ergab keine Flüssigkeit, sondern nur fötides Gas. Die tympanitische Zone erstreckte sich im Verlauf der weiteren Beobachtung mehr nach unten gegen die Crista ilei. Dazu kamen Schmerzen in dieser Partie und Meteorismus, Obstipation und vermehrte Resistenz der rechten Hälfte des Abdomen. Kein Husten, kein Auswurf.

Die Diagnose wurde auf subphrenischen Abscess gestellt. Die Anwesenheit von Eiter wurde aus dem Remissionsfieber geschlossen; als wahrscheinlichste Ursache desselben eine Perforation des Appendix coeci angenommen. Als schliesslich ein schmerzhafter Punkt zwischen letzter Rippe und Crista ilei sowie Oedem in dem unteren Abschnitt der Axilla entdeckt wurde, entschloss

Fig. 8 (Fall Coupland von hinten).



man sich zur Operation (Mr. Gould). Es wurde hinten im Centrum der tympanitischen Zone ein Trocart eingestossen und eine Menge fötiden Eiters und Gas entleert. Darauf folgte geringe Besserung; nach einigen Tagen trat eine Thrombose der linken Vena iliaca und von neuem heftiges Fieber auf. Deshalb wurde jetzt eine Incision parallel der letzten Rippe gemacht, der Eiter herausgelassen und die Höhle drainirt. Die letztere reichte zwischen Leber und Zwerchfell nach oben und nach unten bis zum Lig. Poupart.; nach vorn war sie durch die Hinterfläche der Niere abgegrenzt. Es trat völlige Heilung ein.

2. Fall von Nothnagel, mitgetheilt von Vollert. (Dtsch. med. Wochenschr. 1891. 34.) Joh. B., 16 Jahr alter Tischlerlehrling, erkrankte 21. 5. 90 mit heftigen Schmerzen im Leib. Seit 4 Tagen bestand bereits Stuhlverstopfung. Bei seiner Aufnahme klagte Pat. über stechende Schmerzen im Abdomen, die intensiver sind in der Gegend des aufsteigenden und queren Colons, weniger intensiv im absteigenden. Das Abdomen ist sehr gespannt, auf Druck sehr empfindlich, besonders in der Ileocoecalgegend. Die Percussion ergibt einen ziemlich hohen tympanitischen Schall, welcher in der Ileocoecalgegend gedämpft ist, und zwar bilden nach oben die Nabellinie und medianwärts die Fortsetzung der Parasternallinie die Grenzen der Dämpfung. Die Percussion und Auscultation der Lunge ergibt nichts Abnormes. Temperatur nicht über 38°. Puls 112.

26. 5. 90. Das Abdomen stark aufgetrieben. Deutlicher Hochstand des Zwerchfells; die Herzdämpfung reicht bis zum I. Intercostalraum. — Vom ersten Tage an Opium. — 27. 5. P. 107. T. 37,8. Nachm. 38,2. — 28. 5. Nachts hatte Pat. 11 flüssige Stühle. Das Fieber hält an; die Schmerzhaftigkeit des Abdomen auf Druck geringer als gestern. — 29. 5. Die Schmerzen im Abdomen wieder stärker. P. 104. Resp. = 20. Temp. normal. — 2. 6. Indican und Aceton im Harn. P. 120. Vier flüssige Stühle. Temp. Nachm. 38,6°. — 3. 6. Pat hatte in der Nacht einen Schüttelfrost (39,8°). Abdomen in der Ileocoecalgegend leicht vorgewölbt. Diese Prominenz stark gedämpft, nicht schmerzhaft. — Nachmittags um 1/2 Uhr fühlte Pat. plötzlich heftige Schmerzen in der rechten unteren Brustseite gegen den Rücken hin; zugleich starke Athemnoth. Resp. 52. P. 128. Temp. 37,3. Rechtsseitig tympanitisch-metallischer Percussionsschall. Rechte Thoraxhälfte vorgewölbt, Intercostalräume verstrichen. Rechts kein Athmungsgeräusch nachweisbar; die rechte Thoraxhälfte bleibt bei der Athmung beinahe immobil. Nachts Schüttelfrost. — 4. 6. Gesicht cyanotisch; Nase kalt; kalter Schweiss auf Händen und unteren Extremitäten. Puls kaum fühlbar, 160. Resp. 48. Exitus.

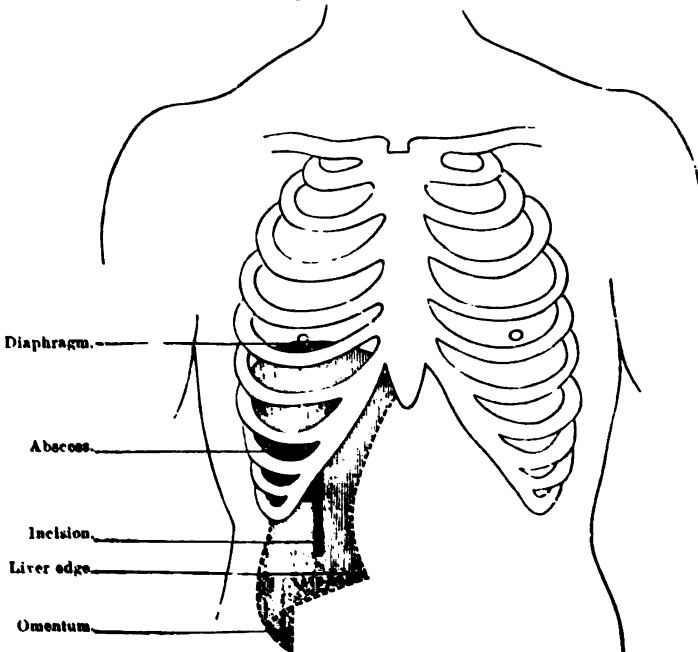
Section 6. 6. Anatomische Diagnose: Peritonitis ichorosa occlusa ex perforatione processus vermiformis cum destructione diaphragmatis, ulceratione pleurae pulmonalis et pyopneumothorace dextro. Residua peritonitidis diffusae. — Rechte Lunge vollständig an das Mediastinum angedrückt, luftleer, zeigt an der unteren Fläche, welche mit dem Zwerchfell leicht verlöthet ist, unregelmässige, oberflächliche Zerfallspartien. Die Stellen decken 3 etwa Vierkreuzerstückgrosse, längliche, den Fasern des Diaphragma parallel laufende Lücken mit zerfetzten Rändern, welche an der abdominalen Seite von geschwürig zerfallenden Partien des Zwerchfells begrenzt sind.

An der rechten Seite der Bauchhöhle zwischen rechtem Leberlappen und längs dem Colon ascendens ein mit missfarbiger, schwarzgrünlicher, jauchiger Flüssigkeit gefülltes Cavum abgesackt. Mehrere Eiterherde zwischen den Darm-schlingen. Das periphere Ende des Proc. vermiformis nicht auffindbar, wohl aber der centrale Stumpf, welcher, kaum 1 Ctm. lang, mit prolabirter gerötheter Schleimhaut nach dem unteren Ende jenes an der rechten Bauchwand gelegenen Cavum zieht.

Die Kapsel über dem rechten Leberlappen ist mit missfarbigem Exsudat bedeckt. Zwerchfell daselbst in ausgedehntem Maasse vom Peritoneum entblösst, seine von Blutungen durchsetzte, zerfallende Muskulatur blossliegend. Tiefe Ulcerationen begrenzen jene erwähnten Zerfallsöffnungen.

3. Fall von R. F. Weir, mitgetheilt Medic. Record. 13. Februar 1892. Ein Mann von etwa 50 Jahren litt öfters an kolikähnlichen Anfällen von kurzer Dauer, die meist im Epigastrium, wie in der Fossa iliaca wahrgenommen wurden. Am 7. 11. 91 erkrankte er mit starken Schmerzen in der rechten Fossa iliaca, Erbrechen und Fieber. Die acuten Erscheinungen gingen zurück bis auf eine Schmerzhaftigkeit in der Coecalgegend und die Unmöglichkeit spontan zu uriniren. Am 23. 11. nahmen die Schmerzen zu und es stellte sich Faecalerbrechen ein. Am 25. 11. Temperatur fast normal (99° F.), Puls 130. Mehrfacher Singultus. Abdomen stark aufgetrieben; in der rechten Fossa iliaca war nichts Besonderes zu fühlen, aber die Percussion ergab gedämpften Schall, welcher 3 bis 4 Zoll unter die Rippen reichte und medianwärts bis zur Mittel-

Fig. 9 (Fall Weir).



linie. In der rechten Seite, zwischen Os ilei und den Rippen bestand Dämpfung; aber da die Schmerzhaftigkeit hier unbedeutend war, so war es zweifelhaft, ob der Abscess so weit reichte. Die Untersuchung per rectum war negativ. Die Diagnose wurde auf subhepatischen Abscess gestellt, der entweder von dem Proc. vermiformis oder von einer Perforation der Gallenblase ausging, oder auf Empyem der Gallenblase selbst.

Es wurde eine Incision vom Rippenbogen bis zur horizontalen Nabellinie geführt am äusseren Rand des *M. rectus*. Die tieferen Theile der Bauchwand waren ödematös durchtränkt. Nach Durchtrennung des Peritoneum entströmte eine grosse Menge föiides Gas und Eiter unter starkem Druck. Die Untersuchung der Abscesshöhle mit einem langen Irrigatorrohr ergab, dass ihr oberes Ende in der Höhe der rechten Brustwarze lag, dass sie medianwärts bis zur Mittellinie des Thorax, nach rückwärts bis zur Nierengegend, nach abwärts bis zur *Crista ilei* reichte.

Der Peritonealschnitt wurde erweitert (s. Figur), so dass man die Höhle übersehen konnte. Man erkannte, dass ein subdiaphragmatischer Abscess vorlag, der innen oben durch die Leber begrenzt war, die nach innen und rückwärts gedrängt war und innen unten durch das verdickte Omentum, welches durch seine Adhäsionen in der Gegend des Nabels und darunter die allgemeine Peritonealhöhle abgeschlossen hatte. Nach der *Fossa iliaca* liess sich ein Gang verfolgen, der gerade für einen Finger durchgängig war, offenbar zum Appendix hin. Gegenöffnung in der Lumbalgegend. Ausgiebige Drainage. Nach der Operation nahm das Erbrechen und der Singultus ab. Der Kranke starb aber am 27. 11. Keine Autopsie.

4. Fall von A. Baginsky, mitgetheilt in der Sitzung der Berliner medicinischen Gesellschaft vom 9. 11. 92 (s. Deutsche medic. Wochenschr. 1892, 46). Derselbe betrifft ein 2¹/₂jähriges Kind, bei dem ein Empyem bestand, sich aber sonst kein Zeichen einer Erkrankung finden liess. Es wurde ¹/₂ Liter stinkenden Eiters entleert. Der Verlauf war anfangs ein günstiger; bald stellten sich aber Tenesmus und häufige schleimig-blutige Diarrhöen ein, denen das Kind schliesslich erlag. Bei der Section fand sich eine Verlöthung des Colon ascendens, der hinteren Partie der Leber, einer Dünndarmschlinge mit der Bauchwand, zwischen denen eine eitrige Masse abgekapselt war. Von dort war der Eiter an der Leber entlang unter das Zwerchfell gedrungen, hatte dieses perforirt und war so in die Pleurahöhle gelangt. Die Lunge war mit dem Zwerchfell, dieses mit der Leber verwachsen. Der Processus vermiformis war in eine grüne schmierige Masse eingebettet, war perforirt und mit Peritoneum und Bauchwand verwachsen; in dem Eiter fand sich ein erbsengrosser Stein. Eine Perityphlitis war offenbar der Ausgangspunkt des ganzen Processes gewesen.

5. Fall von Roux (Lausanne), mitgetheilt *Revue médicale de la Suisse romande* 20. Jan. 1892.

Eine 30jährige Frau erkrankte am 11. 2. 91 in Folge einer Indigestion mit Magenschmerzen, Erbrechen, Fieberfrost, Verstopfung. In der Nacht vom 14. zum 15. 2. erstreckt sich der Schmerz in die rechte Seite und strahlt in die Lendengegend aus. Am 16. 2. ist tiefe Respiration schmerzhaft. Abdomen sehr empfindlich; äusserste Schwäche.

21. 2. Abdomen mässig aufgetrieben in der *Regio subumbilicalis*, aber weich. Die Percussion ergibt überall tympanitischen Schall mit Ausnahme der Gegend des Colon ascendens und einer halbmondförmigen Zone nach vorn von der *Spina iliaca ant. sup.* und nach oben vom *Ligam. Poup.* Man fühlt

deutlich einen unregelmässigen ovoiden Tumor, parallel dem Lig. Poup. und die Mitte zwischen Crista ilei und Rippenbogen einnehmend. Weder Druck auf's Colon noch in die Lendengegend ist schmerzhaft, dagegen nach innen von der Spina oss. ilei.

Die Diagnose wird auf Appendicitis perforativa gestellt. Operation. Schrägschnitt. Nach hinten und aussen vom Coecum gelangt man in einen grossen paratyphilitischen Abscess, der eine Fortsetzung zum Becken, eine zweite gegen die Medianlinie und eine nach oben sendet, in das Spatium retrocolicum; ein erbsengrosser Kothstein findet sich darin; ebenso die gangränösen Reste des Appendix. Drainage nach vorn und hinten. — 23. 2. Magenausspülung gegen das andauernde Erbrechen. Der Singultus dauert fort. Faeces in der Wunde. — 28. 2. Temperatur steigt ohne ersichtlichen Grund auf 39°. Abdomen schmerzfrei, aber ein wenig aufgetrieben.

Immerwährender Singultus. — 9. 3. Man entdeckt bei der Untersuchung per vaginam ein parametritisches Exsudat. — 12. 3. Die Athmung ein wenig behindert. Nichts auf den Lungen zu finden. — 13. 3. Cyanose. Rechts hinten unten Dämpfung und abgeschwächtes Athmen. Weiter nach vorn eine Zone tympanitischen, fast metallischen Schalles. Man denkt an einen Abscess, der hinter dem Colon in die Höhe steigt bis zum Zwerchfell, dieses über der Leber perforirt und in die Pleura gelangt ist. Eine Punction ergiebt wenig Eiter. Incision zwischen der IV. und V. Rippe führt auf einen mit fäcoloidem Eiter gefüllten, wenig ausgedehnten Herd zwischen Zwerchfell, retrahirter Lunge und Rippen. — 25. 3. Das parametritische Exsudat wird auf der rechten Seite per vaginam incidirt. Drainage. — 25. 5. Geheilt entlassen.

6. Fall II von Roux (Lausanne), ibidem. Ein 15jähriger Bursche vom Lande erkrankte am 23. 8. 91 mit Leibschmerzen; am folgenden Tage konnte er das rechte Bein nicht ohne Schmerz strecken. Seit 3 Tagen Obstipation. — 25. 8. Die Schmerzen nehmen zu. Wenig harter Stuhlgang. — 27. 8. Ein Arzt ordnet die Ueberführung in's Spital an. — 28. 8. Cyanose des Gesichts, trockene Zunge. Temp. 38,6°. Dyspnoe. Ueber und entlang dem rechten Lig. Poup. zeigt sich eine abgegrenzte Hervorragung. Die Geschwulst nimmt zwei Drittel des Raumes zwischen Spina il. und Nabel ein. Palpation der Lendengegenden ist schmerzhaft. Das Coecum giebt sonore Schall. Keine Fluctuation.

Diagnose: Perityphlitis appendicularis suppurativa.

Operation in Aethernarcose. Gewöhnliche Incision von 6,5 Ctm. Länge. Oedem der Muskelschichten. Eiter unmittelbar unter dem Peritoneum von charakteristischem Geruch. Der Appendix nach innen und hinten verlagert, an seinem Ende perforirt. Coecum hyperämisch, bedeckt mit einer Fibrinschicht. Resection des Appendix. Drainage.

29. 8. Puls gut; keine Schmerzen. Abends 39°. Cyanose, Dyspnoe. Dämpfung über der rechten Lunge hinten. Punction negativ. — 30. 8. Die Dämpfung reicht bis zum Schulterblatt. — 4. 9. Mehrfache Punctionen der Pleura haben ein negatives Resultat. Temp. 39,5. Cyanose. — 8. 9. Man entdeckt endlich die Flüssigkeitsansammlung durch Punction im V. Intercostal-

raum. Die Flüssigkeit hat die Farbe von Seifenwasser, ist dünnflüssig, von fötidem Geruch. — 9. 9. In der Frühe Collaps, Cyanose. Incision. — 14. 9. Exitus. — Die Autopsie ergiebt zahlreiche bronchopneumonische Herde; etwa 200 Grm. Eiter in der rechten Pleura. Die eröffnete Flüssigkeitsansammlung war subdiaphragmatisch.

Bemerkung von Herrn Prof. Roux (S. 88): Auch hier hat eine Weiterverbreitung der Phlegmone hinter dem Coecum auf die Leber und in die Pleura stattgefunden. Bemerkenswerth ist die Cyanose und die Dyspnoe des Kranken schon beim Eintritt in's Spital.

7. Fall von Lauenstein (mitgetheilt im ärztlichen Verein zu Hamburg am 3. 5. 92, citirt nach Deutsche med. Wochenschr. 1893, S. 451).

Frau von 28 Jahren, die bereits $\frac{1}{2}$ Jahr krank und von anderer Seite etwa 3 mal operirt war. Sie war unter dem Bilde der Paratyphlitis erkrankt, erst zwei Monate expectativ behandelt, dann mehrfach incidirt. Sie hatte vier bis fünf schlaflle Fisteln, die sich vom Ligam. Poup. bis hinten nach der Synchondrosis sacroiliaca erstreckten, und eine kleinkindskopfgrosse Härte der Coecalgegend, die sich bis an die Leber erstreckte. Mehrfache gründliche Spaltungen brachten keine Besserung, wir vermutheten Tuberculose, suchten aber auf Tuberkelbacillen stets vergeblich. Endlich fanden wir den Strahlenpilz. Auf den Wunsch der Angehörigen wurde eine nochmalige ausgiebige Operation gemacht. Dieser erlag die Kranke. Es fand sich ein nach oben umgeschlagener, bis an die Ansatzstelle des Ileum in das Coecum reichender daumdicker Wurmfortsatz, der einen haselnussgrossen Kothstein enthielt und an seiner Spitze geschwürig zerfallen war. An diese Perforation des Wurmfortsatzes schloss sich eine Eiterhöhle mit Fistelgängen, die sich retroperitoneal bis zum Zwerchfell hinaufstreckte. Ausserdem zeigte die in der Weichengegend verwachsene Leber um die Gallenblase einen Herd der Actinomycosenkrankung.

8. Fall Sonnenburg. (Dtsche. Ztschrift f. Chir. Bd. 38. S. 273.)

K., Bootsmann, 20 Jahre alt. Aufgenommen 18. 9., entlassen 13. 12. 93. Pat. litt früher an heftigen Koliken. Vor 10 Tagen nach übermässigem Obstgenuss heftige Leibscherzen, Aufstossen und Verstopfung. Die Schmerzen zeigen sich in letzter Zeit am stärksten in der rechten Seite und beim Urinlassen. Singultus, fäculentes Erbrechen. Athmung oberflächlich, Leib aufgetrieben, Palpation sehr schmerzhaft, besonders rechts und in der Blasen-gegend, handflächengrosse Dämpfung rechts. 10. 9. Durchfälle. 16. 9. Besserung des Allgemeinbefindens, täglich reichliche Entleerungen, rechte Bauchseite unterhalb des Nabels etwas vorgetrieben; deutliche Resistenz und absolute Dämpfung.

Befund und Symptome vor der Operation 19. 9. 93. Leicht fiebernder Patient (38,6°). Leib mässig aufgetrieben. Percussionsschall überall tympanitisch bis auf eine handbreite gedämpfte Zone über dem rechten Lig. Poup., die sich als schmaler Streifen hinter der Symphyse nach Entleerung der Blase nach links hinüberzieht und im linken Hypochondrium ebenfalls handbreit wird. Puls 96.

Operation 19. 9. 93. Perityphlitischnitt. Nach Freilegung des Bauchfells ergibt die Probepunktion Eiter. Incision der Schwarte, Entleerung eines ca. hühnereigrossen Abscesses am oberen Wundwinkel, im untern Wundwinkel wird ein zweiter Abscess eröffnet, aus dem sich bei leichtem Druck auf die Blasengegend ca. 200 Cctm. Eiter entleeren; der Finger gelangt frei in eine Höhle, die sich oberhalb und hinter der Blase nach links zieht; sie ist nach oben durch Verwachsungen abgeschlossen. Eine gebogene Kornzange kann bis zum linken Hypochondrium vorgeschoben werden, wo nach einer Contraincision ebenfalls eine grosse Menge Eiters entleert wird. Sorgfältige Tamponade. Verband. Abends 40,2.

22. 9. Sehr starke Secretion. — 24. 9. Hustenreiz. Ueber beide Lungen verbreitete bronchitische Geräusche. — 28. 9. Leib nicht mehr aufgetrieben. Regelmässiger spontaner Stuhl. Bronchitis dauert an. Es wird ein übelriechendes Sputum entleert. Ein Zusammenhang desselben mit der Baucheiterung nicht nachweisbar. Nirgends Dämpfung auf den Lungen, dagegen diffuse grossblasige Rasselgeräusche. — 30. 9. Eröffnung eines Rectalabscesses.

1. 10. Expectoration der eitrigen Masse sistirt. Temp. zur Norm gefallen. — 13. 12. Geheilt entlassen.

9. Fall von Sonnenburg *ibidem*. Qu., Schreiber, 47 Jahre alt, operirt 25. 5. 90. Seit März 1890 bestand Gefühl von Druck in der Unterbauchgegend. Mitte März 1890 entstand eine schmerzhafte Geschwulst im Unterleib. Befund und Symptome vor der Operation: Leichte Vorwölbung des Abdomen, quer verlaufend oberhalb der Symphyse. Man fühlt eine derbe Geschwulst, die an der linken Seite Fluctuationen wahrnehmen lässt. Keine Blasenbeschwerden.

27. 5. An Stelle der Fluctuation Incision. Entleerung reichlicher Mengen fäulent riechenden Eiters. Jodoformgaze-Tamponade. Bei jedem Verbandwechsel entleert sich auf Druck Eiter. Da sich rechts oben auch Fluctuation zeigt, auch hier Incision. — 7. 6. Diese schliesst sich wieder, während die erste dauernd stark secernirt. Patient geht schliesslich an Marasmus zu Grunde nach 98 Tagen. Section: Diffuse Peritonitis, ausgehend von einem durchgebrochenen Eitersack, der sich zwischen Zwerchfell und rechtem Leberlappen befand. Hier ist die Leber stark usurirt und mit Abscessen durchsetzt. Der Proc. vermiform. mit der vorderen Bauchwand verwachsen und stark verdickt.

10. Fall (Gerhardt), veröffentlicht in der Inaug.-Dissertation von Carl Wolbrecht: Ueber Pleuracomplikationen bei Typhlitis und Perityphlitis. Berlin. 1891.

H. R., 24 Jahre, Tischler, aufgenommen 9. 10. 89 in der II. medic. Klinik; erkrankte 5. 10. an Perityphlitis. Am folgenden Tage schon stellten sich die ersten Symptome einer rechtsseitigen Pleuritis ein, am 9. 10. schon ist eine Flüssigkeitsansammlung oberhalb der Leber nachweisbar (wahrscheinlich zunächst subdiaphragmal). Am 11. 10. findet sich über der stark vergrösserten Dämpfung und über der jetzt sehr schmerzhaften Lebergegend die Haut ödematös geschwollen. Während in den nächsten Tagen das Oedem zurückgeht, nehmen die Schmerzhaftigkeit in der Lebergegend und die Dämpfung über der

rechten Lunge zu. Dazu tritt am 14. 10. Nachtschweiss und Blut im Sputum, Aufhebung des Pectoralfremitus rechts und geringe pleuritische Erscheinungen an der linken Lunge. Am 17. 10. Probepunktion ergibt rechts eitriges Exsudat von kothigem Geruch.

Am 19. X. Empyemoperation; es wurde ein $4\frac{1}{2}$ Ctm. langes Stück der V. Rippe in der vorderen Axillarlinie fortgenommen, der rechte Pleuraraum eröffnet, worauf das aashaft stinkende Exsudat (etwa $2\frac{1}{2}$ l) entleert wurde. Von nun ab fühlte sich Pat. wohler, auch ist inzwischen die Perityphlitis geheilt. Am 1. 11. jedoch trat plötzlich Schüttelfrost ein, und ergab die am folgenden Tage vorgenommene Untersuchung ein Loch im Zwerchfell, aus dem sich auf Druck Eiter entleerte, also eine Communication des Empyems mit einem subphrenischen Abscess.

Pat. konnte am 26. 11. aufstehen, am 30. 1. 90 verlässt er geheilt die Klinik.

II. Fall (Gerhardt) ibidem. R. S., Elfenbeinbildhauer, 24 J., aufgenommen in die II. med. Klinik 30. 10. 89., erkrankte am 29. 10. an Perityphlitis mit einer circumscribten Peritonitis, der eine handtellergrösse Dämpfung und Resistenz entspricht, und leichtem Oedem der Bauchdecken. Am 1. 11. stellte sich Erbrechen von braunen oder grünlich braunen Massen ein, das sich häufig bis zum Morgen des 5. 11. wiederholte. An diesem Tage trat dreimal Stuhlgang ein, worauf die Perityphlitis schnell heilte. Dagegen findet sich aber am 7. 11., dem 10. Tage der Krankheit, eine Flüssigkeitsansammlung oberhalb der Lebergrenze, die bis zum Proc. spin. VI. hinaufreicht, nach der Achselhöhle aber etwas abfällt. Auch auf der vorderen Seite finden sich pleuritische Erscheinungen. Am folgenden Tage starkes Oedem von der Kreuzbeingegend nach oben, welches sich am 14. 11. bis zur VIII. Rippe erstreckt. Die am 17. 11. vorgenommene Probepunktion ergibt eine trübe, stark blutig gefärbte Flüssigkeit. Am 20. 11. starker Husten; es wurde ein reichliches, schleimig eitriges, unangenehm hefeartig riechendes, leicht blutiges Sputum entleert. Am 23. 11. vermehrte sich plötzlich der Auswurf derartig, dass Patient ununterbrochen husten musste. Das Sputum war sehr reichlich und von durchdringend faäulentem Geruch. Am 24. 11. Pneumothorax. Eine beabsichtigte Empyemoperation unterblieb als unnöthig, da das Empyem am 26. 11. in die Lunge durchbrach und in den folgenden Tagen vollständig ausgehustet wurde.

Patient wurde nach langer Reconvalescenz geheilt.

Es besteht wohl kein Zweifel, dass auch in diesem Falle der Verlauf so zu deuten ist, dass sich im Anschluss an die perityphlitische Eiterung ein subphrenischer Abscess mit Perforation in die Lunge entwickelte. Diese Beobachtung entspricht also dem Fall 8 (Sonnenburg) unserer Casuistik, den Fällen 19 und 24 der Maydl'schen Casuistik (Starcke und Nowack), in welchen auf die gleiche Weise spontane Heilung erfolgte.

12. Fall (Frerichs), mitgetheilt in der Inaug.-Dissert. von W. Duddenhäusen. Berlin. 1869. H. N., Dienstmädchen, 20 J., am 21. 6. aufgenommen. Seit 14 Tagen Obstipation verbunden mit Leibschmerzen, Mattigkeit, Frösteln. — 22. 6. Abdomen gespannt, rechts sehr empfindlich. Kein Er-

brechen. Kein Stuhl; Temp. 38,6. Puls 128. — 23. 6. Abds. Leichte Resistenz in der Ileocoecalgegend. P. 126. Temp. 39,1^o. — 24. 6. Wiederholtes Erbrechen. Coecalgegend mehr vorgewölbt und gespannt. — In den folgenden Tagen status idem. — 29. 6. Abds. Seit Mittag ausserordentlich heftige Dyspnoe. Rechts hinten vom Angulus scap. herab Dämpfung, in der Axillarlinie mit tympanitischem Beiklang. Auch vorn rechts Dämpfung, nach dem Sternum zu abfallend, ebenfalls mit tympanitischem Beiklang. Man hört an den gedämpften Stellen metallisches Klingen. Das Herz ist bedeutend nach links verdrängt; Spitzenstoss in der Axillarlinie fühlbar. Kein Stuhl. 39,8^o. P. 128. Exitus.

Obductionsbefund 30. 6. 69 (Dr. Wegner): Aus dem Abdomen entleert sich in der Nähe des rechten Leberlappens eine beträchtliche Menge eitriger, nicht fäculent riechender Flüssigkeit. Bei der Präparation zeigt sich in der Regio lumbalis hinter der rechten Niere weg bis zur Leber und zum Zwerchfell ein unregelmässig weiter, sinuöser Gang, dessen Höhlung mit dünnen eitrigen Massen ausgefüllt ist. Dieser Gang führt nach oben an der Leber vorbei bis an das Diaphragma. Am seitlichen Umfange des Colon ascendens eine Stelle, die in Berührung steht mit dem Eitergange, wo die Wandung von aussen her angegriffen ist, und nur die Schleimhaut, brüchig und verdünnt, noch da ist. Der Proc. vermiformis taucht mit seinem perforirten Ende in das missfarbige Gewebe des Eiterherdes.

Das Zwerchfell ist auf der Abdominalseite in eine continuirliche, ulceröse Fläche verwandelt; wo die Muskelstränge vorliegen, bedeckt mit eitrigem Belage. Der rechte Leberlappen überzogen von liniendicken, festen membranösen Fibrinmassen. Der linke Leberlappen frei. In der Mitte der rechten Hälfte des Zwerchfells befindet sich ein kirschkerngrosses Loch, durch das man in die Pleurahöhle gelangt.

Rechte Pleurahöhle sehr erweitert. Herz nach links dislocirt. Im Pleura-raum eine grosse Menge nicht sehr übelriechenden Eiters.

Der vorliegende Fall, der anatomisch das typische Bild des subphrenischen Abscesses darstellt, beansprucht auch darum ein gewisses Interesse, weil er im Jahre 1869 in der Klinik von Frerichs beobachtet wurde, dessen Nachfolger Leyden ein Decennium später dem subphrenischen Abscess zum Bürgerrecht in der medicinischen Literatur verhalf.

Wenn wir die topographisch-anatomischen Beziehungen der einzelnen Organe, von denen aus es zur Bildung eines subphrenischen Abscesses kommen kann, zum Zwerchfell betrachten, so scheint auf den ersten Blick die unmittelbare Anlagerung des betreffenden Organs an das Zwerchfell nicht eine so grosse Bedeutung zu haben, wie es a priori zu erwarten wäre. Zwar sind Magen und Leber in erster Linie betheiligt; allein Nieren, Milz und Colon treten an

Häufigkeit weit zurück gegen die viel entfernter liegende Ileocöcal-region. Diese auffallende Erscheinung erklärt sich wohl dadurch, dass die Erkrankungen und vor Allem die zu Eiterungen führenden Affectionen der letztgenannten Gegend an Häufigkeit die der anderen erwähnten Organe übertreffen. Wäre der Weg der perityphlitischen Eiterungen zum subphrenischen Raum nicht ein verhältnissmässig grösser Umweg, so müsste bei der ungemeinen Häufigkeit dieser Affectionen der subphrenische Abscess ein noch häufigerer Befund sein. Denn was wollen 41 einschlägige Beobachtungen sagen gegen die zahlreichen gut beobachteten Fälle perityphlitischer Eiterungen! Deshalb wollen wir an der Hand der obigen Casuistik untersuchen, auf welchen Wegen der perityphlitische Eiter unter das Zwerchfell gelangt und von welchen Bedingungen die speciellere Localisation im subphrenischen Raum und die weitere Verbreitung des Eiters über denselben hinaus abhängt.

Unter den 41 Fällen finden wir 25mal Angaben über den Verlauf des Fistelganges resp. des Abscesses.

Im Falle Coupeland (Fall I meiner Casuistik aus der Literatur) ist der Verlauf, wie aus dem Operationsbericht hervorgeht, sicher ein retroperitonealer; und zwar liess sich der Abscessgang in diesem Falle vom Poupart'schen Bande bis zum Zwerchfell hinter der Niere verfolgen.

Aus dem Fall Nothnagel ist ziemlich klar ersichtlich, dass die Eiterung sich intraperitoneal längs dem Colon zur Leber gezogen hat; an welcher Seite der Leber sie auf die Unterfläche des Zwerchfells überging; ist nicht so sicher zu entscheiden; es ist nur die Angabe gemacht: auf der rechten Seite der Bauchhöhle zwischen rechtem Leberlappen und längs dem Colon ascendens ein mit missfarbiger etc Flüssigkeit gefülltes Cavum.

Fall III (Weir) bietet einen rein intraperitonealen Abscess dar. Die Abscesshöhle wird durch Zwerchfell, Leber, Netz nach oben resp. innen abgegrenzt.

Aus der Darstellung des Falles IV (Baginsky) muss man auf einen völlig intraperitonealen Abscess schliessen.

Fall V (Roux) bietet einen rein extraperitonealen Verlauf.

Fall VI (Roux) ist retroperitoneal.

Fall VII (Lauenstein) retroperitoneal.

Fall VIII (Sonnenburg): Der subphrenische Abscess ist zwar intraperitoneal gelegen; es ist aber nicht ersichtlich, auf welchem Wege der Eiter unter die Zwerchfellwölbung gelangt ist. Es ist nicht unwahrscheinlich, dass hier die an der Leberoberfläche gelegenen und durchgebrochenen Abscesse (im Anschluss an die Appendicitis) das Primäre gewesen sind.

Im Fall X ist der Gang der Eiterung ebensowenig wie im Fall XI ersichtlich; im Fall XII ist der retroperitoneale Verlauf der Eiterung aus dem klaren Sectionsbefund mit Deutlichkeit zu ersehen. Hier scheint der ursprünglich retroperitoneal gelegene Eiter später nach dem Peritonealraum zwischen Leber und Zwerchfell durchgebrochen zu sein, ein Ereigniss, das nicht selten zu beobachten ist.

In meinem Falle endlich war die Eiterung sicher nicht retroperitoneal, sondern intraperitoneal. In dem letzten der drei Kocher'schen Fälle war der Verlauf intraperitoneal.

Gehen wir die von Maydl zusammengestellte Casuistik durch, so finden wir in Fall 4 der auf perityphlitischer Basis entstandenen subphrenischen Abscesse (Duchek, Prager Vierteljahrsschr. X. 1. 1853) die Angabe: „Chronische Geschwüre des Proc. vermiformis mit Perforation nach aussen; Abscess hinter dem Colon bis zur Leber nach aufwärts.“

In dem Fall Bruzelius-Key (Virchow-Hirsch Jahresbericht II, 1876, pag. 225), in welchem es sich ebenfalls um Perforation des Proc. vermiformis handelt, liegt die Hauptabscesshöhle retroperitoneal, umgiebt die rechte Niere und erstreckt sich hinter der Leber herum bis zum Zwerchfell. Weiter finden wir bei folgenden Fällen der Maydl'schen Casuistik: 2, 6, 11, 13, 14, 21, 25 Angaben, welche auf retroperitonealen Verlauf des Abscesses schliessen lassen, während im Fall 9, 10, 15, 23 ein intraperitonealer Verlauf entweder nach dem Sectionsprotokoll vorliegt oder doch mit grosser Wahrscheinlichkeit angenommen werden muss. In den übrigen Fällen liegt entweder überhaupt keine diesbezügliche Angabe vor oder der perityphlitische Herd und der subphrenische Abscess waren ohne Zusammenhang unter einander.

Von den 25 Fällen, in denen der Weg der Verbreitung ersichtlich ist, hat dieselbe also in 15 Fällen retro- d. h. extraperitoneal stattgefunden, in 10 Fällen intraperitoneal, so dass wir zu

dem Schlusse kommen, dass der retroperitoneale Weg zwar der häufigere ist, dass aber mit dem intraperitonealen stark gerechnet werden muss. Mit der aus diesem Verhalten hervorgehenden Einschränkung stimmen wir Maydl zu, wenn er S. 161 sagt: „Aprioristisch würden wir allerdings die Entstehung eines subphrenischen Abscesses (sc. nach Perityphlitis) eher bei einer extraperitonealen Abscessbildung für wahrscheinlich halten.“ Eine andere Frage ist die, ob bei retroperitonealer Ausbreitung der schliessliche Sitz des subphrenischen Abscesses ein extraperitonealer ist. Die Experimente Sänger's (dem es gelang Farbstofflösungen aus dem Zellgewebe zwischen Peritoneum und *Musc. iliac.* in das perirenale Zellgewebe zu treiben), machen uns, wie Maydl sehr richtig hervorhebt, die retroperitoneale Verbreitung eines ursprünglich extraperitoneal gelegenen Abscesses verständlich; nach ihnen müsste aber der extraperitoneale Sitz eines subphrenischen Abscesses unmöglich sein; denn gerade weiter als bis zum hinteren stumpfen Leberrand gelingt es auf diese Weise nicht die Farbstofflösungen zu treiben. Ad. Schmitt¹⁾ hat Versuche in dieser Richtung vorgenommen und hatte die Freundlichkeit mir auf eine diesbezügliche Anfrage zu antworten, dass es bei Injectionsversuchen nicht gelingt, das Peritoneum von der Muskulatur des Diaphragma abzuheben. Jedoch fügt er hinzu, dass, wenn auch das Peritoneum „gerade hinten, am rechten stumpfen Leberrand ganz besonders fest durch kurzes, straffes Bindegewebe an das Zwerchfell angeheftet ist, doch bei Infection und der damit oft genug verbundenen eitrigen Einschmelzung des Gewebes diese Bindegewebsfasern zerstört werden können und so die Möglichkeit der Eiteransammlung zwischen Zwerchfell und Peritoneum bezw. die Möglichkeit der Abhebung des letztern gegeben ist.“ Wir wollen die letztere Möglichkeit nicht ganz von der Hand weisen; allein die Erfahrung spricht jedenfalls dafür, dass dieser Vorgang der Abhebung des Peritoneum vom Zwerchfell, vor allem der einer nennenswerthen Abhebung, äusserst selten sein muss. Unter den subphrenischen Abscessen im Anschluss an Perityphlitis, welche mit das zahlreichste Contingent zu den extraperitoneal verlaufenden Eiterungen stellt, ist Abhebung gar nicht beobachtet worden; und Maydl, welcher

¹⁾ Die Fascienschiden und ihre Beziehungen zu den Senkungsabscessen. J. F. Lehmann. München u. Leipzig. 1893.

der [von A. Fränkel (?)] vorgeschlagenen Eintheilung in extra- und intraperitoneale subphrenische Abscesse folgt, kann als Typus eines extraperitoneal gelegenen Falles keinen hochgradigeren anführen (S. 22) als den von Bruzelius-Key, in dem es ausdrücklich heisst: . . . „retroperitoneale Höhle, welche die Niere und den rechten Leberlappen nach hinten umgebend, sich bis an's Zwerchfell erstreckte.“⁴ Dieselbe Darstellung finden wir bei fast allen naturgemäss extraperitoneal liegenden subphr. Abscessen (besonders nephritischen Ursprungs); niemals wird etwa im Kuppelraum des Zwerchfells das Peritoneum taschenartig abgehoben gefunden.¹⁾ Daraus geht also hervor, dass der extraperitoneal gelegene Abscess nie einen so grossen Theil des Subphrenium erfüllt wie der intraperitoneal gelegene, ein quantitativer Unterschied, der die wenig ausgedehnten extraperitonealen subphrenischen Eiteransammlungen in einem besonderen Lichte erscheinen lässt. Streng genommen gehören nämlich viele Abscesse der letzteren Kategorie gar nicht mehr zu den subphrenischen Abscessen par excellence, sondern stellen nichts anderes dar als hochhinaufragende retroperitoneale Eiterungen oder, wenn sie nach dem Thoraxraum durchbrechen, Fisteln mit sehr langgestrecktem Verlauf. Eine besondere Bedeutung hat die Unterscheidung in extra- und intraperitoneal gelegene subphrenische Eiteransammlungen natürlich nur, soweit Organe in Frage kommen, von denen aus es zur Bildung sowohl extra- wie intraperitonealer Eiterungen kommen kann (Niere, Coecum, Rippen, Thorax). Die Mehrzahl der subphrenischen Abscesse (von Magen, Leber, Gallenblase ausgehend) ist intraperitoneal; in einer Anzahl von Fällen, in denen sich der Eiter sowohl intra- wie extra peritoneum findet, braucht dies nicht immer auf einem anatomisch nachweisbaren Durchbruch aus dem einen der beiden Räume in den andern zu beruhen; besonders kann der subseröse septische Process sehr leicht auf der benachbarten Serosa eine concomitirende Entzündung hervorrufen.

Ein interessantes anatomisches Verhalten, welches sowohl die intra- wie die extraperitoneal gelagerten Abscesse betrifft, und

¹⁾ Die ausgedehnteste Abhebung des serösen Ueberzuges des Zwerchfells bei extraperitoneal gelegenen Abscess findet sich im Falle Nieden (Paranephr. I bei Maydl), in dem es heisst (S. 245) „Der Abscess reicht . . . nach aufwärts bis 2—3 Finger breit an der unteren Zwerchfellfläche hinauf mit Ablösung des Zwerchfellüberzuges“.

welches, wie Maydl hervorhebt (S. 29), den subphr. Abscessen so recht eigenthümlich ist, müssen wir hier besprechen, weil es den typischen Unterschied zwischen beiden Kategorien am besten zu charakterisiren im Stande ist, wir meinen den Durchbruch der subphrenischen Eitermassen nach dem Thorax, sei es nun in die Pleura, in die Lunge oder Pericard. Unter den 179 von Maydl gesammelten Beobachtungen ist ein solcher Durchbruch in den Thoraxraum nicht weniger als 65 Mal vorgekommen, unter den 25 auf Perityphlitis beruhenden Fällen 14 und unter 11 perinephritischen Fällen 6 Mal. Unter den 16 von uns gesammelten Fällen perityphlitischen Ursprungs ist ein Durchbruch von 8 zu constatiren, so dass unter sämtlichen 41 bekannten Fällen von subphrenischem Abscess perityphlitischen Ursprungs dies Ereigniss 22 Mal d. h. in 53,6 pCt. der Fälle vorkam. Es interessirt uns nun zu wissen, ob der Sitz des subphrenischen Abscesses (intra- oder extrap.) Einfluss auf die Verbreitung nach dem Thorax hat. Wir haben deshalb folgende kleine Tabelle aufgestellt, in welcher die 41 Fälle, soweit sie Auskunft geben, in den einzelnen Rubriken untergebracht sind. Die arabischen Ziffern entsprechen den Fällen der Maydl'schen, die römischen meiner Casuistik; mein eigener Fall ist mit XIII. gezeichnet, die Kocher'schen mit XIV., XV., XVI.

Sitz des Abscesses im Subphrenium.			Durchbruch in den Brustraum.
Extra-	Peritoneal	Intra-	
No. 2, 5, 6, 11, 13, 14, 21, 25, V, VI, VII.	No. 1, 3, 4, 7, 8, 9, 10, 15, 16, 17, 20, 22, I, II, III, IV, VIII, IX, XII, XIII, XVI.	No. 2, 3, 4, 5, 6, 11, 13, 14, 16, 17, 19, 20, 21, 23, II, IV, V, VI, VIII, X, XI, XII.	
11 Fälle.	21 Fälle.	22 Fälle.	

Wir haben also 11 Fälle mit rein extraperitonealem Sitz, 21 Fälle mit intraperitonealem Sitz; unter den letzteren sind Fall 4, 7, I und XII nicht rein intraperitoneal, indem sich die Eiterung retrocöcal und retrohepatal verbreitete und erst secundär den intraperitonealen Theil des subphrenischen Raums erreichte. Unter den 11 Fällen sind 9 = 81,8pCt. mit Perforation in den Thorax, unter den 21 Fällen 8 = 38pCt. mit dieser Complication ver-

treten. Unter den übrigen rein intraperitoneal gelegenen Categorieen haben wir nach Maydl: Stomachal (35 Fälle) 13 = 37,1 pCt. mit Zwerchfellperforation, Echinococcen (17 Fälle) 4 = 23,5 pCt., Gallenwege (20 Fälle) 7 = 35 pCt.

Wir ersehen hieraus, dass sich in Bezug auf die Weiterverbreitung nach dem Thorax die intraperitoneal gelegenen subphrenischen Abscesse perityphlitischen Ursprungs analog den intraperitonealen subphrenischen Abscessen anderen Ursprungs verhalten, dass hingegen die extraperitoneal gelegenen Formen des subphrenischen Abscesses eine ungleich grössere Neigung (mehr als doppelt so gross) zum Durchbruch nach dem Thorax zeigen.

Maydl, der diesem Verhalten eingehende Beachtung schenkt, gelangt zu etwas anderen Zahlen. Er rechnet nämlich die perityphlitischen und perinephritischen subphrenischen Abscesse (S. 32 und 33) eo ipso zu den extraperitonealen und erhält so unter 36 Fällen 20 Mal Perforationen nach dem Thorax, d. i. 55,5 pCt., während er für die stomachalen (s. Tabelle S. 30) 37,1 pCt. eruiert. Hier ist der Unterschied natürlich nicht so frappant, wie bei den von uns ermittelten Zahlen, weil unter den perityphlitischen Fällen eine ganze Anzahl intraperitonealer figuriren, welche eine halb so grosse Neigung zum Durchbruch nach oben haben. Sehr schön illustriren übrigens auch die intestinalen Fälle der Maydl'schen Sammlung den oben näher besprochenen Unterschied der extra- und intraperitonealen subphrenischen Abscesse. Von den 13 hierhergehörigen Fällen ist nur ein einziger extraperitoneal gelegen (Fall 7) und dieser allein ist in den Thoraxraum perforirt¹⁾. Halten wir diese Thatsachen zusammen, so scheint sich das Gesetz zu ergeben, dass die extraperitoneal gelegenen subphrenischen Eiteransammlungen gerade deshalb mit Constanz nach dem Thorax durchbrechen, weil die straffe Anheftung der Serosa an der unteren Zwerchfellfläche ihnen ein extraperitoneales Weiterschreiten im subphrenischen Raum unmöglich macht. Es sind damit aber, wie mir scheint, noch nicht alle Momente erschöpft, welche die Ablenkung nach dem Thorax begünstigen. Bei der Besprechung derjenigen

¹⁾ Es sind auch in anderen Fällen dieser Kategorie pleurale Complicationen vorhanden (Fall 1, 2, 3, 4, 10); allein Maydl selbst scheint diese für so bedeutungslos zu halten, dass er sie in der Tabelle S. 30, welche die Thorax-Complicationen zusammenstellt, nicht einmal berücksichtigt.

Factoren, welche, scheinbar entgegen dem Gesetz der Schwere, die in der Fossa iliaca und ihrer Nachbarschaft entstehenden Eiterungen nach oben unter das Diaphragma führen, macht Maydl, und gewiss mit vielem Recht geltend, „dass bei Bettlage die Vorderfläche der Psoasfascie eine ungemein günstige schiefe Ebene, eine Gleitfläche für den Eiter darstellt, deren höchster Punkt das Coecum, deren abhängigster der subphrenische Raum ist hinter der Niere und Leber“. Es wird sich gegen diese Beweisführung kaum ein Einwand erheben lassen. Wenn aber der Raum hinter der Niere und Leber den tiefsten Punkt bildet, so müsste ein daselbst angelangter Eiter, um extraperitoneal weiter hinein in den subphrenischen Raum zu gelangen, nicht nur das Peritoneum von der Unterfläche des Diaphragma abheben, sondern senkrecht im Raum, d. h. an dem (bei Rückenlage des Patienten) vertikal stehenden Zwerchfell in die Höhe steigen. Dass der Eiter unter so erschweren Umständen die Muskellücke zwischen den Lenden- und Rippenursprüngen des Zwerchfells¹⁾ vorzieht, ist selbstverständlich.

Nur in denjenigen Fällen, in welchen die Eiterung von oben aus dem Thoraxraum nach abwärts das Zwerchfell perforirt, kann es in einem gewissen Stadium des Processes zur Ablösung des Serosaüberzuges vom Zwerchfell kommen. Es ist dies aber nicht derselbe Vorgang, wie ihn ein retroperitoneal von unten her angelangter Eiterherd darbieten würde; denn in jenem Falle ist erst die Zwerchfellsmuskulatur arrodirt und zerstört worden und zum Schluss bleibt nur noch die Serosa übrig. Immerhin haben wir es in einem solchen Falle (dem die Beobachtung 5 Thoracal bei Maydl entspricht) mit einem extraperitonealen Abscess in der Zwerchfellwölbung zu thun, mit einer sogenannten „supraperitonealen“ Eiteransammlung. Dieser Befund ist bisher nur einmal erhoben worden und wird begreiflicher Weise sehr selten anzutreffen sein; denn sowie der Eiter an die Unterfläche des Zwerchfells subperitoneal gelangt ist, muss es zu einer adhäsiven Entzündung zwischen dem diaphragmalen Peritoneum und der Visceralserosa des daselbst liegenden Organs (Leber Milz, Magen) kommen, welche weiterhin zum Durchbruch des thoracal entstandenen Eiters in die Bauchhöhle bzw. in eins ihrer Organe führt. So wenigstens fassen

¹⁾ Nach C. E. E. Hoffmann (Virchow's Archiv. XLII. p. 227) b. Maydl S. 32.

wir den von Maydl selbst beobachteten und veröffentlichten Fall (7 thoracalen Ursprungs S. 319 l. c.)¹⁾ auf, welchen Maydl allerdings als „supraperitonealen“ Abscess ansieht, bei welchem „die peritoneale Bekleidung des Diaphragmas abgedrängt und zwischen diesem und der abgehobenen Serosa sich der Eiter angesammelt“ hat.

Dass umgekehrt subphrenische Abscesse, welche nach dem Thorax durchbrechen, die Pleura vor sich hertreiben können, dieser Vorgang ist durch Autopsien mehrfach nachgewiesen (S. z. B. bei Maydl den Fall 2 und 3 Cossy der subphrenischen Abscesse auf perityphlitischer Basis).

Es ist wohl kaum nöthig darauf hinzuweisen, dass die intra-peritonealen subphrenischen Abscesse schwerer resp. erst später das Diaphragma durchbrechen, weil das paralytisch gewordene Zwerchfell (Maydl, Herrlich, Deutsche med. Wochenschr. 1886) ausserordentlich dehnbar ist und in seiner aus Muskeln, Sehnen-

¹⁾ Auszug aus dem Sectionsprotokoll: Ad basim (pulmonis), an der hintern Convexität des Unterlappens, ist die Pleura in der Ausdehnung eines Zweiguldenstückes necrotisch, gangränös zerfliessend, unterbrochen. Die Ränder des Defectes gezähnt, fransig, angenagt, das Gewebe des Defectes gangränös; diese Oeffnung führt in eine Caverne im Unterlappen, welche nach Zerfall des Gewebes in der Ausdehnung eines kleinen Hühnerieies entstanden ist. Die Wände dieser Höhle sind ungleich, die Form vielfach sinuös. In derselben verlaufen zahlreiche Scheidewände, in denen Gefässe und Bronchien verlaufen. Pleura an der Basis mit dem Diaphragma verklebt; an der Unterfläche des Diaphragmas ist die Serosa des rechten Leberlappens angewachsen und zwar theilweise, in der Ausdehnung der Pleura basalis mit der diaphragmatica. Diese Verwachsung liegt mehr in der hintern Hälfte des rechten Leberlappens, so dass die vordere Hälfte in der Nähe des Leberrandes frei bleibt und die Serosa an dieser Stelle glänzend und zart ist.

Diese ganze Partie, gebildet durch die Verwachsung der Pleura pulmonalis, diaphragmatica, Diaphragma und Serosa der Leber, ist eitrig jauchig infiltrirt, brüchig, zerzeisslich und siebförmig durchlöchert mittelst zahlreicher kleiner, unregelmässiger Oeffnungen, die Mehrzahl davon erbsenförmig. Im Lebergewebe, knapp unter dieser Stelle von Zwerchfell-perforation, ist ein subserös gelagerter, geschwulstartiger Herd von der Form und Grösse eines Hühnerieies, aus gelblichem, weichem Gewebe bestehend, von höhlenartiger Structur, central gangränös zerfallen. Dieser Herd ist von einer Hülle sclerotischen Bindegewebes begrenzt; zwischen dem Zwerchfell und dem oben beschriebenen Tumor findet sich in der Gegend der Zwerchfellperforation eine flache Höhle, nach rückwärts vom Lig. coronarium begrenzt, nach links vom Lig. suspensorium, nach vorne und rechts durch Adhäsionen der Serosa diaphragmatica mit der Serosa hepatis. Diese Höhle hat einen jauchigen Inhalt, die Wände sind gleichfalls jauchig infiltrirt; die Basis der Höhle wird von der angenagten Leberserosa, die Decke vom Zwerchfell, gleichfalls perforirt, gebildet. Diese Höhle ist gegen die Peritonealhöhle durch die oben erwähnten Adhäsionen abgeschlossen. Der Tumor im Lebergewebe wurde als ein zerfallenes solitäres Gummata erkannt.

gewebe und doppelter Serosa bestehenden Zusammensetzung eine ziemliche Resistenz darbietet.

Ueber den Modus perforandi sei es noch erlaubt zu den Maydl'schen Ausführungen eine Bemerkung zu machen. Dieser Autor hat mit seiner Apriori-Vermuthung, „dass ein wesentlicher Unterschied in dem Verhalten (sc. bei der Perforation) der intra- und extraperitonealen Abscesse bestehe“, entschieden Recht; er hat sich nur die Beweisführung dadurch erschwert, dass er den Fall Bamberger (17 der subphrenischen Abscesse auf perityphlitischer Basis) zu den extraperitonealen zählt. Der Sectionsbericht¹⁾ dieses Falles ist durchaus nicht der eines retro- oder extraperitonealen Abscesses.

Wenn wir eine Musterung über den Ort des Zwerchfelldurchbruchs halten, finden wir fast ausnahmslos das Gesetz bestätigt, dass die intraperitoneal gelegenen Abscesse in der Kuppe oder an irgend einer der Kuppe nahe gelegenen Stelle der grossen Zwerchfellfläche durchbrechen, während die extraperitoneal gelegenen fast sämmtlich dem von Hofmann (s. oben) aufgestellten Perforationstypus gehorchen. In Fall 2 der Fälle perityphlitischer Ursprungs bei Maydl reicht bei einem gänzlich extraperitoneal gelegenen Abscess ausnahmsweise die Perforation allerdings bis „ungefähr 3 Ctm.“ zum Centrum tendineum heran. In Fall 5 und 6

¹⁾ In der rechten Ileoecälgegend sind die Darmschlingen mitsammen verklebt und umschliessen eine Absackung, die etwas Luft und gegen $1\frac{1}{2}$ Pfd. einer schmutzigen, grauen, stinkenden, eiterigen Flüssigkeit enthält. Innerhalb derselben ist der stark geröthete und verdickte Wurmfortsatz an seinem Ursprung durch ein fast bohnergrosses Loch perforirt, die Schleimhaut desselben von einem eitrigen Secret bedeckt. Nahe der Perforationsstelle liegt in der Absackung ein bohnergrosser harter Kothstein, der aus concentrischen Schichten besteht. — Das Cöcum ist an seiner hinteren Wand durch ein erbsengrosses Loch von aussen nach innen perforirt, die äussere Oeffnung ist viel grösser als die innere. Die Schleimhaut derselben hyperämisch, an einzelnen Stellen schiefbrig. Dünndarm normal, mit viel gelblichem flüssigen Inhalt. Zwischen dem Zwerchfell und der Convexität des rechten Leberlappens befindet sich eine zweite grosse abgesackte Höhle mit ganz ähnlich eitrigem Inhalt. Durch dieselbe ist die Leberoberfläche tellerförmig vertieft, ihr Ueberzug von einer adhärennten, gräulichen Pseudomembran überzogen. Die darunter liegende Schicht des Leberparenchyms stark hyperämisch. Das Zwerchfell stark emporgedrängt und an der höchsten Convexität fingerbreit perforirt. An dieser Stelle ist, bei nach hinten gedrängtem unterem rechtem Lungenlappen, der mittlere angelöthet, dessen Pleura an der betreffenden Stelle ebenfalls perforirt ist. — Der untere Lappen ist durch einen im rechten Zwerchfellsack befindlichen, über $1\frac{1}{2}$ Pfund betragenden, hämorrhagischen Erguss vollständig comprimirt.

(beide extraperitoneal) kann angenommen werden, dass die Perforation rechts und hinten stattgefunden hat; in Fall 16 (intra-peritoneal) hat die Perforation in der mittleren Partie des Zwerchfells, in Fall 17 (F. Bamberger, intraperitoneal) in der Kuppe des Zwerchfells stattgefunden. In Fall II meiner Casuistik aus der Literatur (intraperitoneal) handelt es sich um einen allgemeinen Zerfall des Zwerchfells, in Fall XII (intraperitoneal) ist die Perforation „in der Mitte der rechten Hälfte des Zwerchfells“. In allen übrigen Fällen fehlt jeder Anhaltspunkt für den Ort des Durchbruchs. Die subphrenischen Abscesse, die im Anschluss an perinephritische Eiterungen entstanden sind, die, soweit mir bekannt, alle extraperitoneal liegen, bieten dieselbe Gesetzmässigkeit dar. Im Fall 1 (perinephritisch bei Maydl) hat noch kein Durchbruch in den Thorax stattgefunden, aber im Sectionsprotokoll findet sich die Angabe: „Die inneren Zwerchfellschenkel sind entblösst“. Dieselbe Tendenz, sich nach hinten zu verbreiten, zeigt Fall 2: Noch kein Durchbruch, aber die Angabe: Ein Canal aus dem Abscess führt gegen den entblössten rauhen Querfortsatz des I. Lendenwirbels. In Fall 3. bestand eine Perforation in die Lunge; über den Ort der Perforation ist nichts gesagt; da aber das Peritoneum in Folge von Verwachsungen ebenso wie der Pleuraraum freigeblieben ist, so muss man auf einen extraperitonealen Durchbruch schliessen. Derselbe Schluss ist gestattet bei den übrigen Fällen dieser Kategorie, welche immer nur die Bemerkung enthalten: „Diaphragma perforirt“. Jedenfalls nirgends die Angabe, dass das in die Höhe gedrängte Zwerchfell hoch oben oder in der Nähe der Kuppel perforirt sei. Nehmen wir zur weiteren Skizzirung des erwähnten Unterschiedes eine Serie von ausschliesslich intraperitoneal verlaufenden Fällen, nämlich die Klasse der Gallenabscesse.

Fall 2 (bei Maydl): „Die linke Zwerchfellhälfte von gelber Lymphe durchtränkt; in der Mitte ein Loch, für Sonde No. 4 durchgängig“.

Fall 3: aus der Schilderung geht hervor, dass eine alte Verlöthung (Durchbruch?) zwischen Leber und Basis der rechten Lunge im Centrum tendineum besteht; ferner ein frischer Gallengangsabscess, der durch die Unterfläche des Diaphragma in die Lunge eingebrochen ist.

Fall 7: „Die Perforation liegt unmittelbar am äusseren Rande

der „foliole droite“ des Centrum tendineum. Unter sämtlichen intestinalen Fällen (b. Maydl) befindet sich ferner einer, der, wie schon erwähnt, bei extraperitonealem Verlauf in den Thoraxraum durchgebrochen ist. Wie charakteristisch hier wiederum die Perforation ist, mag folgendes Citat aus dem Sectionsprotokoll (Fall 7, Intestinal. S. 123) lehren: „Hinter diesen Verwachsungen findet sich eine 8 Ctm. breite und ziemlich gleich hohe Höhle, welche durch die oben erwähnte Oeffnung mit der Brusthöhle communicirt. Diese Oeffnung liegt genau zwischen den rechten Rippen- und Lendenursprüngen des Zwerchfells, entspricht der in jener Stelle befindlichen Muskellücke und ist nur durch einen leichten Einriss in die Muskulatur erweitert.“ —

Wir haben also gefunden, dass ein Abscess aus dem Bauchraum, in specie ein perityphlitischer Abscess auf 2 Wegen in den subphrenischen Raum gelangen kann, entweder retro- i. e. extraperitoneal oder intraperitoneal. Der retroperitoneale Weg ist der einförmigere, bedingt durch die gleichmässig vorgeschriebene Route, welche der Eiter nehmen muss; er geht immer hinter der Leber hinauf. Der intraperitoneale Weg bietet mehr Mannigfaltigkeiten, welche z. Th. in Umständen mehr zufälliger Natur ihren Grund haben, wie die Lage der Eingeweide und ihr Füllungszustand es ist, ferner aber in Ursachen, die wir zu beurtheilen vermögen, nämlich der Lage des Patienten¹⁾ und vor allem der Lage des perityphlitischen Eiterergusses. Der letztere ist ebenso vielen Variationen unterworfen als die Lage und die Form des erkrankten Processus vermiformis Verschiedenheiten aufweist. Der Wurmfortsatz ragt für gewöhnlich in einer Länge von 6—8 Ctm. vom Coecum aus, an dessen hinterer innerer Seite inserirend, in das Cavum peritonei und hängt nach den meisten Darstellungen über den Eingang des kleinen Beckens in das letztere hinein. Seitdem die pathologischen Verhältnisse dieses Organs grössere Berücksichtigung gefunden haben, wandte sich das Interesse auch seinen anatomischen Varietäten von neuem zu. Es wurden grössere Zusammenstellungen

¹⁾ Wenn auch die Auffassung von der mechanischen Senkung des Eiters auf der schiefen Ebene des M. psoas (Maydl) im Ganzen richtig ist, so möge doch daran erinnert werden, dass manche Erscheinungen dem Gesetz widersprechen. In manchen Fällen von phlegmonöser Parametritis schreitet das Exsudat ebenso leicht nach der Beckenschaufel und Lendengegend wie nach dem Oberschenkel fort.

über das Verhalten des Proc. vermiformis an normalen Bauchhöhlen¹⁾ vorgenommen, welche die Verschiedenheiten der Lage, der Länge, der Weite, der Insertion des Processus vermiformis und die dadurch bedingte Neigung zu Erkrankungen demonstrieren. Wenn wir danach die verschiedenen Möglichkeiten des Sitzes einer perityphlitischen Eiterung erwägen, so ist die Manigfaltigkeit eine ganz ausserordentliche. Hängt der Proc. vermiformis in's kleine Becken hinein und perforirt er an seiner Spitze, so wird ein peritonitischer Abscess resultiren, der sich zunächst im kleinen Becken entwickelt und bei hinlänglich festem Abschluss nach oben in eins der Beckenhohlorgane durchbricht, ein Ereigniss, das gar nicht so selten beobachtet wird.²⁾ Liegt die erkrankte Stelle des Wurmfortsatzes näher seiner Insertion am Coecum, d. h. auf der rechten Beckenschaukel, so wird sich, wie leicht ersichtlich, der perityphlitische Abscess ganz anders manifestiren; statt Mastdarm und Blase wird das Coecum, Colon, der Dünndarm in Mitleidenschaft gezogen werden. Dass die weitere Propagation des Eiters aber von der primären Stätte seiner Entwicklung in hohem Maasse abhängt, ist ohne weiteres klar. Specielle Gesetze für diese Weiterverbreitung aufzustellen, ist nicht leicht. Wir glauben nicht fehlzugehen, wenn wir annehmen, dass entscheidend für die Verbreitung nach oben oder unten das Lageverhältniss des Abscesses zur Linie des (durch den M. psoas gebildeten) Beckeneingangs ist. Wer sich die topographische Configuration der in Frage kommenden Gegend vergegenwärtigt, wird anerkennen, dass der am Beckeneingang verlaufende mediale Rand dieses Muskels eine Strecke weit eine Art Grenzscheide bildet, von der aus (sc. bei Rückenlage des Menschen) es zum kleinen Becken steil abfällt, während sich dem genannten Muskel entlang nach oben eine sanft abfallende schiefe Ebene bildet, welche sich hinter Niere und Leber vorbei zur Unterfläche des Zwerchfells (s. Maydl's Darstellung S. 165) resp. noch höher hinauf bis in die von den Rippen gebildeten, zu beiden Seiten der

¹⁾ Lockwood and Rolleston nach Virchow-Hirsch. 1891. Bd. I. p. 12 und andere.

²⁾ Unter etwa 10 Fällen von Perityphlitis, die dem Verf. gegenwärtig sind, hat er die Perforation in's Rectum (ohne operativen Eingriff) zweimal beobachtet; in einem dritten Fall war die Abscessbildung auf das kleine Becken beschränkt, der Abscess wurde aber von oben her geöffnet. Später fühlte man die langen Drainröhren dicht unter der Schleimhaut des Rectum, so dass hier die Tendenz, nach dem Rectum durchzubrechen, deutlich war.

Wirbelsäule liegenden Thorax-Aushöhlungen erstreckt. Je nachdem nun der perityphlitische Eiter unterhalb der Linie des Beckeneingangs oder oberhalb derselben oder gerade auf der Grenzlinie sich bildet, wird seine Weiterverbreitung eine andere sein. Im letztern Falle z. B. wird er die Möglichkeit haben, sich in alle ihm zugänglichen Cavitäten zu senken. Ein solcher Fall ist u. a. der von Sonnenburg mit Erfolg operirte und in unserer Casuistik mitgetheilte, in dem sich der Abscess nach unten per rectum und nach oben durch die Lunge entleerte; hierher gehört auch der Fall von Roux (5 unserer Casuistik), in welchem ausser einem typisch gelegenen paratyphlitischen Abscess ein parametritischer Abscess und später noch ein Empyem zwischen IV. und V. Rippe eröffnet wurde. Nach der Lagerung der Schichten und in grosser Uebereinstimmung mit den bei Autopsien und Operationen gewonnenen Erfahrungen ist anzunehmen, dass die im kleinen Becken intraperitoneal liegenden Abscesse in's Rectum, seltener in die Blase gelangen, die subserös liegenden in's Parametrium resp. in das pararectale Gewebe, dass die in der Fossa iliaca sich entwickelnden Abscesse, wenn sie subperitoneal liegen, sich retrocoecal bis in den subphrenischen Raum oder darüber hinaus in den Thorax fortpflanzen, fesp., bei Tendenz nach abwärts, unter das Lig. Poup. drängen und sich im Scarpa'schen Dreieck öffnen oder gelegentlich noch weiter abwärts bis in die Kniekehle gelangen (Fall von Brown, erwähnt bei Murtri, Med. news. Jan. 10. 1891). Liegen die Abscesse der Fossa iliaca intraperitoneal, so ist ihre weitere Verbreitung am wenigsten berechenbar; schliessen sie sich gegen die übrige Bauchhöhle ab, so können sie, was uns am meisten interessirt, am Colon entlang in den subphrenischen Raum gelangen. Das eben aufgestellte Schema wird wahrscheinlich nur eine bedingte Anerkennung finden. Weir¹⁾ z. B. will niemals eine extraperitoneale Ausbreitung des Abscesses gefunden haben und hält den Fall von Coupeland, den er citirt (extraperitoneal), für eine Ausnahme. Die wenigsten Chirurgen werden wohl die Erfahrungen Weir's bestätigen können; denn wenn auch die Lage des Processus vermiformis im allgemeinen intraperitoneal ist, so sind doch so zahlreiche Beziehungen zum retroperitonealen Raum resp. Zellgewebe

¹⁾ Med. Rec. 1892. 13. Febr.

vorhanden, dass Weir's Behauptung schon a priori unwahrscheinlich klingt. Unter 200 Fällen, welche Fergusson¹⁾ analysirte, war der Appendix 75mal mit der hinteren Wand des Coecum in Verbindung; eine Perforation des Processus an der Insertionsstelle hätte also zu einem extraperitonealen Abscess führen können. In weiteren 77 Fällen hatte der Appendix eine solche Lage, dass seine Perforation nothwendiger Weise zu einem subperitoneal gelegenen Abscess der Fossa iliaca hätte führen müssen. Mit den geschilderten variablen Momenten hängt es dann weiter zusammen, dass der intraperitoneal gelegene Abscess bald vor bald hinter der Leber und auch seitlich von diesem Organ den subphrenischen Raum erreicht. Jedenfalls ist zur Ausbildung isolirter subphrenischer Abscesse, welche nicht nur Theilerscheinungen allgemeiner Peritonitis sind, nothwendig, dass sich der Eiter vom primären Herd einen Weg zwischen Darmschlingen nach oben bahnt. In den meisten Fällen wird das Colon ascendens dabei offenbar als Wegleitung benutzt. Leyden²⁾ schreibt dem bei peritonealen Processen sich schnell entwickelnden Meteorismus einen günstigen Erfolg in der Richtung zu, dass er die Darmschlingen aneinander presst und damit den Austritt neuer Luft- und Inhaltsmassen aus der Perforationsöffnung verhindert. Wenn wir uns das meteoristische Coecum, Colon ascendens einerseits, die übrigen meteoristisch aufgetriebenen Darmschlingen vom Netz bedeckt, andererseits, neben einander gelagert vorstellen, nach vorn überdeckt von der straff gespannten Bauchdecke, so wird, wie leicht ersichtlich, eine Art Canal gebildet, in welchem der Eiter allmählich nach oben vorrücken kann, unter günstigen Verhältnissen von der übrigen Bauchhöhle abgeschlossen. Zahlreiche Obductionsbefunde bestätigen diese Annahme³⁾; ebenso der Fall Weir meiner Casuistik

¹⁾ Amer. Journ. of med. scienc. 1891. Jan.

²⁾ l. c. p. 336.

³⁾ Maydl allerdings fasst solche Fälle nach einer Aeusserung auf S. 23 anders auf. Betreffs des Falles Eisenlohr (Perityphlitisch 15) sagt er: „Die pericöcalen Eiterungen können, extraperitoneale subphrenische Abscesse erzeugend, nicht nur auf dem beschriebenen Wege (retrocöcal) emporsteigen, sie können auch eine andere Richtung einschlagen. Ein Beleg hierfür ist in der Beobachtung von Eisenlohr zu finden: „Man fand da das Colon asc., den Anfang des Colon transv., die rechte Hälfte des Netzes und den vorderen Leberrand mit der vordern Bauchwand verwachsen. Nach Lösung dieser Verwachsung kommt man in eine Höhle, welche grau-grünen Eiter und Luft enthält. Diese Höhle hat in ihrem rechten Antheile den grössten Durchmesser

so wie mein eigener Fall. Ob die von Leyden angenommene Luftblase, welche nach oben (sc. bei der Perforation eines der gashaltigen Organe der Bauchhöhle) in die Concavität des Zwerchfells entweicht, als Infectionsträger durch die ihr beigemischten fauligen Gase und Bacterien eine Rolle spielt, ist sehr fraglich. Selbst für diejenigen Fälle, in welchen der subphrenische Abscess keine Communication mit dem primären Herd aufweist, sind andere Erklärungen möglich.

Mit der Möglichkeit, dass ein subphrenischer Abscess nach Perityphlitis auch linksseitig auftreten kann, beschäftigt sich Maydl und führt im Anschluss an eine Beobachtung (Fall 2 perityphlitisch, nicht 3, wie irrtümlich im Original steht), in welcher ein in den rechten Thorax (durch Zwerchfellperforation) gelangter Abscess supradiaphragmal auf die linke Thoraxseite gelangte, aus, dass dieses Ereigniss auch einmal subdiaphragmal vorkommen könne. Dabei müsste, wie er selbst hervorhebt, das Lig. suspensorium hepatis entweder umgangen oder perforirt werden, oder es könnte nach „Ueberleerung des rechten in den linken“ bloß ein linksseitiger subphrenischer Abscess nach Perityphlitis zu Stande kommen. Diese Möglichkeiten sind aber bis jetzt noch durch keine Beobachtung verificirt. Hingegen ist ein anderer Modus bekannt, wie eine Communication zwischen rechter Beckenschaukel und linkem Subphrenium zu Stande kommen kann. Diesen Weg hat der Eiter in dem schon öfter citirten, lehrreichen Falle von Sonnenburg (VIII unserer Casuistik aus der Literatur) genommen, nämlich oberhalb und hinter der Blase. „Eine gebogene Kornzange kann bis zum linken Hypochondrium vorgeschoben werden, wo nach einer Contraincision ebenfalls eine grosse Menge Eiters entleert wird“. Dies mag einer der seltsamsten Umwege sein, welchen der perityphlitische Eiter gewählt hat; er ist ein Beweis für die oben ausgesprochene Ansicht, dass der intraperitoneal entstandene perityphlitische Abscess unberechenbar in seinen weiteren Propagationen ist. —

und verjüngt sich nach links. Durch dieselbe ist die Leber ganz von der vorderen Thoraxwand abgedrängt. Das Diaphragma weist besonders auf der pleuralen Fläche viele Auflagerungen und ist an mehreren Stellen vereitert, so dass bei Auffallen eines spülenden Wasserstrahls dasselbe an zahlreichen Stellen perforirt erscheint. Mit der Niere kam der Abscess in gar keine Verbindung, da das Zellgewebe um die Niere ausdrücklich als frei angeführt wird“. Wir halten den hier beschriebenen Fall für einen intraperitonealen.

Was die klinischen Erscheinungen des subphrenischen Abscesses im Anschluss an die Perityphlitis betrifft, so ist der Beginn des Krankheitsbildes ein sehr übereinstimmender, dem Symptomencomplex der Perityphlitis entsprechender. In unserem Falle bildeten sich dann die Symptome einer schweren Peritonitis aus mit kolossalem Meteorismus, der an absolute Darmlähmung denken liess, vollständiger Sistirung der Entleerungen, einer minimalen Urinsecretion, wie sie den Fällen von Darmverschluss eigen ist, einem Puls von 144, einer Respirationsfrequenz von 64. Nicht in allen Fällen war die Entwicklung eine so stürmische. Bei Maydl ist ein Fall (12 perityphlitisch) erwähnt, in welchem bei einem 43jährigen Mann eine Perityphlitis mit Schüttelfrost und heftigen Schmerzen auftrat, und schon 3 Tage (!) nachher wurde (von Körte) ein subphrenischer Abscess mit Resection der VIII. Rippe eröffnet, der nach einigen Wochen ausheilte. Der Fall ist nur sehr kurz mitgetheilt, Maydl hält diese schnelle Entwicklung für eine Ausnahme. Um einen Ueberblick zu gewinnen, wann ungefähr die Erscheinungen des subphrenischen Abscesses in die Erscheinung treten, haben wir aus den 41 Fällen die betreffenden Daten excerptirt und sind zu folgendem Ergebniss gelangt:

Wieviel Tage sind vom Beginn der perityphlitischen bis zum ersten Auftreten der subphrenischen Symptome verstrichen?

Fall				
No. 2.	(Maydl's Casuistik)	9	Tage.	
" 7.	" "	14	"	
" 10.	" "	7	"	
" 12.	" "	3	"	
" 13.	" "	10	"	ungefähr.
" 17.	" "	6	"	"
" 18.	" "	6	Wochen	(Perityphlitis tuberc.?)
" 20.	" "	21	Tage.	
"	I. Casuistik a. d. Literatur	3	Tage.	
" II.	" "	5	"	
" III.	" "	18	"	ungefähr.
" V.	" "	17	"	"
" VI.	" "	6	"	
" X.	" "	3	"	
" XI.	" "	10	"	
" XIII.	mein Fall	5	Tage.	
" XIV.	(Kocher)	10	Tage.	
" XV.	"	14	"	bis 3 Wochen.
" XVI.	"	5	"	bis 6 "

Aus diesen Zahlen ist nur zu ersehen, dass es Fälle giebt, die sich sehr schnell auf den subphrenischen Raum ausbreiten, und solche, die erst nach einiger Zeit die Erscheinungen des subphrenischen Abscesses darbieten. Es lässt sich über das erste Auftreten subphrenischer Symptome überhaupt keine Regel aufstellen; denn in den veröffentlichten Krankengeschichten sind Beobachtungen niedergelegt, in denen bereits Dämpfung und pleuritischer Erguss¹⁾ zu constatiren sind, auf welche die Zeichen eines subphrenischen Abscesses aber erst später folgen, ferner Fälle, welche vorübergehend hochgradige Erscheinungen machen, welche verschwinden, um nach $\frac{1}{2}$ Jahr wiederaufzutreten (Fall Grünbaum bei Maydl), wiederum andere, in denen die primäre Erkrankung ganz in den Hintergrund tritt (Fall 17 bei Maydl, mein eigener Fall) und das ganze Krankheitsbild vorwiegend von subphrenischen Symptomen beherrscht wird.

Die Diagnostik des subphrenischen Abscesses ist in dem Werke Maydl's, sowie schon früher in zahlreichen Abhandlungen, vor Allem aus der Berliner Charité (Leyden und seine Schüler) und aus dem Krankenhause am Urban (Fränkel-Körte), so ausführlich dargestellt worden, dass eine nochmalige Zusammenfassung nur Wiederholung wäre. Ich will nur auf einige in meinem Falle sehr ausgesprochene Symptome hinweisen, welche in einzelnen Fällen die Diagnose erleichtern können. Ein sehr häufig wiederkehrendes Symptom ist der Singultus. Er entsteht wohl durch die schnelle Dehnung, welche das Zwerchfell erleidet und ist entweder als directer Reiz auf den Muskel oder als Reflex, sei es nun auf dem Wege des Sympathicus²⁾ oder durch Vermittelung des bulbären Singultuscentrums³⁾ anzusehen. Uebrigens wird man annehmen müssen, dass, solange Singultus besteht, das Zwerchfell nicht vollständig gelähmt ist. Ein Analogon für diese auf äusseren Reiz hin, in Intervallen erfolgende Contraction eines Muskels ist mir nicht bekannt. Die Muskeln, welche in Folge von Entzündungen in ihrem Bereich mit Contractionen antworten (Blase, Darm u. A.) pflegen glatte Muskeln zu sein. Der klonische Zwerch-

¹⁾ Dass Fälle von seröser Pleuritis, welche spontan ausheilt, im Anschluss an Perityphlitis gar nicht so selten vorkommt, scheint mir durch die Beobachtungen der Klinik Gerhardt bestätigt.

²⁾ Symes, Dublin Journ. Dec. 1892 nach Virchow-Hirsch.

³⁾ Dehio, Berl. klin. Wochenschr. 1889. 22.

fellkrampf ist auch an sich nicht schmerzhaft. Der Reflex ist ferner nicht auf den einen Muskel beschränkt, sondern befällt auch regelmässig den Schliesser der Stimmritze; in seltenen Fällen (Dehio, l. c.) breitet er sich noch auf andere, mit der Respiration gar nicht in Zusammenhang stehende Muskeln aus. Es schwebt also noch ein ziemliches Dunkel über diesem, auch bei Allgemeinerkrankungen häufigen Symptom. Wenige Ursachen des Singultus dürfte es jedenfalls geben, die einen so directen Angriffspunkt auf das Zwerchfell haben!, wie die im subphrenischen Raum sich ausbildenden Entzündungen. Ein ferneres sehr constantes Symptom in unserem Krankheitsbilde ist der in die Schulter und den Arm ausstrahlende Nervenschmerz, der analog dem bei Gallensteinkolik auftretenden ist. Wir konnten ihn in unserem Falle oft willkürlich hervorrufen, ähnlich wie das Israel¹⁾ in einem Falle von Leberechinococcus beschreibt. Jedesmal „trat der Schulterschmerz ein, wenn man den (Echinococcus-)Sack vor seiner vollkommenen Lösung durch Extractionsversuche zerrte“. Genzmer²⁾ erwähnt, dass bei Eröffnung des freigelegten Echinococcus-Sackes ohne Narkose dieser Schmerz ganz constant während der Durchschneidung von Lebergewebe auftrat. In unserem Fall wurde er beobachtet, wenn durch Injection von Flüssigkeit eine höhere Spannung im subphrenischen Raum erzeugt wurde. Manchmal trat der Schmerz auch spontan auf, nach Angabe des Kranken, wenn eins der Drainröhrchen nicht gut lag. Da der Phrenicus sensible Fasern für das Peritoneum besitzt, so ist die Schmerzirradiation in der Schulter und den Arm bei den Anastomosen des Plexus cervicalis mit dem Plexus brachialis erklärt. Denkbar wäre auch eine Ausbreitung des Schmerzes von dem in Rede stehenden Gebiet auf den Arm durch Vermittelung des N. intercosto-humeralis.

Andere Nervengebiete waren in unserem Falle auch betheiligt, und zwar, wenn wir die Verbreitung des Schmerzes auf die Vorderfläche des rechten Beins, in die rechte Scrotumhälfte, in die Spitze des Penis in Betracht ziehen, waren es Aeste des Plexus lumbalis und pudendus. Die Betheiligung des Plexus lumbalis verleitete uns zu der irrigen Annahme, dass der Process retroperitoneal fortgeschritten sei; da aber der in Frage stehende Raum

¹⁾ Verhandl. d. Deutsch. Gesellsch. f. Chir. 1879. S. 19.

²⁾ Ibid. S. 21.

ganz frei gefunden wurde, so muss man annehmen, dass durch die erste Operation, welche das Peritoneum der Beckenschaufel in ausgedehnter Weise abhob, Nervenäste gezerzt und blossgelegt worden sind, die sich dann später zur Zeit der Vernarbungsvorgänge bemerkbar gemacht haben. Den Schmerz im Penis beziehe ich nicht auf Reizungen, die mit dem Krankheitsprocess in Zusammenhang gebracht werden können, sondern auf Blasenreizung in Folge eines während längerer Zeit sehr concentrirt abgesonderten Urins.

Das Oedem, das in unserem Falle sehr ausgesprochen war und das in zahlreichen Beobachtungen (z. B. dem 1. Fall der Kocher'schen Casuistik) erwähnt ist, ist für die Diagnose des entzündlichen, eitrigen Processes in der Tiefe, der oft — innerhalb des Peritoneum — ohne Schüttelfrost oder hohes Fieber verläuft, ein höchst werthvolles Symptom; da es beweist, dass die tieferliegenden Venen und Lymphgefässe, zu denen die Hautbezirke resultiren, verlegt sein müssen, so kann man mit einiger Sicherheit auf den Sitz des Processes schliessen; man muss aber nicht vergessen, dass das Oedem zuerst in den abhängigen Partien zu Stande kommt, gleichgültig, ob der Process in den hintren Regionen des Abdominalraums spielt oder eher von vorne her erreichbar ist — wie in unserem Fall — und erst indirect auf die tieferen Venen drückt. In dem Falle I unserer aus der Literatur gesammelten Casuistik spielte sich der Process retroperitoneal vom Zwerchfell bis zum Lig. Poup. herunter ab, und das erste Oedem trat in dem unteren Abschnitt der Axilla auf. Dieses Stauungsödem tritt auch tiefer, in den Muskelschichten auf, es leitet, wie wir uns überzeugen mussten, nicht immer auf die richtige Spur und ist zu unterscheiden von dem entzündlichen Oedem, das, sowohl in oberflächlichen wie in tiefen Theilen, auftritt an Stellen, wo der phlegmonöse Process durchbrechen will.

Wer sich für die interessante Diagnostik des subphrenischen Abscesses näher interessirt, den verweisen wir auf die Arbeiten der oben genannten Autoren, sowie auf das fast erschöpfende Literaturverzeichnis der Maydl'schen Monographie.

Der weitere Verlauf der Erkrankung nach der ersten Operation war in unserem Falle ein ziemlich protrahirter, so dass wir zu der Vermuthung gelangten, es könnte sich um einen tuberculösen Pro-

cess handeln, zumal einzelne Autoren nach blosser Eröffnung des Abscesses eine sehr schnelle Heilung erfolgen sahen. Aus diesem Grunde liessen wir den Eiter, in dem wir mikroskopisch das *Bacterium coli* und zahlreiche Kokken verschiedenster Form gefunden hatten, auf Tuberkelbacillen durch Herrn Prof. Tavel-Bern untersuchen, welcher die grosse Freundlichkeit hatte uns mitzutheilen, dass „im zugeschickten Eiter des subphrenischen Abscesses mikroskopisch und in Culturen Strepto-Staphylokokken und *Bacterium coli* zu finden gewesen und dass der Abscess seinem Inhalte nach von Leber oder Darm ausgegangen sei, dass ferner ein mit dem Eiter geimpftes Meerschweinchen nach etwa 4 Wochen ohne eine Spur von Tuberculose an einer zufälligen Pneumonie zu Grunde gegangen sei.“ Diesem Befunde gemäss heilte der Patient nach der zweiten radicalen Operation in verhältnissmässig kurzer Zeit aus.

Unter den drei Fällen der Kocher'schen Klinik zeichnen sich der erste und dritte durch eigenartigen Verlauf aus. Im ersten Falle schienen alle Zeichen inclusive der positiv ausgefallenen Probepunction für die Diagnose des subphrenischen Abscesses zu sprechen. Merkwürdiger Weise fand man bei der Operation keinen Eiter, und trotzdem konnte Patient nach $3\frac{1}{2}$ Wochen „wesentlich gebessert“ entlassen werden. Zur Erklärung des Falles haben wir die oben (S. 32) näher begründete Annahme gemacht. Der dritte Fall gehört in die Kategorie derjenigen, welche zu spät in operative Behandlung kommen und diesem Umstande den fatalen Ausgang zu verdanken haben. Merkwürdig ist der sich über 10 Wochen hinziehende Krankheitsverlauf. Der zweite Fall der Kocher'schen Casuistik kam in demselben Stadium auf die Klinik, in dem sich mein Fall vor der zweiten Operation befand; nur dass sich in meinem Falle die Fistelöffnung an einer anderen Stelle befand. Die Localisation im subphrenischen Raum scheint in beiden Fällen dieselbe gewesen zu sein.

Der Verlauf in den übrigen Fällen gestaltete sich sehr verschieden; er war nicht nur abhängig von der Schwere der primären Erkrankung, sondern vor allem, wie mir scheint, von der Art der Therapie. Um einen besseren Ueberblick über diese Verhältnisse zu erhalten, vor allem über den Einfluss der operativen Therapie auf den Krankheitsverlauf, habe ich folgende Tabelle zusammen-

gestellt, aus welcher wir einigermaassen die Dauer ablesen können, welche vom Beginn der Erkrankung bis zur Beendigung des Processes verstrich, sei es nun, dass diese letztere in Tod oder Spontanheilung oder Operation bestand. Zugleich werden wir aus einer solchen Zusammenstellung am besten ersehen, wieviel Fälle überhaupt und durch welche Maassnahmen sie der Heilung zugeführt wurden. Dass wir dabei nur die operativen Maassnahmen berücksichtigen, geschieht deshalb, weil in keinem einzigen Falle die Anwendung von energischen Abfuhrmitteln, Blutentziehungen, Jodbepinselungen u. s. w. auch nur den geringsten curativen Effect äusserte, weil diese Mittel durch Hinausschieben des operativen Eingriffs meist schädlich wirkten und bei der Therapie des subphrenischen Abscesses daher als unberechtigt gar nicht discutirt werden sollen. Beginnen wir mit denjenigen Fällen, in denen der Process sich selbst überlassen wurde. Dies geschah in den 41 Fällen, soweit Angaben vorliegen, 14 Mal. Von diesen 14 Fällen erfolgte 5 Mal der Durchbruch nach der Lunge; von diesen 5 Fällen heilten 4! Von den neun Fällen ohne Durchbruch wurde keiner gerettet. Bei conservativer Therapie also 4 Heilungen auf 14 Fälle = 28,5 pCt.

Operirt wurde in 26 Fällen; dabei sind aber 2 Fälle inbegriffen, in denen offenbar ein unzulänglicher Eingriff stattgefunden hatte; einmal nur Punction des pleuritischen Exsudats, einmal Incision des Abscesses, nachdem er nach dem Oberschenkel durchgebrochen war. Rechnen wir diese Fälle ab, so bleiben 24 operirte Fälle. Die Art der Operation war eine verschiedene, je nach der Zugänglichkeit und dem Sitz der Hauptsymptome; es kamen in Frage: der typische Perityphlitis-Schnitt, die Laparotomie, der Lendenschnitt, die Rippenresection, der Empyem-Schnitt oder Combinationen dieser Verfahren, sei es, dass sie gleichzeitig oder nach einander vorgenommen wurden. Der Werth der verschiedenen Methoden ist der gleiche, insofern der Zweck erreicht wird, dem Eiter Abfluss zu verschaffen und die Bauch- und Brusthöhle sowie deren Organe von dem gefährlichen Druck zu befreien. Ob nun eine zweite oder gar eine dritte und noch häufigere Operation nöthig wird, ist für die Heilungsdauer von Bedeutung, aber kommt bei einem Vergleich gegenüber der conservativen Therapie nicht in Betracht.

Lfd. No.	Autor.	Ausgang: D = Durchbruch. † = Tod ohne Durchbr. Op. = Operation.	Zeit von Beginn der Erkrankung bis D, † oder Op.	Zeit von Beginn der Erkrankung bis Heilung (H).	Bemerkungen.
1.	Herrlich	Resection der V. Rippe. Transpleural.	?	† 24 Std. p. op.	Bei der Op. entsta Pneumothorax.
2.	Cossy	D nach dem Oberschenkel, Incision.	12 Tage bis Op.	34 Tage bis †	
3.	-	†	?	?	
4.	Duchek	†	30 Tage bis †	—	
5.	Bruzelius- Key	†	14 Tage bis †	—	
6.	Bernheim	†	28 Tage bis †	—	
7.	Jaffé	Op. Perityphlitis-Schnitt u. Incision in d. rechten Axillarlinie.	23 Tage bis Op.	34 Tage bis †	
8.	Lee-Murphy	†	6 Wochen bis †	—	
9.	Körte	Op. Laparotomie.	11 Tage bis Op.	12 Tage bis †	
10.	-	Op. Laparotomie.	10 Tage bis Op.	H nach mehr als 3 Mon.	Subphren. Eiterb- nichteröffnet. Na 2 Mon. Rippenre- section z. Entleerun des suphren. A scusses.
11.	-	Op. Resection d. XII. R.	13 Tage bis Op.	H n. 2½ Mon.	
12.	-	Op. Resection d. VIII. R.	8 Tage bis Op.	H nach 1 Mon.	
13.	-	Op. Flanken-Schnitt.	9 Tage bis Op.	H	Später Resection d VIII. u. IX. Ripp
14.	-	Op. Lenden-Schnitt.	18 Tage bis Op.	H	
15.	Eisenlohr	†	28 Tage bis †	—	
16.	Bamberger	D nach der Lunge.	—	56 Tage bis †	
17.	-	†	21 Tage bis †	—	
18.	Lannolongue	Op. Thoraxresection.	2 Mon. bis Op.	H	
19.	Starcke	D nach der Lunge.	13 Tage bis D.	H nach 5 Mon.	
20.	Pätsch	D nach der Lunge.	21 Tage bis D.	H n. 45 Tagen.	Später wurde ne Incision an d VII. Rippe nödi
21.	Audouard	Punction d. pleur. Exsud.	—	†	
22.	Lauenstein	Op. Laparotomie.	Etwa 5 Wochen bis Op.	† nach 3 Mon.	
23.	Grünbaum	Op. Resection d. VI. R.	4 Wochen b. Op.	† n. 5 Wochen.	
24.	Nowack	D nach der Lunge.	5 Wochen bis D.	H nach 4 Mon.	
25.	Körte	Op. Lenden-Schnitt.	—	H	
26.	Coupland	Op. Incision parallel der XII. Rippe.	Etwas über 2 Mon. bis Op.	H	
27.	Nothnagel	†	14 Tage bis †	—	
28.	Weir	Op. Laparotomie.	18 Tage bis Op.	† n. 20 Tagen.	
29.	A. Baginsky	Op. Empyem-Schnitt.	—	†	
30.	Roux	Op. Perityphlitis-Schnitt.	11 Tage bis Op.	2—3 Mon. bis H.	Später wurde der sul phren. Abscess m Rippenresection operirt.

Autor.	Ausgang: D = Durchbruch. † = Tod ohne Durchbr. Op. = Operation.	Zeit von Beginn der Erkrankung bis D, † oder Op.	Zeit von Beginn der Erkrankung bis Heilung (H)	Bemerkungen.
Roux	Op. Perityphlitis-Schnitt.	5 Tage bis Op.	22 Tage bis †	Der subphren. Abscess wurde zu spät eröffnet.
Lauenstein Sonnenburg	— Op. Laparotomie. Op. Laparotomie.	— 9 Tage bis Op. 2—3 Monat bis Op.	— 2—3 Mon. bis H. 5—6 Mon. bis †	Allg. Peritonitis.
Gerhardt	Op. Empyemoperation. D nach der Lunge.	14 Tage bis Op. 25 Tage bis D.	2—3 Mon. bis H. H	
-	†	22 Tage bis †	—	
Sachs	Op. Perityphlitis-Schnitt.	8 Tage bis Op.	2—3 Mon. bis H.	Später Rippenresect.
Kocher	Op. mittels Lendenschn.	Mehrere Monat bis Op.	H in kurzer Zeit.	Bei der Op. wurde kein Eiter gefunden.
-	Incision in der Nähe des Rippenrandes.	Etwa 14 Tage bis Op.	H	
-	Op. Laparotomie.	10 Wochen bis Op.	†	

Von den 24 operirten Fällen wurden geheilt: 15 = 62,5 pCt. In einem anderen Lichte erscheinen uns diese Zahlen noch, wenn wir an der Hand der Tabelle die Zeitdauer vergleichen, welche verstreicht 1. bis zum Exitus bei conservativer Behandlung, 2. bis zum Durchbruch nach der Lunge, 3. bis zur Operation.

Tage:

Zeitdauer bis zum Exitus: 30, 14, 28, 42, 28, 21, 14, 22.

" " " Durchbruch; 13, 21, 35, 25.

" " zur Operation: 23 (†)¹⁾, 11 (†), 10, 13, 3, 9, 18, 60, 35, 28 (†), 60, 18, 11, 5, 9, 75 (†), 14, 8, einige Monate, 14, 70 (†).

Mit Ausnahme von 2 Fällen, in denen der Tod schon nach 14 Tagen eintrat, erfolgte derselbe vom 21. bis 42. Tage, also nach der dritten Woche; der Durchbruch erfolgte auch meist um diese Zeit; wenigstens differiren die Zahlen der beiden Kategorien nicht erheblich, zum Zeichen, dass, wenn der Durchbruch nicht lebensrettend wirkt, die maximale Spannung, die Vergiftung etc. in dieser Zeit dem Leben ein Ende macht. In der dritten Kate-

¹⁾ Das Kreuz (†) bei diesen Zahlen bedeutet, dass die Fälle, denen die betr. Zahlen entsprechen, gestorben sind.

gorie überwiegen jedoch die niedrigen Ziffern derart, dass von den nach drei Wochen (von Beginn der Erkrankung) Operirten (8 Fälle) $4 = 50$ pCt. gestorben sind, während von den vor Ablauf von drei Wochen Operirten (13 Fälle) $1 = 7,6$ pCt. gestorben sind, zum besten Beweis dafür, was die frühzeitige Operation zu leisten vermag.

Die oft sehr interessanten Einzelheiten der Operationsverfahren mögen in den ausführlichen Operationsberichten nachgelesen werden. Für das von uns gewählte Verfahren bei der zweiten Operation bedarf es noch einiger rechtfertigender Worte. Schon vor der ersten Operation hatten wir die Diagnose auf retroperitoneal verlaufende, vom Coecum resp. Appendix ausgehende Phlegmone gestellt, nach der Anamnese, dem Oedem der rechten Seite, der Dämpfung und nach andern schon beobachteten Fällen. Als bei der ersten Operation an dem vermutheten Platze nichts von einer Eiterung gefunden wurde, war unser Erstaunen sehr gross; allein nachdem sich zwei Tage später der ersehnte Eiter gezeigt hatte, schlossen wir nur, dass wir doch trotz aller Bemühungen noch nicht in die richtige Schicht gelangt sein mussten. Später schien der sich formirende Fistelgang die Annahme zu unterstützen; dass der Process retroperitoneal in die Nierengegend, hinter der Leber herum unter das Zwerchfell führe. Dazu kam, dass der Kranke bei Eingiessungen durch den Nélaton'schen Katheter hinten an der rechten Lendengegend ein eigenthümliches Gefühl angab, das ihm die einfließende Flüssigkeit verursachte, und das er nach hiesigem Sprachgebrauch mit „Kludern“ bezeichnete; ferner entsprach die Länge des eingeführten Katheters unserer Annahme, und endlich deutete die Dämpfung in den hinteren Partien auf den vermutheten Zusammenhang. Die Sondirung in der Narcose mit einer harten Sonde bestärkte unsere fälschlich vorgefasste Meinung, indem wir ein richtig constatirtes Symptom falsch auslegten. Die etwa 20 Ctm. hineingeführte Sonde war nämlich hinten gar nicht zu fühlen und vorn durch die Bauchdecken unter dem Rippenbogen sehr undeutlich. Wir sagten uns, der Fistelgang führt wahrscheinlich vor der Niere in die Höhe, so dass diese in Verbindung mit den dicken Muskelmassen hinten die Sonde verdeckt, während der collabirte Darm und die schlaffen Bauchdecken ihn vorn einigermaassen durchfühlen lassen. Das bewog uns, den Schnitt in der angegebenen

Weise zu führen; glücklicherweise hat der zu gross angelegte Schnitt dem Patienten nicht geschadet und uns eine Aufklärung verschafft, die uns bei der Abscesseröffnung auf dem kürzesten Wege nicht geworden wäre. Denn bei der alleinigen Eröffnung von vorn wäre immer noch die Möglichkeit vorhanden gewesen, dass der Process retroperitoneal hinter der Leber vorbei in den subphrenischen Raum gelangt wäre. So müssen wir zu der Auffassung gelangen, dass ein intraperitoneales Exsudat, etwa in derselben Weise wie es die obige Abbildung des Weir'schen Falles verdeutlicht, von vorn her auf die vordere Leberoberfläche und in den subphrenischen Raum gelangt ist, dass dieses Exsudat dann, nachdem durch unsere erste Operation Luft geschaffen war, nach dem Locus minoris resistentiae von oben her durchgebrochen ist. So ist der Fistelverlauf verständlich, so ist auch verständlich, dass sich der untere Abschnitt der grossen, durch die erste Operation gesetzten Wunde gar nicht inficirt hat. Die Dämpfung in den abhängigen Theilen der rechten Thoraxhälfte ist am wahrscheinlichsten durch einen serösen pleuritischen Erguss, der später durch Resorption verschwand, zu erklären.

Subphrenische Eiteransammlung bei perinephritischen Processen.

Kaufmann N. aus X., 45 Jahr alt, stammt aus gesunder Familie, hat 6 Kinder, von denen ein Theil deutlich scrophulös ist; kam in meine Behandlung im Juli 1891 mit ausgesprochener Tuberc. epididym. sin. und Tuberculosis vesicae. Tuberkelbacillen waren schon früher von anderer Seite im Urin nachgewiesen worden. Auch soll ihm vor einem halben Jahr der Vorschlag gemacht worden sein, sich eine Niere (?) extirpieren zu lassen. Eine suspecte Lungenerkrankung aus früherer Zeit war ausgeheilt. Jetzt sieht Hr. N. etwas blass aus, mager, befindet sich aber wohl, Appetit gut. Keine Nachtschweisse. Die Untersuchung der Lungen ergibt über dem linken oberen Lappen noch die Zeichen der früheren Erkrankung; kein Husten. Die Exstirpation des linken Testis wird dem Patienten vorgeschlagen und am 13. 7. 91 unter Assistenz des Herrn Dr. A. Sachs ausgeführt. Der Wundverlauf war einfach, so dass der Mann am 25. 7. aus der Behandlung entlassen werden konnte. Darauf ging es dem Patienten gut bis zum Sommer 1892, wo sich vermehrter Harndrang einstellte.

[Derselbe soll früher (vor einigen Jahren) schon öfters aufgetreten sein; damals war auch öfters Blut im Urin; ein Arzt, der ihn damals auf Stein untersuchte, schickte den Patienten nach Wildungen. Dort soll er angeblich wegen Stricture behandelt worden sein. Bei Gelegenheit der ersten Operation hatte ich vor, den Zustand der Urethra und Blase zu untersuchen; Patient verwehrte

aber die Einführung eines Instruments, da er früher stets Schüttelfröste im Anschluss an den Katheterismus bekam und da er von einem Arzte gewarnt worden war, sich Instrumente einführen zu lassen.]

Erst im November 1892 consultirte mich Patient wieder eines Abends in grosser Aufregung und starken Schmerzen, er könne das Wasser nicht lassen. Nach seiner Beschreibung bestand eine Stricture. Es gelang mir wirklich auch nur mit einem feinen Katheter in die Blase zu kommen; beim Einführen desselben hatte man das Gefühl, als wenn das Instrument auf Sand knirschte; es floss kein Urin durch den Katheter ab; beim Herausziehen des Katheters fand sich im Fenster ein grosser kräftiger sandiger Flocken; jetzt konnte Pat. das Wasser von selbst lassen. Es handelte sich also um keine eigentliche Stricture, sondern um eine Verlegung der Urethra, vielleicht auch um einen tuberculösen Process der Prostata. Per rectum war weder an der Prostata noch an den Samenbläschen etwas zu constatiren. Dieselben Schwierigkeiten beim Uriniren stellten sich bald wieder ein mit ausserordentlich starkem Blasen-Tenesmus; Blasenspülungen, Spülungen der Urethra, Bäder und Morphin-Behandlung. Zeitweilig konnte Patient wieder aufstehen und seinen Geschäften nachgehen. Anfang des Jahres 1893 stellten sich rechtsseitige Lendenschmerzen mit Ziehen nach der Blasengegend, erhöhte Temperaturen ein, so dass es in Zusammenhang mit der Anamnese klar wurde, dass sich ein Nierenleiden der rechten Seite entwickelte: Pyelonephritis. Es dauerte auch nicht lange, so stellten sich Schüttelfröste ein und eine Anschwellung der rechten Lendengegend; dazu kam ein stärkeres Hervortreten der rechten untern Thoraxpartie und eine Dämpfung daselbst, welche bis zum untern Scapularwinkel reichte. Diese wurde anfangs in einem Consilium mit andern Aerzten für den Ausdruck eines Pleura-Exsudates erklärt. Da die Dämpfung aber noch zunahm, ohne dass sich Symptome vonseiten der Lungen eingestellt hätten, dachten wir an einen von der Niere ausgehenden subphrenischen Abscess. Die dem Patienten Ende März 1893 vorgeschlagene Operation (Eröffnung des Abscesses von der Lende aus) wurde abgelehnt. Im weiteren Verlauf breitete sich der Abscess auch weiter nach unten aus, so dass er in der Fossa iliaca dextra gefühlt werden konnte; mit dem weiteren Wachsen war die Gefahr eines Durchbruchs in's Peritoneum verbunden; Ende April 93 traten auch so heftige Erscheinungen vonseiten des Peritoneum auf (Meteorismus, Darmverschluss, Erbrechen, ausserordentliche Schmerzhaftigkeit), dass der sehr heruntergekommene Patient nun allen Umständen die Operation wünschte. Dieselbe wurde gleich am nächsten Tage (28. 4. 93) in der Wohnung des Kranken unter Assistenz der Herren DDr. Wiskemann und A. Sachs ausgeführt. Flankenschnitt wie zum Freilegen der rechten Niere; nach Durchtrennung der ersten Transversusfasern stürzte gleich der entsetzlich stinkende Eiter (etwa $1\frac{1}{2}$ l) heraus. Beim Abtasten der Höhle konnte man weder nach oben das Zwerchfell, noch die Leber erreichen. Auf ein Suchen der Niere in dem ganz kolossalen Abscess-Cavum musste bei dem collabirten Patienten verzichtet werden. Drainage. Jodoformgazeverband. Vom nächsten Tage an Salicylumschläge und Spülungen. Fortwährend sehr reichliche Secretion von dünnflüssigem Eiter und Urin. In dem auf natürlichem Wege entleerten Urin trat in der Folgezeit kein Blut auf.

Der Zustand des Kranken besserte sich insofern, als das Fieber abnahm und der Appetit sich hob. Allmählig aber ging er marastisch zu Grunde, acht Wochen nach der Operation.

Im vorliegenden Fall handelte es sich offenbar um eine eitrige Pyelonephritis im Anschluss an den tuberculös-eitrigen Blasenkatarrh und secundäre Paranephritis. Es ist indessen nicht unwahrscheinlich, dass das primäre Nierenleiden eine tuberculöse Nephritis war, eine Nephrophthisis (Fischer), welche schliesslich zur Paranephritis führte. Auch in diesem Falle pflegt der Eiter jauchig zu sein. Endlich würde nichts der Annahme entgegenstehen, dass zu einer bestehenden Nierentuberculose eine eitrige Pyelonephritis hinzugetreten ist. Jedenfalls bietet die ganze Erkrankung das typische Bild der uroseptischen Pyonephritis (Dickinson). Die ursprüngliche Krankheit interessirt uns hier aber weniger als der in der Folge hinzugetretene peri- oder paranephritische Abscess, der zu einer Eiteransammlung bis unter das Zwerchfell unter Hinaufdrängung desselben und Vortäuschung eines Empyems geführt hat.

Maydl stellt 11 Fälle von subphrenischem Abscess perinephritischen Ursprungs zusammen, von denen aber einer ausgeschaltet werden muss (Fall 8: Durchbruch eines Leberabscesses in das perirenale Bindegewebe und in die Pleurahöhle). Wenn die von der Niere ausgehenden Eiterungen verhältnissmässig selten — so bei den wenigen Beziehungen der Niere zum Zwerchfell — zu subphrenischen Eiteransammlungen führen, so mag das einmal darin seinen Grund haben, dass nur die an der Hinterseite und am oberen Pol der Niere sich entwickelnden Abscesse sich im Subphrenium mit Vorliebe ausbreiten (Maydl), ferner darin, dass der Weg der perinephritischen Abscesse den Psoas entlang, selbst bei Rückenlage des Patienten, ein äusserst bequemer und oft beschrittener ist und drittens offenbar darin, dass die in Frage kommenden Prozesse frühzeitig nach dem Thorax, sei es nun in den Pleuraraum oder in die Lunge durchbrechen, bevor es noch zu ausgedehnten Ansammlungen unter dem Zwerchfell gekommen ist. Dieser Durchbruch ist den extraperitoneal gelegenen Abscessen, vor Allem den in der Nähe der normalen Muskellücke des Zwerchfells (zwischen den Rippen- und Lendenursprüngen) entstehenden ausserordentlich erleichtert, ein Punkt, auf den wir oben bereits

hingewiesen haben. Maydl (S. 258) meint allerdings, dass die von Fischer registrierte Thatsache, dass von 94 paranephritischen Abscessen 24,4pCt. in die Pleura und 20,2pCt. in die Lunge perforirt sind, nur denkbar ist, wenn in diesen letzteren Fällen vorher ein subphrenischer Abscess sich gebildet hatte. Wenn wir jeden paranephritischen Abscess, der überhaupt an das Zwerchfell stösst als subphrenischen Abscess bezeichnen wollen, so ist dieser Schluss richtig, allein die paranephritischen Eiterungen reichen oft kaum einige Centimeter weit am Zwerchfell hinauf, verdienen deshalb oft kaum noch den Namen „subphrenischer Abscess“ und können trotzdem zu Pleuracomplikationen führen. Kommt es doch auch bei perityphlitischen Abscessen zu Perforationen in die Pleura, ohne dass eine subphrenische Ansammlung stattfindet. In Fall 2 der perityphlitischen Fälle bei Maydl verläuft z. B. ein langer Fistelgang von der Perforation des Coecum in der Psoas-scheide aufwärts, hinter der Niere vorbei, sich dort blindsackförmig erweiternd, durch das Diaphragma in den Thorax. Die grossen Eiteransammlungen bei den subphrenischen Abscessen perinephritischen Ursprungs sind es gar nicht, die mit Vorliebe zum Durchbruch in den Thorax führen (Fall Nowack bei Maydl, mein Fall).

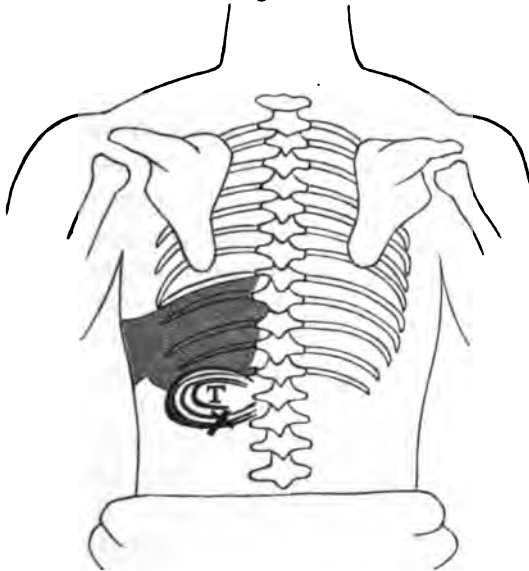
Von Fällen, welche mir aus der Literatur bekannt sind, seien noch folgende drei erwähnt:

1. Loumeau, mitgetheilt nach dem Referat im Centralblatt f. Chirurgie. 1893. 3. (Original im Journ. de méd. de Bordeaux.) Ein 50jähriger Fleischer, welcher seit längerer Zeit an einen linksseitigen perinephritischen Abscess litt, wurde, um die nach der Operation durch Schnitt zurückgebliebene Fistel zum Schliessen zu bringen, mit Einspritzungen von Jodtinctur behandelt. Bei einer solchen entleerte Pat. plötzlich unter suffocatorischen Hustenanfällen Eiter mit Jodtinctur vermischt. Die Lunge reagierte darauf nur wenig, und die Jodinjektionen wurden mit Vorsicht wöchentlich einmal fortgesetzt. Nach 2 Monaten war die Fistel geschlossen. Die Entstehung des Abscesses weiss Verf. nicht zu erklären, da niemals irgend welche krankhafte Veränderungen im Urin nachgewiesen werden konnten.

2. Fall von Dr. Lyman, vorgetragen in der Sitzung vom 13. März 1882 der Boston society for medical improvement. (Boston med. and surg. journ. 1882. S. 279.) Ein 30jähriger Lampenanzünder trat in das städtische Hospital ein am 24. October 1881 mit der Diagnose eines pleuritischen Ergusses. Der Beruf des Mannes brachte es mit sich, dass er täglich 12 engl. Meilen gehen musste. Ausserdem ist er tagsüber beschäftigt mit dem Beladen grosser

Wagen, eine Arbeit, welche andauerndes und schweres Heben erfordert. Vor 5 Wochen, bis zu welcher Pat. stets gesund war, erkrankte er ohne bekannte Ursache mit pleuritischen Erscheinungen, nämlich Schmerzen in der linken Seite in der Axillarlinie, Frost, Dyspnoe, Husten, Erbrechen, Nachtschweiss und allgemeiner Schwäche. Nach drei Tagen klagte er über heftige Kreuzschmerzen. Bei der Untersuchung konnte eine undeutliche, tiefsitzende Geschwulst unter den Rippen hinten constatirt werden, neben der Wirbelsäule, etwa 3 oder 4 Zoll im Durchmesser, und schmerzhaft bei festem Eindrücken. Pat. gab an, dass er in der Nacht mehrmals genöthigt war, die Blase zu entleeren. Keine anderen Nierensymptome. Urin frei von Eiweiss und Sediment. Spec. Gewicht 1026.

Fig. 10.



- || Dämpfung, Aegophonie, Aufhebung des Athmungsgeräusches und des Stimmfremitus.
 T Tumor, durch Palpation und Inspection zu constatiren.
 X Incisionsstelle.

Am 1. Novbr. ist die Schwellung deutlicher geworden. Ein tiefer Explorativschnitt wurde gemacht und eine Unze dicken, grünlichen, geruchlosen Eiters entleert; die Sonde liess sich nach auf- und abwärts 4 Zoll tief einführen. — 5. Novbr. Reichliche eitrige, zum Theil blutige, conitnuirliche Secretion aus der Wunde. — Allmählig nahm der Ausfluss ab, und am 10. Novbr. begann sich die Wunde zu schliessen. — Der Ausgang des Abscesses in diesem Fall ist nicht ganz klar. Deshalb wollen wir noch des Verf.'s Betrachtungen über den Ursprung desselben auszugsweise wiedergeben: „Eine organische Lungenerkrankung lag nicht vor, ebensowenig Caries oder Fractur der Rippen. Ebenso

wie gelegentlich ein Empyem in die Lunge oder in das Mediastinum oder in die Zwischenrippenräume durchbricht, so kann hier eine Perforation des Diaphragma vorliegen.

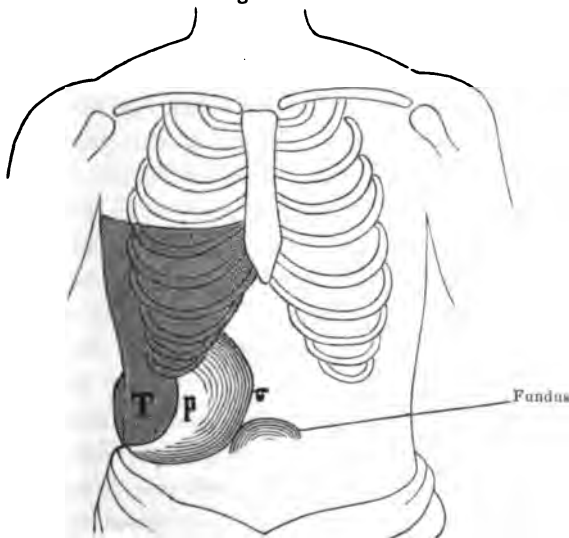
Dr. Minot beobachtete einen Fall, in welchem bei einem 16jährigen Jungen ein sehr grosses Empyem mittels Aspiration und Schnitt entleert wurde und sich einen Monat später unter Abdominalsymptomen eine Ansammlung in der Nähe des Nabels bildete, aus welcher mittels Operation wiederum eine grosse Menge sero-purulenter Flüssigkeit entleert werden konnte. Andral führt einen Fall von Perforation des Zwerchfells entlang dem Psoas an. Der Eiter wurde „in enormen Quantitäten“ entleert. Courbon (Gaz. des hôp. Mai 1870) berichtet von einem ähnlichen Fall wie Verf. (Lyman) selbst, in welchem ein Empyem in der Nierengegend durchbrach“. Lyman erwähnt ferner die Beobachtungen von Wunderlich, Leplat u. A. über peripleuritische Eiterungen und kommt zu dem Schluss, dass der von ihm beobachtete Fall sich am ungezwungensten als peripleuritischer Abscess auffassen lasse, der nach der Lendengegend durchgebrochen ist.

So schwierig es natürlich ist, an der Auffassung eines Falles, den man nicht selbst beobachtet, Kritik zu üben, so wenig scheint andererseits ein zwingender Grund vorzuliegen, der Annahme L.'s ohne Weiteres beizupflichten. Der peripleuritische Abscess ist gewiss keine häufige Affection, sicherlich seltener als der perinephritische Abscess. Der Durchbruch eines solchen im Thorax sich entwickelnden eitrigen Exsudats in der von Lyman beobachteten Form eines circumscribten, subphrenischen, in der Nierengegend gelegenen Abscesses ist sehr ungewöhnlich. „Am seltesten sind solche Perforationen von Empyemen durch diaphragm, nach welchen nicht, wie gewöhnlich, auf dem Wege einer langen dünnen Fistel manchmal in entlegenen Gegenden Abscesse erzeugt werden, sondern wo unmittelbar unter dem Diaphragma sich ein grösserer Eitersee bildet“. (Maydl, suphrenische Abscesse S. 326). Es spricht nichts zu Ungunsten der Annahme, dass es sich im Lyman'schen Falle um einen primären perinephritischen Abscess gehandelt habe. Gerade die Aetiologie trifft nach der Darstellung Fischer's in diesem Falle zu; denn gerade „gewaltsame Dehnungen der Lendengegend beim Heben und Tragen schwerer Lasten, excessive Ermüdungen, Fehltritte, anstrengendes Graben“ und andere zu häufigen Contusionen der Nierengegend führende Beschäftigungen werden in der von Fischer aufgeführten Literatur als besonders disponirend zu perinephritischen Abscessen aufgeführt. Dazu kommt ferner der circumscribte Tumor in der

Nierengegend, der sich kaum erklären liesse bei Durchbruch einer peripleuritischen Eiteransammlung im Subphrenium. Dass im Urin keine Veränderungen vorhanden waren, ist zwar sehr bemerkenswerth, keineswegs aber unerhört. Denn nach Fischer's eigenen Worten „zeigt der Urin bei der primären Paranephritis keine wesentlichen und charakteristischen Veränderungen“. Zum Beweis dessen diene u. A. ein Fall, den Madl in seiner Casuistik (perinephritisch 4) anführt, in welchem der paranephritische Abscess auf einen Stoss in die Flankengegend zurückgeführt wird. Nach einiger Zeit entwickelt sich eine Geschwulst mit Schmerzen und hohem Fieber. Durth einen 6 Ctm. langen Schnitt in der Lumbalgegend wird der Abscess eröffnet. Ueber den Urin findet sich nur nach der Operation die Angabe, dass er „normal“ sei und etwas mehr Kalksalze enthalte. Bei der Section findet man die Abscesshöhle an der Hinterfläche der Niere, diese selbst stark geröthet, aber sonst gesund.

3. Fall von Lyman (Bost. med. and surg. Journ. 1882. May 25). J. H., verheirathet, 36 Jahre alt, erkrankte 2 Monate nach einer überstandenen Diphtherie mit häufigem Harndrang und trübem Urin, mit öfteren Anfällen von

Fig. 11.



||| Dämpfung.
 T Sichtbarer Tumor.
 P Tumor, geföhlt bei tiefer Palpation.

Gelbsucht und Obstipation. Mit der Zeit stellte sich ein Schmerz in der rechten Seite hinten ein, ausstrahlend bis in's Bein und begleitet von Schüttelfrösten.

Die letzten Menses 4 Monate vor dem Eintritt in's Spital. Der Fundus uteri steht zwischen Symphyse und Nabel. Sichere Kindsbewegungen.

Bereits bei der Aufnahme in's Krankenhaus ist auf der rechten Seite zwischen Rippen und Crista ilii eine gewisse Schwellung zu constatiren.

Nach 14 Tagen hatte sich eine harte, dunkel fluctuirende Masse daselbst entwickelt, vom Nabel bis zur Wirbelsäule reichend und von der Crista ilii nach oben sich unter den Rippenbogen verlierend. Dämpfung, offenbar von der verdrängten Leber herrührend, war bis zur halben Höhe des Thorax zu constatiren.

Der Tumor wurde zu wiederholten Malen zwischen Crista und Rippenbogen punktiert und jedesmal mehrere Unzen übelriechenden Eiters entleert.

Allmählig besserten sich alle Symptome. Im weiteren Verlauf trat Frühgeburt eines nur wenige Minuten lebenden Kindes ein. Darauf dauerte das gute Befinden noch einige Tage an, als plötzlich blutiges Erbrechen und blutiger Stuhlgang sich einstellten, welche die Patientin allmählig so schwächten, dass sie nach einigen Tagen starb.

L. bringt die perinephritische Eiterung in Zusammenhang mit einer Nierenvereiterung im Anschluss an die früher überstandene Diphtherie.

III.

Ueber die Regeneration des zerstörten Knochenmarkes und ihre Beeinflussung durch Jodoform.

Von

Dr. F. Haasler,

Assistenzarzt der Königl. chirurgischen Klinik in Halle a/S.

(Hierzu Taf. II.)

Die günstigen Resultate, die seit der Einführung des Jodoforms in die chirurgische Therapie mit diesem Mittel erzielt worden sind, haben zahlreiche Forscher zum Studium dieser Heilwirkung ange-regt. Hauptsächlich ist durch diese Untersuchungen die Einwirkung des Jodoforms auf verschiedene Bakterienarten, sowie auf deren Stoffwechselprodukte im Reagenzglas und im Thierkörper erforscht worden; nur beiläufig und gelegentlich wurde hierbei von einzelnen Untersuchern auch die Wirkung des Mittels auf die Körpergewebe gewürdigt. Die Art dieser Untersuchungen ergab für die Beurtheilung der histologischen Befunde sehr complicirte Vorbedingungen, da bei einer Beeinflussung der Bakterien und ihrer Ptomaine durch das Jodoform, die durch diese Wechselwirkung bedingten Gewebsveränderungen nicht gut von der reinen Jodoformwirkung auf die Gewebe zu trennen waren.

Dem ist es zuzuschreiben, dass die auf Grund derartiger Experimente gewonnenen Ansichten über die Wirkung des Jodoforms auf die Körpergewebe einander sehr widersprechen, dass die einen dieser Einwirkung beim Heilungsprocesse infectiöser, besonders tuberculöser Erkrankungen wesentlichen Antheil beimessen, während andere, unter Hervorhebung einer antibakteriellen Wirkung des

Mittels, die Veränderungen der Gewebelemente als etwas Secundäres ansehen.

Nur wenige Untersucher haben, diese Complication vermeidend, die Wirkung des Jodoforms auf im übrigen gesundes Gewebe studirt. Ueber das Knochengewebe, bei dem wir gerade die besten Heilerfolge unter der Jodoformtherapie sehen, liegen, soweit mir bekannt ist, einschlägige Beobachtungen noch nicht vor. Es schien mir daher lohnend, diese Frage zu untersuchen.

Als ich an die Ausführung dieser Untersuchungen ging, und zwar in der Weise, dass ich an Kaninchen die Wirkung des in einen Knochenmarkdefect eingebrachten Jodoforms studirte, war es zunächst mein Bestreben, mich darüber zu unterrichten, welche Folgen die Knochenmarkverletzung an sich hat. Nur so glaubte ich die Wirkung des Jodoforms und die der Verletzung auseinander halten zu können.

Ueber die Regeneration des Knochenmarkes nach operativer Zerstörung liegen, besonders aus jüngerer Zeit, nur wenige Arbeiten vor. Die genauere Kenntniss dieses Organs ist dagegen durch sehr sorgfältige Arbeiten der letzten Jahre wesentlich gefördert worden. Ich untersuchte daher zunächst in einer Reihe von Experimenten die Erscheinungen der Knochenmarkregeneration nach traumatischer Zerstörung, und wandte mich dann in weiteren experimentellen Untersuchungen der Frage der Jodoformwirkung auf das verletzte, im übrigen jedoch normale Knochenmark zu.

Meinem verehrten Chef, Herrn Prof. v. Bramann, bin ich für das gütige Entgegenkommen, das er auch gelegentlich dieser Arbeit mir vielfach bewiesen hat, tief verpflichtet. Ich spreche ihm auch an dieser Stelle meinen wärmsten Dank aus.

Die Regeneration des Knochenmarkes.

Die älteren experimentellen Arbeiten, welche auf die Erforschung der Bedeutung des Knochenmarkes gerichtet waren, fassten dieses Organ lediglich von seiner Stellung zur Knochensubstanz auf, und untersuchten, inwieweit es bei den verschiedenen Veränderungen, denen das Knochengewebe unter physiologischen und pathologischen Verhältnissen unterworfen ist, von mitwirkender Bedeutung wäre. So sind die Beziehungen des Knochenmarkes zum Knochenwachsthum, zur Knochen-Bildung und -Resorption, seine Rolle bei der Er-

nährung und den Ernährungsstörungen der Röhrenknochen, seine Fähigkeit, selbstständig Knochensubstanz hervorzubringen, vielfach untersucht worden.

Als durch die Untersuchungen von Neumann und Bizzozero die Blut bildende Function des Knochenmarkes nachgewiesen wurde, erhielt das Organ, das bisher von den meisten nur als ein untergeordneter Bestandtheil des Knochens betrachtet wurde, eine ungeahnte Bedeutung und biologische Wichtigkeit. Weitere Forschungen bestätigten und erweiterten diese Erkenntniss und ermöglichten, im Verein mit der fortschreitenden Verbesserung der histologischen Untersuchungsmethoden, erst eine genauere Einsicht in den Aufbau des Knochenmarkes.

Die Fähigkeit des Knochenmarkes, sich nach mechanischer Zerstörung wiederherzustellen, ist schon seit langer Zeit bekannt. Während Troja und Flourens behaupteten, dass ausgedehnte Zertrümmerung des Markes eine Nekrose des betreffenden Knochens zur Folge hätte, stellte schon Cruveilhier fest, dass das Knochenmark einen Monat nach seiner Verletzung — er zerstiess es mit einer in den Markkanal getriebenen Nadel — keine Spur des Eingriffs erkennen liess, sondern völlig normales Aussehen hatte.

Bei seinen umfangreichen und eingehenden experimentellen und klinischen Studien über die Regeneration der Knochen und die künstliche Erzeugung von Knochengewebe untersuchte Ollier auch nach verschiedener Richtung das Verhalten des Knochenmarkes.

Er bohrte bei Kaninchen die Tibia an zwei Stellen an. Von diesen Bohrlöchern aus, die 4—5 Ctm. von einander entfernt waren, zerstörte er mittels einer biegsamen Sonde das Knochenmark. Das zertrümmerte Mark trieb er durch Einspritzen von Wasser aus der Markhöhle heraus. Dies setzte er solange fort, bis er das ganze Mark zerstört zu haben glaubte; dann vernähte er die Wunde. Blieben die Thiere am Leben, so trat zuweilen theilweise Nekrose am Knochenzylinder ein, jedoch nur ausnahmsweise, und wohl als Folge im Markkanal zurückgebliebener Fremdkörper. Gewöhnlich beobachtete er eine Wiederherstellung des Knochenmarkes oder die Ausfüllung der Markhöhle durch neugebildete Knochensubstanz.

Die Regeneration des Knochenmarkes, die er studirte, indem er nach Heilung der Wunde per primam intentionem die Thiere

nach verschiedenen Intervallen tödtete, beschreibt er folgendermaassen:

„Il se fait d'abord un épanchement de sang dans le canal médullaire; ce sang se coagule, est résorbé peu à peu, et à mesure qu'il se résorbe, il est remplacé par du tissu médullaire de nouvelle formation.

Als Ursprungsstätte des neugebildeten Knochenmarkes bezeichnet Ollier zunächst die Theile des Markcylinders, die bei dem Durchwühlen und Ausspritzen nicht mit zerstört wurden, besonders das durch Spongiosabälkchen geschützte Mark an beiden Enden der Diaphyse. In zweiter Linie sollen auch die Markelemente der Havers'schen Kanälchen an der Regeneration theilhaftig sein. Bei Kaninchen und jungen Hunden soll nach 25—30 Tagen die Regeneration des in ganzer Ausdehnung zerstörten und entfernten Tibiamarkes vollendet sein. Die Zellen des Knochenmarkes proliferiren mit grosser Schnelligkeit.

In einer Arbeit über das Wachsthum und die Regeneration der Röhrenknochen behandelt Maas² auch die Bedeutung und die Regeneration des Knochenmarkes. Er prüfte hauptsächlich die knochenbildende Funktion des Markes, beobachtete dabei jedoch auch den Process der Wiederherstellung des zerstörten Markcylinders.

Er führte seine Experimente in der Weise aus, dass er an dem sorgfältig nach Esmarch blutleer gemachten Gliede den Knochen an einer kleinen Stelle in der Mitte der Diaphyse vom Periost befreite und mit Hohlmeisel und Knochenzange ein Stückchen der Knochenwand resecirte. Von dieser Oeffnung aus zertrümmerte er das Mark nach allen Richtungen hin und spritzte die Markhöhle wiederholt mit Carbolwasser aus, bis alle Markreste entfernt waren. Ebenso wie Ollier fand auch Maas, dass sich die Markhöhle „in einigen Fällen“ bald wieder mit Mark füllte; es genügte eine verhältnissmässig kurze Zeit, um das entfernte wieder zu ersetzen. Die Regeneration des Markes geht theils von den Gefässen der Markreste aus, welche in dem spongiösen Theil der Knocheninnenfläche zurückbleiben, theils wachsen aus den Markhöhlenöffnungen der Havers'schen Kanälchen durch perivascularäre Wucherung Granulationen hervor, welche sich schnell vergrössern und vereinen. In anderen Fällen füllte sich die Markhöhle mit Knochensubstanz. Maas vertritt die Ansicht, dass es sich hierbei stets um periostale

Knochenneubildung handelt, welche hervorgerufen wird durch die bei der Markzerstörung bewirkte Periostreizung und sich durch die experimentell angelegte Oeffnung der Knochenwand in die Markhöhle hinein entwickeln soll. Verschluss er bei halb erwachsenen Hühnern die Trepanationsöffnung des Knochens durch ein unter die tiefe Periostlage geschobenes und hier fixirtes Platinblechplättchen, so fand er „bei gelungener Abschliessung die Markhöhle in der ersten Zeit leer, später nur mit Knochenmark ausgefüllt. Blieb die Resectionsöffnung jedoch völlig unverschlossen, oder schloss das Plättchen nicht exact, so wurde die Markhöhle durch eine mehr oder weniger ausgedehnte Knochenneubildung verschlossen. Diese statisch durchaus unbrauchbare Knochenwucherung fällt nach Maas einer schnellen Resorption anheim.

Auch Busch³ erwähnt beiläufig die Knochenmark-Regeneration. Um experimentell Ostitis und Nekrose zu erzeugen, zerstörte er bei Hunden nach Anbohren von Röhrenknochen mit starkem Draht das Markgewebe, führte einen Platin- oder Eisendraht ein und durch ein zweites Bohrloch wieder heraus; diesen Draht verband er mit einer Batterie und kauterisirte nun galvanokaustisch die Markhöhle. Beim geringsten Grade der Hitzewirkung sah er innere Knochenbildung, zuletzt, „wie es scheint“, Verdrängung der inneren Knochenbildungen durch Bindegewebe, sodass dadurch eine neue, mit fibrösem Gewebe ausgefüllte Höhle entsteht.

In einer vorläufigen Mittheilung erwähnt Bidder,⁴ dass er nach Zerstörung der Spongiosa und des Markes nach zwei Monaten statt der Spongiosa Bindegewebe antraf; „dieses, die Epiphyse ausfüllende Binde- (oder Mark-) Gewebe, welches ein gallertiges Aussehen darbietet, setzt sich in die Markhöhle fort, welche ganz von blassem, gelblichem Mark, das nur von spärlichen zarten Blutgefässen durchzogen scheint, erfüllt ist“.

Mikroskopische Untersuchung wurde von B. nicht ausgeführt.

Um das Periost intact zu lassen, schaffte er sich vom Gelenk aus, durch Gelenkknorpel und Epiphyse bohrend, Zugang zur Markhöhle. Bidder⁵ berichtet später über eingehende experimentelle und anatomische Untersuchungen über denselben Gegenstand. Er wählte dieselbe Versuchsanordnung, begnügte sich in einzelnen Fällen mit der Zerstörung des Markes, in andern liess er einen dauernden Reiz einwirken, indem er Knochenstäbchen in die Markhöhle ein-

legte oder Einspritzungen von Milchsäure oder Jodglycerin machte. Betreffs der Knochenmarkregeneration stellte er Folgendes fest: „Im Gebiete endochondraler Knochensubstanz können bei erwachsenen Thieren Continuitätstrennungen oder Defecte nicht durch Knochengewebe eigener Bildung heilen; nur Mark- und Bindegewebe reproduciren sich daselbst.“

Mit Berücksichtigung der blutbildenden Function des Knochenmarkes stellte Bajardi⁵⁸ Untersuchungen über die Regeneration des Femurmarkes von Kaninchen an. Er schaffte sich, ebenso wie Bidder, Zugang zur Markhöhle vom Gelenkknorpel her, zerstörte das Mark von der Oeffnung am Gelenkende aus instrumentell und entfernte die Markkrümmner durch längeres Ausspritzen der Höhle mit Kochsalzlösung. Nach verschiedenen Intervallen untersuchte er theils in mit Methylviolett gefärbter 0,75 proc. Kochsalzlösung, theils nach Härtung in Müller und Alkohol das neugebildete Gewebe. Er kam zu folgenden Schlüssen:

a) Das Knochenmark der Röhrenknochen wird sehr bald regenerirt.

b) Das wiederhergestellte Knochenmark stammt grösstentheils vom circumvasculären Bindegewebe derjenigen Havers'schen Kanälchen, die in die Markhöhle ausmünden, zum Theil aber auch von den an den beiden Epiphysenenden des Knochens erhalten gebliebenen Markresten ab.

c) Dasselbe bietet anfänglich die histologischen Merkmale eines jungen Bindegewebes dar, gewinnt aber später die Beschaffenheit ächten Markgewebes.

d) Die Neubildung jungen Bindegewebes und dessen Verwandlung in Markgewebe beginnen in unmittelbarer Nähe der Knochenrinde und an beiden Enden der Markhöhle und schreiten stetig von der Peripherie gegen das Centrum derselben fort.

e) Das wiederhergestellte Mark besitzt nicht nur das Ansehen und Volumen des ehemaligen, sondern übernimmt auch zugleich dessen Verrichtungen als blutbildendes Organ.

f) Es hat anfangs das Ansehen und den Bau des gelatinösen Markes, wird aber später zu rothem und zuletzt zu fettigem Mark.“

Seither liegen, soweit mir bekannt ist, keine weiteren Untersuchungen über die Wiederherstellung des zerstörten Knochenmarkes vor, wengleich unsere Kenntniss vom feineren Aufbau desselben

und von den histologischen Kennzeichen der regenerativen Veränderungen der Gewebe seit jener Zeit durch Zell- und Zelltheilungsstudien erheblich erweitert worden ist. Unter diesen Arbeiten beschäftigen sich auch mehrere mit den Regenerationsvorgängen an den Zellen des Knochenmarkes. Die Ergebnisse werden weiter unten berücksichtigt werden.

Was die reiche Literatur über regenerative Veränderungen des Knochenmarkes bei Allgemeinerkrankungen anlangt, so werde ich sie im Folgenden insoweit zu berücksichtigen suchen, als die histologischen Befunde mein Thema berühren.

Meine Versuche habe ich an jungen Kaninchen angestellt. Die jüngsten Thiere waren etwa drei Monate alt, die ältesten eben ausgewachsen. Stets operirte ich an der Tibia, die für die von mir gewählte Versuchsanordnung die günstigsten Bedingungen bietet. Von den oben erwähnten, früher eingeschlagenen Methoden wich ich aus dem Grunde ab, weil keine von ihnen es ermöglicht, genau zu übersehen, welche Verletzung im Knochenmarke gesetzt wird. Sowohl beim Eingehen von der Gelenkfläche her, als auch nach Anlegung zweier Bohrlöcher in der Corticalis der Diaphyse ist es unmöglich zu beurtheilen, welche Zerstörungen man am Markcylinder mit Sonde und scharfem Löffel, oder mit Einspritzungen anrichtet, wieviel intaktes Mark zurückgelassen wird, was von losgelösten Marktrümmern, dislocirter Spongiosa und anderen Gewebsetzen in der Markhöhle zurückgelassen wird.

Da es mir nicht darum zu thun war, das Mark in seiner ganzen Ausdehnung zu zerstören, ging ich, mit Vermeidung der angeführten Uebelstände, in folgender Weise vor. Ich legte die mediale Fläche der Tibia frei und eröffnete durch temporäre Resection eines Periost-Corticalislappens die Markhöhle im oberen Drittel der Diaphyse, dort wo die Tibiafläche sich gegen die Crista hin verbreitert. Dem Lappen gab ich dreieckige Form, die Basis, an welcher er im Zusammenhang mit dem Periost, wenn möglich auch mit dem Knochen gelassen wurde, lag hinten innen. Der kleine Periost-Knochenlappen wurde, nachdem er an zwei Seiten in ganzer Dicke der Corticalis umschnitten war, an der Basis eingebrochen und vorsichtig wie ein Deckel aufgeklappt, ohne völlig

umgelegt zu werden. Dann wurde das Knochenmark mit einem kleinen scharfen Löffel in der gewünschten Ausdehnung entfernt, jedoch ohne nennenswerthe Gewalteinwirkung, um Verletzungen der Corticalisinnenfläche zu vermeiden. Diese wurde durch Auswischen mit Gaze von zurückgebliebenen Marktrümmern gereinigt. Tampontirt man dann mit einem Gazestückchen für kurze Zeit, so lässt sich die Verletzung des Knochenmarkes völlig deutlich übersehen. Man kann sich überzeugen, in welcher Ausdehnung der Markcylinder entfernt worden ist, und feststellen, dass in diesem Bezirk nichts von Markresten an den Wänden der Markhöhle zurückgeblieben ist. Der Defect füllt sich nun ganz allmähig mit Blut; besonders langsam, wenn längere Zeit oder mehrfach tamponirt wurde.

Nun wurde der Periost-Knochenlappen zurückgeschlagen, an seinem alten Platze wieder eingefügt und durch einige feinste Periostnähte, die namentlich an der Aussenseite gleichzeitig die Muskulatur mitfassten, in seiner Lage fixirt. Dann folgte die Hautnaht und Verband.

(Der Hautschnitt wurde, damit Haut- und Periostnaht nicht zusammenfielen, an der Aussenseite angelegt, in leicht convexem Verlaufe von der Aussenseite des Kniegelenkes zur Mitte der Tibia. Mit demselben Schnitte wurde die Fascie durchtrennt und nun die Wundränder mühelos soweit nach innen verzogen, dass das Operationsfeld an der Tibia frei lag. Bei der Anlegung des Periost-Knochenlappens kann sich bei jungen Thieren das Periost leicht vom Knochen lösen und retrahiren. Um dieses zu verhindern, umschneid ich nicht sogleich den Lappen in seiner ganzen Ausdehnung, sondern liess an einigen Stellen, besonders an der Spitze des Lappens, gegen die Crista tibiae hin, Periostbrücken stehen, die erst durchtrennt wurden, wenn der Lappen an seiner Basis eingebrochen werden sollte.

Falls der Corticalislappen zu gross angelegt wird, namentlich wenn er zu weit nach unten reicht, kann es sich ereignen, dass der Bruch nicht in der gewünschten Weise, d. h. in der Lappenbasis erfolgt, sondern weiter nach hinten, oder dass eventuell eine Fractur des Knochens zu Stande kommt. Um solche Zwischenfälle, die das Experiment für den beabsichtigten Zweck unbrauchbar machen würden, zu vermeiden, darf man die Lappenbasis nicht

länger als 2, höchstens $2\frac{1}{2}$ Ctm. nehmen. Eventuell könnte man, wenn nach Durchtrennen der Corticalis der Lappen sich nicht mühelos aufbrechen lässt, die Basis einkerben. Zum Umschneiden des Corticalislappens benutzte ich stets ein kurzklingiges Knochenmesser und einen dünnen schmalen Meissel; so gelang es bei Thieren in dem genannten Alter stets, die Corticalis zu durchtrennen. Es wurde unter streng aseptischen Cautelen operirt. Die operirte Extremität wurde mit sterilisirter Gaze verbunden; diese mit Bindentouren und Heftpflasterstreifen fixirt.)

In dieser Weise operirte ich 11 Kaninchen. Die Thiere vertrugen den Eingriff sehr gut. Zwei derselben waren in Folge intercurrenter Krankheiten sehr matt, als ich sie tödtete, die übrigen völlig munter. Stets war der Heilungsverlauf ein völlig aseptischer. Ich tödtete die Thiere nach 1, 3, 4, 6, 7, 7, 8, 12, 22, 36 und 56 Tagen; entweder liess ich sie verbluten, in einigen Fällen nach vorausgegangener Unterbindung der Vena iliaca, oder ich wendete den Nackenstich an. Zunächst wurde — noch am lebenden Thier — die operirte Tibia herausgenommen und nach Besichtigung der Operationsstelle sofort mittels eines starken Knochenmessers geöffnet. Wenn man diese Spaltung der Corticalis in einiger Entfernung von der Operationsstelle vornimmt, sind Verletzungen des hauptsächlich in Frage kommenden Abschnittes des Markes leicht zu vermeiden, und es gelingt meistens, den Markeylinder von der Mitte der Diaphyse bis zur Spongiosa hin im Zusammenhang herauszunehmen. Es ist nothwendig in dieser Weise vorzugehen; wollte man sich damit begnügen, Knochen und Knochenmark nach Entfernung eines Theils der Corticalis im Zusammenhang zu conserviren, um den Situs besser zu erhalten, so würde man — abgesehen von den Nachtheilen für die Fixirung und Härtung des Präparates — am gehärteten Object die Trennung des Markes vom Knochen ohne Substanzverluste kaum ausführen können.

Nach Auswahl kleinster Stückchen zur frischen mikroskopischen Untersuchung oder zur Anfertigung von Deckglaspräparaten wurde das Mark theils in Sublimat-, theils in Flemming'sche Lösung eingelegt, nach der Entwässerung in Alkohol von steigender Concentration nachgehärtet, in Paraffin eingebettet und geschnitten, für gewöhnlich in der Stärke von 5μ . Die Schnitte wurden auf dem Objectträger gefärbt, zur Färbung wurden verwendet: Alauncar-

min, Hämatoxylin, Hämalan, Eosin, Dahlia, Saffranin, Biondi'sche Lösung u. A.

Die frische Untersuchung wurde in mit Methylviolett gefärbter 0,75 proc. Kochsalzlösung oder in verdünnter Essigsäure ausgeführt.

Daneben wandte ich auch die Ehrlich'sche Methode der Deckglasfärbung an, Fixiren auf der Kupferplatte bei 100—120°, Färbung mit den von Ehrlich angegebenen Farbgemischen. Die letztgenannten Untersuchungsmethoden dienten mir nur zur Ergänzung der Schnittuntersuchungen.

Das Mark der Tibia der nicht operirten Seite wurde in derselben Weise frisch herausgenommen, conservirt und zu Controll-Untersuchungen verwerthet.

Bevor ich zur Mittheilung meiner Resultate übergehe, möchte ich einem Einwande begegnen, der im Sinne der von Maas vertretenen Ansicht gegen die von mir befolgte Methode erhoben werden könnte, dem Einwande, dass bei dieser Art, sich die Knochenmarkhöhle zugänglich zu machen, dem Periost eine Eingangspforte zum Markraum geschaffen wird, sodass die Gebilde, die später im Innern des Knochens anzutreffen sind, ganz oder theilweise vom Periost abgeleitet werden müssen. Bidder und Bajardi wurden durch dieses Bedenken bestimmt, das Periost bei der von ihnen ausgeführten Zerstörung des Knochenmarkes völlig intakt zu lassen. Ich konnte, wenn der Periost-Knochenlappen in der beschriebenen Weise gebildet, genau zurückgelagert und fest angenäht war, niemals ein Hereinwachsen des Periosts in die Markhöhle feststellen. Das Periost zog ohne festeren Zusammenhang über die Oberfläche des Knochenlappens und seine Ränder hin, der Knochenlappen zeigte sich erst locker, dann fester mit der benachbarten Corticalis verklebt, nach 12 Tagen fand ich ihn glatt und fest eingeeilt. Maas selbst hielt übrigens den Verschluss einer Trepanationsöffnung der Tibia durch ein unter die tiefsten Periostlagen geschobenes und hier exact fixirtes Platinblechplättchen für durchaus geeignet und hinreichend, das Hineinwachsen des Periosts in die Markhöhle zu verhindern.

Der Gesichtspunkt, dass durch die Einheilung des Knochenlappens Veränderungen an der Innenfläche des Knochens hervorgerufen werden, welche die Vorgänge der Knochenmarkregeneration beeinflussen oder verdecken, wird weiter unten berücksichtigt werden.

Zunächst wird nach Entfernung der Tamponade und Verschluss der Markhöhle durch genaues Einfügen des Periost-Knochenlappens der Knochenmarkdefect durch Blut ausgefüllt, das sehr bald gerinnt. Nach 24 Stunden findet man an der Stelle des Eingriffs ein Coagulum, das ohne festen Zusammenhang mit dem benachbarten Mark ist, so dass es beim Herausnehmen des Markcylinders sich leicht von diesem löst. Bald jedoch — nach drei Tagen — ist ein Zusammenhang bemerkbar; man sieht auch bereits vom Markgewebe auf das Gerinnsel übergreifende, zarte graue Streifen, die jedoch deutlich ausgesprochen erst im nächsten Falle (4. Tage) sich fanden. Hier hob sich die Grenze zwischen Mark und Extravasat nicht mehr als scharfe Linie ab, sondern war durch eine verwaschene, ausgebuchtete und ausgezackte Zone bezeichnet. Knochenmark und Herd liessen sich ohne auseinanderzufallen als zusammenhängender Cylinder herausnehmen. Am 6. und 7. Tage ist der Blutherd schon deutlich verkleinert, von weissgrauen und graurothen, vom Marke ausgehenden Gewebszügen durchsetzt und dadurch in seiner Form völlig unregelmässig. Die Verkleinerung der Herdes tritt also nicht gleichmässig von beiden Polen oder von der ganzen Peripherie aus ein. Bei dem ungleichmässigen Vordringen des neugebildeten Gewebes werden Theile des Gerinnsels vom Hauptherd abgeschnürt und völlig isolirt, ein Umstand, der bei der Deutung der mikroskopischen Bilder nicht übersehen werden darf. Bald sind nur noch Spuren des Gerinnsels zu bemerken (12 Tage), an dessen Stelle ein blass-grau-röthliches oder weisslich-grau-transparentes Gewebe getreten ist, das sich deutlich vom Aussehen des benachbarten Knochenmarkes unterscheidet, jedoch allmähig und ohne feste Abgrenzung in dasselbe übergeht. In den späteren Stadien — nach fünf Wochen — markirt sich die Operationsstelle nur durch eine geringe Farbendifferenz; nach acht Wochen ist sie kaum noch angedeutet; der Markcylinder erscheint völlig wiederhergestellt. Es verschwindet somit das Extravasat, das den Knochenmarkdefect ausfüllt, in kurzer Zeit, und wird durch ein blassgraues Gewebe ersetzt, welches allmähig ganz das Aussehen des benachbarten Markes annimmt.

Während ich somit, was den makroskopischen Befund bei meinen Experimenten anlangt, mich im wesentlichen in Uebereinstimmung mit Bajardi befinde, kam ich bei meinen mikrosko-

pischen Untersuchungen in wesentlichen Punkten zu anderen Resultaten.

Bevor ich jedoch zur Mittheilung derselben übergehe, erscheint es mit angezeigt, zu einer Eintheilung der zelligen Elemente des Knochenmarkes Stellung zu nehmen, da bei der Unterscheidung und Benennung der einzelnen Zellformen die verschiedenen Forscher keineswegs einheitlich vorgehen.

Diese Differenzen beziehen sich hauptsächlich auf die kleineren hämoglobinfreien Zellen, während die kernhaltigen rothen Blutkörperchen, sowie die Riesenzellen hinsichtlich ihrer Structur ziemlich einheitlich aufgefasst werden, wenn auch betreffs ihrer Entstehung und functionellen Weitentwicklung stark auseinandergelagerte Ansichten vertreten werden.

Denys⁷ unterscheidet neben den Stütz-Zellen und solchen, die beim Aufbau von Gefässen und Nerven theilhaftig sind, nur zwei Arten von farblosen Knochenmarkzellen: des cellules du volume des globules blancs et des cellules géantes. Erstere bezeichnet er auch als petites cellules incolores.

Rindfleisch⁹ theilt, abgesehen von den stabilen Elementen, — sternförmigen Gebilden und Fettzellen — die Zellen in

1. rothgelbe kernhaltige Zellen, die denen der frühesten embryonalen Entwicklungsstadien völlig gleichen,

2. grosszellige Elemente, mit doppelt conturirtem, bläschenförmigem, kernkörperhaltigem Kern, reichlichem, granulirtem Protoplasma mit gelegentlicher Einlagerung von Fett- und Pigmentkörnchen,

3. farblose Blutkörperchen, von denen einige sehr arm an Protoplasma sind, während andere einen grösseren, ganz durchsichtigen Protoplasmaschleier besitzen, während wieder andere stark lichtbrechende Körnchen enthalten,

4. und Riesenzellen.

Cornil¹⁰ unterscheidet:

1. les plus petites, semblables aux globules blancs, ou cellules lymphatiques;

2. des cellules sphériques, plus grosses d'un tiers ou de moitié, et qui sont tout à fait semblables aux précédentes pour ce qui est de la constitution de leur noyau et de leur protoplasma;

3. et enfin, les grandes cellules ou cellules géantes.

Die zweite Art bezeichnet er auch als: *cellules médullaires* (*médullocèles de Robin*).

Diese Eintheilung acceptirt H. F. Müller¹¹, sondert jedoch bei den Markzellen sowohl, als bei den Leukocyten die eosinophilen als besondere Art ab.

Eine sehr weit gehende Scheidung trifft van der Stricht¹², indem er zwölf verschiedene Abarten der farblosen Zellen annimmt, die er auf drei Grundtypen zurückführt, und zwischen denen er zahlreiche Uebergangsformen zulässt.

M. Heidenhain⁵² unterscheidet am Kaninchen-Knochenmark neben den kernhaltigen rothen Blutkörperchen und den Riesenzellen vier Arten von Leukocyten, die jedoch Glieder derselben Familie sind und überall Uebergangsformen erkennen lassen:

1. Sehr kleine Leukocyten mit stets kugeligem Kern und sehr geringer Protoplasmamenge. Die Hauptmasse des Chromatins mehr peripher, doch, wie bei allen Leukocyten, Kernstructur durch das gesammte Kerninnere ausgebreitet. Die (mit Biondi'scher Lösung) gefärbten Kerne erscheinen sehr compact, da ausser dem Chromatin auch das Lanthanin gefärbt ist. Protoplasmagranulirung fehlt anscheinend.

2. Leukocyten mittlerer Grösse mit reichlichem Protoplasma. Typische Repräsentanten: Zellen mit sehr stark polymorphem Kerne, sog. mehrkernige Lymphkörperchen. Beim Kaninchen jedoch niemals in einem Zellkörper mehrere getrennte Kerne. Kerne rund, ovoid, sack-, hufeisenförmig, auch Lochkerne. (Das Protoplasma enthält eine Astrosphäre mit 2—3 Centalkörpern und zeigt sich stark granulirt. Die Granula entsprechen den Zellenmikrosomen E. van Beneden's und stellen sich somit als färbare Querglieder der Mitomfäden dar.)

3. Sessile Leukocyten. Leukocyten der grössten, überhaupt beim Kaninchen vorkommenden Form, grosse Knochenmark-Zellen. Kerne gross, prall, bald kugelig, bald sack-, hufeisen- oder ringförmig, keine ächten Lochkerne. Sehr starke Polymorphie kommt nicht vor. Kernstructur bildet ungemein zierliche Strang- und Blättchenwerke, welche als chromatophile Substanzen (ausser den Nucleolen) das Chromatin und Lanthanin einschliessen. Die Astrosphäre enthält 2—4 Centalkörper. Protoplasma stark granulirt, verhält sich im übrigen, wie bei der vorigen Form. Bei einigen

ist die Protoplasmagranulirung nicht sichtbar, der Zellkörper von compactem Aussehen.

4. α -Leukocyten, eosinophile Zellen. Leukocyten mit groben, in sauren Anilinfarbstoffen stark färbbaren Granulis. Kern bald kugelig, bald mehr oder minder stark polymorph. (Die Sphäre enthält keine eosinophilen Granula, zeigt 2, 3—4 Centrosomen.)

Ich habe die Ansicht Heidenhain's so ausführlich wiedergegeben, weil ich in der Hauptsache mich der von ihm getroffenen Eintheilung anschliessen werde, da sie für die Orientirung unter den mannichfachen Zellgebilden des Knochenmarkes sehr geeignet ist. Wie Heidenhain, van der Stricht und andere Forscher es aussprechen, sind alle diese Zelltypen als Glieder derselben Familie anzusehen, und zwischen den stark wechselnden Formen jeder Abtheilung giebt es die verschiedensten Grenz- und Uebergangsformen zu der nächsten. Das Verhalten der Centrankörper und der Astrosphäre, denen die sorgfältigen Untersuchungen Heidenhain's galten, die in der genannten Arbeit ausführlich mitgetheilt sind, habe ich der Vollständigkeit wegen mit angeführt, kann jedoch, ohne mich von meiner Aufgabe zu weit zu entfernen, im weiteren auf diese cellularhistologischen Details nicht eingehen, zumal die sonst aufgestellten Unterscheidungsmerkmale der Zellen für den vorliegenden Zweck durchaus hinreichen.

Neben diesen, oben beschriebenen Leukocyten-Formen nehmen nun zahlreiche Autoren noch eine weitere Art kleiner farbloser Zellen des Knochenmarkes an, die sie als Vorstufe der kernhaltigen rothen Blutkörperchen ansehen. Bekanntlich sind die Ansichten über die Entwicklungsgeschichte der rothen Blutkörperchen sehr getheilt. Während über die physiologische Bedeutung der kernhaltigen rothen Blutzellen seit den Arbeiten von Neumann³² und Bizzozero²⁷ durch zahlreiche Untersuchungen eine einheitliche Anschauung gewonnen worden ist, gegen die zur Zeit wohl kaum noch Widerspruch erhoben wird, während als Modus der Zellvermehrung die indirecte Kerntheilung nach den Beobachtungen von Flemming³⁶, Peremeschko⁴¹, Eberth⁴⁰, Török⁴², Bizzozero³⁰ u. A. fast allseitig anerkannt wird, ist über die Art ihrer Umwandlung in fertige rothe Blutkörperchen, namentlich aber über ihre Herkunft eine starke Differenz der Meinungen vorhanden.

Bizzozero²⁹ ist der nachdrücklichste Vertreter der Ansicht,

dass die fast allgemein bestätigte indirecte Kerntheilung der kernhaltigen rothen Blutkörperchen allein für sich hinreichend ist zur Schaffung neuer Zellen, dass es nicht angeht, eine andere Vermehrungs- oder Entstehungsart anzunehmen, zumal keine solche wissenschaftlich erwiesen sei.

Andere lassen eine Entstehung aus grösseren Knochenmarkzellen zu. So meint Neumann³³, dass für die Entstehung rother Blutkörperchen in neugebildetem Knochenmarke eine Umwandlung aus Leukocyten, farblosen Markzellen oder Bestandtheilen der Gefässwandung die beste Erklärung giebt; so meinen Foa und Salvioli⁴⁴, dass aus den Riesenzellen durch Sprossung zahlreiche kleine Zellen hervorgehen, die sich durch Aufnahme von Hämoglobin in rothe Blutzellen umwandeln; eine Möglichkeit, die auch Arnold¹⁷ nicht an der Hand weist.

Eine dritte Gruppe nimmt kleine farblose Zellen als Vorstufe der kernhaltigen rothen Blutkörperchen an, so Löwit²⁴ u. ²⁵, H. F. Müller⁴⁷, Howell⁴⁹, Denys⁶, van der Stricht¹³, Feuerstack⁴³, Obrastzow⁵¹. Während einige von diesen — Howell und Müller — eine gleiche Art von Mutterzellen für rothe und weisse Blutkörperchen gelten lassen, stellen andere — Löwit, Denys, van der Stricht — völlig getrennte Entwicklungsreihen für beide Zellarten auf. Löwit trifft eine ausführliche Scheidung nach Verhalten des Kernes und des Protoplasma, sowie nach der Art der Zelltheilung. Denys und van der Schicht betonen für beide Arten die mitotische Theilung, sehen den Unterschied von den kernhaltigen rothen Blutkörperchen und ihren Vorläufern hauptsächlich in dem Mangel von Hämoglobingehalt bei den letzteren.

Für das Knochenmark des Kaninchens lassen die Ansichten der beiden letztgenannten Autoren und Bizzzero's wohl einen Ausgleich zu. Die Eigenthümlichkeit der Lagerung, die Denys und van der Stricht den Erythroblasten in den blutbildenden Organen der Vögel anweisen, kommt für das Knochenmark der Säugethiere in Fortfall, und es bliebe nur der Unterschied in der mehr oder weniger lebhaften Hämoglobinfärbung des Protoplasma bestehen, der aber auch von Bizzzero hervorgehoben wird. Von diesen Farbdifferenzen kann man sich durch Untersuchung des Kaninchenmarkes leicht überzeugen, ebenso von der Vermehrung dieser Zellen durch indirecte Kerntheilung. Dagegen ist es mir nicht möglich

gewesen, ausserdem noch eine besondere Zellart zu beobachten, die durch hinreichende Unterscheidungsmerkmale als gesonderte Vorstufe der Erythroblasten sich kennzeichnete. Ich werde daher unter den kleinsten Zellen des Knochenmarkes nur kernhaltige rothe Blutkörperchen und Leucocyten unterscheiden und möchte hierbei noch hervorheben, dass bei vielen der kleinen Zellen, bei dicht gefügtem Kern und kaum wahrnehmbarem Protoplasma es mir nicht möglich war zu entscheiden, welcher von beiden Klassen sie zuzurechnen wären.

Was die Riesenzellen betrifft, so werde ich, wenn ich diese Benennung kurzweg gebrauche, stets die specifischen grosskernigen Zellen der blutbildenden Organe damit bezeichnen, die nach der Ansicht der meisten Autoren, die sie studirt haben, als Abkömmlinge der Leucocyten aufzufassen sind. Sie sind im Knochenmarke zuerst von Bizzozero, dann von zahlreichen Forschern beschrieben und als *Cellules géantes*, *grandes cellules de la moelle osseuse* (Cornil), *cellules à noyau bourgeonnant* (van Bambeke, van der Stricht), *mégacaryocytes*, *giant cells* (Howell) bezeichnet worden. Sie sind streng zu sondern von den seit J. Müller bekannten vielkernigen Riesenzellen, Osteoklasten (Kölliker), *polycaryocytes* (Howell). Betreffs der sehr eingehend erforschten Structur und Function dieser Zellen sei auf die Werke folgender Autoren verwiesen: Rindfleisch⁹, Arnold^{17, 18}, Werner²¹, Hess²², Ströbe²³, H. F. Müller¹¹, M. Heidenhain⁵², Cornil¹⁰, Denys⁷, Demarbaix¹⁶, van Bambeke¹⁵, van der Stricht¹³, Howell⁴⁹. Es wird weiter unten Gelegenheit sein, auf diese Arbeiten zurückzukommen.

Ein Wort noch über das stützende Gerüstwerk, dem diese Zellen eingelagert sind. Es besteht aus Gefässen und reticulärem Bindegewebe. Die feineren Gefässverzweigungen sind ausserordentlich zartwandig (arterielle Capillaren), die venösen Capillaren zeigen zahlreiche Unterbrechungen ihrer Wandung. Wenn Rindfleisch⁹ behauptet, dass die Venen des rothen Knochenmarkes, sowie der grösste Theil der Capillarbahnen desselben gar keine eigene Wandung besitzen, so ist wohl richtig, dass im Bereich der venösen Capillarbahn überall freie Communication zwischen strömendem Blut und Knochenmarkparenchym besteht. Durchmustert man jedoch dünne Schnitte des Kaninchenknochenmarkes, so wird man

van der Stricht¹³ zustimmen, wenn er erklärt: *Cette paroi existe partout, mais elle présente un grand nombre d'ouvertures.*

Die Gefässe des Fettmarkes besitzen bekanntlich stärkere Wandungen.

Untersucht man nun die Knochenmarkverletzung mikroskopisch, so findet man im frühesten Falle (24 Stunden nach der Verletzung) den Blutherd und das benachbarte Mark scharf und unvermittelt gegen einander abgesetzt. Die Blutkörperchen des Extravasates scheinen wohl erhalten, die Zellen des Knochenmarkes am Rande des Herdes an einigen Stellen wie zusammengedrängt, mit Andeutung concentrischer Schichtung. Hier und da finden sich zertrümmerte Zellen, in der Nähe des Hauptherdes vereinzelte kleinere Blutungen im Parenchym. Schon im nächsten Stadium (nach drei Tagen) sind jedoch in der Umgebung der Blutung bereits regenerative Erscheinungen nachzuweisen. An den fixen Bindegewebszellen, die mit zahlreichen Ausläufern unter einander zusammenhängend, als weitmaschiges Netz das Knochenmark durchziehen, macht sich um diese Zeit eine Wucherung bemerkbar, die nicht auf die nächste Nachbarschaft des Blutherdes beschränkt bleibt, sondern sich mehr oder weniger weit in das unverletzte Mark hinein verfolgen lässt. Man sieht, besonders reichlich allerdings in der an das Extravasat angrenzenden Zone, alle Phasen der indirecten Kerntheilung an Bindegewebszellen. Bald trifft man die Kerntheilungsfiguren vereinzelt, bald zahlreich und dicht gedrängt, so dass mehrere — bis fünf — dicht neben einander liegen, wie es einem schubweisen Auftreten der Theilungen entspricht.

Dass es sich um Mitosen an Bindegewebszellen, und zwar fast ausschliesslich um solche handelt, geht aus der Form der Zellen hervor, an denen die Theilungen ablaufen. Die Bindegewebszellen behalten bekanntlich (Peremeschko⁴⁶, Flemming⁸⁸) während der Mitose ihre Ausläufer, bewahren im Allgemeinen ihre Form, wenn diese auch grundeter werden kann, wenn einzelne Ausläufer verblassen, zuweilen auch verschwinden können.

Bei den verästelten oder lang gestreckten Zellformen des reticulären Gewebes ist der Zelleib während der Mitose wohl niemals rund; neben Spindelformen und solchen mit mehreren Ausläufern,

finden sich birnförmige und polygonale Gebilde. Der Zelleib der grösseren Markzellen und Leucocyten ist dagegen fast während der ganzen Dauer des Theilungsprocesses rund oder länglich rund. Abgesehen von feineren cellularhistologischen Unterschieden, lassen sich noch manche Unterscheidungsmerkmale auffinden. Die Kerntheilungsfiguren der kleinen und grossen Leucocyten nehmen einen grösseren Raum im Zelleibe ein, sind im Verhältniss zu diesem voluminöser, als die Bindegewebsmitosen; sie haben stets eine sehr regelmässige Stellung zur Zellachse, was bei denen der Bindegewebszellen durchaus nicht immer der Fall ist. Der Chromatingehalt ist bei den letzteren meist geringer, ihre Muttersterne sind zierlicher und häufig etwas unregelmässig geformt, die Tochtersterne stehen, besonders natürlich bei lang ausgezogenen Zellen, weiter von einander ab, die achromatische Figur ist demgemäss lang gestreckt. Wenn jedoch die Form des Zelleibes deutlich erkennbar ist, was bei dünnen, gut gefärbten Schnitten wohl stets zutrifft, so bildet sie das bequemste und sicherste Kennzeichen der Bindegewebsmitosen.

Bald — schon vier Tage nach der Verletzung — ist der Effect der zahlreichen Zelltheilungen durch die Anwesenheit dicht gedrängter, grosser Bindegewebszellen bezeichnet. Im Allgemeinen herrschen spindelförmige und vielfach verästelte Zellen vor, daneben finden sich grosse rundliche Zellformen und mannigfache Uebergangsformen zwischen den verschiedenen Typen. Die Form der Kerne ist dem entsprechend äusserst vielgestaltig, von völlig runden Formen bis zu langgestreckten, verbogenen Stäbchen finden sich alle Uebergänge. Die Kernstructur ist sehr locker und zierlich, nur bei kleineren Kernen dichter gefügt. Am fünften und sechsten Tage bilden die Bindegewebszellen bereits dichte Lager und breite Züge an beiden Polen des Blutherdes. Diese Zellen können nach dem Ausgeführten wohl nicht anders aufgefasst werden, als lediglich als Abkömmlinge der fixen Zellen des reticulären Gewebes. Nur da, wo stärkere Gefässstämmchen sich finden, sind auch die Zellen des perivascularären Bindegewebes an der Neubildung theiligt.

Ich kann daher Bajardi⁵³ nicht beistimmen, der zwischen Markzellen und runden Bindegewebszellen keinen Unterschied macht, und ihre Beziehungen zur Regeneration des Knochenmarkes nicht

auseinander hält. Die Markzellen haben an der regenerativen Bindegewebswucherung keinen Antheil. Theilungsvorgänge kommen an ihnen in dieser Zone und in diesem Stadium nur ausnahmsweise zur Beobachtung.

Mir erschien hiernach die Mittheilung Cornil's¹⁰ auffallend, dass bei der Heilung von Fracturen eine lebhaft Proliferation der Markzellen im Knochenmarke der Bruchenden festzustellen sei. Cornil brach Meerschweinchen den Oberschenkelknochen und untersuchte nun in den verschiedensten Stadien der „Inflammation“ das Mark. Er stellte seine Untersuchungen hauptsächlich an Ausstrichpräparaten an, die in Alkohol oder Flemming'scher Lösung fixirt waren, doch nahm er auch Schnittuntersuchungen vor. Er fand nun sehr zahlreiche indirecte Kerntheilungen besonders in den Markzellen (cellules médullaires, sessile Leucocyten Heidenhain's); er nimmt an, dass sich etwa der vierte Theil dieser Zellen in Theilung befinde. Die meisten Theilungen sah er vom dritten bis zum fünften Tage nach der Fractur, als günstigste Stelle für die Gewinnung des Untersuchungsmaterials bezeichnet er das rothe Mark am Ende der Knochenfragmente. Ich habe diese Versuche an einigen Meerschweinchen und Kaninchen wiederholt, habe am vierten oder fünften Tage die Thiere getödtet, das lebenswarme Material in Flemming's Gemisch oder Sublimatlösung fixirt, und habe den Markcylinder an 5 μ dicken Schnitten nach Anwendung der zu Anfang angegebenen Färbemethoden untersucht. Dort, wo das zerrissene Knochenmark an das von der Fractur herrührende Blutextravasat angrenzt, also an den Enden der Bruchstücke, konnte ich ganz analoge Vorgänge constatiren, wie ich sie oben ausführlich beschrieben habe: Bindegewebsneubildung seitens des reticulären und des perivasculären Bindegewebes. Erst in einiger Entfernung von dieser Zone der Bindegewebsmitosen finden sich Markzellen in indirekter Theilung; ich werde weiter unten auf diesen Punkt noch zurückkommen.

Van der Stricht¹³ vertritt die, übrigens auch von anderen Autoren geäußerte Ansicht, dass eine Art weisser Blutkörperchen an der Bildung des adenoiden Gewebes, das den Knochenmarkzellen als stützendes Gerüst dient, betheiligt sind, indem sie zweigete Fortsätze ausschicken, die sich mit benachbarten Ausläufern vereinigen. Bei den Säugethieren sollen auch die Megacaryocyten

in gleicher Weise an der Zusammensetzung dieses Balkenwerkes theilnehmen. Van der Stricht stützt sich, wie aus seinen Abbildungen hervorgeht, bei dieser Annahme auf Bilder, wie man sie im Kaninchenknochenmarke häufig zu Gesicht bekommt. Vielfach sieht man den Zellenrand der Riesenzellen mit einer Anzahl radiär gestellter Stacheln und Spitzen besetzt, die sich, ähnlich wie die Ausläufer der Zellen des reticulären Gewebes, zwischen die Knochenmarkzellen fortzusetzen scheinen (Werner's Stützfasern). Gegen die Auffassung van der Stricht's wendet sich Howell⁵⁰ und besonders nachdrücklich Heidenhain⁵². Dieser betont, — meiner Ansicht nach durchaus mit Recht — dass ein organischer Zusammenhang zwischen den Riesenzellen und den bindegewebigen Bestandtheilen des Knochenmarkes, ein Aufbrauch ihres Protoplasmas zu einer Art bindegewebigem Reticulum zu keiner Zeit nachzuweisen ist. Der Aussencontour der Zelle lässt sich immer darstellen, die Zellmembran ist ungemein deutlich. Die Faserbildung an der Oberfläche der Riesenzellen ist durch unvollkommenen Zerfall der radiärfaserigen Randsäume zu erklären. Diese Fasern sind aus dem körperlichen Verbande der Riesenzellen ausgeschieden, nur durch losgestossene Eiweissmassen mit der Umgebung verklebt, mit Riesenzellen sowohl, als auch gelegentlich mit Bindegewebe.

An der regenerativen Bindegewebsbildung ist keine dieser Zellarten betheiligt.

In einiger Entfernung von der Stelle der Verletzung findet man, wie im normalen Knochenmarke, Mitosen an sämtlichen Zellarten des Knochenmarkes. In einzelnen Fällen wollte es mir auch scheinen, als ob sie häufiger wären als unter normalen Verhältnissen. Es schien mir jedoch nicht aussichtsvoll, zur Feststellung dieser Thatsache vergleichende Zählungen anzustellen, da schon bei völlig gesunden Thieren in Hinsicht auf die Häufigkeit dieser Caryokinesen sehr erhebliche individuelle und locale Schwankungen zu beobachten sind. In der Zone der Bindegewebsentwicklung findet man jedoch an den Knochenmarkzellen, vor allem an den grösseren Zellarten, nicht Erscheinungen der Proliferation, sondern der Degeneration. Diese kommen besonders an den Riesenzellen in sehr verschiedenartiger Weise zum Ausdruck.

In einiger Entfernung vom Orte der Knochenmarkverletzung findet man — wie im normalen Mark — vorwiegend Riesenzellen

von unregelmässig gerundeter, scharf abgegrenzter Form, deren reichliches Protoplasma häufig eine concentrische Schichtung aufweist, in vielen Fällen die Gliederung in drei Zonen und die Besonderheiten des Protoplasma deutlich erkennen lässt, wie sie Heidenhain⁶² eingehend beschrieben und als functionelle Differenzierung gedeutet hat. Seltener sind Zellen mit nicht geschichtetem, hellem oder dunklerem Protoplasma, mégacaryocytes à protoplasma clair — à protoplasma compact (van der Stricht). Die Kerne erscheinen blass, die Kernstructur bildet ein feines, weitmaschiges Netzwerk, in welchem zahlreiche Nucleolen von wechselnder Grösse gelegen sind; die Kernform ist sehr wechselnd, zeigt die bekannten, vielgestaltigen, complicirten Kernfiguren, die Korb- und Kronenformen, die von den einen als Kernaggregate, von anderen als vielfach verschlungenes, mit Sprossen und Knospen versehenes Kernband aufgefasst werden, während sie sich Heidenhain als dickwandige Hohlkugeln vorstellt, welche fenster- oder canalartige Durchbrechungen der Wände zeigen. Das Innere des Kerns (Pyrenocöl H.'s) nimmt das Endoplasma ein, in diesem befindet sich die Centralkörper-Hauptgruppe. Jungendliche Riesenzellen besitzen kein Pyrenocöl, sodass der Kern nur stark polymorph erscheint. Nur selten findet man hier, wie auch im normalen Knochenmarke, wenn man das Gewebe lebenswarm in die Fixirungsflüssigkeit eingelegt hat, andere Typen der Riesenzellen, die jedoch, je näher man der Zone der Bindegewebsentwicklung kommt, um so häufiger werden. Es sind dies Formen, welche durch Besonderheiten des Kerns und des Protoplasmas von den soeben beschriebenen abweichen; da jedoch das letztere bei Vielen bis auf einen geringfügigen Rest geschwunden ist, sind die durchgehenden Merkmale an den Kernen aufzufinden. An diesen fällt zunächst auf, dass die innere Structur undeutlich geworden oder ganz verschwunden ist, während die Kernwand verdickt, stärker gefärbt erscheint, Zellen mit glänzendem, chromatischem Kern (Arnold). Die Kernform kann noch im Wesentlichen erhalten sein, bald jedoch erfährt sie erhebliche Veränderungen. Die Kerne schrumpfen zusammen, ein Innenraum ist nicht mehr zu erkennen. Die stark tingirten Kernbögen laufen gegen die Mitte hin zusammen, sodass rosettenähnliche Gebilde mit hellen Blättern in dunkler Fassung zu Stande kommen, oder unregelmässige Bildungen, an denen auch vielfach Abschnürung eines Theiles von

der Hauptmasse des Kernes zu beobachten ist. Schon bei diesen Formen ist die Menge des Protoplasmas stark verringert; wo es reichlicher vorhanden ist, erscheint es häufig von Lücken durchsetzt oder vom Rande her zerklüftet und zernagt. An manchen Kernen der letzt beschriebenen Art kann man jedoch kaum noch Spuren von Protoplasma erkennen. Es sind dies die „freien Kerne“, *noyaux bourgeonnants très chromatiques presque dépourvus de protoplasma* (van der Stricht). Dann trifft man weiterhin Kerne an, welche diffus gefärbt erscheinen und in ihren Umrissen zuweilen noch an die normalen Kernformen erinnern, meist jedoch erheblich abgeglättet sind. Von der diffus und homogen gefärbten Masse heben sich in radiärem Verlaufe oder von mehreren benachbarten Punkten ausstrahlend, dunkle Linien oder Doppellinien ab, die manchmal entfernte Aehnlichkeit mit Kerntheilungsfiguren haben. Diese Linien entsprechen den Kernwänden, die bei weit vorgeschrittener Schrumpfung ihren gewundenen Verlauf eingebüsst haben. Auch an diesen Gebilden ist zuweilen eine theilweise Abschnürung des Kernes wahrzunehmen. So wird der Kern allmählig in Formen übergeführt, die mit der normalen Kernform kaum noch Aehnlichkeit haben und nur durch ihre Grösse an diese erinnern, trotzdem ihr Volumen stets, manchmal sogar sehr erheblich verringert ist. Von diesen Gebilden finden sich nun Uebergänge zu stark gefärbten, homogenen, glänzenden Kugeln, Kugelconglomeraten oder zerklüfteten und geborstenen Schollen. Hierher möchte ich auch Formen rechnen, bei denen ein stark defecter Protoplasmakörper von sehr zahlreichen glänzenden Chromatin-Tröpfchen von sehr verschiedener Grösse, in radiär-strahliger Anordnung durchsetzt wird. Eine entfernte Aehnlichkeit mit Sternfiguren der indirecten Theilung kann vorhanden sein, eine Verwechslung ist ausgeschlossen. Endlich findet man, frei in Geweblücken liegend, nahe bei einander eine Anzahl von kleineren und grösseren intensiv tingirten Schollen und Körnchen.

Wie ich es schon durch die Aneinanderreihung angezeigt habe, fasse ich alle diese Formen als Phasen desselben Vorganges, des Zerfalles der Zelle auf, als Phasen, welche im Allgemeinen auf einander folgen, wenn auch mannigfache Abweichungen von dieser Reihenfolge vorkommen mögen. Die zerklüfteten homogenen Schollen, die Anhäufungen glänzender Kugeln und Körnchen werden wohl

allgemein als Ausgang einer Degeneration der Riesenzellen angesehen; dagegen werden manche der anderen Bilder von den Autoren sehr verschieden gedeutet.

Arnold^{17,19} unterscheidet Riesenzellen mit hellem und solche mit glänzendem Kern als gleichwerthige Arten. Er stellt einen besonderen Theilungsmodus, die indirekte Fragmentirung, auf. Diese soll, wenn auch nicht ausschliesslich, so doch hauptsächlich an der zweiten Zellart beobachtet werden. Er unterscheidet folgende Phasen des Vorganges:

I. Zunahme der chromatischen Kernsubstanz, Zunahme der Fäden. Gegen Ende der Phase gleichmässige Vertheilung der chromatischen Substanz, dadurch diffuse Färbung des Kerns.

II. Einfurchung der Kernwandschicht. Chromatische Fäden undeutlich. Gelappte, knäuel- und netzförmige Kernfiguren.

III. Chromatische Substanz zieht sich nach verschiedenen Punkten zurück, Bildung selbständiger junger Kerne.

IV. Abschnürung des Protoplasma, entweder endogen im Leibe der Riesenzelle, oder randständig, oder in der ganzen Ausdehnung desselben.

Wie man sieht, bieten die ersten Phasen dieses von Arnold als vollwerthiger Theilungsvorgang beschriebenen Processes, der mit der Hervorbringung lebensfähiger Zellen endigen soll, viel Aehnlichkeit mit einigen der vorhin geschilderten Degenerationsformen. Als degenerierende Zellen fasst A. solche auf, deren Kernsubstanz aufgehellt ist, deren Kerncontouren undeutlich werden und endlich ganz verschwinden. Ausserdem rechnet er hierher die Kernzerklüftung. Werner²¹ hält ebenfalls die Theilungen nach dem Typus der indirecten Fragmentirung für häufig, erkennt als Degenerationsformen Gebilde mit mehreren intensiv gefärbten Kugeln an Stelle des Kernes an.

Hess²² bestätigt diese Angaben nach Untersuchungen an der acut hyperplastischen Milz der weissen Maus. Er hält hier die Vermehrung der Riesenzellen durch indirecte Fragmentirung für die Regel. Er hebt hervor, dass diese Fragmentirung nicht lediglich durch Zunahme des diffusen Chromatins charakterisirt sei. Es fände sich daneben reichlich Chromatin in Faden- und Körnerform, jedoch in einer Unregelmässigkeit der Anordnung, welche sich mit den Formen der Mitose nicht in Uebereinstimmung bringen liesse. Als

Zeichen der Degeneration betrachtet er: zeretzten Protoplasmarand, unterbrochene, angenagte Kernmembran, blasse Kerne.

Auch Ströbe²³ nimmt für die Riesenzellen des Knochenmarkes multipolare Mitose und indirecte Fragmentirung als gleichwerthige Proliferationsvorgänge neben einander an.

Gegen diese Anschauung nehmen nun andere Forscher sehr entschieden Stellung. Denys^{7, 8} verwirft die indirecte Fragmentirung als Theilungsmodus; er konnte sich bei Untersuchung von frischem oder frisch fixirtem Material bei Anwendung der Methylgrünfärbung nicht von ihrem Vorhandensein überzeugen. Er hält derartige Zellformen für degenerirende Elemente. Diese Ansicht führt sein Schüler Demarbaix¹⁶ eingehender aus. Er unterscheidet zwischen einer *dégénérescence cadavérique* und *dégénérescence normale*. Zur ersteren rechnet er die Zellen mit glänzendem Kern, sowie die Formen der indirecten Fragmentirung, weil er sie um so zahlreicher antraf, je länger nach dem Tode er das Untersuchungsmaterial entnahm. Eine Bethheiligung von Mikroorganismen bei diesem Vorgange konnte er ausschliessen. Er beschreibt als charakteristisch eine breite, gefärbte Schicht an der Innenfläche der Kernwand, schliesslich völlig gleichmässig und stark gefärbte Kerne. Bei der normalen Degeneration sollen sich die Kerne ebenfalls sehr intensiv färben, auch hier findet sich an der Kernwand eine kontinuierliche, gefärbte Schicht, welche jedoch, im Gegensatz zur cadaverösen Degeneration, stets dünn bleiben soll, so dass nie das ganze Kerninnere ausgefüllt wird. Diesen Kernen fehlt die Protoplasma-hülle. Eine andere Form der normalen Degeneration wird nach D. durch Protoplasamassen, welche einen oder mehrere intensiv tingirte Tropfen einschliessen, dargestellt. Diese Tropfen finden sich auch ohne Protoplasma.

Cornil¹⁰ beschreibt als *Mortification* das Auftreten eines stark gefärbten kugeligen Klumpens oder mehrerer Körner und Schollen an Stelle des Kerns. Die indirecte Fragmentirung hat er ebenso wenig beobachtet, wie van Bambeke und van der Stricht¹⁵. Letzterer¹³ bildet als *noyaux bourgeonnants très chromatiques presque dépourvus de protoplasma* Elemente ab (l. c. Fig. 72—75), die mit den Abbildungen von Demarbaix grosse Aehnlichkeit haben. van der Stricht nimmt an, dass diese Zellen ihr Protoplasma zum Aufbau des adenoiden Netzwerkes aufgebraucht hätten, hält sie

für erschöpft, im letzten Lebensstadium stehend. Ueber ihre weiteren Schicksale macht er keine Mittheilung.

Heidenhain⁵² unterscheidet bei den Degenerationserscheinungen an den Riesenzellen drei Perioden. In der ersten verliert der Protoplasmakörper seine Widerstandsfähigkeit, am Kern nimmt das Gesamtvolumen ab, er erscheint in seinem Bau complicirter, stärker färbbar, Kernbläschen schnüren sich ab (degenerative Kernfragmentirung). Das Chromatin wird wandständig, die Centalkörperhauptgruppe wird aus dem Endoplasma ins Exoplasma gedrückt. In der zweiten Periode gehen Verkleinerung des Kernes und Abnahme des Protoplasma neben einander her. Bildung von Riesenkernen. Die kernwandständigen Chromatinstreifen verlaufen annähernd radiär nach der Mitte der degenerirten Kernfigur. Die Degeneration endet mit völligem chromatolytischem Zerfall des Kernes, Anhäufung basichromatisch sich färbender Trümmer im Knochenmarke.

Wie hieraus hervorgeht, stimmen meine oben mitgetheilten Beobachtungen am meisten mit denen von Heidenhain und Demarbaix überein; auch van der Stricht ist in der Hauptsache gleicher Ansicht, wenn er auch nicht ausdrücklich von Degeneration spricht. Als besonderes Stadium des regressiven Vorganges möchte ich die Uebergangsformen auffassen, welche ich vorhin beschrieben habe: die homogen gefärbten Kernscheiben mit dunkeln radiären Streifen, sowie die zerfetzten Protoplasmamassen mit radiär angeordneten Chromatintröpfchen. Für die erste Form möchte ich die Deutung als Effect einer Ueberfärbung nicht zulassen, da ich sie in, mit guter Differenzirung gefärbten Schnitten antraf. Auf dieses Stadium würde dann der Zerfall in freie Chromatinschollen folgen. Ich glaube, dass durch meine Beobachtungen eine weitere Stütze für die Ansicht erbracht ist, dass alle diese Bildungen wirklich als Degeneration aufgefasst werden müssen, dass es nicht angeht, sie anders zu deuten. Denn sie fanden sich in grösserer Anzahl nur dort, wo unter Zunahme der Bindegewebszellen zahlreiche Riesenzellen untergehen, zuweilen völlig eingebettet in Keimgewebe. Aus diesem Grunde möchte ich auch einen anderen Vorgang in das Gebiet der regressiven Veränderungen verweisen, trotzdem er für gewöhnlich für progressiv gehalten wird. Es ist dies die directe Theilung der Riesenzellen in zwei annähernd gleiche

Theile (directe Segmentirung Arnolds). Werner hat solche Zellformen abgebildet, Demarbaix bestreitet ihr Vorkommen und fasst ähnliche Gebilde (l. c. Fig. 22) als Kunstprodukte auf. Denys versteht unter *division par étranglement ou sténose* einen ganz anderen Vorgang, während van Bambeke und van der Stricht diese Art der Theilung als *division directe par simple étranglement du noyau bourgeonnant et du cytoplasme* der andern Art, *division directe par formation d'une plaque cellulaire*, zur Seite stellen. Sie betrachten die directe Theilung der Riesenzellen als einen Complementärvorgang der Karyomitose. Letztere bildet den theilungsreifen Kern, *noyau bourgeonnant mère*; die Theilung in zwei oder drei Tochterzellen erfolgt nach Ablauf der multiplen Mitose durch directe Theilung, meistens unter Bildung einer Zellplatte. Heidenhain beschreibt directe Theilung mit Einschnürung des Zelleibes, in die Länge gezogenem Kern, und solche mit spaltartiger Einfurchung bei im übrigen erhaltener Zellform. Der letztere Modus ergibt Zellpaare, die mit breiten Flächen aneinander liegen und sich spiegelbildlich verhalten. Heidenhain ist die Vitalität der durch directe Theilung entstandenen Formen verdächtig. Ich habe beide Theilungsarten häufiger angetroffen, möchte jedoch nur von der ersteren annehmen, dass sie, in vielen Fällen wenigstens, eine degenerative Theilung ist. In der Zone der Riesenzellen-Degeneration, dort, wo das Knochenmarkgewebe in Keimgewebe umgewandelt wird, traf ich diese Gebilde an: Zelleiber von Semmel-, Zwerchsack- oder Sanduhrform mit reichlichem Protoplasma, lang gestreckte, eingeschnürte Kernformen, oder getrennte Kernhälften ohne nachweisbaren Zusammenhang. Im allgemeinen war die innere Structur der Kerne erhalten, jedoch sah ich auch Vermehrung des wandständigen Chromatins, also Uebergang zu der chromatolytischen Degeneration.

Ob noch eine weitere Degenerationsform an den Riesenzellen vorkommt, bei welcher das Chromatin allmählig schwindet und die Kerne mehr und mehr verblassen, kann ich nicht mit Sicherheit sagen. Löwit, Arnold und Hess vertreten diese Ansicht. Ich habe Bilder gesehen, die am einfachsten in diesem Sinne zu deuten wären, jedoch auch andere Erklärungen nicht ausschliessen.

Weniger durch Mannigfaltigkeit der Formen und Menge auffallend, immerhin jedoch nicht selten sind nun auch degenerirende Markzellen und kleinere Leukocyten in jener Region der Binde-

gewebswucherung anzutreffen. An ihnen äussert sich die Degeneration vorwiegend als Fragmentirung: Die zarte Kernstructur ist geschwunden, das Chromatin in mehr oder weniger mächtiger Lage an der Kernwand ausgebreitet; dann finden sich homogen gefärbte, glänzende, gelappte, vielgestaltige Kerne, compact oder mit einzelnen hellen Flecken versehen; oder getrennte Kernfragmente dieser Beschaffenheit durch hellere Brücken oder Fäden mit einander verbunden, oder auch völlig getrennt. Schliesslich können zahlreiche Chromatintröpfchen und -Körnchen statt des Kerns vorhanden sein, welche nach Zerfall des Zelleibes frei werden. Einzelne dieser Formen entsprechen Phasen der indirecten Fragmentirung, die Arnold auch für diese Zellarten als progressiven Vorgang gelten lässt. Die meisten Autoren sehen jedoch diese Veränderungen als regressive an, als frühere oder vorgeschrittene Stadien der Entartung, die mit physiologischer Vermehrung und mit Neubildung von Zellen nichts zu thun haben. So urtheilen Flemming, Denys, Demarbaix, Löwit, Howell u. A. Demarbaix konnte als Leichenerscheinung ganz ähnliche Veränderungen an diesen Zellen nachweisen.

An den kleinsten Leukocyten, sowie an den kernhaltigen rothen Blutkörperchen sind die analogen Verhältnisse schwerer zu verfolgen wegen der geringeren Uebersichtlichkeit der Kernstructur, vorgeschrittene Stadien der Entartung sind jedoch auch bei ihnen nicht zu übersehen. Der Umstand jedoch, dass man solche Entartungsformen der kleineren Zellen im allgemeinen nur selten in der Zone der Bindegewebsentwicklung zu Gesicht bekommt, spricht dafür, dass sie auf anderm Wege verschwinden müssen, da in dieser Region neben Bindegewebszellen und Gefässen nur vereinzelte Leukocyten anzutreffen sind.

Dieses Schwinden der Knochenmarkzellen erklärt sich nun am einfachsten durch Uebertritt in die Circulation, ein Vorgang, der ja unter den verschiedensten pathologischen Verhältnissen vielfach beobachtet worden ist: Es sind jedoch nicht nur die kleineren Elemente und die sessilen Leukocyten, welche auf diese Weise in die Blutbahn gelangen können, sondern auch degenerirte Riesenzellen und „freie Rieskerne“ können diese Wanderung antreten. Gerade diese konnte ich gelegentlich einzeln oder zu mehreren in Capillaren beobachten, wohl weil durch ihre Grösse ihr Weiter-

transport erschwert und verzögert wird. Mit diesem Uebertritt in die Capillaren ist natürlich die Möglichkeit eines Weitertransports durch den Blutstrom, einer capillären Embolie gegeben.

Aschoff⁵⁴ hat solche capilläre Embolien von riesenkernhaltigen Zellen namentlich in den Lungen bei verschiedenen Krankheitszuständen nachgewiesen. Ich habe derartige Untersuchungen nicht angestellt, da es sich in meinen Versuchen immer nur um die Ausschwemmung einer verhältnissmässig geringen Anzahl degenerirter Zellen handeln konnte. Ich möchte übrigens die Vermuthung aussprechen, dass es sich in den Fällen Aschoff's vielleicht auch um degenerirte Riesenzellen gehandelt hat, die mit dem Blutstrom fortgeführt wurden¹⁾. Ein Uebertreten normaler Riesenzellen in die Circulation, wie es van der Stricht annimmt, habe ich nicht beobachtet.

Dieses Schwinden der Knochenmarkzellen unter dem Andrängen des neugebildeten Bindegewebes geht nun nicht in der Weise vor sich, dass alle Zellarten gleichzeitig verschwinden; andererseits lässt sich aber auch eine feste Reihenfolge nicht aufstellen. Man kann nur im allgemeinen sagen, dass der Process mit Degeneration der Riesenzellen beginnt, und dass die Auswanderung der kleinen Leukocyten und der kernhaltigen rothen Blutkörperchen am spätesten zu beobachten ist. Namentlich die letzteren Zellen bilden noch in vorgeschrittenen Stadien der Bindegewebsentwicklung herdwweise Ansammlungen, einzelne von ihnen sieht man noch in Theilung. Noch länger erhalten sich die eosinophilen Zellen; sie trifft man in breiten Bindegewebszügen, in welchen von Knochenmarkparenchym nichts mehr übrig geblieben ist, noch häufig an. Meist liegen sie einzeln, oft in kleinen Gruppen beisammen; in einem Falle sah ich sie, jedoch nur an einer Stelle der Präparate, in der Nähe eines grösseren Gefässes, so massenhaft im jungen Bindegewebe, dass ihr Verhältniss zur Zahl der Bindegewebszellen auf 1:2 zu schätzen war. Eine Erklärung für dieses massenhafte Auftreten vermag ich nicht zu geben.

Den eosinophilen Zellen ist, seitdem sie durch Ehrlich⁵⁵ und seine Schüler zuerst nachgewiesen und beschrieben worden

¹⁾ Bei mehreren der von A. berücksichtigten Erkrankungen sind Entartungen der Megacaryocyten beobachtet worden, so bei verschiedenen Infektionskrankheiten und Intoxicationen, ebenso bei Fracturen.

sind, von vielen Seiten Beachtung geschenkt worden. Während sie anfangs für specifische Elemente des Knochenmarkes galten, die in die Circulation übertreten könnten, hat man sie später im Auswurf bei Asthma bronchiale und im gonorrhöischen Eiter nachgewiesen, ebenso im Blute der Asthmatiker und an den Bildungsstätten des Secretes. Ihre Bedeutung ist noch keineswegs aufgeklärt, wenn auch über die Beschaffenheit der Granulationen manches sicher gestellt ist. Im Knochenmarke des Kaninchens finden sie sich zahlreich; sind hier von sehr wechselnder Grösse und Form, mit runden oder vielgestaltigen Kernen versehen. Indirecte Theilungen dieser Zellen, wie sie von Dekhuyzen, Denys, Bizzozero, H. F. Müller, van der Stricht u. A. beschrieben worden sind, habe ich bei meinen Untersuchungen nicht zu Gesicht bekommen, halte jedoch ihr Vorkommen für durchaus wahrscheinlich.

So bilden sich an den beiden Polen des Blutherdes durch Wucherung des reticulären und des perivascularären Bindegewebes Lager eines Keimgewebes von wechselnder Mächtigkeit: in der Nähe grösserer Gefässe in üppiger Entwicklung, an andern Stellen wieder nur als zarte, dünne Schicht. In diesem Gewebe unterscheidet man neben spindligen und rundlichen Bindegewebszellen und den mannichfachsten Uebergangsformen: zarte Gefässe, vereinzelte Leukocyten, zuweilen mit eosinophilen Granulationen versehen, dann aber zahlreiche rothe Blutkörperchen, die nur zum kleinen Theil in Gefässen, zumeist frei zwischen den Bindegewebszellen gelegen sind. Von diesen Bindegewebslagern wuchern nun Bindegewebszellen der verschiedensten Form und Gefässsprossen in das extravasirte Blut hinein. Am vierten Tage hat dieses Vordringen der Zellen kaum begonnen, am sechsten ist es bereits ausserordentlich deutlich. Sowohl an den vordringenden Fibroblasten, wie an den Gefässsprossen sieht man gelegentlich Mitosen. Später vereinigen sich diese Elemente, sich rasch vermehrend, zu breiten Zügen, von den sich secundäre Abzweigungen, sich mehr und mehr verästelnd und schliesslich in einzelne Zellen auflösend, in den Herd vorschieben, ihn verkleinern und zertheilen, bis schliesslich auch die letzten Reste des Extravasates, kleine inselförmige Haufen zerfallenen Blutes, durch das Keimgewebe substituirt werden.

Das Schicksal des extravasirten Blutes gestaltet sich, ent-

sprechend den anatomischen Besonderheiten des Knochenmarkes, in eigenartiger Weise. Die peripheren Schichten werden direct wieder in die Circulation aufgenommen, und zwar auf folgende Art. Zunächst kann ja, solange Markgewebe und Blutherd aneinander stossen, bevor Gerinnung eingetreten ist, extravasirtes Blut wieder in die venösen Capillaren aufgenommen werden. Entwickelt sich dann an der Grenze des geronnenen Blutes in der beschriebenen Weise das Keimgewebe, das ja ganz allmählig ohne scharfe Abgrenzung in das Markgewebe übergeht, so werden in letzterem — vorausgesetzt, dass es sich um rothes Knochenmark handelt — nach wie vor rothe Blutkörperchen durch die Oeffnungen der venösen Capillaren die Blutbahn verlassen. Geschieht dieses in der Nähe der Bindegewebszellen, so werden die Blutkörperchen ungehindert zwischen diese ein- und vordringen können, um später wieder durch die Wandlücken in ein anderes Capillargefäss zurückzukehren. So wird sich zwischen den Bindegewebszellen eine intercelluläre Circulation mit sehr langsamer Strömung herstellen, die wohl im Stande ist, kleine Theilchen von den peripheren Schichten des Extravasates loszulösen, mit sich zu führen und in den Kreislauf einzuschwemmen. So nur ist die vorhin erwähnte Thatsache zu erklären, dass vom vierten und sechsten Tage an neben dem intravasculären Blut sich frei zwischen den Fibroblasten massenhaft rothe Blutkörperchen finden, die auch in späteren Stadien, wenn das Extravasat bereits starke regressive Veränderungen zeigt, in ihrer Form wohl erhalten sind und sich mit Eosin lebhaft färben. Deutlich kann man dann den scharfen Unterschied zwischen dem extravasirten, zerfallenden und dem normalen, circulirenden Blute erkennen, kann beobachten, wie dieses zur Peripherie des Bluthertes vorgedrungen ist. Man darf sich vorstellen, dass intra vitam das Extravasat an beiden Polen von dem langsamen Strom der intercellulären Circulation umspült und, während die Fibroblasten in es hineindringen, durch beständige Ablösung und Fortschwemmung vom Rande her verkleinert wird. Rückt nun die Bindegewebswucherung weiter in den Herd hinein vor, so dass die central gelegenen Reste desselben von mächtigen Bindegewebslagern umgeben sind, so wird die Fortschaffung des zerfallenen Blutes in der eben beschriebenen Weise nicht mehr erfolgen können. Das junge Bindegewebe ist von zahlreichen, zarten

Gefässen durchzogen, die oft auffallend weit sind, stets lückenlose Wandungen haben. Die offenen venösen Capillaren des Knochenmarkes liegen andererseits zu weit ab, als dass von ihnen aus noch ein Strom von circulirendem Blute in diese Region vordringen könnte. Hier geht das Extravasat daher andere Veränderungen ein: es findet sich hier Pigmentbildung und Leucocyteninvasion, in derselben Art, wie bei anderen Extravasaten, so dass beim völligen Schwinden des Gerinnsels eine Anzahl Pigmentzellen und freier Pigmentkörnchen entsprechend den centralen Partien des Herdes angetroffen werden.

Bajardi (l. c.) hält für wesentlich betheiligte an der Beseitigung des Blutgerinnsels eine Art polynucleärer Riesenzellen, welche er beschreibt als „runde oder ovale Zellen von riesigen Dimensionen, mit zahlreichen, meist peripherisch gelagerten Kernen und einem an Blutpigment reichen Protoplasma, das eine verschiedene Anzahl in Zerfall begriffener Blutkörperchen enthielt. Die colossalen zelligen Gebilde, die zur Verschlingung der rothen Blutkörperchen bestimmt scheinen, finden sich auch noch nach 26—42 Tagen vor und bestehen so lange, als es inmitten des neu hergestellten Markes noch zu resorbirende Blutreste giebt“. An anderer Stelle sagt er: „Die durch ihren Gehalt an körnigem Blutpigment und rothen Blutkörperchen ausgezeichneten Riesenzellen verschwinden, sobald keine Spur von Blutgerinnsel mehr da ist“.

Ich habe derartige Zellen niemals bei der Resorption des zerfallenden Extravasats betheiligte gefunden, sondern nur Leucocyten mit rundem oder polymorphem Kerne. Polynucleäre Riesenzellen dieser Art kommen allerdings bei der Regeneration des Knochenmarkes nicht selten zur Beobachtung, haben jedoch, meiner Ansicht nach, dann stets eine andere Bedeutung. Sie sind bei der Resorption eines transitorischen Knochen- oder Knorpelgewebes thätig.

Den grosskernigen Riesenzellen, den Megacaryocyten, wird bekanntlich von vielen Seiten eine phagocytäre Function beigegeben. Es geschieht dies auf Grund von Zellbildern, welche auch im normalen Knochenmark nicht selten sind: man findet im Zelleibe der Riesenzellen theils wohl ausgebildete Zellen, welche den Leucocyten mit runden oder polymorphem Kerne durchaus ähnlich sind, theils Kerne ohne nachweisbaren Protoplasmahof, gelegentlich auch de-

fecte Kerne. Diese Einschlüsse können in einem Zellkörper sich zu mehreren, ja in grösserer Zahl vorfinden; so massenhafte Einlagerung, wie sie Demarbaix, vor allem aber Denys abbildet, habe ich jedoch nie zu Gesicht bekommen. Diese Gebilde haben nun sehr verschiedene Deutung erfahren. Sie sind als Kernbildung durch Fusion oder als directe, endogene Theilung, als Phagocytose oder als Invasion von Leucocyten in eine, in ihrer Lebensfähigkeit geschädigte Riesenzelle gedeutet worden.

Nach meinen Beobachtungen scheinen mir nur die beiden letzten Möglichkeiten in Frage zu kommen. Erscheinungen, die als Kern- oder Zellfusion aufgefasst werden könnten, habe ich nicht gesehen. Directe Kerntheilung in zwei sehr ungleiche Theile ist mit diesen Bildern nicht zu verwechseln. Für die Phagocytose der Riesenzellen sprechen sich Löwit, van der Stricht, Demarbaix, Denys u. A. aus, gegen sie erklärt sich Heidenhain mit Bestimmtheit. Er betrachtet, ohne mit Howell eine secretorische Thätigkeit der Riesenzellen anzunehmen, als die einzige Function dieser Zellen die Aufnahme und Umarbeitung eiweissartiger Körper, welche aus dem Blut- und Lymphstrom entnommen werden, er meint, dass die Megacaryocyten einen Einfluss auf die Zusammensetzung des Blutplasma (bezw. Lymphplasma) haben. Gegen die Phagocytose führt er vor allem das Bestehen der relativ starken Zellmembran an; es fänden sich in den Riesenzellen nur Leucocyten, keine freien Erythroblastenkerne, wie van der Stricht meint, der gerade degenerirte Formen von Erythroblasten sowohl, wie von Leucocyten vorwiegend antraf. Diese Beobachtung van der Stricht's kann ich nach meinen Untersuchungen bestätigen. Sehr häufig sieht man an den eingeschlossenen Zellen die oben beschriebenen Zeichen regressiver Veränderung. Doch dieser Umstand würde ja nicht ohne weiteres zu Gunsten der Phagocytose zu verwerthen sein, es könnte sich ja ebensogut um den Untergang activ in die Riesenzellen eingedrungener Leukocyten handeln, wie ja auch bei anderen functionellen Verrichtungen die Leukocyten häufig in Mengen zu Grunde gehen. Auffallender ist es, dass man die Zelleinschlüsse vielfach in anscheinend völlig lebenskräftigen Riesenzellen antrifft, an welchen keine Spur degenerativer Veränderung sichtbar ist, das Protoplasma functionelle Differenzirung zeigt, der Kern gelegentlich sich in Mitose befindet. Bilder der

letzten Art haben van der Stricht und Denys wiedergegeben, letzterer allerdings mit anderer Deutung. Vielfach sind allerdings an den betroffenen Riesenzellen Zeichen der Degeneration unverkennbar, und es macht dann den Eindruck, als ob die kleinen Zellen das Werk der Zerstörung vollenden. Unter den besonderen, einer Phagocytose günstigen Bedingungen, wie sie bei meinen Experimenten vorlagen, habe ich von dieser Eigenschaft der Riesenzellen mich nicht überzeugen können. Eine Betheiligung derselben bei der Beseitigung des extravasirten Blutes ist jedenfalls ausgeschlossen. Nach kurzer Zeit tritt dann ja, wie oben dargelegt wurde, eine Degeneration dieser Zellen in der Umgebung des Blutherdes ein, so dass sie schon aus diesem Grunde für diese Function nicht geeignet wären. Für die weiter abliegenden Megacaryocyten ist natürlich eine Betheiligung an der Resorption des zerfallenden Gerinnsels erst recht unmöglich.

Das extravasirte Blut wird also ohne Beihilfe der Riesenzellen fortgeschafft, an seine Stelle tritt, den ganzen Knochenmarkdefect ausfüllend, das Keimgewebe, das bald den Charakter eines gallertigen Bindegewebes mit reichlicher Intercellularsubstanz annimmt. Gleichzeitig jedoch mit dem Vorschreiten des Bindegewebes gegen das Centrum des Herdes hin, vollzieht sich bereits in den Randpartien dieses provisorischen Gewebes eine Umwandlung in Knochenmarkgewebe, die nun in gleicher Weise, wie die Bindegewebswucherung von der Peripherie gegen die Mitte hin allmähig vorrückt. Der Vorgang, wie man ihn in den späteren Stadien der Versuche beobachten kann, ist folgender: Die homogene Intercellularsubstanz des provisorischen Bindegewebes zeigt Spalten und Zerklüftungen, in diesen treten Gruppen von Knochenmarkzellen auf, und zwar zunächst Reihen und Haufen der kleinen Leukocytenformen, darunter auch eosinophile Zellen, gleichzeitig auch kernhaltige rothe Blutkörperchen. Indem nun die Grundsubstanz mehr und mehr schwindet, die Risse und Lücken in ihr immer zahlreicher und weiter werden, gewinnt das Bindegewebe immer mehr Aehnlichkeit mit reticulärem Bindegewebe. Die Ausfüllung der Maschenräume bilden nun immer zahlreichere und in ihrer Form manigfaltigere Zellelemente des normalen Knochenmarkes. Bald erscheinen grössere Zellformen, sessile Leukocyten, dann auch Jugendformen der Riesenzellen. Schliesslich sind zwischen den das Bild völlig beherrschenden Knochen-

markzellen nur vereinzelte Bindegewebszellen mit geschwänzten oder verästelten Ausläufern zu unterscheiden: das Gewebe hat völlig den Charakter des rothen Knochenmarkes angenommen.

Woher kommen nun die Zellen dieses neugebildeten Knochenmarkes? Eine Provenienz von den fixen Zellen des Bindegewebes oder ähnlichen zelligen Elementen lässt sich meiner Ansicht nach wohl ausschliessen, ich habe nichts beobachtet, was in diesem Sinne gedeutet werden könnte. Nun wäre ja denkbar, dass in derselben Weise, wie das den Defect ausfüllende junge Bindegewebe durch indirecte Theilung der Bindegewebszellen, durch Wucherung vom Rande her, sich weiter und weiter vorschiebt, so auch die Knochenmarkzellen in lebhafter Proliferation junge Zellen in die Bindegewebsspalten vorschieben und so nach und nach das Bindegewebe durchsetzen und schliesslich substituiren. In der Region, in welcher sich diese Vorgänge abspielen müssten, sind nun auch indirecte Theilungen der Knochenmarkzellen durchaus nicht selten, immerhin geht jedoch ihre Menge nicht soweit über die Norm hinaus, dass allein auf diese Art die Bildung des neuen Knochenmarkes erklärt werden könnte. Man wird vielmehr zu der Annahme gedrängt, dass neben einer Vermehrung der Zellen an Ort und Stelle hauptsächlich eine Zelleinwanderung bei der Metaplasie in Frage kommt. Ribbert⁵⁸ lässt für die Regeneration der Lymphdrüsen die Einwanderung der Lymphzellen in das neugebildete Gewebe in ähnlicher Weise gelten, allerdings nur als nebensächlichen Factor. Bei der Knochenmarkregeneration spielt dieser Vorgang wohl die Hauptrolle. Man darf sich vorstellen, dass die kleinen Formen der Leukocyten, sowie die kernhaltigen rothen Blutkörperchen in die Geweblücken einwandern, dass sie hier sich lebhaft vermehren, dass ein Theil der Leukocyten zu den grösseren Zellformen des Knochenmarkes auswächst. Die Zellvermehrung geschieht hier wohl ausnahmslos durch Mitose; betreffs der Deutung anderer Theilungsformen verweise ich auf die vorhergehenden Ausführungen. Nur über die Mitose der Megacaryocyten möchte ich noch kurz bemerken, dass ich die ersten Phasen, Knäuel, Mutterstern, Metakinese häufig beobachten konnte, ganz in den Formen, wie sie Denys⁷ in seinen Fig. 30—42 abbildet; die weiteren Phasen: couronnes polaires multiples, étoiles-filles, pelotons filles, wie sie Denys, Demarbaix, van Bambeke und van der Stricht be-

schreiben und wiedergeben, habe ich nicht zu Gesicht bekommen. Ebenso wenig habe ich bipolare mitotische Theilung dieser Zellen (Cornil) gesehen.

Auf die Frage der Knochen- und Knorpelbildung in der Markhöhle kann ich an dieser Stelle nicht näher eingehen, möchte nur in Kürze über meine dahin gehörigen Befunde berichten. Für die knochenbildende Fähigkeit des Knochenmarks haben sich nach Experimenten an langen Röhrenknochen Hilty⁵⁷, Ollier², Haab⁵⁸, Busch⁴, Bajardi⁵⁶ u. A. ausgesprochen; Bruns⁵⁹ stellte nach Knochenmarkstransplantation unter die Haut, Kölliker⁶⁰ nach Ueberpflanzung in die vordere Augenkammer oder in die Bauchhöhle der Versuchsthiere dieselbe Eigenschaft fest. Im Gegensatz hierzu spricht Maas³ dem Knochenmark jede knochenbildende Fähigkeit ab, Bidder^{5, 6} lässt eine solche nur unter ganz besonderen Umständen zu, bei jungen Thieren bei gleichzeitiger mechanischer oder chemischer Reizung des Markes. In einer zweiten Arbeit⁵⁸ erklärt Bajardi, dass bei sehr jungen Thieren eine sehr rege Knochenbildung in der Markhöhle unabhängig vom Periost stattfinden könne, bei erwachsenen dagegen nicht.

Ich habe nun bei meinen Versuchen in einzelnen Fällen Knochen- und Knorpelbildung in der Markhöhle angetroffen, ohne dass ich einen Grund dafür finden konnte, warum gerade in diesen Fällen diese Neubildung zu stande kam. Denn eine ausgesprochene Gesetzmässigkeit liess sich nicht erkennen. Zwar war eine bestimmte Zeit nach der Operation die für die Knochenbildung günstigste, denn weder in den frühesten noch in den späten Stadien fand sich dieselbe, sondern bei Thieren, welche 7 Tage bis 3 Wochen post operat. getödtet wurden. Unter den fünf unter diese Rubrik fallenden Experimenten war jedoch nur bei dreien die Neubildung nachzuweisen, bei den andern beiden fehlte sie völlig.

Eine lokale Begünstigung durch die operative Corticalisverletzung lässt sich ebenfalls ausschliessen. Wenn auch gelegentlich an dieser Stelle Spuren neugebildeter Knochensubstanz sich fanden, so war doch in den meisten Fällen die Corticalis-Innenfläche an der Operationsstelle völlig glatt. Die Knorpel- und Knocheninseln fanden sich regellos in peripheren und mehr centralgelegenen Abschnitten der Markhöhle. Bei eingreifenden Verletzungen der Corticalis, welche die Tragfähigkeit des Knochens herabsetzen oder seine

Continuität aufheben, gestalten sich die Verhältnisse allerdings anders.

Ich kann hiernach sagen, dass bei der Regeneration des Knochenmarkes unabhängig vom Periost, in gewissem Grade auch von der Corticalis, gelegentlich Knorpel- und Knochengewebe gebildet werden kann, das jedoch nur kurze Zeit besteht und dann resorbirt wird. Die Knochenbildung tritt zu einer Zeit auf, in welcher gerade die Entwicklung des Bindegewebes, welches als Vorstufe des neugebildeten Markes anzusehen ist, eine sehr lebhaft ist. Die Neubildung des Bindegewebes ist die Vorbedingung für die Bildung von Knorpel und Knochen. Wie erwähnt, stellte ich meine Versuche an jungen Thieren an; ob bei alten ebenfalls Knochenbildung vom Marke aus zustande kommen kann, habe ich nicht untersucht.

Die Regeneration des zerstörten Knochenmarkes vollzieht sich hiernach in anderer Weise, als nach den bisherigen Arbeiten anzunehmen war. An der Grenze des durch Blut ausgefüllten Knochenmarkdefectes bildet sich auf Kosten der Knochenmarkzellen, welche in dieser Region untergehen, durch Wucherung (indirecte Zelltheilung) der reticulären und perivasculären Bindegewebszellen ein Keimgewebe, welches sich allmähig in den Blutherd vorschiebt und ihn substituirt. Man findet an den eigentlichen Knochenmarkzellen zunächst nicht Erscheinungen der Proliferation, sondern der Degeneration.

Das extravasirte Blut wird in seinen peripheren Schichten durch intercelläre Circulation beseitigt. Weiter im Innern wird ein Theil des Extravasates zu Pigment umgewandelt. Eine Betheiligung von Riesenzellen an der Fortschaffung des Gerinnsels findet nicht statt. Das Bindegewebe wandelt sich bald in gallertiges Bindegewebe um. In Spalträumen dieses Gewebes wandern nun, von der Peripherie beginnend, die kleinen Knochenmarkzellen ein; die kernhaltigen rothen Blutkörperchen vermehren sich lebhaft, die Leukocyten wachsen zum Theil zu Markzellen und Riesenzellen aus. Indem nun die Spalträume immer grösser, die sie ausfüllenden Knochenmarkzellen immer reicher an Zahl und Formen werden, nimmt das Gewebe mehr und mehr das Aussehen des rothen Knochenmarkes an, das gallertige Bindegewebe wird zu reticulärem.

So wird der Knochenmarkdefect nach kurzer Zeit wieder von functionirendem Knochenmarke ausgefüllt. Eine Bildung von

Knochen und Knorpel findet bei der Regeneration des Knochenmarkes nur gelegentlich statt; diese Gewebe sind zudem nur von kurzem Bestande und fallen bald der Resorption anheim.

Die Beeinflussung des verletzten Knochenmarkgewebes durch Jodoform.

Nachdem ich mich so über die Vorgänge unterrichtet hatte, welche einer theilweisen Zerstörung und Entfernung des Knochenmarkes folgen, untersuchte ich die Einwirkung des Jodoforms auf das verletzte Knochenmark des Kaninchens, seinen Einfluss auf die Regeneration des Markgewebes.

In derselben Weise, wie bei den ersten Versuchen, machte ich mir durch temporäre Resection eines Periost-Knochenlappens die Markhöhle der Tibia zugänglich, entfernte vom freigelegten Markcylinder ein 1—1½ Ctm. langes Stück vorsichtig und ohne die Umgebung erheblich zu schädigen mit einem kleinen scharfen Löffel. Statt nun, wie vorher, den Defect sich mit Blut füllen zu lassen, brachte ich keimfreie Jodoformkrystalle in denselben ein. Wenn auch die Blutung aus dem verletzten Marke nie eine reichliche ist, so ist es doch erforderlich, zur Vermeidung störenden Blutaustrittes in die entleerte Markhöhle 1—2 Minuten mit einem Gazestückchen zu tamponiren; dann kann man völlig übersichtlich die Füllung ausführen. Der Periost-Knochenlappen wird wieder zurückgelagert, durch Nähte fixirt, die Hautwunde vernäht. In dieser Weise habe ich zehn Kaninchen im Alter von 10—16 Wochen operirt. Die Thiere vertrugen alle den Eingriff sehr gut, der Wundheilungsverlauf war stets völlig aseptisch, Intoxicationserscheinungen wurden nicht beobachtet. Die Thiere wurden nach 1, 3, 5, 7, 10, 12, 14, 22, 61 und 78 Tagen getödtet, die operirte Tibia am lebenden Thiere herausgeschnitten, sofort mit starkem Knochenmesser und Meissel geöffnet, der Markcylinder, nach Auswahl kleiner Theilchen zur frischen Untersuchung theils in Flemmingscher- theils in Sublimatlösung fixirt, in Alkohol nachgehärtet, in Paraffin eingebettet, geschnitten und nach den angegebenen Methoden gefärbt.

Bisher ist die locale Wirkung des Jodoforms auf die Gewebe nur selten untersucht worden, während über seine Allgemeinwirkung

auf den Organismus, sowie über seine Bedeutung als antibacterielles Mittel zahlreiche Untersuchungen vorliegen. Seine locale Einwirkung ist sodann meistens unter Bedingungen studirt worden, welche es schwierig oder unmöglich machten, zu entscheiden, in welcher Weise die Gewebe direct durch das Mittel beeinflusst würden, in wie weit andere Einflüsse in Frage kämen. Hierher gehören jene Versuche, bei welchen Jodoform zusammen mit Bacterien in Körpergewebe eingebracht wurde, oder infectiös erkrankte Organe der Jodoformwirkung ausgesetzt wurden. Hier konnte schwer auseinandergehalten werden, welche Vorgänge auf die Wirkung des Jodoforms zu beziehen wären, welche auf die Bacterien, auf deren Abschwächung oder Absterben und auf die Stoffwechselproducte der Mikroorganismen. In anderen Versuchen, die von diesen Complicationen frei sind, kam das Jodoform nicht rein zur Anwendung, sondern in Vehikeln, deren eigene Einwirkung auf die Organe vielfach von der Jodoformwirkung nicht gesondert wurde.

Um die Wirkung des Jodoforms auf die Zellen des Kaninchenknochenmarkes unzweideutig festzustellen, habe ich daher reines krystallinisches Jodoform in der beschriebenen Weise auf das Knochenmark einwirken lassen. Durch Vergleich der ersten Versuchsreihe mit der zweiten konnte ich den Effect des Jodoforms von dem der einfachen Verletzung leicht unterscheiden. Die Ergebnisse der Untersuchung der verschiedenen auf einander folgenden Stadien ergaben ein einheitliches Bild der Jodoformwirkung.

Die bisher über diesen Gegenstand vorliegenden Arbeiten haben zu wenig übereinstimmenden Resultaten geführt; ein Umstand, der allerdings durch Verschiedenheiten in der Anordnung der Versuche, sowie in der Auswahl der Versuchsthiere zum Theil seine Erklärung findet.

Binz⁶¹ konnte einen localen Einfluss des Jodoforms auf die Gewebe nicht constatiren, während er als Allgemeinwirkung Verfettung an Leber, Nieren und Herz nachwies.

Högyes⁶² bestätigt diese letztere Beobachtung; meint, dass bei Anwendung des Mittels in kleinen Mengen keine localen Veränderungen hervorgerufen würden, dass dagegen bei subcutaner Einbringung grösserer Mengen, leicht Abscesse zu Stande kommen könnten. Nach Einspritzung in die Pleurahöhlen sah er Gerinnselbildung.

Marchand⁶⁴, der an Kaninchen Untersuchungen über die Bildung von Riesenzellen um Fremdkörper anstellte, fand, dass bei Verwendung jodoformirter Fremdkörper die Riesenzellenbildung ausblieb, während sie in den Controlversuchen sehr reichlich war. Er nimmt an, dass durch das Jodoform, welches die Bildung mehrkerniger und Riesenzellen verhindert, der grosszellige, fungöse Charakter der tuberculösen Granulationsbildungen „umgestimmt“, in das Verhalten normaler Granulationsgewebe übergeführt wird.

Baumgarten⁶⁵ ist der Ansicht, dass durch das Jodoform die Gewebszellenproliferation unterdrückt wird, während die Auswanderungserscheinungen, die Ansammlung weisser Blutkörperchen stärker hervortreten.

Binz⁶² hat in weiteren Experimenten am freiliegenden Froschmesenterium das Verhalten der Auswanderung farbloser Blutzellen nach Einwirkung einiger Tropfen Jodoform-Süssmandelöl studirt. Er fand, dass die Auswanderung der Leukocyten gehemmt wurde.

Rowsing⁶⁶ kam bei Prüfung der antituberculösen Wirkung des Jodoforms zu dem Resultat, dass das Mittel irritirend auf die Gewebe, jedenfalls auf die sensiblen, wie die Iris, einwirke. Der Irritationszustand schein die Gewebe zu einem besseren Nährboden für die Tuberculose zu machen.

Bruns und Nauwerk⁶⁷ schildern histologische Veränderungen in der Wandung tuberculöser Abscesse unter der Einwirkung von Jodoform, stellen jedoch das Absterben der Bacillen in den Vordergrund, so dass die Gewebsveränderungen auch von andern Factoren als von der reinen Jodoformwirkung abhängig gemacht werden könnten. Sie fanden Folgendes: „Die Bacillen der tuberculösen Granulationsschicht gehen zu Grunde; die tuberculöse Gewebswucherung sistirt allmählig; es stellt sich eine zellreiche Exsudation ein, welche das noch vorhandene tuberculöse Gewebe durchtränkt und lockert. Zugleich entwickelt sich unter starker Wucherung der Spindelzellenschicht gesundes, äusserst gefässreiches Granulationsgewebe, welches die tuberkelhaltigen Theile, die der Verfettung und Nekrose verfallen, immer mehr abhebt. Nach Schwund der Tuberkel obliterirt das Gefässsystem, die Granulationen verschwinden oder gehen mitsammt der Spindelzellenschicht in Bindegewebe über, die Exsudation hört auf, der Abscessinhalt wird resorbirt, die Wandungen schrumpfen narbig zusammen.“

v. Stubenrauch⁶⁸ fand nach Injection von Jodoformgummi in die Niere bei Kaninchen Degenerationserscheinungen an den Nierenepithelien, welche, wie er durch Controlversuche nachweisen konnte, nicht allein durch die Wirkung der verletzenden Gewalt, sondern durch den Einfluss des Jodoforms oder durch dessen Zerstellungsproducte veranlasst waren. Bei Jodoformbehandlung der Hydrocele konnte er feststellen, dass nach der Injection eine starke Exsudation in den Hydrocelensack stattfindet. Das Exsudat gerinnt und wird organisirt, so bildet sich nach jeder Injection eine neue Schicht auf der älteren bereits organisirten, so dass die Höhle völlig verlegt werden kann.

Zur Erklärung der Heilungsvorgänge an tuberculösen Geweben unter Jodoformbehandlung stellt S. nach seinen Beobachtungen folgende Gesichtspunkte auf: Der Zerfallsprocess, welchem die epitheloiden Elemente früher oder später anheimfallen, wird beschleunigt; an einzelnen Stellen erhält man den Eindruck, als wenn gleich von Anfang an eine collossale Einwanderung von Leukocyten in den Tuberkelknoten hinein stattfindet, ihn auflockert und zum Schwinden bringt. Während so das dem Zerfall anheimgegebene epitheloide Gewebe zur rascheren Elimination gebracht wird, wandeln sich die übrig bleibenden, widerstandsfähigeren epitheloiden Elemente in Bindegewebe um. Eine specifische antituberculöse (antibacilläre) Wirkung des Jodoforms nimmt S. nach seinen Beobachtungen nicht an, hält also den Einfluss des Mittels auf die Gewebe für das wesentliche des Heilungsprocesses.

S. hat dann, ebenfalls an Kaninchen, gleichwerthige Haut-excisionswunden theils ohne Jodoform behandelt, theils täglich mit Jodoform bestreut. Bei der histologischen Untersuchung war ein Unterschied in der Qualität oder der Quantität der Gewebsneubildung zwischen den Jodoform- und den Controlpräparaten nicht nachzuweisen.

Es scheint nach diesen Angaben, dass sowohl das Verhalten der fixen Gewebeelemente, als auch besonders das der Wanderzellen unter dem Jodoformeinflusse ein sehr wechselndes sein kann. Bevor ich jedoch auf diese Frage eingehe und nach meinen mikroskopischen Befunden zu derselben Stellung nehme, möchte ich zunächst in kurzen Zügen das Verhalten des Jodoformherdes und

des ihn umgebenden Markes in den verschiedenen Stadien nach dem makroskopischen Aussehen schildern.

Im frischesten Stadium (nach 24 Stunden) findet man die völlig unveränderten Jodoformmassen umgeben von geronnenem Blut, das bald als zarte, bald als mächtigere Schicht ihnen aufliegt, hie und da mit zapfenförmigen Zügen zwischen die gelben Krystallmassen eindringt, scharf gegen sie abgesetzt, nirgends inniger mit ihnen gemischt erscheint. Die Zone des geronnenen Blutes ist, wie gegen das Jodoform, so auch gegen das Knochenmark scharf abgegrenzt; dieses hat in unmittelbarer Nähe des Herdes kein anderes Aussehen, als in seiner Hauptmasse.

In den nächsten Stadien (nach 3 und 5 Tagen) erscheint der Jodoformherd im ganzen unverändert, trocken und körnig, nur an den Grenzen feuchter und weicher und mit dunkelrothem Gewebe, das seinerseits mit dem Markeylinder in festem Zusammenhange steht, inniger verbunden.

Nach 7 Tagen ist eine breite Randzone des Jodoformherdes durch weiche, breiige Consistenz von der trockenen Hauptmasse unterschieden. Das ihn umgebende Knochenmark ist in nächster Nähe des Herdes deutlich verändert, in einer Ausdehnung von etwa 3 Mm. von blassem, gelblichweissem Aussehen, allmählig übergehend in die dunkelrothe Farbe des normalen Markes.

In den nächsten Phasen sind hauptsächlich am Jodoform selbst Veränderungen zu beobachten; es erscheint nur zum Theil von normaler, hellgelber Färbung, in der Hauptmasse dagegen grünlich bis schwarzgrün verfärbt. Es lässt sich leichter als bisher zusammenhängend schneiden, hat gleichmässige Festigkeit, etwa die Consistenz eines gut gehärteten Präparates. Am benachbarten Marke ist um diese Zeit (10., 12. und 14. Tag) die weissliche Zone stets vorhanden.

Im nächsten Falle (nach 21 Tagen) lässt sich, bei im übrigen gleichen Verhältnissen, ein festerer Zusammenhang zwischen Mark und Jodoform erkennen, als er in den früheren Phasen bestand.

Nach 61 Tagen findet sich noch ein anscheinend unveränderter Jodoformrest, der umgeben ist von derbem, braungrauem Gewebe; auf dieses folgt eine dunkelrothe Zone, welche allmählig in das dunkelgraurothe Mark übergeht.

Auch im letzten Stadium (nach 78 Tagen) fand sich in den

centralen Partien noch unverändertes Jodoform. Dieses ist rings umschlossen von einer dicken Schale sehr derben, licht-braun-grauen Gewebes, das durch seine Farbe, durch das Fehlen des Fett-schimmers scharf gegen das Markgewebe contrastirt, keine Gefässe, kaum eine Spur von Röthung erkennen lässt. Diese Mantelschicht hat annähernd Eiform, erscheint scharf begrenzt, jedoch in innigem Zusammenhange mit dem Markcylinder, der im allgemeinen grau-roth aussieht, nur nahe dem eiförmigen Herde intensiver geröthet ist. Auf dem Längsdurchschnitte des Herdes erscheint die Abgrenzung der Mantelzone an den beiden Polen undeutlich; hier scheint ein allmäliger Uebergang der verschiedenen Schichten in einander stattzufinden.

Der Jodoformherd wird somit sehr langsam verkleinert und wird vom normalen Knochenmarke durch eine deutliche Zwischenschicht getrennt, die zunächst als weissliche Genzzone, später als bräunlichgraue Mantelschicht sich präsentirt.

Die Blutung, welche nach Einbringung des Jodoforms in den Knochenmarkdefect die Lücken zwischen dem Fremdkörper und dem Gewebe ausfüllt, führt zu keiner innigen Mischung des Blutes mit den Krystallen. Zwar findet man zwischen den einzelnen Jodoformkrystallen in den peripheren Schichten extravasirtes Blut, und wenn auch, je nachdem das Jodoform beim Experiment fest zusammengedrückt oder locker gehäuft eingelegt wurde, diese Vermischung sich etwas weiter in einzelnen Fällen ausdehnen wird, so dringt doch auch bei losem Gefüge des Herdes in die centralen Partien desselben kein Blut ein. Trotzdem bildet das Jodoform schon nach 24 Stunden eine zusammenhängende Plombe, die beim Herausnehmen aus der Markhöhle nicht auseinanderfällt, die sich schneiden lässt: Die Krystalle, in ihrer Form völlig erhalten, sind unter einander verkittet. Die Lücken, welche zwischen den Jodoformplättchen freibleiben, werden in der Randzone, wie gesagt, durch Blut, weiter im Innern dagegen durch eine Flüssigkeit ausgefüllt, die sich bei der frischen Untersuchung als mucinhaltig erweist. So entsteht ein Netzwerk, welches entsprechend den Flächen der Jodoformkrystalle geformt ist. Am gefärbten Schnittpräparate, aus welchem das Jodoform durch die Alkoholbehandlung entfernt worden ist, gewinnt der Herd demgemäss ein eigenartiges, schwammiges Aussehen, indem zwischen dem Balkenwerk zahllose Lücken von auffallend

gradliniger Begrenzung erscheinen, von wechselnder Grösse, bald als langgestreckte Rechtecke, bald als erhaltene oder fragmentarische Sechsecke, regellos und in wirrem Durcheinander gelagert.

Die Bälkchen in den centralen Abschnitten nehmen mit Eosin eine diffuse Färbung an, haben leicht gekörntes Aussehen. Bei Anwendung der Weigert'schen Fibrinfärbung ist nur an den Bälkchen der Peripherie fädiges Fibrin nachzuweisen. In diesen, die sich ja aus extravasirtem Blute aufbauen, findet sich nun schon nach 24 Stunden eine beträchtliche Anzahl von Leucocyten, die im nächsten Falle, nach drei Tagen, schon so erheblich ist, dass eine Vermehrung der Leucocyten durch lebhafte Einwanderung unverkennbar ist. Nach fünf Tagen bilden farblose Blutzellen mit rundem oder polymorphem Kern in dichtgedrängter Menge ein mächtiges Lager in der Randzone des Herdes und im benachbarten Markgewebe. Es findet also eine sehr energische Anlockung dieser Zellen statt, das Jodoform oder dessen Zersetzungsproducte wirken auf sie positiv chemotropisch.

Es lässt sich durch Vergleich dieser Frühstadien leicht feststellen, wie zunächst die Leucocyteninvasion nur auf die Peripherie des Balkenwerkes des Jodoformherdes beschränkt ist, wie dann auf dem Wege der Bälkchen ein sehr langsames Vorrücken gegen die Mitte hin erfolgt; wie andererseits das im frühesten Falle (24 St.) unveränderte Knochenmark in seiner Grenzzone mehr und mehr seine normale Zusammensetzung aus den verschiedengestalteten Zellen verliert und in ein lediglich aus kleinen Leucocyten aufgebautes Gewebe umgewandelt wird.

Bemerkenswerth ist nun der ausserordentlich rasch eintretende Zerfall aller dieser Leucocyten. Vor allem erkennt man an den zwischen den Jodoformkrystallen gelegenen weissen Blutkörperchen schon sehr bald nach ihrer Einwanderung Zeichen des Untergangs: Degenerative Fragmentirung der Kerne, wandständige Anordnung des Chromatins, Zerfall des Zelleibes, Freiwerden der Kerntrümmer.

Schon in der Phase, in welcher die Einwanderung der Leucocyten unverkennbar wird (3 Tage), sind auch die regressiven Veränderungen an ihnen nichts Seltenes; sie werden dann in den nächsten Stadien ausserordentlich häufig. Unterdess dauert die Einwanderung zunächst weiter fort und überschwemmt die Inter-

stitionen zwischen den Jodoformplättchen weiter und weiter nach der Mitte des Herdes hin mit weissen Blutkörperchen.

Dadurch, dass alle diese Zellen nach kurzer Zeit zu Grunde gehen, häufen sich in den Bälkchen massenhaft Kernreste an, so dass das Balkenwerk in den späteren Stadien infolge der zahllosen Chromatinkörnchen wie bestäubt aussieht.

Während so um diese Zeit (3 und 5 Tage nach der Verletzung) die Leukocyteninvasion das Bild völlig beherrscht, bereiten sich gleichzeitig andere Veränderungen im Knochenmarke vor, welche 7 Tage nach der Operation schon deutlich ausgesprochen zu beobachten sind. Es ist dies eine Bindegewebsneubildung, welche in ihren Anfängen von der im ersten Abschnitte beschriebenen nichts abweichendes hat, nur dadurch von ihr unterschieden ist, dass sie in einiger Entfernung vom Rande der Knochenmarkverletzung auftritt, getrennt von diesem durch die Zone der Leukocyteninfiltration, während bei der ersten Versuchsreihe die Bindegewebsentwicklung, wie wir sahen, in unmittelbarer Nähe des Defectes ihren Anfang nahm.

Jene Fälle, welche 7, 10, 12 und 14 Tage nach der Verletzung zur Untersuchung kamen, gaben die beste Uebersicht über diese Verhältnisse: zunächst dem von degenerirenden und zerfallenen Zellen durchsetzten Jodoform die mächtige Mantelschicht von Leukocyten, weiterhin eine zunächst mässige, später weit ausgedehnte Bindegewebsentwicklung, welche vom reticulären und perivasculären Bindegewebe ihren Ausgang nimmt. Die normale Structur des Knochenmarkes ist in diesem ganzen Bereich nur noch hie und da erhalten, im allgemeinen jedoch völlig undeutlich geworden oder durch die Neubildung ersetzt. Auch an den noch leidlich erhaltenen Resten des Knochenmarkes sieht man an den grösseren Zellen, besonders an den Riesenzellen, sehr häufig Degenerationserscheinungen: geschrumpfte Kerne ohne Innenraum, mit reichlicher wandständiger Chromatinlage, die innere Kernstructur völlig verschwunden, der Protoplasmaleib erheblich, manchmal bis auf geringe Spuren reducirt. Daneben findet man Kerne in degenerativer Theilung, zerfallene Riesenkerne, kurz alle jene Gebilde, welche im ersten Theile dieser Arbeit als Zerfallsformen näher beschrieben wurden.

Es ist schwer zu sagen, ob durch die Jodoformwirkung an

sich eine Degeneration der Knochenmarkzellen herbeigeführt wird, ein Vorgang, welcher der Entartung der Nierenepithelien nach Jodoformeinspritzung in die Niere (v. Stubenrauch) etwa entsprechen würde. Es ist zweifellos, dass die Leukocyten, welche in die Nähe der Jodoformkrystalle oder zwischen dieselben gelangen, erheblich schneller zerfallen, als man es sonst an ausgewanderten weissen Blutkörperchen beobachten kann. Diese Beschleunigung des Zerfalls ist dem Einflusse des Jodoforms zuzuschreiben. Ob jedoch eine schädigende Fernwirkung auf die Knochenmarkzellen stattfindet, ob die Degenerationserscheinungen an den grösseren Zellen auf eine solche Wirkung zu beziehen sind, lässt sich deshalb nicht gut entscheiden, weil manche anderen Momente, die denselben Effect haben können, hier in Frage kommen: Wie wir gesehen haben, ist die Bindegewebswucherung für sich allein im stande, Degeneration der Knochenmarkzellen zu veranlassen. In gleicher Weise kann die Ueberschwemmung des Knochenmarkes mit Leukocyten schädigend auf die grösseren Zellen einwirken. Ferner wäre auch die directe Gewalteinwirkung bei der operativen Entfernung des Markes und beim Einstampfen der Jodoformkrystalle zu berücksichtigen.

Nach 14 Tagen tritt die Leukocyten-Mantelschicht im Vergleich zu der Bindegewebszone schon erheblich an Mächtigkeit zurück. Schon jetzt findet eine weitere Zufuhr von Wanderzellen nicht mehr statt, die Degenerationsvorgänge an denselben nehmen ihren Fortgang. Das neugebildete Bindegewebe rückt weiter gegen den Jodoformherd vor und erreicht ihn bereits an einigen Stellen.

Nach drei Wochen ist dieses Verhalten noch ausgesprochener. Das Bindegewebe beginnt den Jodoformherd, der bereits etwas verkleinert und abgerundet zu sein scheint, in concentrischen Lagen zu umfassen. Es hat hier nicht mehr den Charakter eines grosszelligen Keimgewebes, sondern es herrschen spindlige und schmale, lang ausgezogene Zellformen vor. Von der Leukocyteninvasion sind als deutliche Spuren massenhafte Kerntrümmer übrig geblieben. Jetzt treten an der Grenzzone des Herdes Erscheinungen deutlich hervor, die auch im vorigen Stadium bereits zu beobachten waren, ohne jedoch besonders aufzufallen; es ist dies eine auf Jodoformumwandlung beruhende Pigmentbildung.

Die beiden Spätstadien (61 und 78 Tage nach der Operation)

bieten so wenig von einander Abweichendes, dass sie gemeinsam betrachtet werden können. Zu dieser Zeit ist der Jodoformherd sehr auffallend verkleinert; er stellt nicht, wie in den Frühstadien, einen mehr oder weniger scharf begrenzten Cylinderabschnitt dar, sondern ein allseitig abgerundetes, eiförmiges Gebilde, welches die Oberfläche des Markcylinders nicht mehr erreicht. Seinem Aufbau nach zeigt der verkleinerte Herd die charakteristischen Merkmale, die ihn auch in den früheren Phasen auszeichnen: das dichte Netzwerk von Balken und Bälkchen, übersät mit zahllosen Kerntrümmern, dazwischen die scharfbegrenzten, auffallend geraden Lücken, meist von länglicher Form mit leicht gerundeten Enden. Rings umgeben ist der Herd von concentrisch gelagerten Bindegewebsschichten. Dort, wo das Bindegewebe an den Herd anstösst, sind nun sehr deutlich die vorhin erwähnten Erscheinungen der Pigmentbildung und der Einschmelzung der Bälkchen ausgebildet.

In dieser Zone findet sich eine grosse Anzahl runder, ovaler oder birnförmiger Bindegewebszellen mit grossem, blassem Kern, zierlichem Kerngerüst, deutlichen Kernkörperchen. Hie und da trifft man auch Zellen mit einigen Kernen. Es bestehen nun zahlreiche Uebergänge von diesen Zellformen zu den Zellen der innersten concentrischen Bindegewebsschicht: geschwänzte oder mit mehreren Ausläufern versehene grössere Zellen, spindlige und langgestreckte mit länglichrundem oder stäbchenförmigem Kern. Es löst sich also das dichter gefügte Bindegewebe in eine gelockerte Zone vielgestaltiger grosser Zellen auf, die zum Theil durch ihre Ausläufer in sichtbarem Zusammenhang mit einander stehen, zum Theil isolirt zu liegen scheinen. Wo diese Zellen dem Herde anliegen, erscheinen seine Bälkchen nicht mehr scharf begrenzt, sondern wie angenagt, die länglichen oder polygonalen Maschenräume durch diese Corrosion vielfach geöffnet und frei nach aussen communicirend. In diesen geöffneten, sowie manchmal auch in geschlossenen Maschenräumen der äussersten Randpartie des Herdes finden sich nun dieselben grossen, rundlichen Bindegewebszellen, wie zwischen dem Herde und dem geschichteten Bindegewebe. Fast alle diese Zellen enthalten nun mehr oder weniger zahlreiche, kleine, blassgelbe Körnchen, von runder Form und wechselnder Grösse. Sowohl die rundlichen, als auch die weiter nach aussen gelegenen spindligen Zellen, die schon am Aufbau des

geschichteten Bindegewebes Antheil haben, zeigen sich von solchen Körnchen erfüllt. Noch weiter nach aussen findet man dann in Bindegewebsspalten runde, länglichrunde und streifige, freie Anhäufungen solcher Körnchen, die wohl durch Zerfall oder eine physiologische Umwandlung der Pigmentzellen aus diesen frei geworden sind. Diese gelben Körnchen sind in Alkohol, Aether, Chloroform unlöslich, gegen Essigsäure, Salzsäure, Salpetersäure, sowie gegen Alkalien resistent; sie geben bei Anwendung von Ferrocyankalium-Salzsäure keine Eisenreaction. Mit neutralen, basischen oder sauren Anilinfarben färben sich die Körnchen nicht, gewinnen nur bei 24stündiger Dahlia-Färbung ein gelbgrünes bis grünblaues Aussehn. Vergeblich habe ich versucht, eine Jodreaction zu erhalten; die Menge des Pigmentes, das für solche Untersuchungen zur Verfügung stand, war äusserst geringfügig, zumal es mir zunächst darauf ankam, das Material zu Schnitten zu verwerthen. Das Pigment kann jedoch kaum etwas anderes sein, als ein Jodoformderivat, denn diese gelben Schollen und Körner finden sich gerade dort, wo die Krystalle schwinden. Eine andere Quelle der Pigmentbildung ist zudem nicht vorhanden. Dass es sich um Blutpigment handelt, ist, abgesehen von anderen Gründen, schon deshalb ausgeschlossen, weil in dieser Region gar kein zerfallendes Blut vorhanden ist; der Bluterguss, welcher im Anschluss an die Operation in der Umgebung des Jodoforms zu Stande kommt, erstreckt sich, wie ausgeführt wurde, nie so weit zwischen die Jodoformkrystalle ins Innere des Herdes. Ausserdem zerfallen die rothen Blutkörperchen an der Peripherie des Herdes ebenso, wie die farblosen, ausserordentlich rasch. In diesem Stadium und in dieser Zone kann also Blutpigment nicht in Frage kommen.

Die in die Markhöhle eingebrachten Jodoformkrystalle werden also, nachdem zunächst Leukocyten, die sehr bald untergehen, später Bindegewebszellen zu ihnen vorgedrungen sind, in eine körnige, im Zellprotoplasma gelegene Modification übergeführt. Ob dies in der Weise geschieht, dass durch die reichlichen Zerfallsproducte der Leukocyten, vornehmlich durch Fett das Jodoform gelöst und geeignet gemacht wird, von den Zellen aufgenommen zu werden, ob eine Jodeiweissverbindung als Zwischenglied zwischen dem krystallinischen Jodoform und der intracellulären Modification anzunehmen ist, oder welche andere Art der Umwandlung in Frage

kommt, lässt sich nach den mikroskopischen Bildern nicht entscheiden. Zuweilen hat man den Eindruck, als ob die Fibroblasten eine gelbe, körnige Masse, welche den in den Zellen eingeschlossenen Körnchen durhhaus ähnlich sieht, zur Aufnahme bereit vorfinden. An anderen Stellen fehlen jedoch diese Massen vollständig; man sieht nur die pigmentirten Zellen und die Hohlräume, aus denen die Jodoformkrystalle durch die Präparation (Alkohol) entfernt worden sind; eine Zwischenstufe fehlt.

Dass diese Pigmentbildung der einzige Modus der Jodoformumwandlung in unseren Fällen ist, soll damit nicht behauptet werden. Es wäre ja, abgesehen von anderen Wegen, möglich, dass ein Theil als flüssige Jod-Eiweissverbindung (Högyes) zur Resorption kommt.

Wie gesagt, nimmt die Bindegewebszone, sobald sie den Jodoformherd erreicht hat, an Mächtigkeit ab und ist in den Spätstadien höchstens 1 Mm. breit. Die Verschmälerung vollzieht sich in der Weise, dass die äussersten Bindegewebslagen allmählig in Knochenmarkgewebe umgewandelt werden. Die Einzelheiten dieses Umwandlungsprocesses bieten nichts von der im ersten Theile beschriebenen Metaplasie Abweichendes. Da die Thiere so lange Zeit nach der Operation ein Alter von einem halben Jahre und darüber haben, so wird auch das junge Knochenmark bald reich an grossen Fettzellen. Ebenso, wie das weitere Vordringen des Bindegewebes in den Herd, ist dann in den späteren Phasen auch das Vorrücken des Knochenmarkes ein ausserordentlich langsames. Es bildet sich dann eine scharfe Abgrenzung zwischen dem geschichteten Bindegewebe und dem Knochenmarke heraus.

Das Bindegewebe erhält nun seinen Zuwachs an der Innenfläche der Bindegewebskapsel, und zwar sind es theils pigmentirte, theils pigmentfreie Zellen, die sich an seinem Aufbau betheiligen. Nicht alle pigmentirten Zellen wandeln sich in spindlige und langgestreckte Formen nm, eine Anzahl von ihnen bleibt, zuweilen zu kleinen Gruppen vereint, in ihrer ursprünglichen, rundlichen Form zwischen den Spindelzellen liegen. Sie scheinen es hauptsächlich zu sein, die zur Bildung der freien Pigmenthaufen das Material liefern.

Zumeist finden sich zwischen den Bindegewebszellen zahlreich Spalträume. An manchen Stellen jedoch fehlen diese Spalten, das

Gewebe erscheint straff gefügt, kernarm, fibrillär; zuweilen nimmt es, indem die Fasern undeutlich werden, die Grundsubstanz homogen erscheint, einen hyalinen Charakter an.

Zwischen den Bindegewebszellen finden sich hie und da kleine, rundkernige Leukocyten, zuweilen auch Anhäufungen derselben; gelegentlich trifft man hier auch eosinophile Leukocyten an. Im ganzen jedoch ist die Rolle der Leukocyten in diesen Spätstadien eine völlig untergeordnete; vor allem haben sie an der Aufnahme des Pigmentes, an der Zerstörung und Fortschaffung des Herdes keinen Antheil, sie treten nicht als Phagocyten auf.

Nicht selten scheint es vorzukommen, dass die Bälkchen des Herdes sich mit Kalksalzen imprägniren. Mehrfach traf ich wenigstens in diesen Stadien Kalkablagerungen in Form von Körnchen und glänzende Schollen, die sich auf Salzsäurezusatz ohne Gasentwicklung lösten, also phosphorsauren Kalk darstellten.

Bedeutend häufiger und reichlicher, als in der ersten Versuchsreihe, war in diesen Fällen die Knochenbildung. Vom 7. Tage an wurde sie in keinem Falle vermisst, auch in den letzten Stadien fanden sich hie und da im Bindegewebe kleinere Inseln von Knochensubstanz; besonders lebhaft war die Knochenbildung in der zweiten Woche.

Wir sehen also, wie das in den Knochenmarkdefect eingebrachte Jodoform regelmässig charakteristische Gewebsveränderungen hervorruft; wir können feststellen, dass das frisch verletzte, im übrigen nicht erkrankte Knochenmarkgewebe in typischer Weise durch das Jodoform oder dessen Zersetzungsproducte beeinflusst wird.

Es fragt sich nun, ob diese Veränderungen lediglich als Jodoform-Wirkung anzusehen sind, ob nicht andere Fremdkörper innerhalb der Markhöhle ganz ähnliche Erscheinungen hervorrufen. Dass dies im allgemeinen nicht der Fall ist, kann man durch Controlversuche — Einlegen von Silberdraht, von Catgutfäden, von Borsäurekrystallen in die Markhöhle — leicht feststellen. Dagegen ist es durchaus wahrscheinlich, dass ein Fremdkörper, der die gleichen chemotaktischen Eigenschaften hat, dabei annähernd dieselben Bedingungen für die Zersetzung und Resorption bietet, auch ganz ähnliche histologische Vorgänge veranlassen wird.

Vergleichen wir nun unsere Resultate mit den vorhin citirten

Ansichten über die Jodoformwirkung auf die Gewebe, und berücksichtigen wir zunächst die Wirkung auf die Leukocyten, so finden wir bei Marchand und Baumgarten das Hervortreten der Auswanderungserscheinungen und der Ansammlung weisser Blutkörperchen besonders hervorgehoben. Bruns und Nauwerk fanden, dass die tuberkulösen Gewebe durch eine zellreiche Exsudation durchtränkt und gelockert wurden. Zu ähnlichen Resultaten kam v. Stubenrauch, der die Tuberkel unter kolossaler Einwanderung von Leukocyten sich auflockern und schwinden sah. Derselbe Autor fand bei der Untersuchung einer mit Jodoforminjection behandelten Hydrocele im fibrinösen Exsudat Leukocyten nur in geringer Menge und in sehr veränderter Form. Er betont, dass namentlich da, wo das Jodoform in grösseren Mengen liegen geblieben war, ein ausgedehnter Zerfall der weissen Blutzellen constatirt werden konnte. Bei Jodoforminjection in die Kaninchenniere konnte er dagegen nie ausgewanderte Leukocyten finden. Binz konnte am Froschmesenterium eine Hemmung der Leukocyten-Emigration nachweisen.

Wir sehen also, dass das Verhalten der Leukocyten gegen das Jodoform, auch bei derselben Thierart, je nach der Art der Application des Mittels ein sehr verschiedenes ist. v. Stubenrauch erklärt diese Differenz aus der Ungleichheit der Bedingungen, welche im einzelnen Falle für die Zersetzung des Jodoforms und die Fortschaffung der Zersetzungsprodukte von der Stätte ihrer Bildung gegeben sind. Dort wo diese Bedingungen die günstigsten sind, in den grossen serösen Säcken, wird daher die Lokalwirkung des Jodoforms eine sehr geringe sein, oder völlig fehlen (v. Stubenrauch, Högyes). Ich meine, dass diese Erklärung durchaus zutrifft und auch für unsere Fälle Geltung hat. Hier sind die Resorptionsbedingungen von vorne herein möglichst ungünstige, es ist daher Gelegenheit zu einer protrahirten, intensiven Wirkung der Zerfallsprodukte des Jodoforms gegeben, so mag es sich erklären, dass das Verhalten der Leukocyten so völlig anders ist, als bei den Nieren-Experimenten v. Stubenrauchs.

Nun zeigen aber auch in unseren Fällen die Leukocyten kein constantes Verhalten: in den ersten Tagen finden wir energische chemotaktische Anlockung, doch gleichzeitig schon Erscheinungen der Degeneration; sehr bald überwiegt dann der Zerfall über die

Zufuhr neuer Zellen; in der zweiten Woche hört die Auswanderung völlig auf. Die Degenerationserscheinungen bestehen fort, so lange Wanderzellen zum Jodoform vordringen, die Anlockung der Leukocyten ist dagegen nur kurze Zeit zu beobachten, erreicht in wenigen Tagen eine grosse Intensität, hört dann ebenso rasch wieder auf, trotzdem die Jodoformzersetzung weiter fort dauert. Nun könnte man ja annehmen, dass in dieser ersten Zeit andere Stoffe wirksam sind, als späterhin, dass z. B. die Umwandlungsprodukte des extravasirten Blutes einen Einfluss auf die Leukocyten ausüben. Buchner⁶⁹ hat durch Untersuchungen über die chemische Reizbarkeit der Leukocyten nachgewiesen, dass in der That durch die Alkalbuminate des Blutes eine mässig starke, positiv-chemotaktische Wirkung auf diese Zellen ausgeübt wird. In Uebereinstimmung hiermit habe ich auch bei meiner ersten Versuchsreihe eine Leukocyteninvasion in den zerfallenden Blutherd gefunden, die jedoch an Intensität auch nicht entfernt an die, bei den Jodoformpräparaten beobachtete, heranreichte. Diese massenhafte Einwanderung muss als Jodoformwirkung angesehen werden. Vielleicht darf man sich vorstellen, dass die Zerfallsprodukte des Jodoforms nur in mässigen Mengen positiv chemotaktisch wirken, in grösseren Mengen dagegen die Auswanderung der farblosen Blutkörperchen hemmen. Vor allem muss aber auch berücksichtigt werden, dass die, zunächst unter ausserordentlich günstigen Bedingungen stehende, Leukocyten-Emigration durch die reichliche Bindegewebsentwicklung behindert wird. Die Auswanderung lässt gerade zu jener Zeit mehr und mehr nach, zu welcher die Bindegewebsneubildung immer mehr in den Vordergrund tritt.

Was nun die Beeinflussung des Knochenmarkgewebes betrifft, so sahen wir unter gleichzeitigem Zugrundegehen der verschiedenartigen kleinen und grossen Zellen leukocytären Ursprunges eine reichliche Bindegewebsneubildung vom reticulären und perivascularären Gewebe ausgehen, die an Mächtigkeit die bei der ersten Versuchsreihe beobachtete weit übertraf. Das Bindegewebe, welches nach mehreren Wochen nur eine schmale Zone einnimmt, erscheint ausserordentlich geeignet, das hinter ihm gelegene Knochenmark zu schützen: in unseren Spätstadien stellt es einen Schutzwall aus den widerstandsfähigsten Geweben dar, wir finden straffes fibrilläres oder sclerotisches Bindegewebe, hie und da von Knochenbildungen

durchsetzt, daneben, an der Stelle der geschwundenen Jodoformkristalle, reichliche Ablagerung von phosphorsaurem Kalk.

Wir sehen also im Knochenmark unter dem Einflusse des Jodoforms oder seiner Zersetzungsprodukte ganz ähnliche Bildungen zustande kommen, wie wir sie dort antreffen, wo tuberkulöse Prozesse zum Stillstand oder zur Ausheilung kommen.

Wenn es auch nicht angeht, diese Resultate ohne weiteres auf die Erklärung der Heilwirkung des Jodoforms in der chirurgischen Therapie zu übertragen, so darf man doch unter Berücksichtigung der oben mitgetheilten früheren Beobachtungen sich vorstellen, dass ähnliche histologische Vorgänge, wie die geschilderten, bei diesem Heilungsprocesse eine wesentliche Rolle spielen, dass hierbei die Lokalwirkung des Jodoforms auf die Gewebe die Hauptsache ist und weit grössere Bedeutung hat, als die antibacterielle Wirkung des Mittels, die früher stark überschätzt wurde und auch jetzt wohl vielfach noch zu hoch angeschlagen wird.

L i t e r a t u r.

1. Ollier, *Traité expérimental et clinique de la régénération des os et de la production artificielle du tissu osseux*. Paris. 1867. — 2. Maas, *Ueber das Wachsthum und die Regeneration der Röhrenknochen mit besonderer Berücksichtigung der Callusbildung*. *Archiv f. klin. Chir.* Bd. 20. — 3. F. Busch, *Experimentelle Untersuchungen über Ostitis und Nekrose*. *Archiv f. klin. Chir.* Bd. 20. — 4. Bidder, *Zur Frage über die Herkunft des sogen. inneren Callus*. *Centralbl. f. Chir.* 1876. — 5. Derselbe, *Experiment. Beiträge und anat. Untersuchungen zur Lehre von d. Regeneration des Knochengewebes, namentlich in Bezug auf die Resection des Kniegelenkes*. *Arch. f. klin. Chir.* Bd. 22. — 6. Denys, *La structure de la moëlle des os et la genèse du sang chez les oiseaux. La cellule*. T. IV. — 7. Derselbe, *La cystodiérèse des cellules géantes et des petites cellules incolores de la moëlle des os*. *Ebendas.* T. II. — 8. Derselbe, *Quelques remarques à propos du dernier travail d'Arnold sur la fragmentation indirecte*. *Ebendas.* T. V. — 9. Rindfleisch, *Ueber Knochenmark und Blutbildung*. *Arch. f. mikr. Anat.* Bd. XVII. — 10. Cornil, *Sur la multiplication des cellules de la moëlle des os par division indirecte dans l'inflammation*. *Arch. de physiol.* 3. S. X. — 11. H. F. Müller, *Zur Leukämiefrage. Zugleich ein Betrag zur Kenntniss der Zellen und Zelltheilungen des Knochenmarkes*. *Deutsches Arch. f. klin. Med.* 48. Bd. 1891. — 12. Van der Stricht, *Nature et division mitotique des globules blancs des mammifères*. *Verhandl. d. anatom. Gesellsch.* VII. — 13. Derselbe, *Nouvelles recherches sur la genèse des globules rouges et des globules blancs du sang*.

- Arch. de biologie. T. XII. — 14. Derselbe, Division mitotique des érythroblastes et des leucoblastes à l'intérieur du foie embryonnaire des mammifères. Anat. Anzeiger. VI. Jahrg. 1891. — 15. Van Bambeke et van der Stricht, Caryomitose et division directe des cellules à noyau bourgeonnant à l'état physiologique. Gand 1891 und Verhandlungen der anat. Gesellsch. 1891. — 16. Demarbaix, Division et dégénérescence des cellules géantes de la moëlle des os. La cellule. T. V. — 17. Arnold, Beobachtungen über Kerne und Kerntheilungen in den Zellen des Knochenmarkes. Virchow's Archiv. Bd. 93. — 18. Derselbe, Ueber Kern- und Zelltheilungen bei acuter Hyperplasie der Lymphdrüsen und Milz. Ebendaselbst. Bd. 95. — 19. Derselbe, Weitere Beobachtungen über die Theilungsvorgänge an den Knochenmarkzellen und weissen Blutkörperchen. Ebendaselbst. Bd. 97. — 20. Derselbe, Ueber Kerntheilung und vielkernige Zellen. Ebendaselbst. Bd. 98. — 21. Werner, Ueber Theilungsvorgänge in den Riesenzellen des Knochenmarkes. Ebendas. Bd. 106. — 22. Hess, Ueber Vermehrungs- und Zerfallsvorgänge an den grossen Zellen in der acut hyperplastischen Milz der weissen Maus. Ziegler's Beitr. Bd. VIII. — 23. Ströbe, Ueber Kerntheilung und Riesenzellenbildung in Geschwülsten und im Knochenmark. Ebendaselbst. Bd. VII. — 24. Löwit, Ueber Blutzellenbildung. Prager Med. Wochenschrift. 1887. — 25. Derselbe, Die Anordnung und Neubildung von Erythroblasten und Leukoblasten in den blutzellenbildenden Organen. Archiv f. mikr. Anat. Bd. 38. — 26. Derselbe, Ueber Neubildung und Beschaffenheit der weissen Blutkörperchen. Ziegler's Beitr. Bd. X. — 27. Bizzozero, Sulla funzione ematopoetica del midollo delle osse. Gaz. med. Ital. Lomb. 1868. (Referat.) — 28. Derselbe, Ueber Theilung d. rothen Blutkörperchen im Extrauterinleben. Centralbl. f. med. Wissensch. 1881. — 29. Derselbe, Ueber die Bildung der rothen Blutkörperchen. Virchow's Archiv. Bd. 95. — 30. Derselbe, Ueber die Entstehung der rothen Blutkörperchen während des Extrauterinlebens. Moleschott's Unters. Bd. XIII. — 31. Bizzozero und Torre, Ueber die Entstehung der rothen Blutkörperchen bei verschiedenen Wirbelthierklassen. Virchow's Archiv. Bd. 95. — 32. Neumann, Ueber die Bedeutung der rothen Blutkörperchen für die Blutbildung. Centralbl. f. die med. Wissensch. 1868. — 33. Derselbe, Ueber die Entwicklung rother Blutkörperchen im neugebildeten Knochenmark. Virchow's Archiv. Bd. 119. — 34. Derselbe, Knochenmark und Blutkörperchen. Arch. f. mikr. Anat. Bd. 12. — 35. Ribbert, Ueber Regeneration und Entzündung der Lymphdrüsen. Ziegler's Beitr. Bd. VI. — 36. Flemming, Beiträge zur Kenntniss der Zelle und ihrer Lebenserscheinungen. Arch. f. mikr. Anat. Bd. 16. — 37. Derselbe, Studien über Regeneration d. Gewebe. Ebendaselbst. Bd. 24. — 38. Derselbe, Ueber Theilung und Kernformen der Leucocyten und über deren Attractionssphäre. Archiv f. mikr. Anat. Bd. 37. — 39. Derselbe, Ueber Theilung von Leucocyten. Verhandl. des X. internat. med. Congresses. — 40. Eberth und Aly, Die Vermehrung der rothen Blutkörperchen bei den Amphibien. Halle. 1884. — 41. Peremeschko, Ueber Theilung der rothen Blutkörperchen bei Amphibien. Centralbl. für die med. Wissensch. 1879. — 42. Török, Ueber Theilung der rothen Blutkörperchen bei Amphibien. Arch.

f. mikr. Anat. Bd. 32. — 43. Feuerstack, Entwicklung der rothen Blutkörperchen. Ztschr. f. wissenschaftl. Zoologie. Bd. 38. (Referat.) — 44. Foa Salvioli, Arch. per le scienze med. (Referat.) — 45. Peremeschko, Ueber die Theilung der thierischen Zellen. Arch. f. mikr. Anat. Bd. 16. — 46. Derselbe, Ueber die Theilung der thierischen Zellen. Ebendasselbst. Bd. 17. — 47. H. F. Müller, Zur Frage der Blutbildung. Sitzungsber. der Kais. Acad. der Wissensch. in Wien. Bd. 98. (Referat.) — 48. Oppel, Unsere Kenntniss der Entstehung rother und weisser Blutkörperchen. Centralbl. f. allg. Pathol. und pathol. Anat. Bd. III. — 49. Howell, The life history of the formed-elements of the blood especially the red blood corpuscles. Journ. of morphology. Vol. IV. — 50. Derselbe, Observations upon the occurrence, structure and function of the giant cells of the marrow. Journal of morphology. Vol. IV. 1890. — 51. Obrastzow, Zur Morphologie der Blutbildung im Knochenmark der Säugethiere. Virchow's Archiv. Bd. 84. — 52. M. Heidenhain, Neue Untersuchungen über die Centalkörper und ihre Beziehungen zum Kern- und Zellprotoplasma. Archiv f. mikr. Anat. Bd. 43. — 53. Bajardi, Ueber die Neubildung von Knochensubstanz in der Markhöhle und innerhalb der Epiphysen und über die Regeneration des Knochenmarkes in den Röhrenknochen. Moleschott's Unters. Bd. XIII. — 54. Aschoff, Ueber capilläre Embolie von riesenkernhaltigen Zellen. Virchow's Archiv. Bd. 134. — 55. Ehrlich, Methodologische Beiträge zur Physiologie und Pathologie der verschiedenen Formen der Leukocyten. Zeitschr. f. klin. Med. 1880. — 56. Bajardi, Ueber die Bildung und Rückbildung des Callus bei den Brüchen der Röhrenknochen. Moleschott's Unters. Bd. XII. — 57. Hilty, Der innere Callus, seine Entstehung und Bedeutung. Zeitschr. f. ration. Med. 1853. — 58. Haab, Experimentelle Studien über das normale und pathologische Wachsthum d. Knochen. Unters. aus dem path. Institut z. Zürich. 1875. — 59. Bruns, Ueber Transplantation von Knochenmark. Arch. f. klin. Chir. Bd. 26. — 60. Kölliker, Ueber Transplantation von Knochenmark. Centralblatt für Chir. 1881. — 61. Binz, Ueber Jodoform und Jodsäure. Arch. f. experim. Path. u. Pharm. Bd. 8. — 62. Derselbe, Ueber das Verhalten der Auswanderung farbloser Blutzellen zum Jodoform. Virchow's Arch. Bd. 89. — 63. Högyes, Anmerkungen über die physiologische Wirkung des Jodoforms und über seine Umwandlung im Organismus. Arch. f. experim. Path. u. Pharm. Bd. 10. — 64. Marchand, Ueber die Bildungsweise von Riesenzellen um Fremdkörper und den Einfluss des Jodoforms hierauf. Virchow's Archiv. Bd. 93. — 65. Baumgarten, Ueber das Jodoform als Antiparasiticum. Berliner klin. Wochenschr. 1887. No. 20. — 66) Rowsing, Hat das Jodoform eine antituberkulöse Wirkung? Fortschr. d. Med. 1887. — 67. Bruns und Nauwerk, Ueber die antituberkulöse Wirkung des Jodoforms. Beitr. z. klin. Chir. 1887. — 68. v. Stubenrauch, Das Jodoform und seine Bedeutung für die Gewebe. Deutsche Ztschr. f. Chir. Bd. 37. — 69. Buchner, Die chemische Reizbarkeit der Leukocyten und deren Beziehung zur Entzündung und Eiterung. Berl. klin. Wochenschr. 1890. No. 47.

Erklärung der Abbildungen auf Taf. II.

Unretouchirte Photogramme.

- Fig. 1. Jodoformherd; die Interstitien zwischen den Crystallen von Leucocyten überschwemmt.
- Fig. 2. Rand des Herdes in späterem Stadium:
- a) Jodoformherd;
 - b) Vorrückende Bindegewebszellen, Pigment enthaltend.
 - c) Uebergangszone.
- Fig. 3. Dieselbe Region bei starker Vergrößerung.
-

IV.
Ueber die Spontanheilung rachitischer
Verkrümmungen.

Von

Dr. W. Velt,

Assistenzarzt der Königl. chirurgischen Universitäts-Klinik zu Berlin.

(Hierzu 9 Figuren).

Der grosse Widerstreit der Ansichten über den richtigen Zeitpunkt, in dem man bei rachitischen Verkrümmungen chirurgisch eingreifen soll, ist ein Beweis für die Unklarheit in der Beurtheilung derselben. Dass rachitische Verkrümmungen spontan ausheilen können, ist eine bekannte Thatsache, wir haben sie an Kindern, die wir unter unsern Augen haben aufwachsen sehen, oft genug beobachten können. Ebenso bekannt aber ist es auch, dass viele rachitische Verkrümmungen bestehen bleiben und die Hülfe der Chirurgen in Anspruch nehmen müssen.

Handelt da die Natur ganz ungesetzlich oder ist man im Stande, gewisse Normen zu gewinnen?

Es liegt ja auf der Hand, dass es fehlerhaft sein müsste, sich zu chirurgischen Eingriffen herbeizulassen bei Fällen, die in absehbarer Zeit die Natur gefahrloser und besser als wir geheilt hätte!

Der Frage — welche rachitische Verkrümmungen heilen spontan aus und welche nicht — näher zu treten, war meine Aufgabe:

Zu diesem Zwecke war es mir höchst willkommen auf Anregung des Herrn Dr. Schlange den Verlauf der rachitischen Verkrümmungen an der so überaus grossen Zahl Kinder, die die hiesige Königliche Chirurgische Universitätspoliklinik aufzusuchen pflegen,

genauer zu verfolgen. Drei Jahre hindurch widmeten Herr Dr. Schlange und ich diesen Beobachtungen die grösste Aufmerksamkeit — Beobachtungen, die Dank dem überreichen Material der Königlichen Klinik sich in der ausgiebigsten und umfangreichsten Weise machen liessen. Es ist ja offenbar, dass die Zeit vom Jahre 1891—94, wo wir uns mit dieser Frage beschäftigten, noch zu kurz ist, um in jeder Beziehung ein abgeschlossenes Urtheil gewinnen zu können, wir haben jedoch beobachten können, dass schon innerhalb dieser 3 Jahre manche Fälle von Rachitis spontan völlig geheilt sind, so dass ich es wagen kann, schon jetzt einen Theil unserer Erfahrungen als abgeschlossen zu veröffentlichen.

Es konnte unmöglich genügen, lediglich sich auf Notizen und Messungen zu beschränken, um damit irgend welche Beweise zu erbringen, es wurde deshalb ein anderer Weg betreten: vom Jahre 1891 ab photographirte ich mir die verschiedensten Arten von Rachitis, die die Poliklinik aufsuchten und nach Ablauf von 2 resp. 3 Jahren dieselben Fälle abermals. Durch Vergleichen dieser Aufnahmen mit jenen vom Jahre 1891 musste sich ein anschauliches Bild gewinnen lassen über die Veränderungen, die die rachitischen Verkrümmungen durchgemacht hatten.

Von den vielen Fällen, die ich photographirt habe, sind uns nicht alle treu geblieben, viele Mütter haben sich durch die expectative Behandlung, die sich lediglich auf die Hebung des Allgemeinbefindens ihrer Kinder erstreckte, nicht imponiren lassen, sie sind ungeduldig geworden, sind anderweitig osteotomirt resp. orthopädisch behandelt worden — diese Fälle waren unserem Beobachtungsmaterial leider entrissen; einige von diesen kehrten allerdings noch in die Behandlung der Königlichen Poliklinik zurück, nachdem das anderweitig verordnete Tragen von Gypsverbänden ihren Zustand nicht gebessert hatte.

Beim Ueberblicken dieser Fälle, die in Photographien vor mir liegen, kann man den Satz, der in der objectivsten Weise durch die Photographien bewiesen wird, aussprechen: „Alle auch schwere Fälle von rachitischen Verkrümmungen der Gliedmassen können spontan sich strecken, wenn die Tendenz zum Wachsthum resp. zur Entwicklung des ganzen Skeletts besteht“. — Auf das Wachthum des ganzen Körpers ist der Hauptnachdruck zu legen, entwickelt sich ein rachitisch verkrümmtes

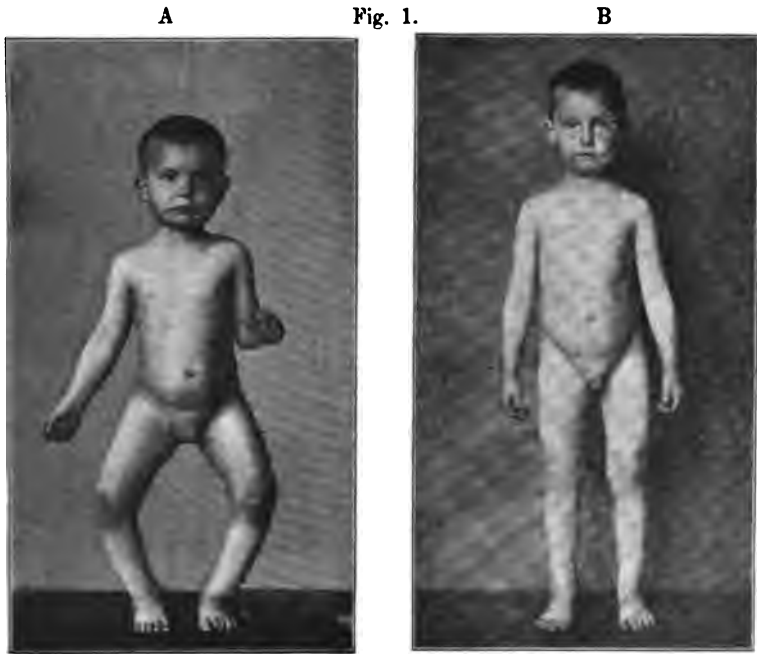
Kind heraus aus jener bekannten unproportionirten rachitischen Körperform, so strecken sich auch seine krummen Glieder, thut es das nicht, so bleibt es krumm. Ich habe nicht den Eindruck gehabt, als ob die Rachitis an sich stets eine Ursache zum Kleinbleiben abgäbe; vielmehr habe ich Fälle beobachtet, wo schwer rachitisch verkrümmte Kinder hoch aufgeschossen sind über die Normalgrösse hinaus, und es ist falsch, wie von mancher Seite behauptet wird, dass bei der Rachitis nie das Mittel der normalen Körperentwicklung des entsprechenden Alters erreicht wird; nur ausnahmsweise und vereinzelt scheint die Rachitis direct die Ursache zu Wachstumsstörungen zu werden — jedoch davon später. Alle jenen Kinder nun, welche im Verlaufe der Behandlungszeit grösser geworden sind als der Durchschnittsgrösse ihres Lebensjahres entspricht, sind auch diejenigen, bei welchen die Verkrümmungen in der idealsten Weise ausgeglichen worden sind und auf der andern Seite: diejenigen Kinder, welche die ihrem Lebensalter entsprechende Durchschnittsgrösse¹⁾ nicht oder nicht ganz erreichten, und in ihrer ganzen körperlichen Entwicklung nicht so schnell vorschritten, diese sind zwar gebessert, aber von ihren Verkrümmungen noch nicht völlig geheilt gewesen.

Alle Kinder, die dies beweisen, hier in Photographien vorzuführen, musste aus äusseren Gründen unterbleiben, ich beschränkte mich deshalb darauf, nur eine kleine Anzahl als Typen für gewisse Arten hier in den Text einfügen zu lassen. Es sind dies je 2 Aufnahmen: aus der Anfangszeit der Beobachtung und der Wiederaufnahme nach Ablauf von 2 oder 3 Jahren, stets nebeneinander gefügt; das linke Bild zeigt das Kind mit seinen Verkrümmungen, als es zum ersten Male sich zeigte, und das Bild rechts daneben oder darunter dasselbe Kind 2—3 Jahr später.

Bei dem ersten Bilde (ein 3jähriger Knabe Richard Z.) sieht man, wie nach Verlauf von nur 2 Jahren sich spontan diese stark entwickelten *Genua vara* ausgeglichen haben, es ist geradezu erstaunlich, wie in so kurzer Zeit die Natur in so idealer Weise hat heilen können; dass dies geschehen ist, verdankt der Knabe der allgemeinen Entwicklung seines ganzen Skelets. Auf Fig. 1B erscheint er nach Verlauf von 2 Jahren im Vergleich zu Fig. 1A in jeder Beziehung wohl gebildet; der ganze Körper zeigt normale

¹⁾ Als Durchschnittsgrösse ist immer angenommen diejenige, die in Landois Physiologie als Normalgrösse nach Quetelet angegeben ist.

Grössenverhältnisse, nirgends die Plumpheit mehr wie in Fig. A. Der Knabe ist gross geworden, er ist 8 Ctm. grösser als die Durchschnittsgrösse seines Alters. — Die Mutter selbst war so durchdrungen von der spontanen Ausheilung der Verkrümmungen



3 Jahre alt. 2 Jahre später. Gr. 107 Ctm. (N. G. 99.)

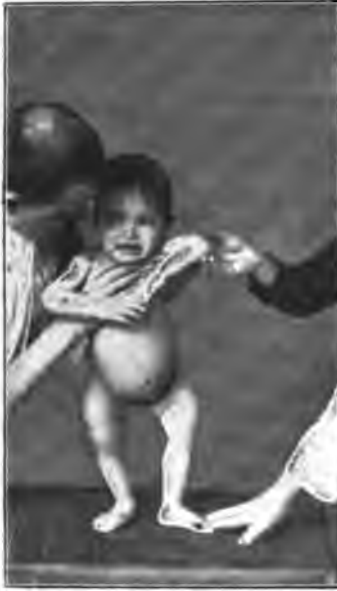ihrer Kinder, dass sie bei einem jüngeren Bruder, der dieselben Verbiegungen aufwies, jede ärztliche Behandlung ablehnte. Ich muss zugeben, dass wir selbst erstaunt waren, dass die Vermuthungen über die Spontanausheilung rachitischer Verkrümmungen sich in dieser Weise bestätigten.

Der zweite Fall ein 2 $\frac{1}{2}$ jähriges Mädchen Louise G. (Fig. 2) trägt an sich die Zeichen schwerster Rachitis: den ganz deformen Thorax, den Hängebauch, die starken Verkrümmungen der Oberschenkel, die Plattfüsse — das Kind war nicht im Stande zu stehen, es musste deshalb zu der photographischen Aufnahme von 3 Seiten gestützt werden; diese ausserordentlich schwere Rachitis sieht man auf der 3 $\frac{1}{4}$ Jahre später gemachten Aufnahme (Fig. 2B) völlig über-

wunden: das Kind ist kaum wiederzuerkennen, alles unproportionirte hat sich verloren, stramm und lebhaft steht es auf seinen völlig gesunden kräftigen Beinen. Auch diese schwere Rachitis

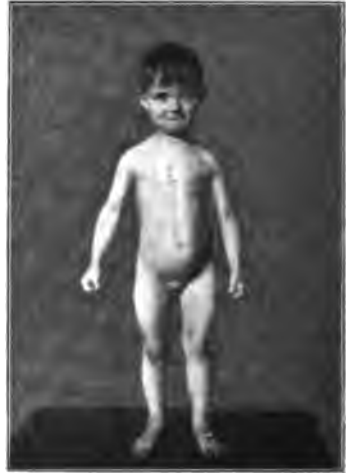A

Fig. 2.



2½ Jahre alt.

B



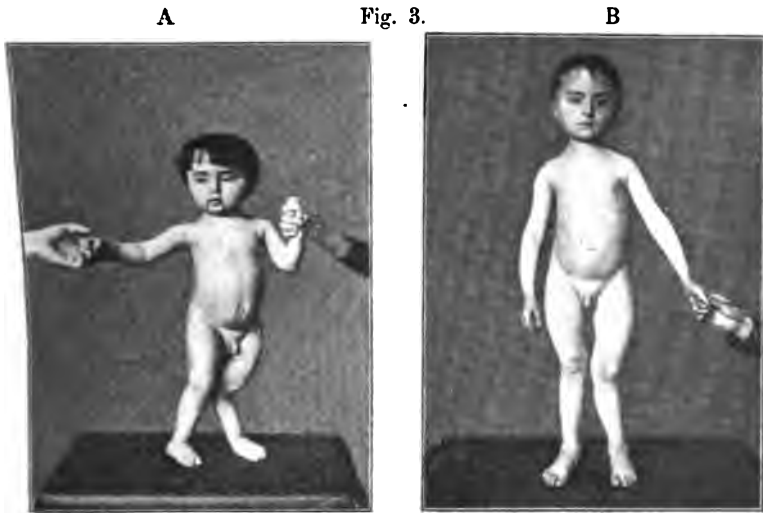
3¼ J. später. Gr. 97 Ctm. (N. Gr. 100.)

hat das Wachstum nicht gehemmt, das Kind ist der Durchschnittsgrösse seines Alters sehr nahe.

Auch dieses ausserordentlich starke Genu recurvatum (Fig. 3) ist im Verlauf von nur 3 Jahren ausgeheilt ohne orthopädische Hülfe. Wie schwierig hätte es sein müssen, für diese gedrungenen Gliedmaassen gut sitzende Apparate zu construiren und wie werthvoll ist die Thatsache, dass die Natur spontan hier zu heilen im Stande ist! Sehr lebhaft ist das Wachstum dieses Kindes nicht gewesen, es ist jetzt immer noch 10 Ctm. hinter dem Normalmaass zurückgeblieben, dies ist auch der Grund dafür, dass die Verkrümmung des linken Beines noch nicht völlig verwischt ist, sie ist aber immerhin soweit ausgeglichen, dass man nicht mehr auf den Gedanken kommen wird, hier noch orthopädisch vorzugehen.

Es muss ja zugegeben werden, dass die Zahlenangaben nur

in gewisser Beziehung zu verwerthen sind, dass z. B. ein Kind, selbst wenn es das Durchschnittsmaass seines Alters nicht erreicht hat, doch stark gewachsen sein kann; ein 3 Jahre altes kleines Kind wird mehr wachsen müssen, um später die Durchschnittsgrösse zu erreichen, als ein Kind, dass schon in den ersten Lebensjahren als ein grosses Kind anzusprechen war. — Ich habe leider versäumt bei den ersten Aufnahmen vor Jahren die Kinder ihrer Grösse nach zu messen, um aus der Differenz den Beweis des



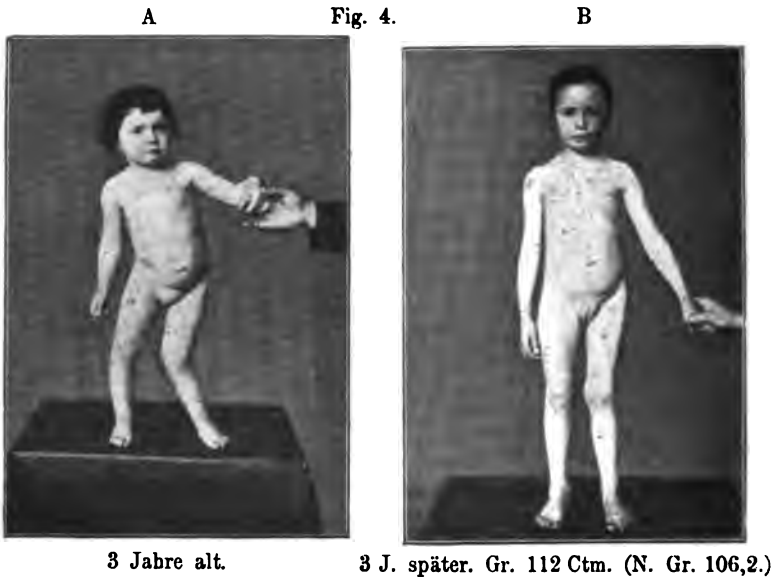
3 Jahre alt.

3 J. später. Gr. 98 Ctm. (N. Gr. 108.)

Wachsthums klarer bringen zu können -- ich hatte anfangs noch nicht erkannt, welche Rolle das Wachstum bei dem Ausgleich der rachitischen Verkrümmungen spielt. Vergleicht man jedoch Fig. 3A. mit 3B., so fällt unschwer auf, wie der im Verhältniss zum übrigen Körper zu grosse und starke Kopf auf Fig. A. einer fast normalen Kopfform auf Fig. B. gewichen ist, es hat sich also der übrige Körper dermaassen entwickelt, dass der Kopf jetzt nicht mehr zu gross für den Körper erscheint. So können wir also auch das Wachstum erkennen, ohne auf die Zahlen allzu grosses Gewicht legen zu müssen. —

Es folgt hier (Fig. 4) die Spontanheilung eines genu valgum bei einem 3jährigen Mädchen innerhalb von 3 Jahren. Ich gebe hier nur

einen Fall im Bilde wieder als Typus — eine ganze Reihe solcher Kinder, bei denen sich die X-Beine spontan zurück gebildet haben, liegen mir in meinem Beobachtungsmaterial vor — sie sind spontan ausgeheilt und von ihren X-Beinen befreit, ohne irgend welche Verbände. Man sieht daraus, dass es nicht nöthig ist, um solche X-Beine zu heilen, dieselben sofort in redressirende Verbände zu spannen, derartig, dass die Körperlast im Sinne der normalen



statischen Inanspruchnahme der Beine wirken musste. Ich meine, dass bei solchen Fällen, werden sie mit orthopädischen Apparaten behandelt, Heilung eintritt trotz der Verbände und nicht infolge derselben. — Das Genu valgum hat sich ausgeglichen, weil das Kind gewachsen ist; es überragt auch die Durchschnittsgröße um 6 Ctm.

Den Zusammenhang von Wachstum und Ausgleich rachitischer Verkrümmungen an einer rachitischen Familie besonders deutlich zu zeigen, möge mir noch gestattet sein. Die 4 Kinder von Fig. 5 stammen aus einer Familie, alle sind rachitisch verkrümmt mit Ausnahme des dritten. Die Bilder darunter zeigen dieselben Kinder 3 Jahre später, sie sind alle nicht völlig befreit von ihren Verkrümmungen, da sie alle wesentlich im Wachstum unter der

Fig. 5 A.



12

9

6

5 Jahre alt.

Fig. 5 B.



Gr. 145 Ctm. (N. Gr. 157,5.) Gr. 115 Ctm. (N. Gr. 132.) Gr. 119 Ctm. Gr. 111 Ctm.
Dieselben 3 Jahre später. (N. Gr. 120.) (N. Gr. 117.)

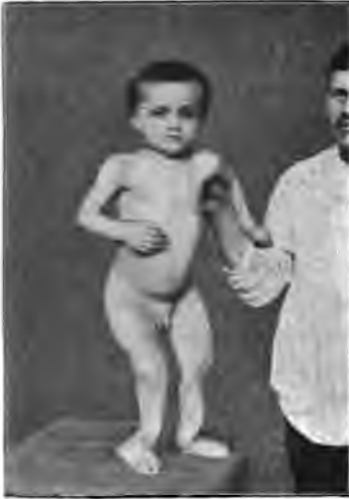Durchschnittsgrösse zurückgeblieben sind, nur das dritte Kind, das nie rachitisch war, hat das Normalmaass! Wird der Knabe mit dem Genu valgum noch wachsen, so wird spontan sein X-Bein heilen. —

Die Rachitis pfl egt durchschnittlich in den ersten Lebensjahren zu beginnen — Verkrümmungen, welche später bei älteren Individuen unter dem Bilde der Rachitis sich einstellen, nehme ich vorläufig aus. Ich habe gezeigt, dass schwere rachitische Verkrümmungen bis zum 6. Lebensjahre völlig spontan verschwunden sein können und so meine ich denn, dass bis zum 6. oder 7. Lebensjahre eine exspektative Behandlung, d. h. ein Fernbleiben der orthopädischen Behandlung der Rachitis das Richtige ist. Das ist das Datum, bis zu dem man mit gutem Gewissen die Spontanheilung abwarten kann. Ist bis zu diesem Zeitpunkt die Verkrümmung nicht ausgeglichen oder ist sie noch manifest genug, um einen Eingriff zu fordern, so trete jetzt die Chirurgie in ihre Rechte. Aus den hier bis jetzt wiedergegebenen Bildern erhellt es zur Genüge, dass es fehlerhaft sein müsste, jene Kinder von Fig. 1—4 etwa zu osteotomiren oder Gypsverbände tragen zu lassen, wo im Verlauf von so kurzer Zeit eine Spontanheilung eingetreten wäre. — Es ist keineswegs ausgeschlossen, dass Kinder, welche langsam wachsen, sich dabei aber allmählig besserten, ohne schon bis zum 6. oder 7. Lebensjahre ihre Verkrümmungen zu verlieren, sie mit der Zeit doch noch los werden, es ist das nach meinen Beobachtungen sogar wahrscheinlich. Man könnte so das Datum der exspektativen Behandlung noch hinausschieben — sind jedoch Kinder nach dem 6.—7. Lebensjahre noch erheblich krumm, so bleiben sie es auch und die Jahre bessern wenig an ihren Verkrümmungen. Das ist der zweite Erfahrungssatz, den ich aus meinen Beobachtungen zu ziehen berechtigt bin und den ich mit vielen Beispielen stützen kann.

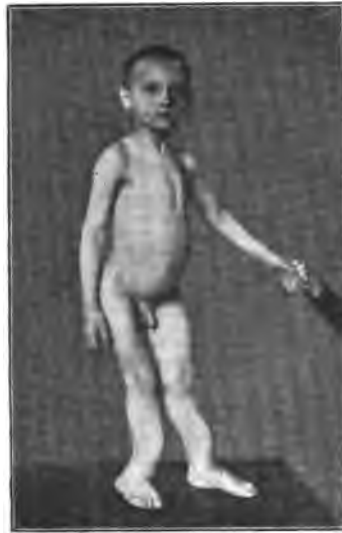Ein Kind möge hier wieder als Prototyp solcher nicht spontan gerade gewordenen rachitischen Kinder eingereiht werden. Es ist jener auf Fig. 6 abgebildete 6 jährige Knabe Conrad C., er zeigt jene schwere Form rachitischer Verkrümmung, die sich, abgesehen von dem übrigen Körper, über die ganze Continuität der unteren Extremitäten erstreckt und die man weder als Genua valga noch

vara bezeichnen kann; die Oberschenkel sind korkzieherartig gewunden, die Unterschenkel säbelscheidenartig abgeflacht und gebogen und berühren fast mit dem Malleol. int. den Boden, und die hochgradigen Plattfüsse sorgen schlecht für die Erhaltung des Gleichgewichts.

A Fig. 6. B



5 Jahre alt.



3 J. später. Gr. 80 Ctm. (N. Gr. 122,2.)

Der Knabe bekam seine Rachitis am Ende des ersten Lebensjahres, als er entwöhnt wurde. Fig. 6 A. giebt den Grad seiner Verkrümmungen wieder, als er 6 Jahre alt war, die Zeit, wo sonst die Kinder, die ich vorher besprach, ihre Verkrümmungen ausgeglichen hatten; er zeigte dagegen noch hochgradige Verbiegungen — es war dies die Frist, bis zu der die Natur, wie ich oben behauptete, spontan heilt; diese Frist war zu Ende und 3 Jahre später, sehen wir den 9jährigen Knaben (auf dem Bilde rechts daneben, Fig. 6 B.) in der That wenig gebessert wieder; der Ausgleich der rachitischen Verkrümmungen in diesen 3 Jahren ist in der That kaum bemerkbar: die inneren Malleolen haben sich zwar etwas gehoben, aber der ganze übrige Körper hat sich wenig entwickelt, er ist nicht schlanker geworden, vielmehr ebenso plump, grob und wenig gefällig, wie auf Fig. A., auch die Verkrümmungen der unteren Extre-

mitäten sind noch so hochgradig, dass chirurgische Eingriffe unumgänglich gefordert werden. Der Knabe ist erheblich im Wachsthum zurückgeblieben, er ist 42 Ctm. kleiner geblieben, als gesunde Kinder seines Alters. Es ist fehlerhaft, hier noch durch Warten auf eine Spontanheilung Zeit zu verlieren. Das Bestehen der Verkrümmungen nach dem 6. Jahre, das erhebliche Zurückbleiben im Wachsthum sind die Indicationen zum chirurgischen Handeln. — So versicherte ich auch der Mutter, dass dieses Kind nur durch eine Operation gebessert werden könne, sie lehnte dieselbe aber ab, weil sie an den andern Kindern es beobachtet hätte — dass erhebliche X- und O-Beine sich im Laufe der Jahre verloren hätten — ich habe absichtlich wenig bis jetzt von anamnestischen Erfahrungen gesprochen und die Beobachtungen, die die Eltern an ihren andern Kindern gemacht hatten, absichtlich nicht verwerthet, weil ich mich bestrebte, durch Wiedergabe der Photographien am objectivsten unsere Beobachtungen vorzuführen, ich hätte sonst mehrmals anführen können, wie die Eltern berichteten, dass die anderen Geschwister hochgradig verkrümmte Gliedmassen gehabt hätten und später sei alles gut geworden. —

Es muss für uns von der grössten Bedeutung sein, schon vor dem 6. Lebensjahre zu wissen, dass bei gewissen Fällen die Aussichten einer Spontanheilung nicht bestehen oder geringe sind, so dass man einerseits nicht vergeblich hofft und andererseits auch früher schon orthopädische Maassnahmen ergreift. Es muss zugegeben werden, dass es ein Fehler ist, ein Kind, das durch seine Verkrümmungen hochgradig entstellt und den Eltern so stets eine Quelle der Trauer und seinen Spielkameraden eine Zielscheibe des Spottes ist, auf eine Spontanheilung unnütz zu vertrösten, wo man schon vor dem 6. Lebensjahre es dem Kinde hätte ansehen können, dass es ohne operative Hülfe nicht gesund werden wird. —

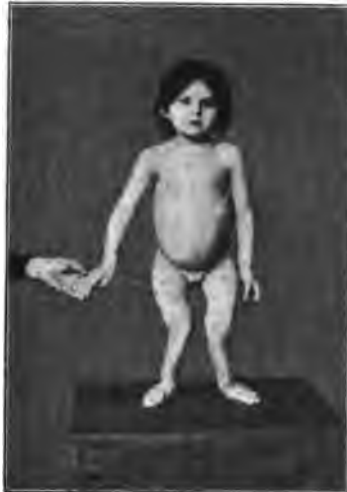Dahin gehören erstens die Fälle von rachitischem Zwergwuchs, ich meine jene Kinder, die schon in den ersten Jahren ihres Lebens so im Wachsthum zurück sind, dass sie den Eindruck des zwerghaften machen; hier scheint die Rachitis direct wachstumshemmend zu wirken. Fig. 7 zeigt solch ein Kind, es ist 4 Jahre alt, 25 Ctm. im Wachsthum zurückgeblieben und hochgradig unproportionirt in seiner ganzen Körperform; dieses Kind wird nach dem 6.—7. Lebensjahre wenig gebessert sein. Ich bedauere es ausserordentlich, dass

ich dieses Kind noch nicht lange genug in meiner Beobachtung habe, um die ausgebliebene Heilung hier im Bilde wieder geben zu können. Es möge mir deshalb gestattet sein, ein älteres, rachitisches Kind mit Zwergwuchs (Fig. 8) dafür einzufügen, das 9 Jahre schon

Fig. 7.



Fig. 8.



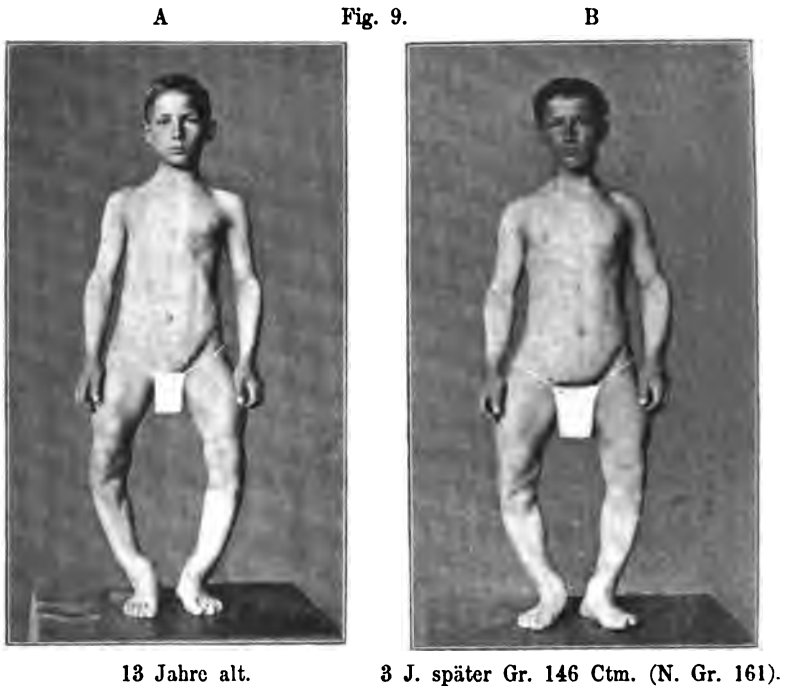
4 J. alt. Gr. 66 Ctm. (N. Gr. 91 Ctm.) 9 J. alt. Gr. 75 Ctm. (N. G. 120 Ctm.)

alt ist, Zwerg geblieben ist (es ist 45 Ctm. kleiner als die Durchschnittsgrösse seines Alters) und so hochgradige Verkrümmungen behalten hat. Es mag die Prognose für jenes Kind von Fig. 7 bestimmen!

Prognostisch ungünstig in Bezug auf die Spontanheilung sind zweitens auffallender Weise manche Fälle von O-Beinen, ich habe mehrere solche beobachtet und füge einen höchst charakteristischen als Typus dieser Gattung ein. Es ist ein 13jähriger, junger Mensch, Fig. 9, der seine Rachitis im 2. Lebensjahr bekam, er wuchs — aber nicht genug, um seine Verkrümmung zu verlieren, 13 Jahre alt sehen wir ihn noch mit starken O-Beinen und 3 Jahre später, Fig. 9 B., hat er dieselben noch unverändert und wird sie auch behalten. Er ist kräftig entwickelt aber bedeutend kleiner als alle seine schlanken und gerade gewachsenen Brüder.

Die Eigenthümlichkeit mancher O-Beine zu persistiren, steht im Gegensatz zu dem Verhalten der X-Beine, denn unter den von

mir beobachteten rachitischen Kindern ist kein X-Bein, welches in gleicher Stärke fortbestanden hätte etwa vom Beginn der Rachitis in den ersten Lebensjahren bis etwa zum 16. Lebensjahre wie dieses O-Bein bei dem 16jährigen Karl St., Fig. 9. Alle Genua valga sind ausgeheilt oder wenigstens auf dem besten Wege in absch-



barer Zeit zu verschwinden, in sofern ist ein Genu valgum prognostisch günstiger als ein Genu varum. Die Fälle von Genu valgum bei Erwachsenen sind bekanntlich immer in der Pubertätszeit entstanden, sie datiren nicht von den ersten Lebensjahren, wo die Rachitis, welche ich bei den von mir beobachteten Kindern beschrieb, eingesetzt hat.

Es ist selbstverständlich, dass diese Beobachtungen noch nicht völlig zum Abschluss gekommen sind, ich habe nur zum Theil einen Ueberblick über den Verlauf rachitischer Verkrümmungen geben und daraus Schlüsse ziehen wollen. Vieles hat noch unbeantwortet bleiben müssen, das ist aber in der langen Spanne Zeit,

die diese Beobachtungen erfordern, begründet — nicht Monate sondern Jahre lang noch werden die Untersuchungen über die ungeheilten Fälle noch fortzusetzen sein, bis ich wieder in der Lage sein kann, Bericht über das Endergebniss derselben zu erstatten.

Für die Beurtheilung der chirurgischen Behandlung rachitischer Verkrümmungen dürfte aber das schon Vorgebrachte nicht ohne Einfluss bleiben.

V.

(Aus der Grossherzogl. chirurgischen Klinik in Jena.)

Ueber das Carcinom, mit besonderer Berücksichtigung seiner Aetiologie, Heredität und seines endemischen Auftretens.

Von

Dr. med. Graf,

aus Meiningen.

In seiner Abhandlung von den wahren Kennzeichen der Krebschaden (Göttingen 1775) schreibt Peter Bierchen, Doctor der Arzneygelahrtheit und Assessor im königlichen Medicinalcollegio, Folgendes: „Wem ist nicht bekannt, wie viele Mängel, wie viel Unvollkommenes noch, wie in allen menschlichen Wissenschaften, in der unsrigen besonders zu finden sind? Die Gelehrtesten, die Geübtesten unter uns erfahren diese Wahrheit leider mehr als zuviel. Denn viele Krankheiten sind und bleiben nur deswegen unheilbar, weil man nicht die Ursachen derselben und die Gattung der Krankheit erkennen kann.“

Diese Worte, welche der schwedische Heilkünstler vor 120 Jahren im Hinblick auf die Aetiologie des Krebses niederschrieb, haben auch noch heutigen Tages volle Geltung. Noch immer ist das Carcinom, dieser fanatischste Quälgeist des menschlichen Geschlechtes, wie es König nennt, in seinen letzten Ursachen unerkant, und alle Versuche, die gemacht worden sind, um das Räthsel zu lösen, müssen als gescheitert angesehen werden. Woher kommt es, dass Epithelzellen eine unerschöpfliche Wachstumsenergie erhalten, sich auf dem Wege der Blut- und Lymphbahn nach und nach über den ganzen Körper verbreiten können, überall Geschwülste hervorrufen und allmählig auf verschiedene Weise den Tod des betroffenen Individuums bedingen?

Verschiedene Theorien sind aufgestellt worden, um diese Frage zu beantworten, doch hat keine derselben allgemeine Anerkennung gefunden. Aus der grossen Zahl dieser Theorien wollen wir einige der wichtigsten anführen.

I. Die Cohnheim'sche Theorie. Nach Cohnheim verdanken die Geschwülste einer Persistenz embryonaler Keime im Gewebe ihre Entwicklung. „Wenn äussere Umstände, d. h. ihre Ernährung und ihre Beziehung zur Umgebung es gestatten, gerathen sie in Wucherung und bilden Geschwülste. In diesem Sinn kann ein Trauma wirken, in der Regel aber entzieht sich der Anstoss zur Wucherung unserer Einsicht.“

Eine Stütze für diese Theorie lieferte neuerdings Unna durch seine Untersuchung der Naevocarcinome. Er fand, dass diese sich aus den im Bindegewebe eingeschlossenen Naevuszellen entwickelten. „Diese Naevuszellen erwiesen sich als echte Epithelien, die sich in der Embryonalzeit oder in den ersten Lebensjahren vom Deckepithel abgeschnürt haben. Noch beim Erwachsenen dringen kleine Epithelreste in das Bindegewebe fertiger Naevi hinab und werden durch einwachsendes Bindegewebe sequestrirt, wodurch die entstehenden Nester von Naevuszellen in die Tiefe der Haut zu liegen kommen. Somit geht dieser Carcinomgattung ein embryonales Vorspiel voraus, welches deutlich die Signatur der späteren Geschwulst besitzt.“ Unna hebt indess selbst hervor, dass die grosse Mehrzahl der Hautcarcinome der Cohnheim'schen Theorie nicht genügt.

II. Die Grawitz'sche Theorie der Schlummerzellen. Nach Grawitz entsteht das Krebsstroma und die kleinzellige Infiltration in demselben nicht durch Wucherung der vorhandenen Bindegewebszellen, sondern durch „Aufwachen“ von im Bindegewebe nicht sichtbaren Zellen und durch Umlagerung derselben. Diese Theorie, welche durch Heidemann in seiner Arbeit „über Entstehung und Bedeutung der kleinzelligen Infiltration bei Carcinomen“ gestützt wurde, erfuhr eine gründliche Widerlegung durch Hansemann im 133. Band des Virchow'schen Archivs für pathologische Anatomie und Physiologie.

III. Hansemann's Theorie. Hansemann fand bei der Untersuchung von 13 Epithelkrebsen neben symmetrischen Mitosen regelmässig asymmetrische, welche bei gutartigen Tumoren nicht

zu finden waren. Diese Theilung der Chromatinfäden in ungleiche Abschnitte soll darauf beruhen, dass die Geschwulstzelle sich wieder entdifferenzirt und so eine Wachstumsenergie und die Fähigkeit erhält, sich an den verschiedensten Körperstellen metastatisch weiter zu entwickeln.

Im Anschluss an diese Theorie sei erwähnt, dass auch Schütz die überwiegend peripherische Lage der Mitosen in den Krebszellenzügen und die zahlreichen Wanderzellen mit fractionirten Kernen innerhalb des Krebsepithels als für Carcinom charakteristisch erklärte. Zu ähnlichen Resultaten kam auch Vitalis Müller.

IV. Theorie von Klebs. Nach Klebs dringen Leukocyten in die Epithelien ein und regen sie durch einen befruchtungsähnlichen Vorgang zur Wucherung an.

V. Esmarch's Theorie der Entwicklung maligner, besarcomatöser Geschwülste.

Esmarch wies in seiner Arbeit „Ueber die Aetiologie und die Diagnose der bösartigen Geschwülste“ nach, dass die Lues eine Neigung zu Wucherungen aus der Gruppe des Bindegewebes erzeugt und nicht selten noch nach langer Latenz sarcomatöse Geschwülste hervorbringt. „Nun ist es allgemein bekannt, dass seit undenklichen Zeiten in den verschiedensten Weltgegenden die Syphilis als Volkskrankheit geherrscht und die grössten Verheerungen angerichtet hat. Nachdem man die Krankheit zweckmässiger als früher mit antisiphilitischen Mitteln behandelte, verlor sie den endemischen Charakter an den meisten Orten. Da nun nicht anzunehmen ist, dass alle diejenigen Familien, in denen damals die Krankheit zum Ausbruch gekommen war, ausgestorben sind, so ist es nicht unwahrscheinlich, dass bei vielen Nachkommen derselben eine Anlage zur Entstehung von Bindegewebswucherung (Prädisposition zur Geschwulstbildung) zurückgeblieben ist, auch wenn dieselben scheinbar gesund und kräftig sind.“

VI. Theorie von Ribbert. Die Geschwülste entstehen vor und nach der Geburt auf Grund einer theilweisen oder völligen Abtrennung von Zellen oder Zellgruppen aus dem organischen Zusammenhang. Die abgespaltenen Keime, dem Einfluss eines in sich geschlossenen Zellverbandes entzogen, wachsen, sofern sie nur vermehrungsfähig sind und ohne erheblichere Unterbrechung ihrer Ernährung in eine für ihre Fortexistenz günstige Umgebung gelangen,

selbständig und werden zu Tumoren, die je nach der Grösse und Organisation des abgesprengten Keimes bald in der Hauptsache mit dem Organ, von welchem sie herrühren, übereinstimmen, bald mehr, bald völlig von ihm abweichen.

Während die bisher aufgeführten Theorien die Ursache der Carcinom- bzw. Geschwulstbildung in Zellen suchten, die im Körper des betreffenden Individuums selbst gelegen waren, wurde neuerdings die Behauptung von zahlreichen Forschern aufgestellt, dass die Veranlassung zur Carcinomentwicklung erst von aussen in den Organismus hineingetragen werde, dass das Carcinom eine Infectiouskrankheit sei und zwar nach der Meinung der einen durch Bacillen, nach der Meinung der andern durch Protozoen hervorgerufen werde.

VII. Scheuerlen's Krebsbacillus. Ende 1887 veröffentlichte Scheuerlen die Entdeckung eines Bacillus, der im Mammacarcinom gefunden, gezüchtet und Thieren eingespritzt Krebs erzeugen sollte. Auch Schill theilte mit, dass er in Carcinomen Stäbchen gefunden habe, die er indess für Vegetationsformen eines Fadenpilzes und nicht für den Erreger des Carcinoms erklärte. Senger erklärte den Bacillus Scheuerlen's für einen Kartoffelpilz, (*Bacillus mesentericus fuscus resp. rubiginosus*), A. Pfeiffer nahm an, dass es *Proteus mirabilis* sei (König). Sanguirico, Sanarelli u. A. sahen ebenfalls Bacillen in Carcinomen, doch blieben bei Impfversuchen die Erfolge aus. Auch Verfasser fand in Präparaten aus einem Mammacarcinom, das von Herrn Dr. H. Bertram zu Meiningen exstirpirt und ihm zur Untersuchung überlassen worden war, massenhafte, stark lichtbrechende Bacillen, die theils in langen Reihen hintereinander angeordnet waren, theils in wirren Haufen zwischen den Krebszellen lagen. Sie erwiesen sich bei genauer Prüfung als saprophytische Bacillen (*Proteus vulgaris* Hauser?).

An die Stelle der Bacillentheorie trat in den letzten Jahren eine andere, die viele Forscher beschäftigt, eine grosse Litteratur hervorgehen liess und noch als offene Frage angesehen werden muss:

VIII. Die Protozoëtheorie. Aus der grossen Zahl der im Litteraturverzeichnis aufgeführten Beschreibungen von protozoënhähnlichen Gebilden, die in Carcinomen gefunden und als Protozoën

gedeutet wurden, möge als Beispiel die folgende hervorgehoben werden.

Vor allen ist es L. Pfeiffer in Weimar, der auf Grund seiner eingehenden Forschungen über die Protozoën als Erreger von Zell-erkrankungen zu dem Schluss kommt, dass besonders der gewöhnliche Epithelialkrebs und der Gallertgerüstkrebs mit Protozoëninfection zusammenhängt. Zu den bisher unbedingt als Parasiten im Muskelgewebe anerkannten Miescher'schen Schläuchen fügt Pfeiffer hinzu die Amöbospordienschläuche, die einen Inhalt bergen, der je auf verschiedenen Wachstumsstadien täuschend einer Epithelzelle vom Typus des Drüsengewebes gleicht. Nach Pfeiffer ist das Carcinom ohne allen Zweifel parasitären Ursprungs. „Wenn es an irgend einer Körperstelle durch Stoss oder sonstigen Insult zur Neubildung von Zellen kommt, so ist damit eine Praedisposition für das Eindringen des Parasiten in das für ihn passende Gewebe gegeben. Es gilt die für Carcinom allgemein vorgenommene locale Reizung des Deckepithels in gleicher Weise z. B. für den Myxosporidienmuskelkrebs der Barbe in der Mosel; wenn durch starken Eisgang im Frühjahr die Barben vielfach gequetscht werden, folgt im Herbst ein häufigeres Auftreten der Myxosporidientumoren im Fleisch der Fische nach.“

Das Resultat seiner Untersuchungen fasst Pfeiffer folgendermaassen zusammen:

„Im ganzen Verlauf der Entwicklung des Krebsparasiten sind folgende Stadien zu unterscheiden:

Infectionsstadium: Die jugendlichen Schmarotzer dringen in die Gewebszellen ein und bilden sich intracellulär zu fortpflanzungsfähigen Parasiten, resp. durch Theilung zu einer neuen Parasitengeneration aus.

Evasions- und Granulationsstadium. Die jungen Parasiten verlassen aus irgend einem Grund die Wirthszellen (Evasion) und inficiren das gleichzeitig vom Wirth in der Nachbarschaft gebildete Granulationsgewebe, welches stets der Ausstreuung von Parasitenkeimen entsprechend in der Peripherie des inficirten Herdes sich neu bildet (Wachstum der Geschwulst).

Migrationsstadium. Die Keime finden im Infectionsherd nicht mehr ihre Existenzbedingungen, entweder weil die Zellwucherung im Wirthsgewebe nicht mehr mit der Production von

Parasiten Schritt hält und alles Material von geeigneten Wirthszellen verbraucht ist, oder weil sich die Ernährungsverhältnisse durch Degenerationsvorgänge (Bakterienbetheiligung z. B.) sehr verschlechtern haben. Sie begeben sich auf die Wanderschaft (Migration) und bilden da, wo sich für sie junges, geeignetes Zellmaterial findet, einen neuen Infectionsherd. Von der Dignität der primär befallenen Organe für das Bestehen des Wirthsorganismus, von der Widerstandsfähigkeit des Organismus gegen die mit der Zoosporenwirkung einsetzende Toxinwirkung, von der mit dem colossalen Verbrauch von jungen Zellen verbundenen Cachexie und von den noch hinzutretenden fauligen Zuständen hängt es ab, ob der Tod des Wirthes schon im Evasions- und Granulationsstadium eintritt, oder ob es zu einer extremen Durchseuchung des ganzen Organismus mit all' ihren schrecklichen Folgen kommt.“

Einschlüsse in den Carcinomzellen wurden ferner beschrieben von Albarran, Borrel, Burchardt, Darier, Foà, Heukelom, Kantorowicz, Klebs, Korotneff, Kürsteiner, Nédopil, Neisser, Podwyssozki, Ruffer und Walker, Schill, Sjöbring, Soudakevitch, Steinhaus, Thoma, Vincent u. A., die fast Alle mit mehr oder weniger grosser Entschiedenheit für die parasitäre Natur des Carcinoms eintreten und ihre Befunde innerhalb der Epithelzellen oder zwischen den Epithelzellen für protozoenähnliche Gebilde oder für Protozoen erklären.

Auch die Protozoentheorie fand ebensoviel Gegner, wie Vertheidiger. Man glaubte in den „Einschlüssen“ in den Krebszellen bisher noch ungesehene Dinge gefunden zu haben; Ribbert macht indess in seiner Arbeit über „Einschlüsse im Epithel der Carcinome“ darauf aufmerksam, dass die im I. u. II. Band von Virchow's Archiv gegebenen Abbildungen der endogenen Zellbildungen mit den neuen Protozoenabbildungen vielfach übereinstimmen. Mit Ribbert erklären andere Forscher, so z. B. Banti, Ebert, Ficket, Gibbes, Noeggerath, Schütz, Tommasoli, Török die als Protozoen bezeichneten Befunde für Degenerationsproducte, Protoplasmaquellung, Abkömmlinge von Leucocyten, Exsudationsproducte, abgestorbene Zellen, Metamorphosen von Kernen, Nebenkerne.

Wären in der That Protozoen die Erreger der Carcinombildung, dann würden sie wohl auch häufiger gefunden werden, als bisher,

und man könnte auch eine grössere Uebereinstimmung der von den verschiedenen Forschern gegebenen Abbildungen verlangen.

IX. Theorie von Adamkiewicz. Adamkiewicz sah in der Krebszelle als solcher einen Parasiten und gab an, dass durch Versuche die Richtigkeit seiner Annahme, dass diese Parasiten ein specifisches Gift producirt, erwiesen sei. Diese Versuche wurden indess von Kinscherf und Bartsch in durchaus einwandfreier Weise widerlegt. Durch eine Reihe sorgfältig angeordneter Versuche hat auch Geissler den Nachweis liefern können, dass aseptisches Carcinomgewebe unter streng aseptischen Cautelen transplantirt, reactionslos einheilt, während Verimpfung septischen Materials jedesmal den Tod des Thieres durch Sepsis herbeiführte, die Adamkiewicz bei seinen Versuchen allem Anschein nach nicht fernhalten konnte.

Wir verlassen nunmehr den schwankenden Boden der Theorien und wenden uns denjenigen ätiologischen Momenten zu, welche als Gelegenheitsursachen zur Carcinomentwicklung zusammengefasst werden. Es ist bekannt, dass länger anhaltende mechanische und chemische Reize, welche das Epithel treffen, zur Bildung von Carcinomen führen können. Als solche Reize werden genannt: Kratzen an Warzen, Rasiren mit schlechten Messern, Aufkratzen der Zunge an scharfen Zahnrändern, Druck schlecht sitzender Brillen, Druck des Corsets als Ursache für Mammacarcinom (Bollinger), lang fortgesetzte Jodpinselungen, chronische Reizzustände der Haut und Schleimhaut, z. B. Seborrhoea senilis, Psoriasis, Leucoplacie, Eczem, Xeroderma pigmentosum. Besondere Neigung zur Krebsentwicklung zeigt die Haut des Scrotum bei Schornsteinfegern, Arbeitern in Theer- und Paraffinfabriken. Wir können hinzufügen, dass auch die Arbeiter in Salinen auffallend oft von Carcinomen befallen werden, da durch das Kochsalz die Bildung der Zellen befördert wird¹⁾.

Veranlassung zu Carcinomen geben auch Fremdkörper in Körperhöhlen, es entstand primäres Scheidencarcinom durch Druck von Pessaren und dadurch entstandenem Decubitus (nach Hegar, Kaltenbach, A. Meyer), Carcinom der Gallenblase und der Harnblase durch Druck der Gallen- und Blasensteine. Ferner wurde

¹⁾ Mittheilung des Herrn Geh. Med.-Rath Wagner zu Salzungen.

beobachtet Krebs des Oesophagus durch Druck der Trachealbifurcation, Krebs der Leber durch Druck eines winklig eingeknickten Rippenbogens, durch Zugwirkung eines Bindegewebsstranges, von dem das Colon tief herabhing (Zahn), Krebs des Darmes durch Intussusception. In Bezug auf Carcinoma penis ist mehrfach bestätigt, dass angeborene Phimosen, welche Gelegenheit zu mechanischen und chemischen Irritationen geben, eine besondere Disposition bewirken. Carcinome entstehen auch im Anschluss an Traumen aller Art, z. B. Schusswunden, Verbrennungen, aus den von Traumen und Geschwüren zurückgebliebenen Narben, so nach Lupus, Decubitus, Syphilis, an Operationsnarben, Amputationsstümpfen, neben und unter tiefen Schnürfurchen (Frerichs). Wir sehen Carcinombildung im Anschluss an alte Beingeschwüre, Mal perforant (Zahn), Lupusgeschwüre, Oesophagus- und Magengeschwüre, Fisteln¹⁾.

Von Geschwülsten, die Anfangs gutartiger Natur sind und dann carcinomatös entarten, seien erwähnt Atherome, Papillome, Syphilome. Endlich entwickeln sich nicht selten Carcinome aus accessorischen Nebennieren (Grawitz, vergl. auch Ribbert), aus retinirten Hoden und aus Ovarien, die in Hernien lagen (Zahn).

Mit Recht hat man im Hinblick auf diese Gelegenheitsursachen zur Carcinombildung die Frage aufgeworfen: Wie kommt es denn, dass die einen Individuen nach derartigen Reizungen und Schädlichkeiten an Carcinom erkranken, andere aber, die genau denselben Reizungen ausgesetzt sind, nicht? Die Antwort auf diese Frage finden wir gegeben in der Erblichkeit des Carcinoms. Nach Winiwarter ist das Carcinom erblich in 6 pCt., nach Bräutigam in 8,5 pCt. (Magenkrebs), nach Pfeiffer (unter den Versicherten der Lebensversicherungsbank zu Gotha) in 9,3 pCt., nach Häberlin (Magenkrebs) in 10,2 pCt., nach Lebert in 10 pCt., nach Ziel in 11 pCt. der von ihnen beobachteten Fälle. Dr. O. Lichtenstern giebt bei Besprechung des Leberkrebses in Ziemssen's Handbuch der speciellen Pathologie und Therapie folgende Zusammenstellung über die Erblichkeit des Carcinoms: Es fanden sich

nach Paget	unter	333 Fällen	83 ererbt
" Cooke	"	79	21 "
" Sibley	"	305	24 "
		Latus unter	717 Fällen 128 ererbt

¹⁾ Auch nach Osteomyelitis, als „Carcinom der Todtenlade“ beschrieben.

	Transport: unter	717 Fällen	128 ererbt
„ Lebert	„	102	„ 14 „
„ Lafond	„	71	„ 7 „
„ Hess	„	25	„ 1 „
aus der Tübinger med. Klinik	„	68	„ 8 „
nach Moore	„	144	„ 24 „
	Summa: unter	1137 Fällen	192 ererbt,

also 17 pCt.

So bestätigen in der That die meisten der uns vorliegenden Arbeiten, dass das Carcinom erblich ist; an sicher nachgewiesenen Fällen von wiederholtem Auftreten des Carcinoms innerhalb einer Familie ist aber entschieden Mangel. Wir haben daher Grund, die uns als durchaus einwandfrei bekannt gewordenen Fälle von Vererbung des Carcinoms resp. Vererbung der Disposition zur Carcinombildung zusammenzustellen. Aus einem Werk von Paget citirt Esmarch folgenden Fall: Es starb die Mutter an Magenkrebs, eine Tochter an Magenkrebs, die andere an Brustkrebs, von den Enkeln zwei an Brustkrebs, zwei an Uteruskrebs, einer an Blasen-, einer an Magen-, einer an Mastdarmkrebs. Dieser Fall ist jedenfalls einzig dastehend. Aus Ohren's Arbeit über die Endresultate der Krebsoperation entnehmen wir folgende Fälle:

1. Caspar Müller, 66jähr. Carcinom der linken Orbita, Nase und Wange. Vater starb an Wangenkrebs. — 2. Balthasar Schieber, 64jähr. Carcinoma palpebrae inf. sin. Vater starb nach einer Krebsoperation.

Mehrere Fälle von Vererbung der Disposition zur Carcinombildung beschreibt Wyss:

In einer Familie S. in Laufen starben Bruder und Schwester an Carcinom, ebenso die Grossmutter der beiden; mehrere Glieder der Familie erkrankten an Geschwülsten gutartiger Natur. — In einer Familie N. zu Nenzingen starben mehrere Mitglieder an Carcinom.

Genauere Angaben über Heredität des Carcinoms macht auch Roth in seinem Aufsatz über „das Carcinom und dessen Verhältniss zur Tuberculose in der Pfarrei Lenggries.“ Allerdings lehnt sich Roth's Statistik nur an die Familiennamen an, aber immerhin ist es nach seinen Untersuchungen nicht unwahrscheinlich, dass bei mehr als der Hälfte der von ihm beobachteten Carcinomfälle die hereditäre Disposition des Individuums als ätiologischer Factor zur Geltung kommt. Roth fand folgende die hereditäre Disposition betreffende Thatsachen:

Der Vater war an Carcinom gestorben in	4 Fällen
Die Mutter „ „ „ „ „	9 „
beide Eltern „ „ „ „ „	2 „
Geschwister „ „ „ „ „	23 „
Die Vererbung ging über	
vom Vater auf den Sohn in	1 Fall
„ „ „ die Tochter in	4 Fällen
von der Mutter auf den Sohn in	6 Fällen
„ „ „ „ die Tochter in	6 „

Auf Roth's interessante Arbeit müssen wir später zurückkommen.

Nach Sachs wurde unter 69 Fällen von Zungencarcinom aus der chirurgischen Klinik von Kocher in Bern 4 Mal mit Sicherheit Carcinombildung bei mit einander verwandten Personen beobachtet.

Im Allgemeinen scheint die Erblichkeit bei der Carcinom-erkrankung bisher noch nicht genug gewürdigt worden zu sein. So finden sich, wie auch Esmarch hervorhebt, in den Krankengeschichten der Kliniken nur wenige Fälle, bei denen die Frage nach hereditärer Belastung gestellt worden zu sein scheint. In den Krankengeschichten der gynaekologischen Klinik zu Jena ist der Passus: „Erbliche Verhältnisse“ vorgedruckt, und wir können daher einige Fälle von Heredität des Carcinoms aus diesen Journalen mittheilen:

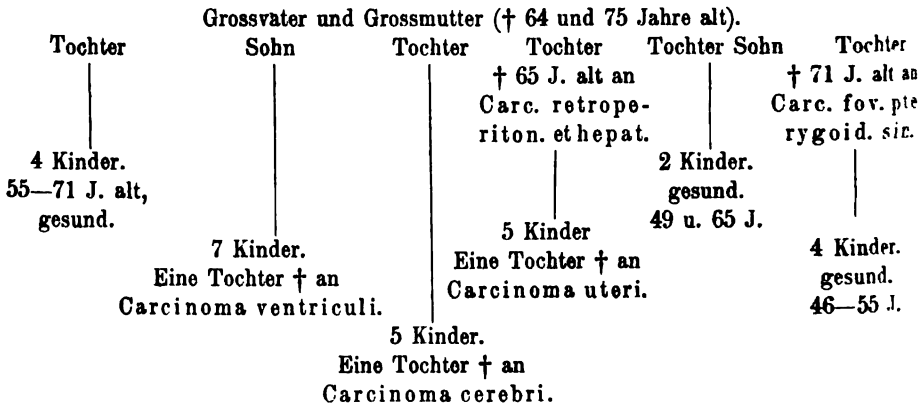
- 1) Anna Gaerich, Erfurt. Mutter starb an Krebs. (2 Schwestern „Unterleibsleiden“).
- 2) Elise Schwab, Apolda, Mutter starb an Carcinoma uteri.
- 3) Auguste Frenzel, Kleinbrembach, Vater starb an Magenkrebs.
- 4) Christiane Scheffel, Rüdersdorf, Mutter starb an Krebs.
- 5) Anna Rudloff, Eisenach, Mutter starb an Carcinoma uteri.
- 6) Ernestine Ehrhardt, Ohrdruf, Schwester starb an Carcinom.

Zahlreich sind diejenigen Fälle von Carcinomerkrankungen, in denen in der Anamnese bemerkt ist: „Mutter starb an „Unterleibsleiden“, oder an „Gebärmutterblutung, Uterusgeschwulst.“ Da wir aber nur diejenigen Fälle aufzählen wollen, in denen die Vererbung des Carcinoms festgestellt ist, wollen wir auf die Fälle mit derartigen unbestimmten Angaben verzichten. Dass indess die Zahl der als sicher nachweisbar hereditären Fälle von Carcinom relativ gering ist, kann auch folgendermaassen erklärt werden:

Nur in seltenen Fällen ist, wie uns Herr Physicus Dr. Kreissmann in Gräfenthal schreibt, ein Kranker in der Lage, einwands-

frei uns sagen zu können, woran seine Eltern gestorben sind. Und sagt er es, so fehlt die Obduction, die Diagnose ist oft unsicher und angreifbar. Die Todesursache der Grosseltern ist meist überhaupt nicht zu erfahren. Auch ist ein grosser Theil der Bevölkerung nicht so sesshaft, dass die Aerzte in der Lage sind, drei Generationen kennen zu lernen.

Es stehen uns noch folgende Fälle aus Mittheilungen verschiedener Aerzte zur Verfügung. Zunächst sei der Stammbaum einer Familie erwähnt, der die Heredität des Carcinoms in vorzüglichster Weise demonstriert.



Eine andere Mittheilung verdanken wir Herrn Dr. med. Rothhaupt in Kaltennordheim.

Im Orte Wohlmutshausen erkrankte 1883 die 81 Jahre alte Frau W. an einem Carcinom des Handrückens und starb an Krebscachexie. Ihr Bruder F. erkrankte 1885 im 74. Jahre an Carcinom der Nase starb nach 2 Jahren ebenfalls an Krebscachexie. Ihre Tochter hatte ein epitheliales Carcinom auf dem Nasenrücken, 1887 hatten sich zahlreiche Metastasen gebildet. Deren Tochter, Frau D. erkrankte 1888 an Scirrhus mammae und wurde operirt.

In Wasungen starb eine Frau Sch. an Carcinoma mammae, deren Mutter ebenfalls.

In Könitz starb die Frau des Landwirth F. an Uteruscarcinom 69 Jahre alt, ihre Tochter 70 Jahre alt an Carcinoma hepatis¹⁾.

In Waldenburg (Sachsen) verstarben in einer Familie Mutter und zwei verheirathete Töchter an Uteruscarcinomen, in einer anderen Familie Grossvater, Vater und Tochter an Carcinoma ventriculi²⁾.

¹⁾ Mittheilung von Herrn Sanitätsrath Solger zu Königsberg i. Fr.

²⁾ Mittheilung des Herrn Sanitätsrath Dr. med. H. Grahnert in Könitz.

³⁾ Mittheilung des Herrn Dr. Weber, Specialist für Frauen- und Kinderkrankheiten zu Waldenburg (Sachsen).

In Roda (Altenburg) starben Vater und Sohn, in einem anderen Fall drei Geschwister an Carcinom¹⁾.

Herr Dr. med. Rohden, Specialist für Chirurgie in Treben (Altenburg) beobachtete in 5 Fällen Erbllichkeit des Carcinom innerhalb einer Familie.

Herr Dr. med. Wulschner zu Klosterlausnitz fand in zwei Familien Erbllichkeit des Carcinoms, Herr Dr. Bossart in Wallendorf beobachtete, dass in einer Familie die Mutter an Gebärmutterkrebs, eine Tochter ebenfalls an Gebärmutterkrebs, eine andere an Brustkrebs starb. In Wallendorf (S. Meiningen) starb eine Frau B. an Carcinom, deren Tochter an Darmkrebs, die Tochter der letzteren an Carcinoma mammae¹⁾.

Herr Dr. Eckardt in Lauscha beobachtete in einem Fall, dass der Vater an Mastdarmcarcinom, die Tochter an Mammacarcinom starb.

Herr Dr. Brauns in Eisenach theilt uns folgende Fälle mit: Er beobachtete 1) Carcinom der Pleura bei einem Patienten, dessen Schwester Carcinoma ovarii, dessen Bruder ein Carcinom am Ohr hatte. 2) Carcinom der Halsdrüsen bei zwei Brüdern, 3) Carcinom der Mamma bei zwei Schwestern.

Herr Dr. Becker in Triptis fand bei zwei Brüdern Carcinom der Cardia, ausserdem 2 Fälle in einer anderen Familie.

In Langenleuba-Niederhain erkrankten nach einer Mittheilung des Herrn Dr. med. Porzig Mutter und Tochter hintereinander an Mammacarcinom.

In einer Familie N. zu Helmsdorf bei Eisleben starben der Vater, sein Sohn und seine Tochter an Carcinoma recti²⁾.

Herr Dr. Schmitz zu Themar schreibt uns, dass es in seiner Praxis Regel sei, dass die Carcinomkranken auf Befragen angeben, in ihrer Familie sei schon Krebs vorgekommen.

Ferner wurde Erbllichkeit des Carcinoms beobachtet von Herrn Dr. Veit zu Römhild, Herrn Med.-Rath Dr. Reinhold zu Eisenberg, Herrn Sanitätsrath Dr. med. Weisser zu Pössneck, Herrn Dr. Hase zu Schmölln, Herrn Dr. Pfeifer zu Weida, Herrn Dr. Markscheffel zu Grossenehrich, Herrn Dr. Ernsmach zu Zeulenroda, Herrn Dr. Berthot zu Hildburghausen.

In der Esmarch'schen Klinik zu Kiel sah Verfasser am 28. 5. 94 einen Patient mit Xeroderma pigmentosum und Ausgang in Carcinombildung, dessen 5 Brüder dieselbe Affection zeigten, während 4 Schwestern gesund sind.

Ganz besonders hervorgehoben zu werden verdienen die folgenden Fälle, weil sie die Möglichkeit einer Infection zu bestätigen geeignet wären:

Roth fand 9 Ehepaare, die beiderseitig an Carcinom gestorben waren. Von diesen starb ein Schuhmacher F. an Lebercarcinom, seine Frau an Magencarcinom, ein Söldner an Carcinoma ventriculi, seine Frau an Carcinom des Uterus, ein 56jähriger Söldner und seine 59jährige Frau an Carcinoma ventriculi.

1) Mittheilung des Herrn Dr. med. Kipping zu Roda (Altenburg).

2) Mittheilung des Herrn Physikus Dr. Kreissmann zu Gräfenthal.

3) Mittheilung des Herrn cand. med. Buttenberg aus Helmsdorf.

1877 starb der 73jährige ledige Bauerssohn K. G. an Intestinalcarcinom, 1878 im gleichen Hause die 57jährige Anna G. an Carcinoma hepatis.

1872 starb eine 43jährige Bäuerin an Krebs, 1876 die zweite 58jährige Frau desselben Mannes an Leberkrebs¹⁾.

1883 starb in Unterweid ein Bauer St. an Carcinoma penis, 1885 seine Frau an Carcinoma port. vaginalis uteri²⁾. Gerade dieser Fall scheint sich häufiger zu wiederholen, er wird z. B. von Tross erwähnt, andere Beobachtungen sprechen dagegen.

Nach einer Mittheilung des Herrn Geheimrath Wagner zu Salzungen litt eine Frau an Uteruscarcinom, das Dienstmädchen, das deren Wäsche benutzte, erkrankte ebenfalls an Uteruscarcinom, deren Mann erkrankte an Blasenkrebs.

Angesichts dieser als absolut verbürgt anzusehenden Thatsache tragen wir kein Bedenken, auch den folgenden Fall hier anzuführen, der von Peter Bierchen beobachtet wurde.

„Ein Handwerker in Nottingham, welcher, um seiner Frau vom Krebse zu helfen, aus ihren Brüsten die üblen Säfte aussaugen wollte, bekam einen schweren, tödtlichen Krebschaden am oberen Gaumen.“

Mag man nun dieser „Erzählung“ Glauben beimessen oder nicht, jedenfalls geht daraus hervor, dass man schon zu jener Zeit das Carcinom für übertragbar hielt, eine Hypothese, die vielfach umstritten, aber nunmehr bewiesen wurde. Von den experimentellen Uebertragungen und Selbstübertragungen des Carcinoms mögen die folgenden erwähnt sein.

Nachdem Langenbeck, Doutrelepont, Köster, Schottelius, v. Kahlden, L. Pfeiffer mit den Carcinomimpfungen Misserfolge hatten, gelang es 1889 Hanau Carcinome von einer Ratte auf andere erfolgreich zu übertragen. Aehnliche Versuche mit gleichem Erfolg machten Morau und Wehr. Mayet und Vialleton wollen sogar durch Ueberimpfung des Krebsstoffes dem ersten Krebs analoge Tumoren bei Ratten erzielt haben³⁾. Von Francotte und de Rechter wurde mit Erfolg Carcinom des Menschen auf weisse Mäuse überimpft. Es entstanden Lymphdrüseninfectionen, die neugebildeten Tumoren konnten wieder von Maus auf Maus weiter verimpft werden. Hahn und von Bergmann erzielten positive Resultate mit Krebsübertragung auf gesunde

¹⁾ Nach M. Guelliot-Rheims ist die Beobachtung, dass 2 miteinander intim verkehrende Personen an Krebs erkranken, häufig. Auf 100 Beobachtungen von solchen Doppelerkrankungen betreffen 85 Ehegatten.

²⁾ Beobachtet von Herrn Dr. Rothhaupt zu Kaltennordheim.

³⁾ Nach König übertrug schon 1876 Novinsky in 2 Fällen Carcinom von Hund auf Hund.

Hautpartien am Menschen. M. V. Cornil endlich theilt mit, dass ein ungenannter französischer Chirurg ein Mammacarcinom exstirpirte und in der Narkose einen Theil desselben in die andere gesunde Mamma implantirte. Nach einiger Zeit konnten Knoten getastet werden, nach zwei Monaten exstirpirte er den neu erzeugten Tumor. Die histologische Untersuchung ergab, dass in der That ein neues Carcinom aus dem implantirten Stück entstanden war. (!)

Eine Art von Selbstimpfung durch Carcinom beobachtete Kraske. Er sah bei zwei Kranken mit hochsitzenden Rectalcarcinomen gleichzeitig kleinste Knötchen im unteren Ende des Darnes, und zwar Cylinderzellenkrebse auf einer mit Pflaster-epithel bedeckten Schleimhaut. v. Bergmann beobachtete Carcinom der Oberlippe und genau ihm gegenüber ein älteres Carcinom der Unterlippe. Krebsübertragungen in Operationsnarben sind aus den Kliniken von Czerny und Becker bekannt. Nach Punction von carcinomatösem Ascites sah man Krebs im Stichcanal entstehen. Nach G. Winter entsteht ein Theil der Recidive des Uteruskrebses durch Impfung und lässt sich durch besondere Vorsichtsmaassregeln vermeiden. L. Mayer, Zweifel und Hildebrandt sahen jeder einmal Epithelioma vulvae von der einen Lippe auf die andere übergreifen.

Lücke berichtete, dass ein Carcinom linguae die Mundschleimhaut inficirte, Kaufmann constatirte, dass eine alte Frau mit Cancroid des rechten Handrückens die Krankheit auf die Conjunctiva palpebrae des rechten Auges übertrug, weil sie stets einer Conjunctivitis halber das Auge mit dem Handrücken berührte.

Nach Hamburger entstand bei einer 50jährigen Frau, die seit 2 Jahren am linken Labium minus ein Carcinom trug, an einer Stelle des Labium minus dextrum, welche stets in Contact mit der Geschwulstmasse war, ein neues Carcinom.

Alle diese Versuche und Beobachtungen wurden von den Vertretern der Ansicht, dass das Carcinom eine Infectiouskrankheit sei, als Beweise für die Richtigkeit dieser Behauptung in Anspruch genommen. Wir sehen mit Hanau die Träger der Carcinometastasen in den lebenden Geschwulstzellen und schliessen uns der Auffassung Virchow's an, der in seiner Arbeit über „Diagnose und Prognose des Carcinoms“ folgendes schreibt: „Das Bedürfniss nach einem Krebsbacillus ist kein so grosses, dass wir ohne den-

selben jeder Möglichkeit eines Verständnisses beraubt sein würden Thierische und menschliche Zellen besitzen eben so gut wie Bacterien die Fähigkeit, auf den Stoffwechsel bestimmend einzuwirken und wirkungsfähige Secretstoffe der verschiedensten Art zu erzeugen. Warum sollen wir diese Fähigkeit gerade den Krebszellen bestreiten, welche in vielen und gerade in den schlimmsten Fällen in ausgeprägtem Maasse den Habitus von Drüsenzellen an sich tragen?“

Noch einen anderen Umstand nehmen die Contagionisten für die Richtigkeit ihrer Ansicht in Anspruch: Es ist dies die That-
sache, dass das Carcinom an einzelne Häuser in mehrfachen Fällen gebunden zu sein schien, dass es sogar Ortschaften giebt, die vom Carcinom in einer Weise befallen sind, dass man von einem endemischen Auftreten des Carcinoms reden kann. So beobachtete Roth, dass 5 der von ihm mitgetheilten Carcinomfälle Nachbarhäusern in dem Orte Schlägelsdorf entstammten. Er zeigte ferner, dass das Carcinom in der Pfarrei Lenggries in Oberbayern häufiger auftrat, als irgendwo. Im Bezirk Tölz in Bayern kamen 1868 bis 1879 7,6 ‰ Krebs Todesfälle vor, während sonst in Bayern nur 3,9 ‰ gezählt wurden.

Aus einem Artikel von L. Pfeiffer in No. 12 der Thüringischen Correspondenzblätter 1894 „Ist das Carcinom endemisch beeinflusst?“ entnehmen wir Folgendes: Nach Pfeiffer war es ein französischer Arzt, Dr. Armaudet in Cormeilles, der zuerst auf die grossen Unterschiede in dem örtlichen Vorkommen des Carcinoms aufmerksam machte. Aus der Dissertation von G. Viguès, Contribution à l'étude de l'étiologie du cancer, Paris 1893, sind folgende Beobachtungen über endemisches Auftreten des Carcinom in Frankreich bekannt geworden: In Cormeilles sind in 8 Jahren, 1880—1887, unter 383 Einwohnern 74 Todesfälle vorgekommen, davon 11 mal Krebs, also 15 pCt. In benachbarten Orten ist nach Aussage der Aerzte Krebs ebenfalls häufig. 5 Todesfälle betrafen Magenkrebs. Bei 2 Todesfällen lag Alkoholismus vor, das Trinkwasser in den betreffenden Orten war schlecht und hatte sumpfige Beimengungen.

In einem von 27 Personen bewohnten Weiler starben 1885 3 Personen ziemlich gleichzeitig an Krebs. In einem Flecken von 1247 Einwohnern starben 21 Personen an Krebs. Unter einer Bevölkerung von 8—9000 Seelen beobachtete Armaudet 28 Krebs-

fälle. Dr. Sorel (Du cancer en Normandie, Normandie médicale 1890) veröffentlicht einschlägige Beobachtungen, er bestätigt die Häufigkeit des Krebses in der Normandie und die Benutzung sumpfigen Wassers in den vom Carcinom besonders befallenen Ortschaften. Noch mehrere Beobachtungen ähnlicher Art von französischen Forschern hat Peiffer veröffentlicht. So hat M. Guelliot-Rheims seit 1891 40 Carcinomfälle beobachtet und kommt zu folgenden Schlussfolgerungen.

1. Krebserkrankungen sind örtlich ungleich vertheilt, weder durch Erblichkeit, noch durch Blutsverwandtschaft können diese Vorkommnisse erklärt werden.

2. Es giebt richtige Krebshäuser, in denen die Bewohner ohne jede Blutsverwandtschaft nach einander oder neben einander an bösartigen Geschwülsten erkranken.

Zu diesen Beobachtungen fügt Pfeiffer hinzu das Dorf Grossberringen bei Weimar.

In diesem Dorfe kamen bei einer Einwohnerzahl von 600 in den letzten 12 Jahren 234 Todesfälle vor, darunter waren 16 an Carcinom Verstorbene.

Es ist nun von höchstem Interesse festzustellen, ob auch sonst in Thüringen sich Orte nachweisen lassen, die besonders von Carcinom heimgesucht sind. Ein derartiger Nachweis könnte vielleicht ein Ausgangspunkt für Untersuchungen ähnlicher Art in anderen Gegenden werden. Nachforschungen an Ort und Stelle wären anzuschliessen, und wir könnten so mit grösserer Bestimmtheit, als es bis jetzt möglich ist, das endemische Auftreten des Carcinoms verfolgen, vielleicht auch der Aetiologie des Carcinoms näher kommen. Vor allen müssten uns auch die Landärzte, die jahrelang in denselben Orten ihre Beobachtungen machen, welche die Verhältnisse ihrer Heimath genau kennen, Aufschluss über endemisches Auftreten des Carcinoms geben können. Verfasser hat daher mit Hülfe des Reichsmedicinalkalenders an praktische Aerzte in fast allen Städten und Dörfern von Sachsen-Weimar, Sachsen-Meiningen, Sachsen-Altenburg, Sachsen-Coburg-Gotha, Schwarzburg-Rudolstadt, Schwarzburg-Sondershausen, Reuss älterer und jüngerer Linie Fragebogen gesendet, die folgenden Wortlaut hatten:

1. Wieviel Carcinome haben Sie während Ihrer Anwesenheit in dem betreffenden Ort ungefähr behandelt?

2. Welche Organe waren von dem Carcinom am meisten befallen?

3. Ist Ihnen aufgefallen, dass bestimmte Ortschaften ganz besonders vom Carcinom heimgesucht waren, und wie heissen diese Ortschaften?

4. Sind Ihnen Fälle bekannt, in denen das Carcinom innerhalb einer Familie wiederholt vorkam?

Die Antworten liefen in reicher Zahl in der dankenswerthesten Weise ein. Wir erhielten mehrfach ausführliche Zuschriften; war einer der Herren Aerzte, an den wir uns gewendet hatten, mit Arbeit zu sehr überhäuft, als dass er antworten konnte, so erhielten wir oft von einem seiner Herrn Collegen Auskunft. Es steht uns somit ein reiches Material zur Verfügung, das noch vermehrt und ergänzt wird durch genaue Durcharbeitung der Bücher und Krankenjournale der Grossherzogl. chirurgischen, gynäkologischen und medicinischen Klinik zu Jena und des Herzoglichen Georgenkrankenhauses zu Meiningen.

Die Gesamtzahl der so zu unserer Kenntniss gelangten Carcinomfälle beträgt 4233.

Was die Vertheilung dieser Fälle auf die Geschlechter, das Lebensalter und die verschiedenen Organe anlangt, so haben sich auch bei diesen Fällen die schon mannigfach bearbeiteten und bekannten Resultate ergeben. Wir wollen daher bei der Betrachtung dieser Fälle die bisher noch wenig erörterte Frage nach dem endemischen Auftreten des Carcinoms in den Vordergrund stellen.

Die überwiegende Mehrzahl der von uns befragten Aerzte verneint die Frage nach Ortschaften, in denen das Carcinom endemisch auftritt, auf das entschiedenste. So schreibt uns, um ein Beispiel anzuführen, Herr Dr. Rothhaupt in Kaltennordheim, dass er schon 15 Jahre lang die dortige Gegend kennt, aber nirgends einen solchen Ort nachweisen kann, und diese Antwort findet sich auf fast allen beantworteten Fragebogen. Die wenigen, aber doch interessanten Mittheilungen, die wir über endemisches Auftreten des Carcinoms erhielten, sind die folgenden:

Nach Mittheilung von Herrn Dr. med. Nachtigall zu Magdala ist das Carcinom in der dortigen Gegend verhältnissmässig häufig.

Im Meininger Unterland ist das Carcinom ebenfalls auffallend häufig. Herr Dr. med. E. Schirmer (früher in Frauenbreitungen, jetzt in Marburg) behandelte von 1875—1894 in

Frauenbreitungen (800 Einwohner)	10	Carcinome
Altenbreitungen (1300 ")	16	"
Herrenbreitungen (800 ")	10	"
Wernshausen (1200 ")	20	"
Farnbach (1100 ")	13	"

Herr Dr. med. Brehme zu Jüchsen hat zu Jüchsen selbst vom Juli 1869 bis Juli 1894 25 Carcinomfälle behandelt, bei einer Einwohnerzahl von 1125.

Nach Mittheilung von Herrn Dr. O. Markscheffel zu Grossen-
eich zeichnen sich Haussömmern und ganz besonders Kutzleben
bei Weissensee i. Th. durch die Häufigkeit der Carcinome aus.

Herr Dr. Pfeiffer in Weida beobachtete in Weida, Burkert-
dorf und Quirla eine Häufung der Carcinomfälle.

Nach Herrn Dr. Brauns zu Eisenach scheinen dort einige
Stadtgegenden von Carcinom häufiger befallen zu sein als andere.

Herr Dr. Günther zu Keula fand in Holzthaleben, Herr
Dr. Peetz in Lehesten (Kr. Saalfeld) auffallend viel Magencarcinome.

Nach Herrn Dr. Weber zu Waldenburg in Sachsen ist die
Häufigkeit der daselbst auftretenden, durch die Section fast in allen
Fällen bestätigten Carcinome geradezu frappirend, ein Umstand, der
auch unter der dortigen Bevölkerung bekannt sein soll.

Endlich soll in Unterfranken¹⁾ und am Nordabhang der öster-
reichischen und bayrischen Alpen²⁾ das Carcinom besonders
häufig sein.

Gäbe es aber auch in der näheren oder weiteren Umgebung
unserer Universitätsstadt Ortschaften, die häufiger als andere von
Carcinomen befallen sind, so müsste sich dies bei dem langen
Zeitraum, über den sich die Beobachtungen erstrecken, auch aus
dem Material der Kliniken erweisen lassen. Verfasser stellte aus
den Krankenjournalen folgende Zahlen zusammen: Es wurden be-
handelt

in der chirurgischen Klinik von 1846—1894 incl.	1052	Carcinome
" " gynäkologischen " " 1870—1894 "	412	"
" " medicinischen " " 1862—1894 "	330	"

Summa: 1794 Carcinome.

¹⁾ Mittheilung von Herrn Dr. Nachtigall zu Magdala.

²⁾ Mittheilung von Herrn Sanitätsrath Solger zu Königsberg in Pr.

Diese Fälle vertheilen sich auf 792 Ortschaften. Dabei muss noch berücksichtigt werden, dass entsprechend ihrer Einwohnerzahl folgende Städte mit besonders hohen Zahlen vertreten sind:

Apolda	mit 82 Fällen	.
Weimar	„ 65	„
Gera	„ 56	„
Jena	„ 53	„
Erfurt	„ 36	„
Rudolstadt . .	„ 25	„
Eisenberg . . .	„ 22	„

Summa: 339 Fälle.

Ziehen wir diese Zahl von der Gesamtzahl ab, so bleiben 1455 Carcinome die sich auf 785 verschiedene Ortschaften vertheilen. Kein einziger Ort unter all diesen hat im Verhältniss mehr Carcinom in die Klinik entsendet, wie ein anderer. Ein ähnliches Verhältniss zeigen uns die Bücher des Georgenkrankenhauses zu Meiningen. Es wurden daselbst behandelt von 1878 bis 1894 75 Carcinome. Von diesen kamen auf Meiningen selbst 13, die übrigen 62 vertheilen sich auf 43 Ortschaften.

Wenn uns somit auch das Material der Kliniken über das endemische Auftreten des Carcinoms kein positives Resultat zu Theil werden liess, so müssen wir doch nach den Mittheilungen der Aerzte die Frage: Giebt es Ortschaften, die besonders von Carcinom heimgesucht sind? unbedingt bejahen. Müssen wir diesen Umstand aber auch verwerthen, um daraus Schlüsse zu Gunsten der Infectiosität des Carcinoms zu ziehen, oder sind noch andere Erklärungen möglich? Wir wissen, dass in einem Theil der von uns genannten Ortschaften die Bevölkerung sich mehr als anderwärts bestimmten Schädlichkeiten aussetzt, die zu chronischen Reizzuständen der Verdauungswege führen, und in der That liegt das Uebergewicht der Krebserkrankungen in den gekennzeichneten Orten meist in der grossen Zahl der Carcinome des Tractus alimentarius. Dies ist nach Roth der Fall unter der Bevölkerung des Isarwinkels. Auch nach Dr. Höfler in Tölz muss die einseitige Art der Ernährung des weitaus überwiegenden Theil der dortigen Bevölkerung mit schwer verdaulichen vegetabilischen Nahrungsmitteln nebst grossen Massen von Fett als ein die Häufigkeit der carcinomatösen Erkrankungen der Verdauungsorgane beförderndes Moment bezichtigt werden. Es steht bei geschwächter Verdauungskraft durch die

einseitige Zusammensetzung der Nahrung und die grosse Menge fester Theile der Magen fast noch mehr hinsichtlich seiner motorischen als seiner peptischen Kraft unter ständiger Einwirkung eines Irritantes, welches den der Entwicklung des Carcinoms günstigen Boden zweifellos vorbereitet.

Die französischen Aerzte betonen, dass Alkoholismus und schlechtes Trinkwasser Schädigungen sind, die in den betreffenden Orten mit der Häufigkeit der carcinomatösen Erkrankungen in Verbindung gebracht werden dürften.

Herr Dr. Nachtigall zu Magdala theilt uns mit, dass die dortige Bevölkerung zur Erntezeit eine Art dünnen Bieres in grossen Mengen geniesst und sich dadurch die mannigfachsten Magen- und Darmerkrankungen zuzieht.

Von Unterfranken ist es bekannt, dass die häufigen dort vorkommenden Magenerkrankungen auf den Genuss des gährenden Mostes zurückzuführen sind.

Im Meininger Unterland wird ausserordentlich viel Schnaps consumirt, daher sind auch hier Erkrankungen der Verdauungsorgane sehr häufig. Thüringen ist besonders reich an Magengeschwüren, wie Matthes in seiner ausführlichen Untersuchung über die Pathogenese des Ulcus rotundum mittheilt, und dass aus Narben, die von Magengeschwüren zurückbleiben, das Magencarcinom oft seinen Ausgang nimmt, ist mehrfach betont worden.

So kann auch der Umstand, dass häufig Ehepaare und in einer Familie zusammenlebende Personen an Carcinom erkranken, dadurch erklärt werden, dass sie sich den gleichen Schädlichkeiten durch den Genuss besonders scharf gewürzter und unverdaulicher Speisen aussetzen.

Nehmen wir zu diesen Verhältnissen noch die Erblichkeit des Carcinoms hinzu, so können wir wohl erwarten, dass in einem Orte, dessen Bewohner sesshaft sind, allmählig ganz besonders viel Carcinomerkrankungen auftreten, da sich in ihm eine das Carcinom erwerbende und eine das Carcinom ererbende Generation der Einwohner befindet.

Wir behalten es uns für eine spätere Untersuchung vor, ob auch die Bewohner der uns von den betreffenden Herrn Aerzten mitgetheilten Orte: Holzthaleben, Haussömmern, Kutzleben, Weida,

Burkersdorf, Quirla, Lehesten sich den genannten Schädlichkeiten mehr aussetzen, als die anderer Orte.

Zum Schluss sei darauf hingewiesen, dass sich zur genauen Erforschung aller auf das Carcinom bezüglichen Verhältnisse in Frankreich eine Liga, „Ligue contre le cancer“, unter dem Vorsitz von Duplay gebildet hat. Diese Liga soll nicht nur ein wissenschaftliches, sondern vor allen Dingen ein humanen Zwecken dienendes Unternehmen sein. Und es wäre in der That ein humanes Werk, wenn es durch eine derartige Zusammenfassung aller Beobachtungen, besonders auch durch rege Antheilnahme der in der Praxis stehenden Aerzte gelingen würde, mehr Licht in das noch vielfach dunkle Gebiet des Carcinoms anbringen. Dann dürften wir wohl erwarten, dass wir endlich diesem nächst der Tuberculose furchtbarsten Feind der Menschheit mit mehr Erfolg als bisher entgetreten könnten und auch da Heilung erzielen, wo es das Messer des Chirurgen jetzt nicht mehr vermag.

L i t e r a t u r.

Adamkiewicz, Untersuchungen über den Krebs und das Princip seiner Behandlung. Experimentell und klinisch. Wien u. Leipzig. W. Braumüller. 1893. — Derselbe, Zur Krebsfrage. Fortschr. d. Medicin. 1893. No. XIII. — Albarran, Sur des tumeurs épithéliales contenant des psorospermies. Sem. méd. 1889. — Alberts, Das Carcinom. Jena. 1887. — Armaudet, Le cancer dans une commune de Normandie. Nature contagieuse et mode de propagation du mal. Union méd. 1889. No. 52. — Arnold, Beobachtungen über Kernteilung in den Zellen der Geschwülste. Virchow's Archiv. 78. Bd. — Audibert, De la généralisation du cancer de l'estomac. Paris. 1877. — Ballance and Shattock, A note on experimental investigation into the pathology of cancer. Proceed of the Royal Soc. Vol. 48. 1891. — Banti, Ueber die Parasiten des Krebses. Gaz. degli Ospit. 1893. No. 92. — Beneke, A., Neuere Arbeiten zur Lehre vom Carcinom. 1886—1891. Zusammenfassendes Referat. Schmidt's Jahrb. 1892. Bd. 234. No. 4. — Bierchen, Peter, Von den wahren Kennzeichen der Krebschaden. Göttingen. 1775. — Billroth, Krankheiten der Brustdrüsen. Deutsche Chirurgie. Liefg. 41. 1880. — Boas, Ueber das Vorkommen von Milchsäure im gesunden und kranken Magen, nebst Bemerkungen zur Klinik des Magencarcinoms. Zeitschr. für klin. Med. 1894. 25. Bd. 3/4. Heft. S. 285. — Bögehold, Entwicklung von malignen Tumoren aus Narben. Virchow's Archiv. 88. Bd. 1882. — Borrel, Sur la signification des figures décrites comme coccidies dans les épithéliomes. Arch. de méd. II. 1890. — Derselbe, Evolution cellulaire et parasitisme dans

l'épithélioma. 1892. — Bruns, Branchiogene Carcinome. Mitth. aus d. chir. Klin. zu Tübingen. 1884. — Burchardt, Ueber ein Coccidium im Schleimkrebs des Menschen und seine Dauersporencysten. Virchow's Archiv. Bd. 131. — Burg, Carcinoma penis auf dem Boden eines Ulcus syphiliticum. Allgem. Wiener med. Zeitung. No. 7. — Carcinomliteratur im Jahre 1889 vom pathol.-anatom. Standpunkt. Berl. klin. Wochenschr. 1890. S. 520. — Carmalt, H., Bemerkungen zur Lehre von der Entwicklung der Carcinome nebst Beobachtungen über die spontane Bewegungsfähigkeit der Geschwulstzellen. Virchow's Archiv. Bd. 55. — Chaintre, De l'épithélioma des cicatrices. Lancet. II. 1889. — Claessen, Ein Beitrag zur Frage über die in den Carcinomzellen gefundenen Einschlüsse. Ziegler's Beitr. Bd. XIV. S. 1. — Coats, An adress on certain considerations in regard to the infective nature of cancer. Brit. med. Journ. 1893. 14. — Cornil, Modes de la multiplication des noyaux et des cellules dans l'épithélioma. Journal de l'anatomie. 1891. — Derselbe, Sur les greffes et inoculations de cancer. Bullet. de l'Academie de méd. No. 25. (Centralbl. f. path. Anat. 1892. Bd. III. S. 164.) — Debenedetti, Eziologia del cancro. Torino. 1887. — Délépine, Protozoa and carcinoma. Brit. med. Journ. 1892. Vol. II. S. 674. — Duplay, Recherches expérimentales sur la transmission du cancer. Gazette des hôpitaux. 1892. — Ely, A study of metast. carcinoma of the stomach. Amer. Journ. of the Med. Sc. 1890. — Esmarch, Fr. v., Ueber die Aetiologie und die Diagnose der bösartigen Geschwülste, insbesondere derjenigen der Zunge und der Lippen. Arch. f. klin. Chir. 1889. 39. Bd. (Ausführliches Literaturverzeichniss!) — Eulenburg, Realencyclopaedie der gesammten Heilkunde. Artikel über „Carcinom.“ — Fabre, Jean, De la contagion du cancer. Paris. 1892. — Feigel, Ein Fall von primärem Carcinom der Tibia. Centralbl. f. Chir. 1892. I. — Feilchenfeld, L., Erysipelimpfung bei inoperablem Mammacarcinom mit tödtlichem Ausgang. Arch. f. klin. Chir. 37. Bd. — Fischel, Fr., Uebertragungsversuche mit Sarkom- und Krebsgewebe des Menschen auf Thiere. Fortschr. d. Med. 1892. Bd. 10. No. 1. — Foà, Sur les parasites et sur l'histologie pathologique du cancer. Archives italiennes de biologie. Bd. 20. — Derselbe, Ueber Krebsparasiten. Centralbl. für Bacteriologie. Bd. XI. 1892. No. 6. — Friedländer, Ueber Epithelwucherung und Krebs. 1877. — Geissler, Beitrag zur Frage des primären Knochencarcinoms. Arbeiten aus der chirurg. Klinik Berlin. Heft VII. 1893. — Derselbe, Die Uebertragbarkeit der Carcinome. Arch. f. klin. Chir. Bd. 46. (Deutsche med. Wochenschr. vom 3. I. 1895. — Gibbes, On the parasitic nature of cancer. The Americ. journ. of the medic. sciences. No. 255. — Golloway, Parasitism of protozoa in carcinoma. The Lancet. 1893. No. 5. — Guelliot, Sémaine médicale. No. 50. 1894. — Häberlin, Ueber Verbreitung und Aetiologie des Magenkrebses. Deutsches Archiv für klin. Medicin. 44. Bd. — Hamburger, Contactinfection ved Epitheliom. Aus der chirurg. Abtheilung des königl. Frederiks-Hospital zu Kopenhagen. — Hanau, Erfolgreiche experimentelle Uebertragung von Carcinom. Fortschr. der Medicin. 1889. VII. — Hanseman, Ueber assymetrische Zelltheilung in Epithelkrebsen. Virchow's Archiv. 1890. 119. Bd. — Derselbe, Das Krebsstroma

und die Grawitz'sche Theorie der Schlummerzellen. Virchow's Archiv. 1893. 133. Bd. — Hauser, Das chronische Magengeschwür, sein Vernarbungsprocess und dessen Beziehung zum Magencarcinom. Leipzig. 1883. — Heide-
mann, Ueber Entstehung und Bedeutung der kleinzelligen Infiltration bei Carcinomen. Virchow's Archiv. 1892. 129. Bd. — Heukelom, Intracelluläre Gebilde in Carcinomen. Centralbl. f. allgem. Pathol. 1890. I. — Israël, Ueber die ersten Anfänge des Magenkrebses. Berl. klin. Wochenschr. 1890. — Derselbe, Epithelioma folliculare cutis. Festschr. f. Virchow. 1891. — Kantorovicz, Zur Pathogenese der acuten allgemeinen Carcinomatose und zur Casuistik seltener Krebsmetastasen. Centralbl. f. Pathol. u. pathol. Anat. 31. X. 1893. — Keser, L'épithéliome pavimenteux. Travail de l'institut pathol. de Genève. 1894. — Kinscherf, J., und Bartsch, Ueber Krebsimplantation. (Aus der Heidelberger chirurg. Klinik.) Beitr. zur klin. Chir. XI. Bd. 2. Heft. — Klebs, Ueber das Wesen und die Erkennung der Carcinombildung. Deutsche med. Wochenschr. 1890. — König, Ueber die Prognose des Carcinom nach chirurgischen Eingriffen mit besonderer Berücksichtigung des Carc. recti. Arch. f. klin. Chir. Bd. 37. S. 461. — Derselbe, Lehrbuch der allgemeinen Chirurgie. 1889. — Korotneff, Sporozoen als Krankheitserreger. Berlin 1893. — Kosinsky, Zur Lehre der Schleimmetamorphosen bei Krebszellen. Centralbl. f. pathol. Anat. 1892. Bd. III. — Derselbe, Zur Lehre von den Physaliphoren der Carcinom-Geschwülste. Warschauer Univ.-Nachrichten. 1890. — Koubassow, Die Mikroorganismen der krebsigen Neubildungen. Westnik Higienii. 1889. — Kürsteiner, Beiträge zur pathologischen Anatomie der Papillome und papillomatösen Krebse der Harnblase und des Uterus. Virchow's Archiv. Bd. 130. — Lassar, Zur Therapie der Hautkrebse. Berl. klin. Wochenschr. No. 1. 2. I. 1893. — Leichtenstern, Dr. O., Artikel „Leberkrebs“ in Ziemssen's Handbuch der speciellen Pathologie und Therapie. — Lubarsch, Ueber primären Krebs des Ileum. Virchow's Arch. 111. Bd. 1890. — Malassez, Sur les parasites du cancer. Comptes rend. de la Soc. de biologie. 1893. S. 443. — Derselbe, Sur les nouvelles psorospermoses chez l'homme. Archives de médecine expérimentale. 1890. T. II. — Mandry, Ueber symmetrisches primäres Carcinom. Bruns' Beitr. zur klin. Chir. Bd. VIII. — Maurice Cazin, La théorie parasitaire du cancer. Arch. gén. de médecine. Jan. 1892. — Mayet, Uebertragung des Krebsgiftes auf eine Ratte. Soc. des sciences méd. Lyon. Juli 1893. — Méchnikoff, Remarks on carcinoma and coccidia. Brit. med. Journ. 10. XII. 1892. — Michaux, De la contagion du cancer. Semaine méd. 1889. No. 29. — Montgomery, Parasitenähnliche Körper im Krebs. Pacif. med. Journ. Juli 1892. — Morau, Einimpfung von Epitheliom auf Mäuse. Soc. de Biologie. 1891. (Referat in d. Centralbl. f. pathol. Anat. II. S. 868.) — Müller, M., Beitrag zur Kenntniss der Metastasenbildung maligner Tumoren. Inaug.-Dissert. Bern. 1892. — Müller, V., Ueber celluläre Vorgänge in Geschwülsten. Virchow's Archiv. Bd. 130. 1892. — Noeggerath, Beiträge zur Structur und Entwicklung des Carcinoms. Wiesbaden. 1892. — Ohlmacher, A peculiar nuclear safranin-reaction and its relation to the carcinoma and coccidia question. Journ. of the

Americ. Medical Association. 1893. V. — Ohren, Ueber die Endresultate der Carcinome des Gesichts mit Ausschluss der Lipppencarcinome. Würzburg. — Paget, Discussion on cancer. *Lancet*. 21. III. 1894. — Perls, Beiträge zur Geschwulstlehre. *Virchow's Archiv*. 56. Bd. 1872. — Derselbe, Allgemeine Pathologie. 2. Aufl. S. 53. — Petrick, Verbreitung des Carcinoms in den Lymphdrüsen. *Deutsche Zeitschr. f. Chir.* Bd. 32. 1891. — Pfeiffer, L., Die Protozoen als Krankheitserreger. Jena. 1891. — Derselbe, Untersuchungen über den Krebs. Die Zellerkrankungen und die Geschwulstbildungen durch Sporozoen. Mit 62 Textfiguren und einem Atlas von 80 Mikrophotogrammen. Jena. 1893. — Pfeiffer, R., Beiträge zur Protozoenforschung. Berlin. 1893. — Pilliet, Coccidienähnliche Gebilde in Epitheliomen. *Sitzg. der Anatom. Gesellsch. zu Paris.* (Referat *Centralbl. f. pathol. Anat.* 1891. S. 760.) — Plicques, Les tumeurs chez les animaux. *Revue de chir.* No. 7. — Podwyssozki und Sawtschenko, Ueber Parasitismus bei Carcinomen, nebst Beschreibung einiger in den Krebsgeschwülsten schmarotzender Sporozoen. *Centralbl. f. Bacteriol.* 1892. Bd. XI. — Power, Some effects of chronic irritation upon living tissues, being first steps in a rational study of cancer. *Brit. med. Journ.* 14. X. 1893. — Ribbert, Ueber Einschlüsse im Epithel der Carcinome. *Deutsche med. Wochenschr.* 1891. S. 1179. — Derselbe, Neuere Arbeiten zur Aetiologie der Carcinome. *Deutsche med. Wochenschr.* 1891. No. 1. — Derselbe, Beiträge zur Histogenese des Carcinoms. *Virchow's Archiv*. Bd. 135. Heft 3. — Derselbe, Ueber die Entstehung der Geschwülste. *Deutsche med. Wochenschr.* 3. I. 1895. — Rosenthal, Untersuchungen über das Vorkommen von Mikroorganismen in Geschwülsten. *Zeitschr. f. Hygiene*. 1889. V. — Roth, Ueber das Carcinom und dessen Verhältniss zur Tuberculose in der Pfarrei Lenggries (Oberbayern). *Friedreich's Blätter f. gerichtl. Med.* 1889. No. 1. — Ruffer und Glimmer, Further researches on some parasitic protozoa found in cancerous tumours. *Journ. of Pathol. and Bacter.* 1893. — Ruffer and Walker, Preliminary note on some parasitic protozoa found in cancerous tumours. *Brit. med. Journ.* 1892. Vol. II. 16. VII. — Ruffer, A second note on parasitic protozoa in cancerous tumours. *Brit. med. Journ.* 1892. 5. Nov. — Russel, An adress on a characteristic organism of cancer. *Brit. med. Journ.* 1890. — Sachs, 69 Fälle von Zungencarcinom aus der chirurg. Klinik von Kocher in Bern. — Sawtschenko, Weitere Untersuchungen über schmarotzende Sporozoen in den Krebsgeschwülsten. *Centralbl. f. Bakter.* 1893. Bd. XII. No. 1. — Scheuerlen, Die Aetiologie des Carcinoms. *Deutsche med. Wochenschr.* 1889 u. ebendas. 1887. — Schöpp, Ueber die Ausscheidung der Chloride bei Carcinomatösen im Verhältniss zur Aufnahme derselben. *Deutsche med. Wochenschr.* 1893. No. 46. — Schimmelbusch, Ueber multiples Auftreten primärer Carcinome. *Langenbeck's Archiv*. 1889. 39. Bd. — Schuchardt, Beiträge zur Entstehung des Carcinoms aus chronisch entzündlichen Zuständen der Schleimhäute und der Hautdecken. Leipzig. 1885. — Schulthes, Statistische Untersuchungen über die Aetiologie des Mammacarcinoms. *Beitr. zur klin. Chir. v. Bruns.* 1881. IV. — Schütz, Mikroskopische Carcinombefunde. Frankfurt. 1890. — Derselbe, Ueber protozoen-

artige und coccidienartige Mikroorganismen in Krebszellen. Münchener med. Wochenschr. 1890. — Semon, Der Uebergang gutartiger Kehlkopfgeschwüre in bösartige. Berlin, Hirschwald. — Sjöbring, N., Ein parasitärer, protozoenartiger Organismus in Carcinomen. Fortschr. d. Med. 1890. VIII. — Snow, Herbert, Der Krebs. London. 1893. — Sondakewitch, Recherches sur le parasitisme intracellulaire et intranucléaire chez l'homme. Annales de l'institut Pasteur. 1892. T. VI. No. 3. — Derselbe, Parasitisme intracellulaire des néoplasies cancéreuses. Annal. de l'instit. Pasteur. 1892. T. VI. S. 545. — Spronk, Tumeurs malignes et maladies infectieuses. Ann. de l'inst. Pasteur. 1892. — Steven and Brown, On the so-called parasitic protozoa of cancer. Journ. of Pathol. and Bacter. 1893. Bd. II. S. 26. — Steinhaus, Ueber Carcinomeinschlüsse. Virchow's Archiv. 126. Bd. 1891. — Derselbe, Weitere Beobachtungen über Carcinomeinschlüsse. Virchow's Archiv. 127. Bd. 1892. S. 175. — Derselbe, Bemerkungen zum Aufsatz „Ueber Carcinom“ von Dr. Karg in d. Zeitschr. f. Chir. Bd. 34. Centralbl. f. pathol. Anat. 1892. S. 900. — Ströbe, Neuere Arbeiten über Histogenese und Aetiologie des Carcinoms. Centralbl. f. allgem. Pathol. 1891. II. — Strümpell, Spezielle Pathologie und Therapie. Bd. I. SS. 220, 642, 697. — Tannen, A., Beitrag zur Statistik, Prognose und Behandlung des Gebärmutterkrebses. Arch. f. Gynäkol. 1890. Bd. 37. — Thiersch, Der Epithelkrebs der äusseren Haut. — Thoma, Ueber eigenartige, parasitäre Organismen in den Epithelzellen der Carcinome. Fortschr. d. Med. VII. 1889. — Tillet, L'origine du cancer. Annales de la société belge. 1891. — Tillmanns, Ueber Theer-, Russ- und Tabackkrebs. Deutsche Zeitschr. f. Chir. 1880. Bd. XIII. — Derselbe, Lehrbuch der allgemeinen Chirurgie. — Török, Die protozoenartigen Gebilde des Carcinoms und der Paget'schen Krankheit. Monatshefte f. prakt. Dermatologie. Bd. XVI. 1893. — Touton, Protozoenähnliche Gebilde in den Hauttumoren. Münch. med. Wochenschr. 1892. No. 2 u. 3. — Unna, Naevi und Naevocarcinome. Berl. klin. Wochenschr. 1893. No. 1. — Derselbe, Zur Kenntniss der hyalinen Degeneration der Carcinomepithelien. Dermatol. Zeitschr. 1893. — Verneuil, Propriétés pathogènes des microbes renfermés dans les tumeurs malignes. Revue de chir. 1889. Bd. IX. — Vincent, M. H., Sur la présence d'éléments semblables aux psorospermies dans l'épithélioma pavimenteux. Comptes rendus hebdomadaires des séances de la société de biologie. 1890. IX. — Virchow, Die krankhaften Geschwülste. I—III. 1863. — Derselbe, Zur Diagnose und Prognose des Carcinoms. Archiv f. Pathol. u. pathol. Anat. 111. Bd. 1888. — Derselbe, Bemerkungen über die Carcinomzelleneinschlüsse. Archiv f. Pathol. u. pathol. Anat. Bd. 127. 1892. S. 188. — Volkmann, Ueber den primären Krebs der Extremitäten. Samml. klin. Vortr. No. 334 u. 335. 1890. — Derselbe, Branchiogene Carcinome. Centralbl. f. Chir. 1882. — Waldeyer, Die Entwicklung der Carcinome. Virchow's Archiv. 41. u. 55. Bd. u. Volkmann's Samml. klin. Vortr. No. 33. — Wehr, Mittheilung über positive Ergebnisse der Carcinomimpfung von Hund zu Hund. Langenbeck's Archiv. 1889. 39. Bd. — Weil, J., Primäres Carcinom der Mamilla. Prager med. Wochenschr. 1893. 11. — Winiwarter, v., Beitrag zur Statistik

der Carcinome. Stuttgart. 1878. — Winter, G., Ueber die Recidive des Uteruskrebses, insbesondere die Impfrecidive. — Wolff, Entstehung der Geschwülste nach traumatischen Einwirkungen. Berlin. 1874. — Woodhead, The Morton lecture on cancer and cancerous diseases. Brit. med. Journ. 1892. Vol. I. S. 954. — Wyss, Ueber das Vorkommen carcinomatöser Erkrankungen in Lauffen. Diss. Bern 1875. — Zahn, Beitrag zur Histogenese des Carcinoms. Virchow's Archiv. 117. Bd. 1889. — Zehnder, Ueber Krebsentwicklung in Lymphdrüsen. Virchow's Archiv. 119. Bd. — Zenker, Der primäre Krebs der Gallenblase und seine Beziehung zu Gallensteinen und Gallenblasenarben. Arch. f. klin. Mikroskopie. 44. Bd. 1889. — Ziel, Ueber den Einfluss hereditärer Anlage zur Entstehung des Carcinoms. Inaug.-Diss. Erlangen. 1892. — Zizold, Primärer Krebs der Vagina. Münch. med. Wochenschr. 1889. No. 6.

VI.

Ueber die Erfolge der Radicaloperation
freier Hernien mittelst der Verlagerungs-
methode.

Von

Dr. Theodor Kocher,

in Bern.

(Hierzu Taf. III.)

Herr Dr. Beresowsky aus Moskau, welcher sich mit der Frage der Radicaloperation der Hernien eingehend beschäftigt hat, hat die Resultate der von uns in den letzten 3 Jahren Operirten gesammelt und in einer eigenen Arbeit veröffentlicht¹⁾. Wir entnehmen derselben einige Daten, welche für die Beurtheilung dessen, was sich für die mit Hernien Behafteten leisten lässt, auch für ein weiteres ärztliches Publikum Interesse haben dürften. Denn nicht bloss wünscht der Patient von seinem Arzte Auskunft, ob er, zumal in jungen Jahren, zu lebenslänglicher Plage, ein Bruchband zu tragen verurtheilt sein soll und was eine Operation für Gefahren einerseits und für Aussichten auf bleibende Heilung andererseits eröffnet, sondern der Arzt kommt zur Stunde öfter in den Fall, in gerichtlichen Fällen, solchen namentlich, welche unter das Unfallgesetz fallen, zu entscheiden: Ist eine Hernie als ein bleibender Schaden anzusehen, oder darf man die Möglichkeit genügend sicherer operativer Heilung als ein schwerwiegendes Moment der Beurtheilung solcher Fälle in Rechnung bringen? Was wir früher

¹⁾ Die ausführliche Arbeit ist seither in der D. Zeitschr. f. Chir. erschienen.

für Resultate erzielt haben, das ist in den Arbeiten von Mayor und Leuw niedergelegt, über welche im Correspondenzblatt für Schweizer Aerzte s. Zt. referirt worden ist, so dass wir nicht darauf zurückzukommen brauchen.

Zunächst ist die erfreuliche Thatsache zu constatiren, dass in den 220 Fällen¹⁾, welche der Arbeit des Herrn Beresowsky zu Grunde zu liegen, kein einziger Todesfall verzeichnet ist. Es ist deshalb der Schluss gerechtfertigt, dass man einem Patienten, welcher nicht krankhafte Veränderungen lebenswichtiger Organe ohnehin darbietet, die Radicaloperation einer Hernie als für das Leben gefahrlos hinstellen dürfe.

Das eigentliche Criterium für die Radicaloperation sind die ausseren Leistenhernien bei Männern. Die Zusammenstellung Beresowsky's umfasst 161 Fälle dieses Leidens. Davon sind 84 nach der älteren Methode der tiefen Canalnaht ausgeführt, wie sie speciell der Arbeit von Leuw noch als Normalverfahren zu Grunde lag. Von diesen 84 Fällen heilten 74 absolut per primam und konnten ohne Bruchband im Durchschnitt nach 10 Tagen entlassen werden. Die 10 Fälle, welche per secundam intentionem heilten, bedurften im Durchschnitt eines Aufenthalts von 34 Tagen in der Klinik. Grösse des Bruchs und Alter der Patienten übten auf die Raschheit der Heilung keinen Einfluss aus. Von den 84 Fällen liess sich über 64 Bericht erhalten, resp. konnten dieselben einer späteren Untersuchung unterworfen werden. Es stellte sich heraus, dass bei 6 Recidive eingetreten waren. Allein wenn wir die näheren Umstände betrachten, unter denen das Recidiv zu Stande kam, so sehen wir, dass dasselbe nicht gerade sehr ins Gewicht fällt. Fünf der Fälle sind von Assistenten operirt worden, genaue Erkundigung hat ergaben, dass dabei insofern Fehler begangen worden waren, dass tiefe Canalnähte nicht angelegt worden sind, sondern bloss der vordere Leistenring vernäht wurde, also unsere Methode nicht richtig durchgeführt worden ist. Man darf uns nicht missverstehen. Wir haben schon in einer früheren Publikation darauf aufmerksam gemacht, dass die grössere Zahl der Recidive auf Operationen kamen, welche von Assistenten ausgeführt worden waren.

¹⁾ Ich bemerke hier ausdrücklich, dass ein Fall von Radicaloperation eines grossen alten Nabelbruches bei einem älteren Herrn, der nicht in die Zeit des Herrn B. fällt, mir vor nicht langer Zeit an Pneumonie gestorben ist.

Es soll das nicht eine Verkleinerung der Kunst der Assistenten sein, darf aber in Betracht gezogen werden, wenn andere Methoden bei diesen Operationen in Gebrauch gezogen waren. Der einzige Fall, welcher nach einer von mir vollzogenen Operation recidivirt ist, findet seine Erklärung in einer Fadeneiterung, welche die Naht ruinirte. Die regelrecht operirten und correct aseptisch verlaufenen Fälle sind also alle geheilt.

Im Correspondenzblatt vom Jahre 1892 habe ich eine neue Methode der Radicaloperation beschrieben, welche ich als Verlagerungsmethode bezeichnet habe und über deren Resultate ich Auskunft zu geben verpflichtet bin. Dr. Beresowsky hat 48 Fälle dieser Methode zu seiner Arbeit benutzen können. Die Resultate sind folgende: In 38 Fällen erfolgte Primaheilung, in nicht weniger als 10 Fällen trat Eiterung ein mit Abstossung der Faden und z. Th. des Bruchsackes. In dieser Hinsicht waren die Resultate weniger günstig, als bei der alten Methode mit hoher Abtragung des Bruchsackes und einfacher tiefer Canalnaht. Obschon der Umstand, dass wir eine Zeit lang Versuche gemacht haben, von der antiseptischen Wundbehandlung zur absolut aseptischen überzugehen und uns dabei überzeugt haben, dass letztere auf grösseren Kliniken, wo Tag für Tag eine Anzahl von Operationen verschiedenster Art gemacht werden müssen, viel weniger gute Resultate giebt, als die richtige Combination der anti- mit aseptischer Behandlung, so ist es doch zweifellos, dass die Methode selber eine Disposition zu Eiterung bei der geringsten Störung des Wundverlaufs schafft und zwar dadurch, dass der Bruchsack bei dem gebildeten Verfahren in zu ungünstige Ernährungsverhältnisse gesetzt wird durch 2 Factoren, einmal durch die Torsion, danach durch die an der Umbiegungsstelle erfolgende Knickung. Es sind deshalb auch schon andere Chirurgen, wie Angerer, welche unsere Methode geübt haben, dazu gekommen, von der stärkeren Torsion abzusehen. Wir benutzen dieselbe bei der neuesten Verbesserung unseres Verfahrens gar nicht mehr, sondern nähern den Bruchsack ungedreht auf der Aponeurose fest, aber wir vermeiden bei unserer neuesten Methode auch die Knickung, indem wir den Bruchsack nicht auf die vordere Wand des Leistencanals festnähen, sondern auf die Aponeurosis obliqua externa über der lateralen Hälfte des Poupart'schen Bandes. Wir kommen auf diese Modifikation zurück.

Trotz jener für eine Radicalheilung entschieden ungünstigen Verhältnisse öfterer Eiterung, sind unter 31 Fällen, welche sich gestellt oder berichtet haben, bloss 2 Recidive verzeichnet und zwar das einzige, welches von mir selbst operirt worden ist, veranlasst durch Fadeneiterung. Wir können uns also wohl erlauben, zu sagen, dass in Bezug auf die Radicalheilung die Methode bei regelrechtem Wundverlauf eine Sicherheit der Resultate ergibt, welche sie den besten Methoden an die Seite stellt, ja überhaupt Alles bietet, was man wünschen kann.

Herr Beresowsky giebt uns Auskunft über das Resultat einer Autopsie, welche wir bei einem Patienten zu machen in der Lage waren, der ein Jahr vorher nach dieser Methode operirt worden war. Er hatte durch Selbstmord seinem Leben ein jähes Ende gemacht. Es zeigte sich, dass der aufgelagerte Bruchsack vollständig bindegewebig obliterirt war und eine derbe Verdickung der Vorderwand des Leistencanals darstellte. Der Leistencanal selber war in seiner ganzen Lage von hinten bis zum vorderen Leistenring verengt und bot dem mit Gewalt sich einbohrenden Finger eine viel derbere Resistenz, als derjenige der anderen Seite. Beide Leistenringe erschienen enger, der hintere sowohl als der vordere, ohne dabei den Samenstrang zu fest zu umschliessen oder eine Schädigung in der Blutversorgung des Hodens herbeigeführt zu haben. Besonders bemerkenswerth aber war, dass keine Andeutung einer trichterförmigen Ausstülpung des verlagerten obliterirten Bruchsackes mehr bestand, vielmehr das Peritoneum in der Gegend des hinteren Leistenrings (Durchtrittsstelle der Vasa spermatica interna) etwas verdickt narbig aussehend mit einigen strahligen Narbenzügen der Bauchwand fester adhärent war, als auf der anderen Seite.

Es geht aus diesem Befunde hervor, dass durch die Verlagerungsmethode Verhältnisse geschaffen werden, welche zur Verhütung eines Bruchrecidivs in jeder Hinsicht als möglichst günstig bezeichnet werden dürfen. Es wäre deshalb unbedingt schade, wenn man sich der Vortheile begeben wollte, welche die Verlagerung des Bruchsackes vor allen anderen Verfahren voraus hat und man hat bloss darauf Bedacht zu nehmen, dabei die Momente auszumerzen, welche die erwähnte Disposition zu Bruchsacknekrose und Eiterung herbeiführen. Es sind dies die Torsion und die Knickung des Bruchsackes an der Stelle, wo derselbe durch

die *Fascia obliqua externa* durchgezogen wird. Wir haben zur Erfüllung dieser Indication in der letzten Zeit uns deshalb ausschliesslich an die erwähnte Modification unseres Verfahrens gehalten, deren wir in der 2. Auflage unserer Operationslehre bereits Erwähnung gethan haben und welche von Dr. Beresowsky als 3. Methode in ihren Endresultaten studirt worden ist.

Diese laterale Verlagerungsmethode besteht darin, dass man wie bei der ersten Methode durch Schnitt über der ganzen Länge des Leistencanals und lateralwärts etwas über denselben hinaus die *Fascie* des *M. obliquus abdominis externus* freilegt und unter Spaltung des *Cremaster* und der *Fascia infundibuliformis* (*Tunica vaginalis communis funiculi spermatici*) den Bruchsack sehr exact von den Gebilden des Samenstranges löst und isolirt. Danach wird wie bei der ursprünglichen Methode lateralwärts von der Stelle des hinteren Leistenrings in die *Fascia obliqua externa* eine kleine Oeffnung gemacht und unter dem Schutze des in den Leistencanal eingeführten Fingers eine gebogene Kornzange durch den Leistencanal (vor dem Samenstrang) zum vorderen Leistenring herausgeführt; die Spitze des isolirten Bruchsackes wird gefasst, durch den Leistencanal zurück und zu der kleinen Oeffnung in der *Fascia obliqua externa* herausgezogen und zwar sehr energisch (vergl. Taf. III, Fig. 1).

Nun kommt die Abänderung von dem früher geschilderten Verfahren, darin bestehend, wie die Fig. 2 auf Taf. III es illustriert, dass der Bruchsack nicht medianwärts auf die vordere Leisten canalwand gelegt, sondern ohne jede Torsion lateralwärts auf die Aussenfläche der *Fascia obliqua externa* über den lateralen Theil des *Ligamentum Pouparti* angelegt und hier mit 3 Nähten befestigt, dann abgeschnitten wird. Nach Kadaverstudien ist die wichtigste und Hauptnaht dabei diejenige, mittelst welcher das durch die Bauchwand durchtretende Stück des Bruchsackhalses umgangen und sammt der Durchtrittsstelle zusammengeschnürt wird. Nunmehr wird wie bei der alten Methode mittelst tiefer Canalnähte der Leisten canal verengt und zwar wird auch hier mit besonderer Sorgfalt die der Durchtrittsstelle des Bruchsacks nächste (d. h. oberste) Naht tief durchgelegt, immerhin natürlich oberhalb des Samenstranges, welcher durch kräftiges Abwärtsziehen und Controle mit dem Finger geschützt wird.

Mit dieser Modification unserer Verlagerungsmethode sind nach der Zusammenstellung von Dr. Beresowsky bis jetzt folgende Resultate erreicht: In den 29 Fällen, wo das neue Verfahren Anwendung fand, erfolgte 27 Mal glatte Heilung per primam, 2 Mal locale Eiterung. Bei den beiden letzten Fällen war die Heilungsdauer 27 Tage, bei den 27 ungestört Geheilten 9 Tage. Die radicale Heilung ist in allen 22 Fällen, über welche ein späterer Bericht erhältlich war, constatirt.

Dr. Beresowsky hebt mit vollem Recht hervor, dass Angesichts dieser Resultate, welche nicht hinter denjenigen Bassini's zurückstehen, die Einfachheit und Raschheit der Ausführung die Verlagerungsmethode entschieden empfehlen, dass aber ihr Hauptvortheil darin zu suchen ist, dass selbst beim Misslingen der Operation in Folge von Eiterung kein Schaden angerichtet ist. Und welcher Chirurg hat nicht bei Operationen in der Leiste und speciell bei Hernienoperationen hie und da eine Heilung mit localer, wenn auch noch so leichter Eiterung zu constatiren, welche trotz ihrer Gefahrlosigkeit doch den Nachtheil der Zerstörung der Naht mit sich bringt? Bei Bassini's Methode wird die Fascia obliqua externa, welche einen Hauptwiderstand darstellt für das Austreten von Hernien, gespalten und dadurch beim Durchschneiden der Nähte gleichsam ein gewaltig erweiterter vorderer Leistenring geschaffen. Einem solchen gegenüber vermag die hintere Wand des Leistencanals genügend Widerstand bei Andrängen der Bauchpresse nicht zu bieten. Denn die Oeffnung für den Durchtritt des Samenstrangs muss man ja auch bei Bassini's Methode bestehen lassen im Bereich des hinteren Leistenrings. Unser Verfahren hat aber den grossen Vortheil, das Peritoneum in einer dem Verlauf des Samenstrangs entgegengesetzten Richtung zu spannen und gespannt zu erhalten.

Nach den gebotenen Resultaten und unseren Erfahrungen hat der Arzt nicht nur das Recht, sondern die Pflicht, einen Patienten, welcher ihn darum angeht, durch Radicaloperation von einer Hernie zu befreien, sobald dieselbe nicht durch ungewöhnliche Grösse, Verwachsungen oder Entzündung Complicationen in Aussicht stellt oder in Folge von Erkrankung anderer Organe, Schwäche und hohem Alter Bedenken bestehen.

Erklärung der Abbildungen auf Taf. III.

- Fig. 1. Radicaloperation der äusseren Leistenhernie. Der Bruchsack, vollkommen isolirt, ist zu einer kleinen Oeffnung in der Fascia obliqua externa lateralwärts vom hinteren Leistenringe durch- und kräftig angezogen. Die gebogene Zange ist verkürzt wiedergegeben.
- Fig. 2. Radicaloperation der äusseren Leistenhernie mittelst der lateralen Verlagerungsmethode. X ist die Hauptnaht, welche ganz unter dem Bruchsackhalse durchgeführt, denselben unmittelbar am hinteren Leistenringe zu schliessen bestimmt ist.
-

VII.

(Aus der chirurgischen Privatlinik des Herrn Dr. Hadra).

Ueber einen Fall von Exstirpation eines inneren Beckenchondroms mit partieller Resection des Darmbeins.

Von

Dr. med. Domke,

pract. Arzt in Berlin.

(Mit einer Figur.)

Unter den Geschwülsten des Beckens nehmen die Enchondrome eine hervorragende Stellung ein nicht nur wegen ihrer interessanten Beziehung zu den Exostosen und Osteomen, wegen ihrer Eigenthümlichkeit, bei weiterem Wachsthum und beim Eintritt von Knospenbildung die grossen Beckenvenen zu durchbrechen und Metastasen in den Lungen hervorzurufen, wie dies an einem klassischen Fall von Weber im 35. Band des Virchow'schen Archivs beschrieben ist, sondern vor allem wegen ihrer grossen practischen Bedeutung. Während man früher in Anbetracht der grossen Lebensgefahr für die zu Operirenden, wegen der Leichtigkeit einer Bauchfellverletzung, der Nähe der grossen Beckengefässe, aus Furcht vor Nachblutung, Phlegmone und Eiterung sich scheute, die Operation dieser grossen Geschwülste auszuführen, hat man es in letzter Zeit unter dem Schutze des anti- und aseptischen Verfahrens öfters und meistens mit günstigem Erfolge unternommen, dieselben operativ zu beseitigen. Die Furcht vor Blutung und Gefässverletzung verminderte sich noch erheblich durch den berühmten gewordenen Fall von v. Bergmann „Exstirpation eines Beckenchondroms mit Unterbindung der Art. und Vena iliaca

communis“, Deutsche med. Wochenschrift 1885, No. 42 u. 43, welcher bewies, dass selbst die Verletzung dieser grossen Gefässe nach Unterbindung derselben ohne Schaden verläuft, wenn man nur die betreffende Extremität suspendirt, in Watte einhüllt und mit Flanellbinden umwickelt. Die grosse practische Bedeutung der Beckenenchondrome, die ohne operative Beseitigung vermöge ihres ausserordentlichen Wachsthumms durch Compression der Beckenorgane unter Erscheinungen von Ileus oder Urämie, durch Hochdrängen des Zwerchfells, Metastasenbildung in den Lungen bei der malignen Knospenbildung, durch Marasmus und auf andere Weise einen tödtlichen Ausgang herbeiführen würden, zeigt sich namentlich gegenüber den Beckensarcomen. Während die Erfahrungen über die operative Behandlung der Enchondrome meist günstige sind, sind diejenigen über die Beckensarcome um so betrübender. Sehr klar geht dies aus einer Arbeit von Gussenbauer: „Ein Beitrag zur Exstirpation von Beckenknochengeschwülsten“, Zeitschrift für Heilkunde, Bd. XI, S. 473, hervor. Von 6 Fällen von Beckengeschwülsten verliefen 5 Sarcome nach längerer oder kürzerer Zeit infolge von Recidiven letal, einer sogar während der Operation infolge profusen Blutverlustes. Der 6. Fall, ein inneres und äusseres Enchondrom von 2 Kilo Gewicht dagegen verlief günstig und ist bei zweijähriger Beobachtung ohne Recidiv geblieben. Die Zahl der mit Glück operirten Enchondrome, die wir als äussere bezeichnen, wenn sie von der Aussenseite der Scham- und Sitzbeinäste, als innere, wenn sie von der Darmbeinschaukel, und zwar meist in der Nähe der Synchronosis sacro-iliaca ausgehen, ist jedoch eine so geringe, dass die Erwähnung eines kindskopfgrossen inneren Beckenenchondrom, das zugleich mit einem Theil der Darmbeinschaukel entfernt wurde, nicht unangebracht erscheint.

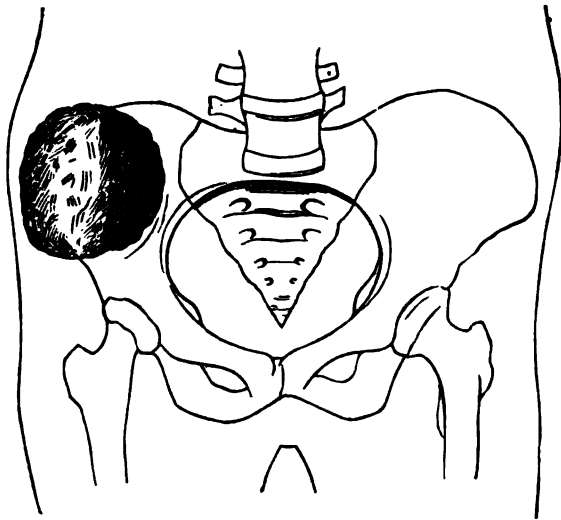
Der Fall, den ich als Assistent in der chirurgischen Privatklinik des Herrn Dr. Hadra zu beobachten Gelegenheit hatte, betrifft die 30 Jahre alte Frau L. Z. Dieselbe ist bisher immer gesund gewesen. Rachitis ist nicht nachweisbar, ebensowenig hatte sie in ihrer Jugend an Exostosen oder ähnlichen Geschwülsten gelitten. Die Eltern der Patientin leben und sind gesund, ebenso ein Bruder und 3 Schwestern. Die Menses traten bei der Patientin mit 15 Jahren ein und waren immer regelmässig. Sie hat 4 normale Geburten durchgemacht, einmal brachte sie ein todttes Kind zur Welt. Im December 1887 erlitt sie ein heftiges Trauma dadurch, dass sie in einer Scheune ausglitt und mit der rechten Hüfte auf den steinernen Boden fiel. Von der Zeit an

empfang sie lebhaft Schmerzen in der rechten Hüfte und im rechten Oberschenkel. Dieselben steigerten sich bis zu der $\frac{1}{4}$ Jahr später erfolgenden ersten Entbindung, worauf sie an Intensität nachliessen. Seitdem war Patientin zeitweise frei von Schmerzen, zeitweise wurde sie von denselben belästigt, bis sich im Herbst 93 wieder lebhaft Beschwerden einstellten, und eine Anschwellung an der rechten Hüfte bemerkbar wurde. Patientin behandelte sich nun den Winter über mit Pflaster und Einreibungen und liess die Hüfte massiren. Inzwischen nahm die Anschwellung einen immer grösseren Umfang an, so dass sie im Frühjahr 1894 nach vorn fast bis zu den Rippen reichte. Patientin begab sich nun zu einem Arzt, der eine grosse Geschwulst des Darmbeins constatirte und die Kranke in die Klinik zur Untersuchung brachte, worauf am 30. April 94 die Aufnahme erfolgte.

Status: Patientin ist von gracilem Körperbau und etwas blassem Aussehen. Die inneren Organe sind normal, der Urin frei von abnormen Bestandtheilen. Betrachtet man nun das Abdomen, so zeigt sich die rechte Unterbauchgegend etwas vorgetrieben. Bei der Palpation fühlt man einen kindskopfgrossen Tumor, der das ganze rechte grosse Becken ausfüllt. Die Haut über demselben ist unverändert, die Bauchdecken können von ihm frei abgehoben werden. Der Tumor erstreckt sich nach vorn bis auf 2 Querfingerbreite an die Mittellinie heran, nach unten überragt er die Spina anterior superior um etwa 5 Ctm, nach oben und seitlich grenzt er fast bis an den Rippenbogen resp. die Wirbelsäule. Drückt man die Finger tiefer in die Bauchdecken ein, so lässt sich die Wirbelsäule von dem Tumor abgrenzen, dagegen ist die ganze Darmbeinschaukel bis nahe an die Synchondrosis sacro-iliaca von demselben ausgefüllt. Ein Stiel als Insertion ist nicht nachweisbar, vielmehr sitzt der Tumor breitbasig der Darmbeinschaukel auf. Die grossen Gefässe lassen sich auf demselben gesondert fühlen. Was die Form und Consistenz anbetrifft, so ist er von runder Gestalt, höckerig, hart und sitzt unverschieblich seiner Unterlage auf. Das rechte Bein ist im Hüftgelenk vollständig frei, dagegen ist der Umfang des rechten Oberschenkels gegenüber dem linken oberhalb des Kniegelenks gemessen um 3 Ctm. geringer, die Sensibilität ist intact, es bestehen keine Circulationsstörungen. Die Diagnose wurde auf ein Enchondron der Darmbeinschaukel gestellt und zwar mit Rücksicht auf die höckerige Oberfläche, die harte Consistenz und den Ausgangspunkt in der Nähe der Synchondrosis sacro-iliaca. Wenn nun auch die Gefahr eines operativen Eingriffes wegen etwaiger Bauchfell- und Gefässverletzung und wegen der breiten Basis des Tumors eine grosse genannt werden musste, so wäre doch andererseits das Leben der Patientin ohne Operation bei dem raschen Wachsthum der Geschwulst mit Sicherheit verloren, und so wurde Patientin am 2. Mai 1894 in Aethernarkose dem Eingriff unterworfen.

Operation. Nach den üblichen Vorbereitungen wird ein Schnitt von 25 Ctm. Länge gemacht, der von der rechten Lumbalgegend entsprechend der hinteren Axillarlinie beginnt und parallel der Crista ossis ilei nach dem Poupart'schen Bande hin verläuft. Die Haut wird mit Haken auseinandergehalten, und alle blutenden Gefässe werden sofort gefasst. Die Muskulatur wird nun

zwischen 2 Pincetten durchschnitten und möglichst stumpf nach beiden Seiten zurückgedrängt. Als bald wurde der Tumor mit seiner höckerigen Oberfläche in der Wunde sichtbar. Das ihm anliegende Peritoneum konnte stumpf mit dem Finger abgeschoben werden, ebenso liessen sich die grossen Gefässe von der Geschwulst absondern. Letztere liess sich verhältnissmässig leicht loschälen, doch gelang es nicht, dieselbe im ganzen herauszuheben, ein Theil sass unzertrennlich auf der Darmbeinschaukel, und um auch diesen Rest möglichst radical zu entfernen, blieb nichts anderes übrig, als den Theil des Knochens, dem der Tumor aufsass, zu reseciren. Es wurde daher mit der Knochenscheere ein Stück der Darmbeinschaukel, welches nach der Crista ilei gemessen $15\frac{1}{2}$ Ctm. lang war, dessen grösste Breite 6 Ctm. betrug, und das sich nach der Synchondrosis sacro-iliaca zu verjüngte, zugleich mit der Basis des Tumors entfernt. Die Blutung war in Anbetracht der grossen Wunde eine minimale, auch die Ausschälung des Tumors erfolgte bei der Gefässarmuth, die den Knorpelgeschwülsten eigen ist, ohne Blutverlust, nur nach der Resection des Darmbeinstückes kam es zu einer mässigen Blutung aus den Knochengefässen, da sich dieselben mit Klemmen nicht fassen liessen. Es genügte jedoch Compression der blutenden Fläche, um die Blutung zu beherrschen, ohne dass man zum Paquelin hätte greifen brauchen. Nach genauer Revision der Wunde und Unterbindung der kleinsten Gefässe wurde die Wundhöhle mit Jodoformgaze tamponirt, die Wundränder nach Herausleitung



der Tamponenden mit Seide exact vereinigt und ein aseptischer Verband angelegt. Der exstirpirte Tumor (s. obenstehende Figur) war von rundlicher Gestalt, mit zahlreichen höckerigen Protuberanzen besetzt und wog 860 Gr. Der grösste Durchmesser der Geschwulst betrug 12 Ctm. Auf dem Durchschnitt zeigten sich zahlreiche Knocheninseln eingesprenzt. Die mikroskopische Unter-

suchung, welche im pathologischen Institut des Herrn Geheimrath Virchow von Herrn Dr. Oestreich in dankenswerther Weise ausgeführt wurde, ergab, dass es sich um ein reines Enchondrom, welches theils aus Fasern, theils aus hyalinem Knorpel bestand, handele. Stellenweise fanden sich verknöcherte und verkalkte Partien. Eine Combination mit Sarcom war mit Sicherheit ausgeschlossen.

Die Betrachtung des resecirten Darmbeinstückes, welches die Basis des Tumors enthielt, zeigte, dass dieselbe fest mit dem Knochen verwachsen war. Die Grenzen der Basis entsprachen etwa denen des Darmbeinstückes. Die Länge der ersteren betrug 9 Ctm., die grösste Breite 6 Ctm.

Was den weiteren Verlauf nach der Operation anbetrifft, so hatte Patientin den Eingriff sehr gut vertragen. Abends war das Allgemeinbefinden ausgezeichnet, Temperatur $36,4^{\circ}$. Am folgenden Tage wurde wegen Durchfeuchtung der Verbandstoffe ein Verbandwechsel vorgenommen, die Jodoformgazetampons entfernt, und 2 dicke Drainröhren eingelegt. Im weiteren Verlauf hielt sich die Temperatur zwischen 38° und 39° , weswegen zuerst ein Theil der Nähte, bald darauf auch der Rest derselben entfernt werden musste. Als Grund für die Temperaturen zeigte sich eine Verhaltung von Secreten in der buchtigen Wundhöhle mit starker Anschwellung der rechten Labie. Am 16. Mai war Patientin fieberfrei, die Wunde verkleinerte sich per granulationem, so dass Patientin am 22. Mai aufstehen und am 30. Mai zur Weiterbehandlung durch ihren Arzt aus der Klinik entlassen werden konnte. Die Untersuchung am 20. September 94 ergab, dass die 25 Ctm. lange Wundlinie bis auf eine erbsengrosse Stelle vollständig benarbt war, es hatten sich nach der Mittheilung des behandelnden Arztes zahlreiche Knochensplitter ausgestossen. Die Narbe war am Knochen adhärent. Die Schmerzen, welche nach der Operation zum grössten Theil verschwunden waren, bestanden noch in geringem Maasse im rechten Oberschenkel. Die Messung beider Oberschenkel an symmetrischen Stellen ergab, dass der Umfang rechts 1 Ctm. geringer war als links, somit um 2 Ctm. gegen früher zugenommen hatte. Die Sensibilität an der äusseren und hinteren Seite des rechten Oberschenkels zeigte einige Abnormität. Stumpfe Berührungen wurden theils gar nicht, theils unbestimmt, feine Nadelstiche nicht als solche, stärkere dagegen gut empfunden. Das Allgemeinbefinden der Patientin war sonst ein sehr gutes, der Gang vollständig frei. Eine Hernia iliaca, wie in dem Fall von Gussenbauer hatte sich nicht ausgebildet, von einem etwaigen Recidiv oder Metastasen war nichts nachzuweisen¹⁾.

Betrachten wir den vorliegenden Fall noch einmal, so drängt sich uns die Frage auf, ob und in welcher Weise das vorangegangene Trauma mit der Entwicklung des Tumors in Zusammenhang steht. Dass zwischen diesen beiden Momenten ein Causalnexus besteht, etwa in dem Sinne, dass das Trauma einen Reiz für den

¹⁾ Anmerkung bei der Correctur: Eine am 25. 4. 95 vorgenommene Untersuchung der Patientin ergab nichts auf ein Recidiv Verdächtiges.

schon angelegten Geschwulstkeim liefert, wird wohl allgemein zugestanden.

In seinem Buche über die krankhaften Geschwülste, Bd. II, S. 481, sagt Virchow über die Aetiologie der Enchondrome wörtlich: „Bei keiner Geschwulst kennen wir eine so grosse Zahl von Einzelfällen, wie beim Enchondrom, bei denen der Anfang der Geschwulst nach Angabe der Kranken auf traumatische Einwirkung zurückzuführen ist, und zwar nicht auf ganz beliebige Einwirkungen, wie Fichte gemeint hat, sondern auf sehr concrete Verletzungen.“ Er führt dann in der Anmerkung 6 Fälle zur Beurtheilung dieses Verhältnisses an, bei denen die Zeit zwischen Trauma und Geschwulstnachweis zum Theil 4 Jahre und mehr betrug. Karl Otto Weber hat in seinem Enchondrombuch eine Statistik aufgestellt, in welcher bei der Hälfte aller Fälle ein Trauma als Ursache zu beschuldigen war, und ebenso wird in den einzelnen Fällen der Autoren ein Trauma sehr häufig in der Anamnese erwähnt. Ich stehe somit nicht an, auch in unserem Falle das Trauma, welches die Patientin im December 1887 in Form eines schweren Falles auf die rechte Hüfte erlitt, als ätiologisches Moment, als Irritant für die Entwicklung des Enchondroms anzusehen, zumal sich von diesem Ereigniss ab theils heftigere, theils geringere Schmerzen einstellten. Der lange Zwischenraum von dem Fall 1887 bis zur Wahrnehmung der Geschwulst im Herbst 1893 spricht nicht dagegen, da die inneren Beckenenchondrome bei ihrer versteckten Lage sehr symptomlos verlaufen und erst bei erheblicher Grösse zur Wahrnehmung gelangen. Ueber das Wachsthum der Geschwulst bei unserer Patientin lässt sich soviel sagen, dass der Tumor erst in letzter Zeit, etwa $1\frac{1}{2}$ Jahre vor der Aufnahme in die Klinik, einen grösseren Umfang angenommen hat, da die letzte Entbindung im Mai 1892 ganz normal verlief, was bei der Anwesenheit eines grösseren Beckentumors nicht der Fall gewesen wäre.

Noch ein anderer Punkt in unserem Falle verdient Berücksichtigung, nämlich die Art, wie der Tumor an der Darmbeinschaukel inserirte. In der Anfangs erwähnten Arbeit von v. Bergmann legt derselbe das grösste Gewicht darauf, dass der zu operirende Tumor mit einem Stiel inserire, und knüpft daran die Bedingung für die Operation. Er sagt wörtlich: „In dieser Beziehung würde ich eine gewisse Beweglichkeit, oder was dasselbe

ist, eine Zuspitzung der Geschwulst zu ihrem Sitze hin, also eine Art Stielbildung verlangen. Das Operationsfeld ist trotz aller Mühe, es gross, weit und zugänglich zu machen, doch ein zu enges und zu wenig übersichtliches, um eine breitbasige oder schlecht abgekapselte Geschwulst sicher und vollständig zu entfernen. Wir werden daher gut thun, unsere operativen Eingriffe nur auf ein geringes Contingent der inneren Beckengeschwülste zu beschränken.“ Es ist unzweifelhaft, dass die ganze Prognose bei einem schmalbasigen Tumor, wenn es „nur eines Hammerschlages auf den möglichst tief an die Basis gesetzten Meissel bedarf, um den Tumor abzusprenge“ (v. Bergmann), wenn der Blutverlust, die Operationsdauer und damit die Gefahr eines schweren Collapses geringer ist, sich anders gestaltet, als bei einem Tumor mit breiter Insertion. Indessen wenn man bedenkt, dass es bei breit angelegter Wunde gelingt, den Tumor im Ganzen oder in einzelnen Stücken zu exstirpiren, das Geschwulstbett sammt der Basis durch Resection zu beseitigen und damit zugleich die Gefahr für ein etwaiges Recidiv möglichst zu verringern, dass selbst die Unterbindung der grossen Beckengefässe, wenn auch durchaus nicht gleichgültig, so doch im Falle unabwendbarer Nothwendigkeit ein mit Aussicht auf Erfolg ausführbares Unternehmen ist, so ist es wohl gerechtfertigt, auch bei breiter Basis zu operiren und die Patienten von dem sonst sicheren Tode fernzuhalten.

Wenn wir nun die Art der Tumorinsertion an der Hand der Casuistik betrachten, so ist es als ein glücklicher Umstand anzusehen, dass die Stielbildung eine gewisse Häufigkeit darbietet. Ein hervorragendes Beispiel hierfür liefern zwei Fälle von Beckenchondrom, die Meckel in der Vorrede zu der Uebersetzung von Abernethy's medicinisch-chirurgischen Beobachtungen erwähnt, bei welchen ein Schnitt mit dem Messer genügte, um die schmale Basis zu durchtrennen. Ferner ist hier der vielfach erwähnte Fall von v. Bergmann zu nennen, bei dem der grösste Durchmesser der Geschwulst 9—10 Ctm., der des Stieles nur 2 Ctm. betrug. Auch der Fall von v. Noorden, Deutsche med. Wochenschr. 1893, No. 16, in welchem die Basis 8 Ctm. lang, aber nur 2—3 Ctm. breit war, könnte noch hierher gerechnet werden. Indessen fehlt es auch nicht an Fällen mit breiter Basis, die operativ und zum grossen Theil mit gutem Erfolge behandelt wurden. So erwähne

ich den Fall von Gussenbauer, in welchem die Basis des Tumors 55 Ctm. Umfang hatte, ferner unseren eigenen Fall, bei dem die Basis 9 Ctm. lang und 6 Ctm. breit war. Wenn somit die Art des Ursprungs dieser Geschwülste eine verschiedene ist, so ist der Ausgangspunkt fast immer derselbe, nämlich direct oder in einiger Entfernung von der Synchronosis sacro-iliaca.

Werfen wir nun noch einen Blick auf die in der Literatur verzeichneten Fälle von operirten Beckenenchondromen, so beträgt die Zahl derselben, soweit sie mir bekannt geworden sind, 14, zu denen unser Fall als 15. kommt. In diesen 15 Fällen handelt es sich 7mal um äussere Beckenenchondrome, 5mal um innere und 3mal um innere und äussere. Zu den ersteren gehören 2 Fälle, welche Lücke mit gutem Erfolge operirt hat, nämlich ein Fall von Marcuse: „Enchondrom am rechten Sitz- und Schambein“, Deutsche Zeitschrift für Chirurgie, Bd. VII, in welchem es sich um einen seit 4 Jahren gewachsenen, vom aufsteigenden Sitz- und absteigenden Schambeinast, mit ziemlich breitem Stiel ausgehenden, über mannskopfgrossen Tumor bei einem 16jährigen Mädchen handelte, der exstirpirt wurde, worauf nach dreimonatlicher Behandlung, die durch ein Erysipel complicirt war, Heilung eintrat; ferner ein zweiter Fall von Wartmann: „Recherches sur l'enchondrome etc.“, Strassburg, Inaugural-Dissertation 1880. In einer Arbeit von Havage: *Etude clinique sur les tumeurs des os du bassin etc.*“, Thèse de Paris 1882, werden 3 Fälle erwähnt, nämlich einer von Cooper, einer von Colson, die beide geheilt sind, und ein dritter Fall, der nach 24 Stunden aus unbekannter Ursache tödtlich endete. Weiter gehört hierher ein Fall von Sée, *Gazette des Hôpitaux* 1875, p. 661, in welchem ein vom Schambein ausgehendes, seit 10 Jahren bestehendes, erst langsam, dann schnell gewachsenes Enchondrom bei einer 41jährigen Frau mit Glück exstirpirt wurde. Schliesslich kommt noch ein Fall von Pfeiffer hinzu: „Beitrag zur Lehre von den Enchondromen des Beckens“, Inaugural-Dissertation, Tübingen 1891, der ein grosses, vom linken horizontalen Schambeinast ausgehendes Enchondrom betraf, welches von Heineke glücklich operirt wurde.

Von inneren operirten Beckenenchondromen habe ich 4 Fälle zusammenstellen können. Ein sehr merkwürdiger Fall wird von Drew, Arzt zu Fermoy in Cork, im *Edinburgh Medical and Sur-*

gical Journal, Jan. 1805, erzählt und ist von Meckel in der Vorrede zu der Uebersetzung von Abernethy's medicinisch-chirurgischen Bemerkungen erwähnt. Es handelt sich um eine Geschwulst bei einer Kreissenden, welche das ganze Becken ausfüllte und ein absolutes Geburtshinderniss bildete. Da nun dieser Arzt ein Jahr vorher einen analogen Fall bei einer Frau gesehen hatte, die durch die Geschwulst die heftigsten Urinbeschwerden hatte, so dass sie schliesslich an Urämie zu Grunde ging, ohne dass ein operativer Eingriff gewagt worden war, und sich bei der Section die Geschwulst nach Durchschneidung des schmalen Stieles am Heiligbeinband mit Leichtigkeit ausschälen liess, so machte derselbe auf dem Kreissbett eine Incision an der rechten Seite des Perineums neben dem Anus bis zum Steissbein und entwickelte durch stumpfe Lösung von den Nachbarorganen nach Durchschneidung des Stieles den Tumor. Eine arterielle Blutung wurde durch Schwammcompression gestillt, die Frau durch die Zange entbunden und vollständig geheilt. Man muss gestehen, dass dies ein sehr seltsamer Fall ist, und dass man jetzt einen solchen Eingriff nicht im Dunkel ausführen würde. Ein anderer Fall wird von Beaudoux berichtet: „Perichondrome volumineux développé sur l'os iliaque etc.“, Presse méd. XXXVI. 27, 1884. Es handelt sich um einen kindskopfgrossen Tumor der rechten Fossa iliaca, der bis zur Crista ossis ilei reichte und von der Synchronosis sacro-iliaca ausging, bei einer 34jährigen Frau. Der Tumor wurde mittelst eines Hohlmeissels vom Becken gelöst und ohne Nebenverletzung exstirpirt. Der grösste Durchmesser betrug 25 Ctm. Ein weiterer Fall ist aus der Breslauer Klinik des Geheimrath Mikulicz von v. Noorden beschrieben: „Zur Operation der grossen Chondrome des Rumpfes“, Deutsche med. Wochenschrift 1893, No. 16. Bei einem 46jährigen Manne hatte sich seit 1890 ein übermannskopfgrosser Tumor des linken Darmbeins gebildet, so dass letzteres in ihm aufzugehen schien, die Regio sacro-iliaca war jedoch frei. Bei der Exstirpation zeigte sich, dass der Tumor eine 8 Ctm. lange Insertion an der Linea innominata hatte. Nach etwa einem Jahre hatte sich ein Recidiv von der Grösse des ursprünglichen Tumors gebildet, der dieses Mal von der Synchronosis sacro-iliaca ausging. Es wurde noch eine Operation mit Eröffnung des Peritoneums ausgeführt, dieselbe konnte aber nicht radical sein, da die Aorta und

grossen Gefässe von Tumormassen umwachsen waren. Wie mir Herr Geheimrath Mikulicz auf meine Anfrage mitzuthellen die Güte hatte, ist Patient am 14. 11. 1892 wegen eines grossen Recidivs wieder in die Klinik aufgenommen worden, jedoch wurde nur ein unter dem Poupert'schen Bande gelegener Theil des Tumors, welcher den Patienten am meisten belästigte, entfernt. Letzterer starb $\frac{1}{4}$ Jahr später in einem anderen Hospital unter dem Bilde fortschreitender Schwäche. Die Section ergab ein locales Recidiv in grosser Ausdehnung und Metastasen in verschiedenen inneren Organen. Wir kommen nun zu dem Fall von v. Bergmann vom Jahre 1885, in welchem bei einem 11jähr. Mädchen ein 450 Grm. schweres Enchondrom der linken Fossa iliaca mit Unterbindung der Art. iliaca communis, hypogastrica und iliaca externa nebst den entsprechenden Venen, die in einer Furche des Tumors verliefen und nicht geschont werden konnten, mit gutem Erfolg extirpirt wurde. Als 5. Fall von innerem Beckenenchondrom kommt nun der unserige hinzu, bei welchem mit Erfolg der Tumor nebst einem Stück des Darmbeins entfernt wurde.

Von den Enchondromen, die zugleich aussen und innen am Becken sasssen, sind 2 Fälle von Billroth zu nennen, die beide tödtlich endeten. Der eine Fall (Chirurgische Klinik Wien 1869 bis 1870, p. 210) betraf ein vom Ramus ascendens ossis ischii ausgehendes inneres und äusseres Enchondrom, bei welchem der Tod am 7. Tage in Folge einer von der Wundhöhle ausgehenden septischen Infection erfolgte.

Im 2. Fall (Wiener medic. Wochenschrift 1875, p. 26) handelte es sich um einen über mannskopfgrossen Tumor bei einer 29jährigen Köchin, welcher aussen vom linken Ramus horizontalis des Schambeins ausging, und einen ebenso grossen Tumor im Inneren des Beckens mit unbestimmbarem Ausgangspunkt. Die Patientin hatte die heftigsten Beschwerden in Folge von Compression der Blase und des Rectums, und nachdem ein operativer Eingriff anfangs mit Rücksicht auf die damit verbundene grosse Lebensgefahr von der Hand gewiesen war, wurde zuletzt in Anbetracht des sonst sicher eintretenden Todes die Operation unter Anlegung eines Aortencompressoriums gewagt. Hierbei zeigte sich, dass der äussere Ausgangspunkt des Tumors dem Querschnitt des Vorderarms eines Erwachsenen gleich kam, der innere Tumor mit

sehr breiter Basis an der Innenfläche des Darmbeins inserirte. Daher konnte nur nach Resection des Scham- und Sitzbeines unter grosser Mühe, stundenlanger Dauer und grossem Blutverlust der innere Tumor entfernt werden, so dass sich Patientin am Schluss der Operation im höchsten Collapse befand. Die Wiederbelebungsversuche zeigten zunächst Erfolg, als jedoch in der Ueberzeugung, dass das vorhandene Blutquantum für den Organismus nicht ausreiche, eine Transfusion mit menschlichem Blut gemacht wurde, erfolgte sofort der Tod. Wenn auch der Collaps allein den Exitus herbeizuführen geeignet war, so hatten doch alle Anwesenden den überzeugenden Eindruck von der ungünstigen, den Tod befördernden Wirkung der Transfusion gehabt.

Als dritter Fall kommt der von Gussenbauer (l. c.) beschriebene Fall in Betracht. Es handelte sich um einen 2 Kilo schweren Tumor, welcher der inneren und äusseren Darmboinfläche fest aufsass, bei einer 46jährigen Frau. An der Basis betrug der Umfang 55 Ctm. Die Operation, die glücklich verlief und frei von Recidiv blieb, bestand in der Exstirpation des Enchondroms und Resection der knöchernen Unterlage, ohne dass grössere Gefässe bis auf die *Art. glutea superior* unterbunden werden mussten.

Wir sehen somit, dass von den 15 Fällen von Beckenenchondromen 4 Fälle lethal verliefen, was eine Mortalität von 24 bis 25 pCt. bedeutet. Betrachtet man nun die Ursachen des Todes, so waren dieselben abgesehen von dem einen dunklen Fall von Havage: Recidiv (v. Noorden), acute Jauchung und Collaps, complicirt mit Transfusion (Billroth), Momente, die keine unüberwindlichen Schranken bilden und sich in der Folge mehr oder weniger werden vermeiden lassen. Jedenfalls sehen wir, dass so colossale Eingriffe wie die zweifache Operation in dem Falle von v. Noorden gut vertragen wurden, und können somit die Erwartung aussprechen, dass die Beckenenchondrome durch einen operativen Eingriff, ohne den die Besitzer derselben meist einem sicheren Tode entgegengehen, in den meisten Fällen mit gutem Erfolge auszurotten sein werden.

Am Schlusse meiner Arbeit spreche ich Herrn Dr. Hadra für die freundliche Ueberlassung des Falles meinen verbindlichsten Dank aus.

VIII.

Ueber die Resultate und die Ausführung der Radicaloperation besonders grosser Unterleibsbrüche.

Von

Dr. W. Kramer,

Chirurg am St. Elisabethkrankenhaus in Gr. Glogau.

Seit Bestehen des Invaliditätsversicherungsgesetzes sind wiederholt Männer mit aussergewöhnlich grossen reponiblen, aber nicht zurückhaltbaren oder ganz unbeweglichen Unterleibsbrüchen zu mir gekommen, in der Absicht, von mir ein Zeugniß über ihr sie beschwerendes Bruchleiden zu erhalten und auf Grund dessen bei der zuständigen Behörde um eine Invalidenrente einzukommen. In einem dieser Fälle von der Schlesischen Invaliditäts-Versicherungsanstalt zu der auch vom Patienten gewünschten Operation der incoërciblen mannskopfgrossen Leistenhernie, in anderen zur Begutachtung der Chancen eines operativen Eingriffs aufgefordert, habe ich nach den von mir in früheren Jahren operirten Fällen besonders grosser Brüche Umschau gehalten und die betreffenden Individuen einer ein relativ günstiges Resultat ergebenden Nachuntersuchung unterworfen. Mit diesen meinen eigenen Erfahrungen musste ich mir für jene Entscheidung indess fast allein genügen lassen. Denn während für die kleineren, durch erhebliche Beschwerden auch oft die Erwerbsfähigkeit herabsetzenden irretiniblen oder verwachsenen Brüche die Frage nach dem Werthe der Radicaloperation bereits wiederholt durch umfangreiche Statistiken aus den verschiedensten Krankenhäusern in günstigem Sinne entschieden war, lag bezüglich jener umfangreichen Brüche eine grössere statistische Unter-

suchung bisher noch nicht vor. Seitdem Anderegg¹⁾ vor ca. 8 Jahren in seiner vortrefflichen Abhandlung bei der Abschätzung der Gefahren und Endresultate der Radicaloperation zum ersten Male die Grösse der Hernie berücksichtigt hatte, sind ihm zwar eine Reihe späterer Berichterstatter über die Radicaloperationen der einen oder der anderen Anstalt, so Banks,²⁾ Wolff,³⁾ Adler,⁴⁾ Mayer,⁵⁾ Svensson und Erdmann,⁶⁾ Heidenthaller,⁷⁾ Richelot,⁸⁾ Lucas-Championnière,⁹⁾ Escher,¹⁰⁾ Leuw,¹¹⁾ v. Büngner¹²⁾ etc. hierin gefolgt, und haben ein Jeder auf Grund des von ihm bearbeiteten eigenen oder klinischen Materials die grössere Gefährlichkeit und die ungünstigeren definitiven Resultate der Radicaloperation bei grossen Brüchen hervorgehoben. Aber es waren immer nur die wenigen Fälle jedes Einzelnen jener Autoren bzw. des betreffenden Krankenhauses, auf denen sich dies Urtheil aufbaute. Und doch muss gerade für die voluminösen Hernien eine auf einer grossen Zahl von operirten Fällen basirende statistische Entscheidung besonders wünschenswerth erscheinen. Kommen doch bei ihnen eine Reihe von Factoren in Betracht, die uns von vornherein den Entschluss zur Operation nicht leicht machen! Auf der einen Seite möchten wir das berechnete Verlangen der meist der schwerer arbeitenden Berufsclassen angehörigen Patienten, von ihrem beschwerlichen, sie in kosmetischer Hinsicht oft unangenehm entstellenden, mit Gefahren der mannigfachsten Art bedrohenden, erwerbsunfähig und lebensunfreudig machenden Bruchleiden befreit zu werden, gelten lassen. Aber andererseits müssen wir den sich mit der Grösse des Bruchs steigernden Bedenken Rechnung tragen, ob es möglich sein wird, eine Radicalheilung oder mindestens eine wesentliche Besserung zu erzielen. Stellen doch die Weite und Dehnbarkeit der Bruchpforte, die oft vorhandene Aussackung und

1) Deutsche Zeitschrift f. Chirurgie. 1886.

2) Brit. Med. Journ. No. 1405.

3) Inaug.-Dissert. 1889. Berlin.

4) Inaug.-Dissert. 1889. Berlin.

5) Inaug.-Dissert. 1889. Berlin.

6) Ref. Centralblatt f. Chir. 1887. S. 223.

7) Archiv f. klin. Chirurgie. 1890.

8) Congr. français. 1888.

9) Cure radicale des hernies. 1892.

10) Deutscher Chirurgen-Congr. 1891.

11) Archiv f. klin. Chirurgie. Bd. 46.

12) Deutsche Zeitschrift f. Chir. Bd. 38.

Erschlaffung der unteren Partien des Leibes, die manchmal besonders hochgradige herniäre Disposition, die lange Dauer des Uebels, die Schwierigkeit, den massenhaften Bruchinhalt in das Abdomen zurückzuschieben und bei der nicht selten bestehenden Verlagerung der Mesenterialansätze, Verlängerung der Mesenterien und Verkleinerung des Bauchraumes in ihm zurückgelagert zu erhalten, die gewaltigsten Anforderungen an die Haltbarkeit des operativ hergestellten Verschlusses! Wie sollen wir uns da entscheiden? Wenn diese Frage nun auch immer von Neuem in jedem einzelnen Falle von umfangreichem Bruch unter Berücksichtigung seiner Eigenheiten zu erwägen sein wird, so dürfte doch eine statistische Grundlage über die bisher erhaltenen Erfolge hierzu von grossem Nutzen sein. Ich habe sie vermisst gerade in Fällen, wo bei der Entscheidung, ob ein operativer Eingriff zulässig wäre und Erfolg verspräche oder seinen Zweck nicht erfüllen würde, mit besonderer Vorsicht und Sorgfalt vorgegangen werden musste. Handelte es sich doch um arbeitsunfähig gewordene, der gesetzlichen Invalidenfürsorge unterliegende Versicherte, bei denen die betreffende Versicherungsanstalt das Heilverfahren mit all seinen Kosten etc. zu übernehmen die Absicht hatte, also ein wesentlicher Erfolg der Radicaloperation mindestens als wahrscheinlich hätte hingestellt werden müssen!

Um dem Mangel einer derartigen Statistik abzuhelpfen, die freilich bei der Seltenheit von Radicaloperationen umfangreicher Brüche nur auf Zusammenstellung von Fällen verschiedener Chirurgen basiren kann, habe ich versucht, aus der herniologischen Literatur die betreffenden Fälle von anti- resp. aseptischer Radicaloperation von der Zeit an, in welcher die Antiseptis bereits allgemein und mit erwünschter Sicherheit beherrscht wurde, also vom Jahre 1879 ab, zu sammeln und dieselben tabellarisch zu ordnen. Die nur als „gross“, „voluminös“, „scrotal“, „labial“ notirten mussten, weil diese Angaben keine klare Vorstellung über den wirklichen Bruchumfang ermöglichten, unberücksichtigt bleiben. Dazu gehören, von den kleineren Statistiken Ségond's¹⁾, Barker's²⁾, Ball's³⁾, Bull's⁴⁾,

¹⁾ Congr. franç. 1888.

²⁾ The Medico-chir. Transact. 1890. Bd. 78.

³⁾ Brit. med. Journ. No. 1406.

⁴⁾ The Med. News. 1890.

Frank's¹⁾, Rabagliati's²⁾, Berger's³⁾, Richelot's⁴⁾ u. A. abgesehen, auch die in den Arbeiten Macewen's⁵⁾, Postempski's⁶⁾ und Bassini's⁷⁾ mitgetheilten Fälle, da in dem Bericht des Ersteren überhaupt jegliche Notizen über die Grösse der radical operirten Hernie fehlen, Postempski nur einen summarischen Ueberblick giebt und Bassini's Abhandlungen nur von Brüchen „kleinen“, „mittleren“ und „grossen“ Volumens sprechen, diese Begriffe indess nicht näher erklären. Ich werde jedoch auf letztere Fälle später noch kurz eingehen.

Auch die an Herniotomie bei eingeklemmten und entzündeten grossen Brüchen angeschlossenen Radicaloperationen wurden von der Statistik ausgeschlossen, weil sie in der Art der Ausführung und in dem weiteren Verlauf zum Theil von dem Zustande des Bruchinhalts abhängen und nur als Anhängsel des weit wichtigeren Eingriffs der Herniotomie erscheinen.

Wenn die Statistik nun auch dadurch, dass sie Material jener Arbeiten nicht berücksichtigt, nicht ganz vollständig sein sollte, so dürften doch die aus ihr gewonnenen Ergebnisse von Werth sein, da die Zusammenstellung nicht einzelne casuistisch beschriebene Fälle mit verwerthet, sondern nur die in den übrigen Gesamtberichten über Radicaloperation, bezw. in Jahresberichten von Hospitälern mitgetheilten wiedergiebt.⁸⁾

Um Gruppen möglichst gleichartiger Fälle zu erhalten, habe ich, die der Leisten-, Schenkel- und vorderen Bauchwandbrüche gesondert aufführend, in den Tabellen A von jeder dieser Brucharten (I, II, III) die Radicaloperationen der wenigstens zweimannsf Faustgrossen, der als „sehr gross“ bezeichneten und der bis Kindskopfgrösse erreichenden Brüche und in den Tabellen B die noch umfangreicheren Hernien

1) Brit. Med. Journ. No. 1406.

2) Brit. Med. Journ. No. 1406.

3) Extr. de la revue med. 1888. Oct.

4) Congr. franç. 1888.

5) Brit. Med. Journ. No. 1406. 1888.

6) Internat. Congress zu Berlin. 1890.

7) Archiv f. klin. Chirurgie. 1890.

8) Auf die nach Abschluss dieser Arbeit erschienene Abhandlung von Beresowsky aus Kocher's Klinik (D. Zeitschr. f. Chir. Bd. 40. Heft 3/4) habe ich leider nur durch kurze Anmerkungen hinweisen können; soweit möglich sind die Endresultate der darin enthaltenen Fälle besonders grosser Brüche — von im Ganzen 16 — dabei berücksichtigt.

(I, II, III) untergebracht, daneben die kleinere Kinder betreffenden in einer besonderen Abtheilung (I A b) gesammelt.

Die von mir ausgeführten Radicaloperationen bei besonders grossen Brüchen — 6 an Zahl aus einer Reihe von 56 sämmtlich ohne Todesfall verlaufenen — finden sich in den Tabellen I B und II A genauer beschrieben; bei den Fällen der anderen Operateure habe ich mich darauf beschränkt, unter Hinweis auf die betreffende Literatur, nur die wichtigsten Daten soweit sich solche in den oft spärlichen Angaben fanden, hervorzuheben.

I. Leistenbruch.

Wie oft angeborene oder erworbene, indirecte oder directe, rechts- oder linksseitige Brüche vorlagen, liess sich ebenso wenig, wie die Dauer und Entstehungsweise des Bruchs, das Bestehen oder Fehlen ererbter herniärer Disposition, der allgemeine Ernährungszustand und die Beschaffenheit der Bauchdecken in den einzelnen Fällen immer mit Sicherheit feststellen. Zumeist handelte es sich bei den Brüchen Erwachsener um sehr alte Brüche, um Individuen der arbeitenden Klasse, die durch mannigfaltige Beschwerden in der Arbeitsfähigkeit zunehmend beschränkt worden waren. Bei fast allen Fällen, auch solchen, die kleine Kinder betrafen, war die Bruchpforte weit, mindestens für zwei Fingerspitzen passirbar, mehrfach für die ganze Hand durchgängig, dementsprechend der Bruchsackhals breit, oft auch ziemlich kurz, der Leistenkanal fast sagittal verlaufend. Der Bruchinhalt bestand in den Fällen, wo er bei der Operation zu Gesicht kam, und auch bei der Mehrzahl der übrigen, aus Netz und Darm, selten aus ersterem allein, das öfters auch ohne Adhärenzen durch fibröse Entartung, Hypertrophie oder Fettansammlung Irreductibilität des Bruches bedingte; auch die Appendices epiploicae wurden zuweilen hypertrophisch gefunden. Sehr häufig fand sich Dickdarm, in keinem Falle Magen, nur einmal Ovarium und Harnblase neben anderen Eingeweiden im Bruch. Einige Male wird des Vorhandenseins von Bruchwasser neben den Intestinis etc. erwähnt.

Das Bestehen von Albuminurie oder Glycosurie, als Folge der durch das alte Bruchleiden gesetzten Ernährungsstörung (Lucas-

Championnière)¹⁾, ist in keiner Krankengeschichte verzeichnet; nur bei einem der Operation erlegenen Patienten fand sich bei der Section chronische Nephritis.

Ich habe diese kurzen Angaben vorausgeschickt, um mir in den Tabellen und später ausführlichere Mittheilungen aus den Kranken- und Operationsgeschichten ersparen zu können und jene nicht übermässig auszudehnen²⁾.

IA. Radicaloperationen zweimannsfaut- bis kindskopfgrosser Leistenhernien

a) bei Erwachsenen.

1. 46 J., m. — H. scrotal. d. irrepon., kindskopfgross. — Mai 1879. — Lig. u. Exstirp. des Sackes. — Genäht. — Heilung mit Eiterung. — Bandage. — ? — Fischer. — (Laurentowski, Inaug. Diss. 1879.)

2. 63 J., m. — H. scrot. d. reponib., zweifautgross. — December 1879. — Lig. u. Exstirp. des Sacks. — Genäht. — Heilung in 21 Tagen. — Keine Bandage. — Nach 5 Monaten Recidiv. — Heusner. — (Aly, Deutsche med. Wochenschr. 1880. No. 42.)

3. 25 J., m. — H. ing.-scrot. ext. sin., kindskopfgross. — Februar 1879. — Spaltung des Leistencanals, Abtragung des Sacks bis auf den angewachsenen Fundus. — Canalnaht. — Heilung nach necrotischer Abstossung der Sackreste. — Bandage. — Nach 2 Monaten Recidiv. — Risel. — (Leisrink, Die moderne Radicaloperation der Unterleibsbrüche 1883. Fall 34 A.)

4. 65 J., m. — H. scrotal. sin. irrepon., sehr gross. — November 1882. — Lig. u. Exstirp. des Sacks. — Genäht. — I. int. — ? — ? — Leisrink. — (Leisrink, Die moderne Radicaloperation der Unterleibsbrüche. 1883. Fall 152 A.)

5. 34 J., m. — H. scrot. d., sehr gross, (kleinere links), incoercibel. — Mai 1880. — Lig. u. Exstirp. des Sacks. — Genäht. — † 2. Tage an Darmparalyse. — Maas. — (Leisrink, Die moderne Radicaloperation der Unterleibsbrüche. Fall 111 A.)

6. 48 J., m. — H. ing. scrot. ext. cong. incoercibilis, zweifautgross. — Mai 1884. — Nach Einkerbung der Pforte Reposition. Sack z. Th. excidirt

¹⁾ Cure radicale des hernies. 1892.

²⁾ Die einzelnen Beobachtungen zerfallen zur grösseren Uebersichtlichkeit in folgende einzelne, je durch einen — getrennte Rubriken: No. — Alter, Geschlecht, Beschäftigung. — Zustand der Hernie. — Datum der Operation. — Art der Radicaloperation in Bezug auf Bruchsack etc. — Behandlung des Bruchinhalts, Netzresection. — Verschluss der Bruchpforte. — Verlauf p. op. — Bandage. — Späteres Resultat. — Operateur. — Literaturangabe.

nach Naht des Halses. — Genäht. — Periorchitis. I. intent. in 24 Tagen. — ? — Recidiv nach mehreren Monaten, zurückhaltbar. — Maas. — (Grünwald, Inaug. Dissert. 1885. Fall 3.)

7. 35 J., m. — H. scrot. ext. cong. mobil., kindskopfgross. — Juli 1885. — Exstirpation des Sackes etc., wie bei 6. — Genäht. — Periorchitis. I. intentio in 16 Tagen. — Bandage. — Kleines Recidiv nach mehreren Monaten. — Maas. — (Krieg, Inaug. Dissert. 1886. Fall 9.)

8. 42 J., m. — H. ing. scrot. repon. incoercibil., kindskopfgross, Pforte für 3 Finger durchgängig. — Jan. 1881. — Hohe Ligatur und Exstirpation des Sackes. — Nicht genäht. — Heilung mit Eiterung. Schwere Bronchitis. — Bandage. — Bald Recidiv, klein, zurückhaltbar; arbeitsfähig. — J. Boeckel. — (Congrès français de Chir. 1888. pag. 149. Fall 1.)

9. 28 J., m. — H. ing. scrot. sin. rep., kindskopfgross. — October 1881. — Hohe Ligatur und Exstirpation des Sackes. — Nicht genäht. — Heilung mit Eiterung (Abscess) in 52 Tagen. — Bandage. — ? — Gussenbauer. — (Bayer, Prager med. Wochenschr. 1881. No. 31.)

10. 24 J., m. — H. scrot. d. ing. z. Th. reponibel, stark zweifaustgross. — Juli 1883. — Ligatur und theilweise Exstirpation des Sacks, Naht des Rests. — Netz adhärent, 300 Grm. — Netz resecirt. — Nicht genäht. — I. int. in 20 Tagen. — Bandage. — Kleines Recidiv nach 6 Monaten. — Socin. — (Anderegg, D. Zeitschr. f. Chir. 1886. Fall 25.)

11. 42 J., m., Kaufmann. — H. ing. d. congen., incoercibel, kindskopfgross. — März 1884. — Ligatur und Exstirpation des Sacks. — Netz adhärent, Netz resecirt. — Nicht genäht. — Nach Anfangs gutem Verlauf Erscheinungen innerer Incarceration. Laparotomie: Peritonitis adhaesiva, stinkende Blutcoagula. † 8 Tage p. op. — Socin. — (Anderegg, D. Zeitschr. f. Chir. 1886. Fall 30 und Congrès français de Chir. 1886. p. 125.)

12. 56 J., m., Spengler. — H. scrotal. repon., seit 3 Jahren. — Juni 1886. — Ligatur und Exstirpation des Sacks. — Genäht. — Normaler Verlauf. Geheilt. — ? — ? — Socin. — (Jahresbericht pro 1886. Fall 5. S. 74/75.)

13. 39 J., m., Erdarbeiter. — H. ing. scrot. d. rep., zweimannsf Faustgross, $\frac{1}{2}$ Jahr nach Herniotomie recidivirt. Pforte für ganze Hand durchgängig, 4 Monate vorher faustgrosse H. scrot. sin. operirt. — Mai 1890. — Fest verwachsener Bruchsack; Resection nach Ligatur. — Genäht (Silberdraht und Seide). — Starke Anschwellung des Hodens und Samenstrangs. Heilung mit Eiterung in 8 Wochen. — Bandage. — ? — Socin. — (Jahresbericht pro 1890. Fall 11 a. S. 76/77.)

14. 51 J., w., Hausfrau. — H. ing. labial. reponib., kindskopfgross. — Juli 1891. — Torsion, Ligatur und Exstirpation des Sacks. — Nicht genäht. Heilung mit Eiterung (Abscess). — Keine Bandage. — ? — Socin. — (Jahresbericht pro 1891. Fall 26. S. 88/89.)

15. 30 J., m., Bahnarbeiter. — H. inguin. sin. irrepon., zweifaustgross. — Januar 1884. — Ligatur und Exstirpation des Sacks. — Netz adhärent, Netzresection. — Genäht. — Geringes Oedem des Scrotum; sonst normaler Verlauf. — Bandage. — Ohne Recidiv nach über 6 Jahren. — Czerny. — (Wolf, Beitr. z. Chir. Bd. 7. Fall 11.)

16. 68 J., m., Arbeiter. — H. ing. sin. irrepon., kindskopfgross. — Juni 1885. — Sack ausgelöst und in Bauchhöhle verschoben. — Colon descendens breit verwachsen, mit betr. Sackpartie reponirt. — Genäht. — Normaler Verlauf. Geheilt. — Bandage. — Recidiv nach 1 Jahre; grosse Beschwerden. — Czerny. — (Wolf, Beitr. z. Chir. Bd. 7. Fall 17.)

17. 61 J., m., Pfarrer. — H. ing. d. irrep., kindskopfgross. — December 1886. — Ligatur und Exstirpation des Sacks. — Netz adhärent, Netzresektion (0,7 Kgr.). — Genäht. — Heilung mit geringer Eiterung (Abscess in Nahtlinie). — Bandage. — Ohne Recidiv nach 4 Jahren. — Czerny. — (Wolf, Beitr. z. Chir. Bd. 7. Fall 23.)

18. 41 J., m., Schneider. — H. ing. d., z. Th. reponibel (Kothfistel von früherer Incarceration geheilt), kindskopfgross. — Mai 1886. — Inne Naht des Halses und gespaltenen Leistencanals. — Darm adhärent, abgelöst. — Genäht (Canalnaht). — Ohne Reaction geheilt. — Bandage. — Nach 1 Jahre zurückhaltbares Recidiv. — Czerny. — (Wolf, Beitr. z. Chir. Bd. 7. Fall 19.)

19. 19. J., m., Landwirth. — H. ing. sin. repon., zweifaustgross. — April 1888. — Ligatur und Exstirpation. — Genäht (Canalnaht). — Hämatom im Scrotum. Geheilt. — Bandage. — Nach 3 Jahren ohne Recidiv. — Czerny. — (Wolf, Beitr. z. Chir. Bd. 7. Fall 28.)

20. 36 J., m., Hutmacher. — H. ing. sin. repon., kleinkopfgross. — Juni 1888. — Ligatur und Exstirpation. — Genäht (Canalnaht). — Hämatom im Scrotum. Ausräumung der Coagula. Heilung per granul. — ? — Ohne Recidiv später † an Apoplexie. — Czerny. — (Wolf, Beitr. z. Chir. Bd. 7. Fall 30.)

21. 41 J., m., Arbeiter. — H. ing. sin. repon., kindskopfgross. — März 1884. — Ligatur und Exstirpation. — Nicht genäht. — Heilung unter Fieber per granul. — Bandage. — ? Später H. ing. d. (klein). — E. Hahn. — (Cohn, Berl. kl. Wochenschr. 1888. 32. Fall 2.)

22. 60 J., m., Arbeiter. — H. ing. sin. rep., kindskopfgross, seit 8 Jahren. — Mai 1884. — Ligatur und Exstirpation. — Nicht genäht. — Heilung per granulationem. — Bandage. — ? — E. Hahn. — (Cohn, Berl. kl. Wochenschr. 1888. 32. Fall 3.)

23. 55. J., m., Arbeiter. — H. ing. d. rep., doppelfaustgross, seit 30 Jahren, sehr weite Pforte. — August 1884. — Ligatur und Exstirpation. — Genäht. — Heilung per granulationem. — Bandage. — ? — E. Hahn. — (Cohn, Berl. kl. Wochenschr. 1888. 32. Fall 15.)

24. 31 J., m., Tischler. — H. ing. sin. repon., doppelfaustgross. Sehr weite Pforte. — Februar 1886. — Ligatur und Exstirpation. — Nicht genäht. — Nachblutung, Fieber. Heilung nach II. Naht. — Bandage. — ? — E. Hahn. — (Cohn, Berl. kl. Wochenschr. 1888. 32. Fall 16.)

25. 35 J., m., Arbeiter. — H. scrot. d., z. Th. reponibel., kindskopfgross. Enge Pforte. — März 1886. — Ligatur und Exstirpation. — Netz adhärent. Netz reseirt und in Pforte fixirt. — Nicht genäht. — Fieber. Necrose des Sack- und Netzstumpfes. — Geheilt. — Bandage. — ? — E. Hahn. — (Cohn, Berl. kl. Wochenschr. 1888. 32. Fall 18.)

26. 44 J., w., Hausfrau. — H. ing., sehr gross. — April 1882. — Hohe Ligatur und Exstirpation des Sacks. — Genäht (Silberdraht). — Geheilt. — Bandage. — Ohne Recidiv nach $4\frac{1}{2}$ Jahren. — Banks. — (Brit. med. journ. No. 1405. Fall 59.)

27. 26 J., m., Kaufmann. — H. ing., sehr gross. — Juli 1882. — Hohe Ligatur und Exstirpation des Sacks. — Netz adhärent, Netz in grosser Masse resecirt. — Genäht (Silberdraht). — Geheilt. — Bandage. — Ohne Recidiv nach mehreren Jahren. — Banks. — (Brit. med. journ. No. 1405. Fall 63.)

28. 54 J., m., Hausknecht. — H. ing., sehr gross. — November 1883. — Hohe Ligatur und Exstirpation des Sacks. — Netz adhärent, Netz in grosser Masse resecirt (1 Pfund Netz). — Genäht (Silberdraht). — Geheilt. — Bandage. — Neigung zu Recidiv nach $3\frac{1}{2}$ Jahren, arbeitsfähig. — Banks. — (Brit. med. journ. No. 1405. Fall 58.)

29. 45 J., m., Arbeiter. — H. ing., sehr gross. — März 1884. — Hohe Ligatur und Exstirpation des Sacks. — Genäht (Silberdraht). — Geheilt. — Ohne Recidiv nach einigen Monaten an Hirnleiden †. — Banks. — (Brit. med. journ. No. 1405. Fall 64.)

30. 30 J., m., Heizer. — H. ing., sehr gross. — August 1884. — Hohe Ligatur und Exstirpation des Sacks. — Genäht (Silberdraht). — Geheilt. — Bandage. — ? — Banks. — (Brit. med. journ. No. 1405. Fall 61.)

31. 39 J., m., Fuhrmann. — H. ing., sehr gross. — Januar 1885. — Hohe Ligatur und Exstirpation des Sacks. — Genäht (Silberdraht). — † nach 3 Tagen an Sepsis. — Banks. — (Brit. med. journ. No. 1405. Fall 66.)

32. 45 J., m., Arbeiter. — H. ing., sehr gross. — October 1886. — Hohe Ligatur und Exstirpation des Sacks. — Netz adhärent, Netz in grosser Masse resecirt. — Genäht (Silberdraht). — Geheilt. — Bandage. — Ohne Recidiv nach $\frac{3}{4}$ Jahren. — Banks. — (Brit. med. journ. No. 1405. Fall 60.)

33. 49 J., m., Tagelöhner. — H. ing. sin. repon., kindskopfgross. H. ing. d., kleiner, reponibel. — August 1885. — Schnürnaht des Sackhalses. Exstirpation des Sacks. — Nicht genäht. — I. int. — Bandage. — ? — Hofmokl. — (Wiener Klinik. 1890. Fall 29.)

34. 61 J., m. — H. scrot. sin., z. Th. reponibel, kindskopfgross. Obesitas, Emphysema pulmon. — October 1889. — Schnürnaht des Sackhalses. Exstirpation des Sacks. — Netz adhärent, 175 Grm. Netz entfernt. — Nicht genäht. — † am 3. Tage an beginn. Peritonitis. — Hofmokl. — (Wiener Klinik. 1890. Fall 61.)

35. 46 J., m., Maurer. — H. scrotal. sin., repon., 2 faustgross (H. ing. d. orangengross). — März 1890. — Beiderseitige Operation. Schnürnaht des Sackhalses. Exstirpation des Sackes. — Nicht genäht. — (I. intent. rechts.) Heilung mit Eiterung scrot. Zellgewebes. — Bandage. — ? — Hofmokl. — (Wiener Klinik. 1890. Fall 64.)

36. 45 J., m., Tagelöhner. — H. scrot. d., z. Th. reponibel, kindskopfgross. Bronchitis. Alkoholiker. — April 1890. — Ligatur und Exstirpation des Sackes. — Netz adhärent, Netzresect. — Nicht genäht. — Heilung mit

Eiterung. † am Ende der 5. Woche an cardialem Hydrops. Keine Peritonitis. — Hofmokl. — (Wiener Klinik. 1890. Fall 65.)

37. 31 J., m. — H. ing., irreductibel, sehr gross, seit 5 Jahren. — Aug. 1885. — Ligatur und Exstirpation des Sackes. — Netz adhärent, Netzresection. — Nicht genäht. — Heilung in 55 Tagen. — Bandage. — Ohne Recidiv nach 5 Jahren. — Bull. — (The med. news. 1890. Juli. Fall 19. [Tafel I.]

38. 27 J., m., Arbeiter. — H. scrot. reponib., sehr gross. Pforte für 3 Finger durchgängig. — April 1887. — Hohe Ligatur; Bruchsack schwer vom Fun. sperm. zu trennen, vernäht. — Resection degenerirten Netzes. — Genäht. Heilung in 30 Tagen. — ? — ? — Hagedorn. — (Habs, D. Zeitschr. f. Chir. Bd. 32. Fall 2.)

39. 59 J., m., Arbeiter. — H. scrot. d., rep., sehr gross. (H. ing. sin., klein.) — October 1889. — Ligatur und Exstirpation des Sackes. — Genäht. — Heilung mit Eiterung. — ? — ? — Hagedorn. — (Habs, Deutsche Zeitschr. f. Chir. Bd. 32. Fall 5.)

40. 68 J., m., Zimmermann. — H. ing. ext., irrepon., kindskopfgross, seit 20 Jahren. — Januar 1886. — Tabaksbeutelnaht des Halses. Exstirpation des Sackes. — Genäht. — I. int. — Bandage. — Recidiv seitlich von Narbe, zurückhaltbar. — Helferich. — (Gärber, Inaug.-Diss. 1890. Fall 6.)

41. ? m., Kaufmann. — H. ing. ext. irrep. sin., zweifaustgross. — Aug. 1889. — Tabaksbeutelnaht des Halses. Exstirpation des Sacks und Castration des atroph. Hodens etc. — Netz adhärent, Netzresection. — Etagen-naht. — Heilung mit Eiterung. — Bandage. — Ohne Recidiv nach $\frac{1}{4}$ Jahr. — Helferich. — (Schünemann, Inaug.-Diss. 1890. Fall 1.)

42. 38 J., m. Gastwirth. — H. ing. ext. d. irrep. seit 10 Jahren, halbmanskopfgross, Pforte 5 Ctm. lang. — August 1890. — Aufrollung des Sacks nach Macewen; Abschnürung des Halses. — Genäht. — I. int. — ? — Kein Recidiv nach $1\frac{1}{4}$ Jahr. — Helferich. — (Böttcher, Inaug.-Dissert. 1892. Fall 3.)

43. 45 J., m., Gärtner. — H. ing. d. incoercib., sehr gross. — Juli 1886. — Ligatur und Exstirpation des Sacks. — Netz adhärent, Netzresection. — Genäht. — Geheilt. — Bandage. — Kein Recidiv trotz weiter Pforte nach mehreren Jahren. — Riedel. — (Wette, Inaug.-Diss. 1889. Fall 17.)

44. 36 J., m., Gärtner. — H. ing. d. irrepon., sehr gross. — Januar 1887. — Ligatur des Halses; ringförm. Excision des Sacks unter derselben. Sack zurückgelassen. — Netz mit Hoden verwachsen, Netzresection. — Nicht genäht. — Heilung mit Eiterung (grosser Abscess). — Bandage. — Kein Recidiv bis Ende 1889. — Riedel. — (Wette, Inaug.-Dissert. 1889. Fall 24.)

45. 40 J., m. — H. ing. d. incoercib., kindskopfgross. — April 1887. — Ligatur und Exstirpation des Sacks. — Netz adhärent, Netzresection. — Genäht. — Ziemlich reactionsloser Verlauf. Geheilt. — ? — ? — Riedel. — (Wette, Inaug.-Diss. 1889. Fall 32.)

46. 40 J., m., Tagelöhner. — H. ing. sin. incoercib., sehr gross. —

August 1887. — Ligatur, Exstirpation des Sacks und Castration. — Nicht genäht. — Phlegmone scroti. Heilung mit Eiterung. — ? — ? — Riedel. — (Wette, Inaug.-Diss. 1889. Fall 31.)

47. 43 J., m., Tagelöhner. — H. ing. sin. incoercib., sehr gross. — September 1887. — Ligatur und Exstirpation des schwer ablösbaren Sacks. — Nicht genäht. — Ziemlich reactionslose Heilung in 3 Monaten. — Keine Bandage. — Ohne Recidiv bis Ende 1889. — Riedel. — (Wette, Inaug.-Diss. 1889. Fall 27.)

48. 56 J., m., Schneider. — H. ing. sin. incoercib., sehr gross. — December 1887. — Ligatur und Exstirpation des Sacks und Castration. — Nicht genäht. — Glatter Verlauf. — Zeitweise Bandage. — Zurückhaltbares Recidiv. — Riedel. — (Wette, Inaug.-Diss. 1889. Fall 30.)

49. 30 J., m., Bergmann. — H. scrot. d., acquis., seit 2 Jahren, reponibel, kindskopfgross. — Februar 1884. — Ligatur und Exstirpation des Sacks. — Nicht genäht. — Heilung per granul. — Bandage. — ? — Trendelenburg. — (Krukenberg, Inaug.-Diss. 1886. Fall 3.)

50. 37 J., m., Tuchmacher. — H. scrot. d., z. Th. reponibel, seit mehr. Jahren, zweifaustgross. — März 1890. — Aufrollung des isolirten Sacks. — Netz adhärent, gelöst. — Verschluss durch Knochenscheibe aus einem kurz vorher resecirten Humeruskopf, Fixation durch Nähte. — Gr. Th. I. int. — Keine Bandage. — Ohne Recidiv nach $\frac{3}{4}$ Jahr (Knochen gr. Th. resorbirt). Inguinalcanal für Fingerspitze passirbar. — Trendelenburg. — (Becker, Inaug.-Diss. 1891. S. 37.)

51. 41 J., w. — H. ing. lab. repon. d., zweifaustgross; sehr weite Pforte (fast für Hand passirbar). — November 1883. — Naht des Halses und Exstirpation des Sacks. — Genäht. — I. int. bis auf leichte Nahteiterung in 24 Tagen. — Bandage. — Nach 5 Jahren in Folge von Sturz Recidiv. — Billroth. — (Haidenthaller, Arch. f. kl. Chir. Bd. 40. 1890. Fall 41.)

52. 37 J., m. — H. ing. d. repon. acq. kindskopfgross, weite Pforte. — Januar 1885. — Naht des Halses und Exstirpation des Sacks. — Genäht. — Vereiterung eines Infiltrats an Pforte. — Bandage. — ? — Billroth. — (Haidenthaller, Arch. f. kl. Chir. Bd. 40. 1890. Fall 20.)

53. 25 J., m. — H. ing. d. repon. acq., zweifaustgross, seit 6 Jahren. — September 1886. — Ligatur und Exstirpation. — Genäht. — Heilung per granul. in 37 Tagen. — Bandage. — Recidiv nach 8 Monaten. Pforte eng. — Billroth. — (Haidenthaller, Arch. f. kl. Chir. Bd. 40. 1890. Fall 23.)

54. 43 J., m. — H. ing. d. repon. acq., kindskopfgross. — März 1886. — Ligatur und Exstirpation. — Genäht. — Heilung mit Eiterung. — Bandage 9 Monate lang. — Nach 15 Monaten kein Recidiv. — Billroth. — Haidenthaller, Arch. f. kl. Chir. Bd. 40. 1890. Fall 34.)

55. 52 J., m., Schneider. — H. ing. irrepon., kindskopfgross, seit 20 Jahren. — ? — Ligatur und Exstirpation. — Genäht. — Heilung in 13 Tagen, vorübergehende Schwellung des Scrot. — Bandage, nach $\frac{1}{2}$ Jahr fortgelassen. — Recidiv $\frac{1}{2}$ Jahr p. op. in Folge längerer Krankheit und Hustens, hühnereigross, retinibel; arbeitsfähig ($2\frac{1}{2}$ Jahre p. op.). — Schede. — (Wolter, Samml. kl. Vortr. No. 360. Fall 60 [u. 208].)

56. 54 J., m., Brothändler. — H. ing., irretinibel, halbmanskopfgross, weit klaffende und stark gespannte Pforte. Seit 20 Jahren. — ? — Ligatur und Exstirpation, sehr schwierig. — Genäht. — Nekrose scrot. Zellgewebes; starke Secretion. Heilung in 31 Tagen. — Bandage. — Recidiv nach 3 Jahren; Tod nach Herniotomie des eingekl. gangrän. neuentstand. Bruchs. — Schede. — (Wolter, Samml. kl. Votr. No. 360. Fall 75 [u. 214].)

57. 41 J., w. — H. ing., irretinibel, kindskopfgross, für 3 Finger durchgängige Pforte. Seit 2 Jahren. Hochgrad. Kyphoscoliose! — ? — Ligatur und Exstirpation. — Genäht. — Während der ersten 12 Tage leichtes Fieber. Nach 8 Wochen geheilt entl. — Bandage nach 8 Tagen fortgelassen. — Recidiv im Lauf des 1. Jahres; nach 3 Jahren faustgross, reponibel, aber nicht retinibel. — Schede. — (Wolter, Samml. klin. Votr. No. 360. Fall 61 [u. 209].)

58. 40 J., m., Oberst. — H. ing. d. acq., seit 9 Jahren, kindskopfgross, z. Th. reponibel. Pforte 3 Finger durchgängig. — Februar 1880. — Hohe Ligatur des stark herabgezogenen Halses, Exstirpation des Sacks. — Netz adhärent, Netzresection (275 Grm.). — Canalnaht. — Vorübergehend Meteorismus, Leibscherzen, Fieber. I. int. geheilt. — Bandage. — Ohne Recidiv nach 5 $\frac{1}{2}$ Jahren. — Kocher. — (Leuw, Arch. f. klin. Chirurgie. Bd. 46. Fall 5.)

59. 60 J., m., Holzhauer. — H. ing. d., irreponibel, seit 18 Jahren, kindskopfgross. — März 1889. — Hohe Ligatur des stark herabgezog. Halses, Exstirpation des Sacks. — Netz adhärent, Netzresection. — Canalnaht. — I. int. in 12 Tagen. — Keine Bandage. — ? — Kocher. — (Leuw, Arch. f. kl. Chir. Bd. 46. Fall 43.)

60. 38 J., m., Handelsmann. — H. ing. d., irreponibel, zweifaustgross, seit 10 Jahren. — August 1888. — Hohe Ligatur des stark herabgezogenen Halses, Exstirpation des Sacks. — Netz adhärent, Netzresection. — Canalnaht. — I. int. in 8 Tagen. — Bandage in erster Zeit. — Ohne Recidiv nach 3 $\frac{1}{2}$ Jahren. — Kocher. — (Leuw, Arch. f. klin. Chir. Bd. 46. Fall 27.)

61. 53 J., m. — H. ing. repon. acq. d., zweifaustgross, seit 7 Jahren. November 1888. — Hohe Ligatur des stark herabgezog. Halses, Exstirpation des Sacks. — Canalnaht. — I. int. in 8 Tagen. — Keine Bandage. — ? — Kocher. — (Leuw, Arch. f. kl. Chir. Bd. 46. Fall 30.)

62. 43 J., m. — H. ing. repon. acq. d., zweifaustgross, seit 2 $\frac{1}{2}$ Jahren. — Mai 1889. — Hohe Ligatur des stark herabgezog. Halses, Exstirpation des Sacks. — Canalnaht. — I. int. in 8 Tagen. — ? — ? — Kocher. — (Leuw, Arch. f. kl. Chir. Bd. 46. Fall 46.)

63. 58 J., m. — H. ing. repon. acq. d., kindskopfgross, seit 30 Jahren, sehr weite Pforte. — Mai 1889. — Hohe Ligatur; Sack nur z. Th. exstirpirt wegen fester Verwachsung. — Netzresection, 500 Grm. — Canalnaht. — I. int. in 8 Tagen. — ? — Nach 1 Jahre bis 1892 faustgrosses repon. Recidiv. — Kocher. — (Leuw, Arch. f. kl. Chir. Bd. 46. Fall 80.)

64. 45 J., m. — H. ing. scrot. d. rep., kindskopfgross. Starke Bron-

chitis. — März 1891. — Hohe Ligatur und Exstirpation des Sacks. — Canalnaht. — Sehr starker Erguss in r. Scrotalhälfte; leichtes Fieber. I. intent. in 9 Tagen. — Keine Bandage. — Ohne Recidiv nach 1 Jahre. — Kocher. — (Leuw, Arch. f. kl. Chir. Bd. 46. Fall 63.)

65. 43 J., m. — H. ing. scrot. d., kindskopfgross. — Juli 1884. — Hohe Ligatur und Naht des Halses; Exstirpation des Sacks, Etagnennaht d. Wunde. — Canalnaht. — I. int., Bronchitis. — Bandage. — Ohne Recidiv nach fast 4 Jahren († Nephritis). — Küster. — (v. Büngner, D. Zeitschr. f. Chir. Bd. 38. Fall 2. Wolff, Inaug.-Diss. 1889.)

66. 45 J., m., Chemiker. — H. ing. scrot. d. irrep., kindskopfgross, seit über 22 Jahren. — September 1887. — Hohe Ligatur und Naht des Halses; Exstirpation des Sacks; Etagnennaht der Wunde (Einkerbung der Pforte zur Reposition). — Fast das ganze Netz adhärent, Netzresection. — Canalnaht. — Heilung nach Abstossung von Randnecrose im ob. Mundwinkel. — Keine Bandage. — Nach 2 Monaten Recidiv, bis 1892 hühnereigross. — Küster. — (v. Büngner, D. Zeitschr. f. Chir. Bd. 38. Fall 29.)

67. 55 J., m., Schlosser. — H. scrot. d. incoercib., seit 13 Jahren, kindskopfgross, 5 Markstückgrosse Pforte. — September 1887. — Hohe Ligatur und Naht des Halses; Exstirpation des Sacks; Etagnennaht der Wunde. — Netzresection. — Canalnaht. — I. int. — Bandage. — Nach 3 Monaten Recidiv, bis Mai 1889 zweifaustgross (s. Fall 68). — Küster. — (v. Büngner, D. Zeitschr. f. Chir. Bd. 38. Fall 27 u. 55.)

68. Derselbe 57 J., m. — H. ing. irrep., zweifaustgrosses Recidiv (s. 67). — Mai 1889. — Hohe Ligatur und Naht des Halses; Exstirpation des Sacks; Etagnennaht der Wunde. — Darmschlinge adhärent. — Canalnaht. — I. int. — Keine Bandage. — Nach 3 Jahren ohne Recidiv. — Küster. — (v. Büngner, D. Zeitschr. f. Chir. Bd. 36. Fall 55.)

69. 60 J., m., Besitzer. — H. ing., irrep., acq. seit Kindheit, zweifaustgross. — Februar 1889. — Hohe Ligatur und Naht des Halses; Exstirpation des Sacks; Etagnennaht der Wunde. — Sanduhrförmige grosse Netzklumpen resecirt. — Canalnaht. — Jodoformintoxication. I. int. — Keine Bandage. — Nach 2 Monaten Recidiv, zurückhaltbar, öfters Schmerzen. — Küster. — (v. Büngner, D. Zeitschr. f. Chir. Bd. 38. Fall 47.)

70. 40 J., m., Sänger. — H. ing. sin., irreduct., sehr gross. — Januar 1885. — Spaltung des Leistencanals. Hohe Kettennaht des Sackhalses; Sack exstirpirt. — Dünndarm und S. roman. adhärent. — Canalnaht. — I. int. — Keine Bandage. — Nach 3 Jahren ohne Recidiv. — Thiriär. — (Congr. franc. de chir. 1888. p. 138.)

71. u. 72. 63 J., Strassenkehrer. — H. ing. d. et sin., beiderseits sehr gross, irreduct. — März 1886. — Spaltung des Leistencanals. Hohe Kettennaht des Sackhalses; Sack exstirpirt; in 1 Sitzung operirt. — Canalnaht. — I. int. rechts; links Heilung mit starker Eiterung. — Keine Bandage. — 1. Kleines, zurückhaltbares Recidiv nach 2 Jahren rechts. 2. Ohne Recidiv links nach 2 Jahren. — Thiriär. — (Congr. franc. de chir. 1888. p. 138.)

73. 23 J., m. — H. ing. d., sehr gross, nur z. Th. reponibel (H. ing.

sin. kleiner). — August 1887. — Operation in 1 Sitzung (links Netz resec.) nach L. Champ.'s Methode, wie in Fall 70. — Canalnaht. — Geheilt. — Bandage. — Nach mehreren Monaten ohne Recidiv. — Lucas-Championnière. — (Cure radicale des hernies. 1892. Fall 51 u. 52.)

74. 31 J., m. — H. ing. sin., sehr gross (H. ing. d., kleiner). — März 1888. — Wie in Fall 73. — Dünndarm an Epididym. adhärent. — Canalnaht. — Geheilt. — Bandage. — Recidiv nach 8 Monaten. — Lucas-Championnière. — (Cure radicale des hernies. 1892. Fall 81.)

75. 53 J., m. — H. ing. d., irreduct., sehr gross; grosse Beschwerden. — Mai 1888. — Wie in Fall 73. Einkerbung der Pforte zur Reposition der Därme (schwierig). — Dickdärme adhärent, Netzresection. — Canalnaht. — Anfangs galliges Erbrechen; geheilt. — Bandage. — Ohne Recidiv nach 3½ Jahren. — Lucas-Championnière. — (Cure radicale des hernies. 1892. Fall 93.)

76. ? J., m. — H. ing. sin., sehr gross, irreduct. — Mai 1889. — Wie in Fall 73. Reposition schwierig. — Canalnaht. — Geheilt. — Bandage. — In erster Zeit p. op. ohne Recidiv; späteres Resultat nicht bekannt. — Lucas-Championnière. — (Cure radicale des hernies. 1892. Fall 144.)

77. 24 J., m. — H. ing. d., congen., sehr gross. — August 1889. — Wie in Fall 73. Bildung einer Tun. vagin. — Netz adhärent, Netzresect. — Canalnaht. — Anfangs Brustbeklemmung, Schmerzen. Geheilt. — Bandage. — ? — Lucas-Championnière. — (Cure radicale des hernies. 1892. Fall 197.)

78. ? J., m. — H. ing. sin., irreduct., sehr gross, seit Kindheit. Emphysem pulm. Obesitas. — September 1889. — Wie in Fall 73. — Netz adhärent, Netzresection (720 Grm.). — Canalnaht. — Geheilt. — Bandage. — Kein Recidiv nach 2 Jahren. — Lucas-Championnière. — (Cure radicale des hernies. 1892. Fall 160.)

79. 43 J., m. — H. ing. d., sehr gross, seit 20 Jahren. — Februar 1890. — Wie in Fall 73. — Canalnaht. — Geheilt. — Bandage. — ? — Lucas-Championnière. — (Cure radicale des hernies. 1892. Fall 176.)

80. 25 J., m. — H. ing. d., fötuskopfgross, irreduct., seit 15 Jahren. — Mai 1891. — Wie in Fall 73. — Netzresection (400 Grm.). — Canalnaht. — Geheilt. — Bandage. — ? — Lucas-Championnière. — (Cure radicale des hernies. 1892. Fall 223.)

81. 24 J., m. — H. ing. d., zweifaustgross. — August 1891. — Wie in Fall 73. — Netz adhärent, Netzresection (150 Grm.). — Canalnaht. — Geheilt. — Bandage. — ? — Lucas-Championnière. — (Cure radicale des hernies. 1892. Fall 247.)

82. 34 J., m., Kaufmann. — H. ing. d., repon., sehr voluminös. — August 1888. — Hoher Verschluss des angefrischten Halses; Anfrischung des Sacks. — Netzresection (500 Grm.). — Knochendrain in Canal. — I. int. — Nach 4 Monaten Recidiv unterhalb der Narbe, zurückhaltbar. — Léonte. — (Extrait de la Revue la Roumaine médicale. 1894. Fall 18.)

83. 50 J., m. — H. ing. obl. acq., sehr gross, seit 20 Jahren. — April

1892. — Hohe Ligatur des Halses nach Isolirung und Abtrennung von dem im Canal zurückgelass. Sack. Fixation des Stumpfs oberhalb Annul. internus. — Netz adhärent, Netz in grossen Massen resectirt. -- Knochen drain in Canal; Naht des vord. Rings. — Ungestörte Heilung. — Keine Bandage. — ? — O'Hara. — (Brit. med. journ. 1893. Fall 48.)

84. 42 J., m., Tagelöhner. — H. ing. lib. d., incoercibel, seit 7 Jahren, kindskopfgross. — December 1890. — Operation nach Wölfler's Methode ohne Dislocation des Samenstrangs. — Darm adhärent. — Canalnaht. — Heilung mit Eiterung in 5 Wochen. — Bandage. — ? — Wölfler. — (Beitr. z. Chir. Festschr. f. Billroth. Fall 40.)

85. 43 J., w. — H. ing. libera sin., congenit., zweifaustgross. -- Febr. 1891. — Bruchsack mit Inhalt in Bauchhöhle zurückgeschoben; sonst nach Wölfler's Methode. — Canalnaht. — Heilung mit Eiterung und Necrose von Zellgewebe. — Bandage. — Nach $1\frac{3}{4}$ Jahren kein Recidiv. — Wölfler. -- (Beitr. z. Chir. Festschr. f. Billroth. Fall 46.)

86. 36 J., m. — H. ing. sin., kindskopfgross, seit 2 Jahren. — November 1892. — Operation nach Wölfler's Methode mit Dislocation des Fun. sperm. — Canalnaht. — Heilung mit Eiterung und Necrose von Zellgewebe. Mächtiger Erguss in Samenstrang und Hoden (Punction). Nach $2\frac{1}{2}$ Mon. geheilt. — Bandage. — ? — Wölfler. — (v. Frey, Sep.-Abdr. a. d. Mitth. d. Vereins der Aerzte f. Steiermark. 1893. No. 4. Fall 8.)

87. 38 J., m. — H. ing. sin., seit vielen Jahren, kindskopfgross (H. ing. d. klein). — November 1892. — Operation nach Wölfler's Methode mit Dislocation des Fun. sperm. — Canalnaht. — Gangrän des Hodens, Castration, Drainage. Heilung in 2 Mon. I. int. im oberen Theil der Operationswunde. — Bandage. — ? — Wölfler. — (v. Frey, Sep.-Abdr. a. d. Mitth. d. Vereins d. Aerzte f. Steiermark. 1893. No. 4. Fall 9.)

88. 40 J., m. — H. scrot. d., irrep., kindskopfgross (H. ing. sin. klein). — August 1892. — Operation nach Bassini (ebenso links). — Canalnaht. I. int. in 12 Tagen. — Keine Bandage. — ? — Nicoladoni. — (Wien. med. Presse. 1893. No. 22 u. ff. Fall 6.)

89. 57 J., m. — H. scrot. d. lib., zweifaustgross. — Januar 1893. — Operation nach Bassini. — Canalnaht. — Heilung mit Eiterung (Pat. sehr unsauber). — Keine Bandage. — ? — Nicoladoni. — (Wien. med. Presse. 1893. No. 22 u. ff. Fall 80.)

90. 45 J., m. — H. scrot. d. lib., zweifaustgross (H. ing. sin. klein). Pforte sehr weit. — März 1893. — Operation nach Bassini. — Canalnaht. — I. int. in 14 Tagen. — Keine Bandage. — ? — Nicoladini. -- (Wien. med. Presse. 1893. No. 22 u. ff. Fall 94.)

91. 39 J., m. — H. ing. d. sehr gross. — 1892. -- Operation nach Macewen. — Canalnaht. — I. int. — Keine Bandage. — ? — (v. Winiwarter. — (Statistique de la clinique. 1892.)

92. Derselbe. — H. ing. sin. sehr gross. — 1892. -- Operation nach Bassini. — Elemente des Samenstrangs sehr fest adhärent am stark verdickten Bruchsack. — Canalnaht. — Heilung mit Eiterung und Hodengangrän. — Keine Bandage. — ? — v. Winiwarter. — (Statistique de la clinique. 1892.)

93. 59 J., m., Arbeiter. — H. scrot. sin., z. Th. reponibel, strausseingross. Pforte für 4 Finger durchgängig. — December 1891. — Operation nach Bassini (2 Bruchsäcke). — 25 Ctm. lange Darmschlinge mit Bruchsack verlöthet. — Canalnaht. — † an eitriger Peritonitis am 5. Tag. — v. Esmarch. — (Reintjes, Inaug.-Diss. 1893. Fall 4.)

94. 61 J., m., Bleicher. — H. ing. d. ext., seit 40 Jahren, z. Th. reponibel, kindskopfgross. Vitium cordis. — 1893. — Exstirpation des Sacks, soweit möglich, Castration des atroph. Hodens, Reposition des Sackrestes mit Bruchinhalt; hohe Ligatur des Sacks. — Dickdarm und Netz in grosser Ausdehnung mit Sack verwachsen. — Canalnaht. — Heilung nach Abstossung eitrig-nekrot. Gewebes in 40 Tagen. — Bandage. — Nach 5 Monaten ohne Recidiv. — F. Krause. — (Möller, Inaug.-Diss. 1894. [Radicaloperationen der Unterleibsbrüche aus chir. Abth. des Altonaer Krankenhauses].)

95. 48 J., m. — H. ing. scrot. d., obliq., rep., sehr gross. — August 1889. — Operation nach Bassini's Princip; Verlagerung des durch Venenexision in seinem Volumen verkleinerten Samenstrangs vor die Aponeurose des M. obliq. ext. Blase angestochen. Tamponade der Wunde. — Canalnaht. — Heilung per granul. — Keine Bandage. — Nach 3 Jahren ohne Recidiv. — Halsted. — (Annals of surgery. May 1893. Fall 3.)

96. 30 J., m. — H. ing. scrot. lat. sin. — Februar 1892. — Operation nach Bassini's Princip; Naht der Wunde. — Canalnaht. — I. int. — Keine Bandage. — ? — Halsted. — (Annals of surgery. May 1893. Fall 58.)

97. 25 J., m. — H. ing. scrot. lat. d., irreductibel. — August 1892. — Operation nach Bassini's Princip; Naht der Wunde. — Canalnaht. — I. int. (Eiterung in einem Stichcanal.) — Keine Bandage. — ? — Halsted. — (Annals of surgery. May 1893. Fall 73.)

98. 59 J., m. — H. ing. scrot. lat. d., reponibel. — Januar 1893. — Operation nach Bassini's Princip; Naht der Wunde. — Canalnaht. — I. int. — Keine Bandage. — ? — Halsted. — (Annals of surgery. May 1893. Fall 81.)

Fassen wir die Ergebnisse der vorstehenden Tabelle zusammen, so ergibt sich Folgendes: Fälle von Radicaloperationen zweimannsfaut- bis kindskopfgrosser Leistenbrüche bei Erwachsenen:

98 (94 männl., 4 [Fall 26, 51, 57, 85] weibl.¹⁾).

1 mal bestand beiderseits ein sehr grosser Bruch (Fall 91/92), 9 mal auf der anderen Seite eine kleine Inguinalhernie (Fall 5, 33, 35, 39, 73, 74, 87, 88, 90).

¹⁾ Dazu kommen aus Beresowsky's Arbeit (s. Seite 191) 9 Fälle (m.) — 3 Pat. im Alter von 28—50, 5 im Alter von 50—60 u. 1 im Alter von 61 Jahren — die sämtlich die Operation glücklich — 6 per I int., 3 mit Eiterung geh. — überstanden — Fall 13, 57, 64, 72 — (Tab. A I; Fall 20 — Tab. A II; Fall 15 — Tab. A III; Fall 4, 20, 21 — Tab. C. — Im Fall 57 Netzresection).

Im Alter von 19—50 Jahren waren	66	(4 w.)	Patienten,
„ „ „ 50—60 „ „	17		„
„ „ „ 60—70 „ „	12		„
Alter ?	bei 3		„

Reponibel, aber incoercibel oder durch ihr Volumen etc. irreductibel waren 65 Brüche.

Verwachsene Brüche lagen vor bei 33 Patienten, und zwar Verwachsungen zwischen

Netz und Bruchsack	bei 24,
Netz, Darm und Sack	„ 1,
Darm und Sack . . .	„ 8.

Gestorben sind 6 (6 m.), davon 4 im Alter von 19—50 und je 1 im Alter von 50—60 und 60—70 Jahren; davon an den Folgen der Operation (Peritonitis, Sepsis) = 5 (Fall 5, 11, 31, 34 [Emphysema pulmon., Obesitas], 93), und zwar betrafen 3 der Todesfälle verwachsene Brüche, 2 incoercible Brüche.

Nach geheilter Wunde an den Folgen von chronischem Alkoholismus (Cardial-Hydrops) ist 1 (Fall 36) gestorben.

Geheilt sind 92 Operationsfälle, und zwar:

25 I int.,

20 als „geheilt“ bezeichnet (18 m. 2 w.),

5 per granulat. ohne wesentliche Störungen,

4 mit geringer Eiterung der genähten Wunde,

38 mit reichlicher Eiterung, meist durch eitrige Necrose scrotalen und anderen Zellgewebes oder von Bruchsackresten etc. bedingt (36 m., 2 w.), zum Theil unter Fieber und Störung des Allgemeinbefindens.

Bei 7 dieser letzteren Fälle war es zu Abscessbildung im Hodensack, Vereiterung von Infiltraten an der Pforte, zu Phlegmone scroti (Fall 9, 14, 44, 46, 52), bei 2 derselben zu Hodengangrän (Fall 87, 92) gekommen.

Ausserdem war der Heilungsverlauf complicirt:

5mal durch Periorchitis, Orchitis, Funiculitis, (2mal mit starkem Erguss) (Fall 6, 7, 13, 64, 86);

3mal durch stärkere Nachblutungen in das scrotale Zellgewebe (Fall 19, 20, 24);

2mal durch Oedema scroti (Fall 15, 55);

2mal durch starke Bronchitis (Fall 8, 65);

3mal durch starkes Erbrechen (Fall 75), leichte peritonitische Erscheinungen (Fall 58) und durch Athembeschwerden (Fall 77).

Die Dauer der Heilung schwankte zwischen 7 Tagen und 3 Monaten.

Netzresectionen wurden bei 30 Fällen vorgenommen; davon sind gestorben an Peritonitis (Fall 11, 34; im letzteren Falle fanden sich reichliche Blutgerinnsel in der Bauchhöhle) 2; nach geheilter Wunde an Herzleiden 1 (Fall 36); geheilt ohne Störungen besonderer Art 26; nach leichten peritonitischen Erscheinungen 1.

Lösungen angewachsenen Darms waren in 7 Fällen notwendig, von denen 1 an Peritonitis zu Grunde ging (Fall 93); bei weiteren 2 wurde die betreffende Sackpartie excidirt und mit dem Dickdarm in die Bauchhöhle zurückgeschoben.

Die Entfernung des atrophischen Hodens sammt Samenstrang wurde bei 4 Patienten (Fall 41, 46, 48, 94) mit der Radicaloperation verbunden; die Heilung erfolgte bei 3 derselben mit starker Eiterung.

Was die Methode der Radicaloperation betrifft, so ist zunächst zu bemerken, dass in den allermeisten Fällen der Bruchsack vollständig, bei congenitalen Brüchen und sehr festen Verwachsungen nur zum Theil extirpirt, einigemal mit dem Inhalt in die Bauchhöhle zurückgeschoben, in 2 Fällen nach Macewen behandelt worden ist. Nach den älteren Verfahren wurden operirt 57 (20mal ohne Naht der Pforte, in dem einen Falle Verschluss derselben durch eine Knochenscheibe, 35mal mit Naht des vorderen Bruchrings, 3mal mit Canalnaht); nach den Verfahren von Lucas-Championnière, Küster, Kocher, Macewen wurden operirt 25; nach Bassini-Wölfler'schem, event. modificirtem (Halsted) Princip 14; nach anderen Methoden (O'Hara, Léonte) 2.

Bezüglich der späteren Resultate der Operation liegen von 53 der Genesenen weitere auf ärztlicher Untersuchung basirende Angaben vor; und in einem Theil dieser Fälle lassen sich auch diese nicht weiter verwerthen, da der Befund zu kurze Zeit nach der Operation erhoben, und sein Fortbestehen später nicht nachgewiesen worden ist.

Es fanden sich ohne Recidiv 30 (28 m. u. 2 — Fall 26 u. 85 — w.) Operirte, und zwar:

einige Monate p. op. = 5 (Fall 29, 41, 73, 76, 94 — 41 u. 94 nach Castration),

$\frac{1}{2}$ —1 Jahr p. op. = 2 (Fall 30, 50),

1—2 Jahre p. op. = 4 (Fall 42, 54, 64, 85),

reichlich 2 Jahre p. op. = 2 (Fall 47, 72),

$2\frac{1}{4}$ —3 Jahre p. op. = 2 (Fall 44, 78),

3—4 Jahre p. op. = 10 (Fall 17, 19, 27, 43, 60, 65, 68, 70, 75, 95),

4—6 und mehr Jahre p. op. = 4 (Fall 15, 26, 37, 58),

? Zeit p. op. = 1 (Fall 20),

also über 1 Jahr = 23 (21 m., 2 w.),

und davon über 2 Jahre = 19 (17 m., 2 w., 10 mit Netzresection).

Von jenen 30 Patienten standen:

22 im Alter von 19—50 Jahren (20 m., 2 w.),

2 " " " 50—60 " (Fall 68, 75),

3 " " " 60—70 " (Fall 17, 72, 94),

3 " " " ? (Fall 41, 76, 78),

und waren I intent. geheilt 7, ohne besondere Störungen 13, mit starker Eiterung 10.

Nach den älteren Verfahren waren operirt = 16 (4mal ohne Pfortennaht, 12mal mit solcher, 4mal Silberdrahtnaht), und zwar 11 über 1 Jahr, 8 über 2 Jahre ohne Recidiv.

Nach Kocher, Küster, Lucas-Championnière etc. operirt = 12 (Fall 58, 60, 64, 65, 68, 70, 72, 73, 75, 76, 78, 94), und zwar 9 über 1 Jahr und 8 über 2 Jahre ohne Recidiv.

Nach Bassini-Wölfler'schem Princip operirt = 2 (Fall 85, 95), und zwar 1 über 1 und 1 über 3 Jahre ohne Recidiv.

Netzresectionen waren in 13 Fällen vorgenommen worden (Fall 15, 17, 27, 32, 37, 41, 43, 44, 50, 58, 60, 75, 78).

Recidive sind verzeichnet = 23mal (bei 21 männl. und bei 2 — Fall 51, 57 — weibl.) Operirten, und zwar:

einige Monate p. op. = 9mal (Fall 2, 3, 6, 7, 8, 66, 67, 69, 82),

$\frac{1}{2}$ —1 Jahr p. op. = 7mal (Fall 10, 16, 18, 53, 55, 57, 74),

1—2 Jahre p. op. = 2mal (Fall 48 [nach Castration], 63).

2—3 Jahre p. op. = 3mal (Fall 40, 56, 71),

$3\frac{1}{2}$ Jahre p. op. = 1mal (Fall 28 — Neigung zu Recidiv),

5—6 Jahre p. op. = 1mal (Fall 51 — infolge von Sturz).

Von diesen Recidiven war in 5 (Fall 16, 56, 57, 63, 67)

Fällen angegeben, dass sie entweder Beschwerden machten oder durch ihre Grösse irretinibel waren; der eine Patient ist der Herniotomie des plötzlich entstandenen eingeklemmten Recidivs (Fall 56) erlegen, ein (Fall 67) anderer — zweifastgrosses Recidiv — durch eine neue Radicaloperation dauernd, d. h. über 3 Jahre p. op., geheilt worden. In den übrigen Fällen war das Recidiv zur Zeit der letzten Untersuchung klein und gut zurückhaltbar; 1 mal nur Neigung zu Recidiv vorhanden.

Die Recidive betrafen:

12 Individuen im Alter von 19—50 Jahren (2 w.),
7 " " " " 50—60 " (Fall 48, 55, 56, 63,
64, 67, 69),
4 " " " " 60—70 " (Fall 2, 16, 40, 71).

Bei 2 derselben (Fall 8 und 55) hatte bestehender Husten das Eintreten des Recidivs begünstigt, bei einer Patientin (Fall 51) ein Sturz im 6. Jahre p. op. das letztere herbeigeführt.

Von den Fällen mit Recidiv waren:

11 per I. intentionem geheilt,
8 ohne besondere Störungen geheilt,
4 mit starker Eiterung geheilt.

Die Operationsmethode hatte bestanden:

16 mal in Anwendung der älteren Verfahren (3 mal ohne Pfortennaht, 13 mal mit derselben [1 mal Silberdrahtnaht]),
6 mal in den Verfahren von Kocher, Lucas-Championnière etc.,
1 mal in dem Verfahren von Léonte (Fall 82).

Netzresectionen waren in 7 Fällen ausgeführt worden (Fall 10, 28, 63, 66, 67, 69, 82).

Von den hinsichtlich ihres späteren Resultats fraglichen Fällen — im Ganzen 39 — sind operirt worden 5 nach den neueren Methoden Kocher's, Lucas-Championnière's etc., 10 nach Bassini-Wölfli'schem Princip.

Von einem dieser 39 Fälle ist erwähnt, dass sich später an der anderen Körperseite eine kleine Inguinalharnie gebildet habe (Fall 21), während der operirte Bruch nicht wiedergekehrt zu sein scheint.

Die Frage, ob das Tragen eines Bruchbandes, bezw. die Nichtanwendung eines solchen von Einfluss auf das spätere Resultat gewesen sei, muss für diese, wie für die in den späteren

Tabellen aufgeführten Fälle unentschieden gelassen werden, da nur in wenigen sich Angaben finden, dass ein Band dauernd getragen wurde, wenn auch die Mehrzahl der Operirten mit einer Bandage aus der Behandlung entlassen worden ist.

Es dürfte am Platze sein, hier noch kurz die Resultate einer Reihe von Operationsfällen einzuschalten, die Mangels genauerer Angaben über die Grösse des operirten Bruchs, bezw. deshalb, weil mir die Originalarbeit nicht zugänglich gewesen, in die vorstehende Tabelle nicht aufgenommen werden konnten.

Aus Bassini's Statistik habe ich 84 Fälle von Radicaloperationen „voluminöser“ Leistenbrüche (s. S. 191) zusammenstellen können, die überraschend günstige Resultate geboten haben; es muss allerdings dahingestellt bleiben, ob die Hernien sämmtlich den Umfang der Brüche hatten, wie ihn die in obiger Tabelle aufgeführten Fälle zeigten. Von den 84 Operirten ist nur 1 nach Heilung der Wunde am 9. Tage an Pneumonie gestorben; von den Geheilten wurden 34 nach 2—12 Monaten p. op., 47 nach 1—4½ Jahren p. op. ohne Recidiv befunden. Ein Fall zeigte Neigung zu Recidiv 1½ Jahr p. op., und nur 1 ein 3 Monate p. op. ausgebildetes. — Svensson und Erdmann, welche auch notorisch Sieche, Invaliden und Insassen von Versorgungshäusern der Radicaloperation unterwarfen, sahen nach solcher bei kindskopfgrossen Brüchen stets Recidive. — Unter den Fällen von Radicaloperationen Léonte's (l. c.) sind 3 bei „voluminösen“ Hernien aufgeführt, über das spätere Resultat dieser I. int. geheilten Fälle indess keine Angaben gemacht.

IA. Radicaloperationen zweimannsf Faust- bis kindskopfgrosser nicht zurückhaltbarer Leistenhernien.

b) bei Kindern.

1. 5 J., m. — H. ing.-scrot. cong. rep., kindskopfgross. — April 1879. — Ligatur des Sackhalses. Sack zurückgelassen. — Genäht. — Nach 3 Tagen an septischer Phlegmone und beginnender Peritonitis †. — v. Wahl. — (Israelsohn, Inaug.-Dissert. 1880. Fall 3.)

2. 10 Mon., m. — H. inguin. rep. d., sehr gross. — Jan. 1879. — Ligatur und Spaltung des Sacks. — Genäht. — Asept. Verlauf. — Bandage. —

Nach $1\frac{1}{2}$ Jahren ohne Recidiv. — Czerny. — (Braun, Berl. klin. Wochenschrift 1881. No. 4.)

3. Derselb. wie No. 2. — H. ing. rep. sin., sehr gross. — Jan. 1879. — Ligatur und Spaltung des Sacks. — Genäht. — Heilung mit stärkerer Secretion. — Bandage. — Nach $1\frac{1}{2}$ Jahren ohne Recidiv. — Czerny. — (Braun, Berl. klin. Wochenschr. 1881. No. 4.)

4. $2\frac{3}{4}$ J., m. — H. ing. scrot. cong., kindskopfgross, rechts, repon. — 1882. — Ligatur und Drainage des Sacks. — Nicht genäht. — Heilung mit Eiterung. — ? — Busch. — (Berliner klinische Wochenschrift. 1882. No. 31.)

5. Derselbe, wie No. 4. — H. ing. scrot. cong., kindskopfgross, links, repon. — 1882. — Ligatur und Abtrennung des Sacks mit Bildung einer Tun. vaginal. — Nicht genäht. — Heilung mit Eiterung. — ? — Busch. — (Berl. klin. Wochenschr. 1882. No. 31.)

6. 8 Mon., m. — H. scrot. rep., fast bis an's Knie reichend. — Juni 1883. — Ligatur und Exstirpation des Sacks. — Nicht genäht. — Heilung mit stinkender Eiterung; Schwellung des Hodens und Samenstrangs. — Keine Bandage. — Nach über 2 Jahren ohne Recidiv. — Socin. — (Anderegg, l. c. Fall 22.)

7. $2\frac{1}{2}$ J. m. — 2 faustgrosse mob. H. scrot.; sehr weite Pforte. — Juli 1883. — Ligatur und theilweise Exstirpation des Sacks. — Genäht. — Heilung mit Eiterung in 30 Tagen. — Keine Bandage. — ? — Maas. — (Gutmann, Inaug.-Diss. 1884. Fall 17.)

8. $2\frac{1}{4}$ J., m. — 2 faustgrosse mob. H. scrot.; sehr weite Pforte. — Juli 1883. — Ligatur und theilweise Exstirpation des Sacks. — Genäht. — I. int. Periorchitis. — Keine Bandage. — Ohne Recidiv nach 3 Jahren. — Maas. — (Schultze, Inaug.-Diss. 1885. Fall 4.)

9. 3 J., m. — H. scrot. mob. cong.; bis zum Knie reichend. — Decbr. 1884. — Naht des Halses, theilweise Excision des Sacks. — Genäht. — I. int., Periorchitis. — Keine Bandage. — Nach $1\frac{1}{2}$ Jahren leichtes Recidiv. — Maas. — (Krieg. Inaug.-Diss. 1886. Fall 1. und Grünwald, Inaug.-Diss. Fall 7.)

10. $1\frac{1}{4}$ J. — H. scrot. ext. mob. entero-epiploic. cong.; fast bis zum Knie reichend; sehr weite Pforte. — Decbr. 1885. — Naht des Halses, Exstirpation des Sacks. — Genäht. — I. int. Periorchitis. — Bandage. — Nach 1 Jahre ohne Recidiv. — Hoffa. — (Krieg, l. c. Fall 10.)

11. 5 J., m. — H. ing.-scrot. ext. mob. cong., bis zur Mitte des Oberschenkels reichend. — Jan. 1886. — Naht des Halses, Exstirpation des Sacks. — Genäht. — I. int. Periorchitis. — Keine Bandage. — Leichtes Recidiv nach 8 Monaten. — Hoffa. — (Krieg, l. c. Fall 11.)

12. 5 J., m. — H. ing.-scrot. ext. mob. cong., bis zum Knie reichend. — Decbr. 1886. — Naht des Halses, Exstirpation des Sacks. — Genäht. — I. int. Periorchitis. — Bandage. — ? — Hoffa. — (Krieg, l. c. Fall 12.)

13. 8 J., m. — H. ing.-scrot. sin., sehr gross. — Juli 1887. — Reposition der Därme (Coecum, Proc. vermiform.) sehr schwierig, Operation wie in

Fall 5. - ? — Geheilt in 3 Wochen. -- ? -- Ohne Recidiv nach 2¹/₂ Jahren. — Heineke. — (Evers, Inaug.-Diss. Erlangen 1890. Fall 12.)

14. 17 Mon., m. — H. ing. sin., sehr gross. — August 1887. — Ligatur und Exstirpation des Sacks. — Nicht genäht. — Heilung per granul. — Keine Bandage. — Ohne Recidiv nach 1 Jahr. — Riedel. — (Wette, l. c. Fall 26.)

15. 5 J., m. — H. scrot. rep. sin., kindskopfgross. — März 1887. — Bruchsack und umgebende Weichtheile nach Reposition des Inhalts (flex. sigm., Mesocolon) durch tiefe Catgutnähte geschlossen. — ? — I. int. — ? — ? — Hagedorn. — (Habs, D. Zeitschr. f. Chir. Bd. 32. Fall 8.)

16. 2 J., m. — H. scrot. rep., sehr gross, bis Mitte des Oberschenkels reichend. Sehr weite Pforte. — Juli 1887. — Ligatur u. Exstirpation des Sacks. — ? — I. int. -- ? — ? — Hagedorn. — (Habs, D. Zeitschr. f. Chir. Bd. 32. Fall 1.)

17. 14 Mon., m. — H. scrot. cong. rep., bis zum Knie reichend. — Aug. 1888. — Ligatur und Exstirpation des Sackes. — Nicht genäht. — Ohne Störung geheilt. — Keine Bandage. — Nach 4¹/₂ Jahren ohne Recidiv. — Szuman. — (Therap. Monatshefte. 1894. 3. Fall 2.)

18. 2 J., m. — H. scrot. cong. rep., bis zum Knie reichend. — Aug. 1887. — Ligatur des hoch isolirten Halses. Tamponade und Drainage des Sacks. — Nicht genäht. — Heilung per granul. ohne Störung. — Keine Bandage. — Nach 2 Jahren ohne Recidiv. — Szuman. — (Therap. Monatshefte. 1894. 3. Fall 1.)

19. 3 J., m. — H. scrot. cong. rep., bis zum Knie reichend. — Sept. 1892. — Hohe Ligatur, Exstirpation. — Genäht. — Heilung in 16 Tagen. — Keine Bandage. — Ohne Recidiv nach 8 Mon. — Szuman. — (Therap. Monatshefte. 1894. 3. Fall 3.)

20. u. **21.** 1 J., m. — Colossale doppelseitige H. scrot. rep. — Novbr. 1892. — Operation in 1 Sitzung beiderseits wie vorher. — Genäht. — Heilung ohne Störung. — Keine Bandage. — Ohne Recidiv nach mehreren Monaten. — Szuman. — (Therap. Monatshefte. 1894. 3. Fall 4.)

22. 1¹/₈ J., m. H. scrot. ing. obliq., sehr gross, Pforte f. 2 Finger durchgängig. — Juli 1892. — Ligatur, Fixation des Bruchsackstumpfes oberhalb des Annul. int. — Nicht genäht. Knochendrain in Canal. — I. int. — ? — Ohne Recidiv nach 1¹/₂ Jahr. — O'Hara. — (Brit. med. Journ. 1892. Fall 58.)

D. s. 22 Radicaloperationen bei 19 Knaben, von denen 3 beiderseits sehr grosse Brüche hatten.

Im Alter von 8—10 Monaten waren 3 (1 doppelseitig),

„	„	„	1—2	Jahren	„	8	(1	„
„	„	„	2—3	„	„	6	(1	„
„	„	„	5	„	„	4,		
„	„	„	8	„	„	1.		

Gestorben ist an den Folgen der Operation 1 Kind (Peritonitis) — Fall 1.

Geheilt sind 21, und zwar:

- 14 bei aseptischem Verlauf l. int.,
- 2 per granul.,
- 5 mit stärkerer Eiterung.

Der Heilungsverlauf war complicirt 6mal durch Periorchitis und Funiculitis.

Die Dauer der Heilung schwankte zwischen $1\frac{1}{2}$ bis 4 Wochen.

Die Operationsmethode bestand meist in Ligatur des Sackhalses und vollständiger oder theilweiser Exstirpation des Sacks; 4mal wurde der letztere zurückgelassen. Naht der Leistenpfeiler erfolgte bei 11 Operationen; 1 mal wurde ein Knochendrain in den Leistencanal eingeführt.

Ohne Recidiv blieben 13 Fälle, davon 8 über 1 Jahr, von diesen 5 über 2 Jahre. Ein leichtes, zurückhaltbares Recidiv hatte in 2 Fällen nach 8 Monaten, resp. $1\frac{1}{2}$ Jahren statt. Von den wegen sehr grosser Brüche auf beiden Seiten Operirten blieben 2 mehrere Monate, bezw. $1\frac{1}{2}$ Jahre p. op. frei von Recidiv.

IB. Radicaloperationen über kinds- bis über mannskopf-grosser Leistenbrüche Erwachsener.

1. 55 J., m. — Bis fast zur Mitte des Oberschenkels reichende (18 Ctm. Länge, 30 Ctm. Umfang) H. scrot. ext. rep. acquis., seit 20 Jahren. — Februar 1879. — Ligatur; theilweise Exstirpation des Sacks; Rest mit Haut vernäht. — Genäht. — Heilung nach necrotischer Abstossung des Sacks. — ? — ? — v. Wahl. — (Israelsohn, l. c. Fall 1.)

2. 43 J., m. — Ueber mannskopfgrosse H. scrot. bil., rep. — Juni 1881. — Operation in 1 Sitzung; Ligatur, Exstirp. — Genäht. — Tod am 3. Tage an sept. Peritonitis. — Gussenbauer. — (Bayer, l. c.)

3. 36 J., m. — H. scrot., z. Th. reponibel. 52 Ctm. Umfang, 30 Ctm. Länge. Pforte für 4 Finger durchgängig. Chron. Alkoholismus. — Juni 1881. — Ligatur, Exstirpation. — Genäht. — Tod an Sepsis am 5. Tage (Gangraena scroti). — J. Boeckel. — (Congrès franç. 1888. p. 149. Fall 2.)

4. 40 J., m. — H. scrot. ext. mob. cong. sin., 21 Ctm. lang, 41 Ctm. Umfang. — October 1884. — Naht des Halses; Excision der vord. Bruchsackpartie, sonst wie bei 1. — Genäht. — l. int. Leichte Orchitis und Epididymitis. — ? — 4 Wochen nach Entlassung in Folge von starker Anstrengung

Recidiv. — Maas. — (Krieg, l. c. Fall 6, Grünwald, l. c. Fall 6 und Schultze, l. c. Fall 19.)

5. 43 J., m., Landarbeiter. — H. scrot. ext. sin. cong. irrepon., über mannskopfgross. — Reposition schwierig (Einkerbung der Pforte). Naht des Halses. Sack und Hoden extirpirt. — Genäht. — Anfangs oft Erbrechen u. Schmerzen. Heilung in 40 Tagen nach Abstossung necrot. Gewebes. — Bandage. — Nach 1 Jahre ohne Recidiv †. — Socin. — (Anderegg, l. c. Fall 6, s. auch Steffen, Inaug.-Diss.)

6. 36 J., m., Lehrer. — H. scrot. rep., fast mannskopfgross. Pforte enorm weit. — April 1881. — Ligatur und Exstirpation. — Nicht genäht. — Heilung in 84 Tagen nach Abstossung necrot. Gewebes. — Bandage. — Nach 45 Monaten ohne Recidiv (nach 2 Jahren Ausstossung von Lig.-Fäden durch Abscess). — Socin. — (Anderegg, l. c. Fall 13.)

7. 55 J., w., Wäscherin. — H. ing. labial., mannskopfgross, z. Th. reponibel. Haut ulcerirt. Seit 26 Jahren. — December 1882. — Ligatur und Exstirpation. Hautgeschwür excidirt. — Genäht. — † an Sepsis (Gangrän. Phlegmone der Unterbauchgegend). — Socin. — (Anderegg, l. c. Fall 41 und Jahresbericht pro 1882. Fall 7. S. 63.)

8. 34 J., m., Lehrer. — H. scrotal., z. Th. repon., seit mehreren Jahren, fast kopfgross. Pforte sehr weit. — October 1882. — Ligatur und Exstirpation des stark mit Samenstrang verwachs. Sacks. — Netz knollig, degenerirt, resecirt (219 Grm.). — Nicht genäht. — I. int. in 18 Tagen. — Bandage. — Recidiv, nach 1 Jahr faustgross, reponibel, schwer zurückhaltbar. — Socin. — (Jahresbericht pro 1882. Fall 2. S. 61 und Anderegg, l. c. Fall 16.)

9. 53 J., m. — H. scrot. d. acquis., repon., bis zum unteren Drittel des Oberschenkels reichend. Pforte für 4 Finger durchgängig. — November 1889. — Ligatur und Erstirpation. — Genäht (tiefgreifende Naht). — I. int. — ? — Socin. — (Jahresbericht pro 1889. Fall 12. S. 96/97.)

10. 52 J., m. — H. scrot. sin., bis zu dem Knie reichend. (H. ing. d. klein). — Januar 1879. — Reposition mit gr. Th. des Sacks, Naht des Halses, Excision des Sackrests. — Genäht. — Mit Eiterung geheilt in 7 Wochen. — Bandage. — Rasches Recidiv nach 1 $\frac{1}{2}$ -Jahren von früherer Grösse, irreponibel. — Czerny. — Braun, l. c.

11. 45 J., m. — H. ing. sin., schwer reponibel, 21 Ctm. lang, 42 Ctm. Umfang. — August 1880. — Ligatur und Exstirpation des Sacks. — Genäht. — Sept. Phlegmone und Gangraena scroti; † 4 Wochen p. op. an Endocarditis septica. — Czerny. — (Braun, l. c.)

12. 70 J., m., Lehrer. — Colossal doppelseit. H. ing., nicht ganz reponibel. — Januar 1881. — Ligatur des Halses. Drainage des Sacks. — Genäht. — Circumscripte Peritonitis; nach Ablauf derselben in plötzlichem Collaps †. — Czerny. — (Wolff, l. c. Fall 1.)

13. 44 J., m., Drechsler. — H. ing. sin. rep., mannskopfgross. — April 1881. — Abbinden und Abtragen des Sacks. — Nicht genäht. — Heilung mit Eiterung (Necrose des Sackstumpfs). — Bandage. — ? — E. Hahn. — (Cohn, l. c. Fall 46.)

14. 30 J., m., Schuhmacher. — H. scrot. d., schwer reponibel, kokosnussgross. — ? — Tabaksbeutelnaht des Halses, Exstirpation des Sacks. — Genäht. — Heilung mit Eiterung (Necrose des Sackstumpfs). — Bandage. — ? — E. Hahn. — (Cohn, l. c. Fall 34.)

15. 62 J., w. — H. ing. lat. sin., mannskopfgross, reponibel. — ? — Ligatur und Exstirpation. — Genäht. — Heilung nach Abstossung necrot. Fetzen. — Bandage. — ? — E. Hahn. — (Cohn, l. c. Fall 44.)

16. 40 J., m. — H. scrot. d., mannskopfgross., gr. Th. reponibel. H. ing. sin. incipiens. — ? — Darm mit betr. Brucksackausstülpung reponirt. Ligatur und Exstirpation des übrigen Sacks (Verletzung der Samenstranggefässe). — Darm adhärent. — Genäht. — Nachblutung am nächsten Tage. Hodenschwellung und -necrose. Exstirpation des Hodens und Samenstrangs. Hohes Fieber. Heilung per granul. — Bandage. — ? — E. Hahn. — (Cohn, l. c. Fall 1.)

17. 47 J., m., Gutsbesitzer. — H. scrot. d., seit 36 Jahren, zweimannskopfgross. Obesitas. Pforte für Faust durchgängig. — ? — Ligatur und Exstirpation. — Genäht. — An Sepsis acutissima †. — E. Hahn. — (Cohn, l. c. Fall 7.)

18. 26 J., w., Arbeiterfrau. — H. ing. d., seit Jugend, 28 Ctm. lang, 47,5 Ctm. Umfang, reponibel, weite Pforte. — April 1887. — Verschluss der Pforte wegen Andrängens der Därme nach Ligatur und theilweise Exstirp. des Sacks erschwert. Tamponade der Wunde. — Genäht. — Heilung nach Abstossung necrot. Fetzen in $2\frac{1}{2}$ Mon. — Bandage. — Nach $\frac{3}{4}$ Jahren ohne Recidiv. — E. Hahn. — (Cohn, l. c. Fall 36.)

19. 59 J., m., Arbeiter. — H. ing. sin. repon. 31 Ctm. lang, 42 Ctm. Umfang. Seit 40 Jahren. Enorm weite Pforte. — Juli 1887. — Bruchsack nach innen umgestülpt, durch tiefgreifende Nähte übernäht. Tamponade der Wunde. — Genäht. — Heilung nach Abstossung necrot. Fetzen (Fieber) und II. Naht. — Bandage. — ? — E. Hahn. — (Cohn, l. c. Fall 25.)

20. 56 J., m. — H. scrot., enorm gross, seit 9 Jahren. — ? — Hohe Ligatur, Exstirpation, Aethernarkose! — Nicht genäht. — † nach 24 Stunden an Bronchitis. — Robson. — (Brit. med. journ. 1887. 17. Decb. Fall 5.)

21. 42 J., m., Pförtner. — H. scrot. irreductib., bis z. Mitte des Oberschenkels reichend. Enorm weite Pforte. — October 1884. — Ligatur und Exstirpation. — Darm adhärent, gelöst. — Genäht (Silberdraht). — Heilung mit Eiterung. — Bandage. — Ohne Recidiv nach $1\frac{1}{4}$ Jahr. — Robson. — (Brit. med. journ. 1887. 17. Decb. Fall 3.)

22. 44 J., m., Kaufmann. — Enorme H. ing., bis fast zum Knie reichend. — Juli 1884. — Hohe Ligatur, Abtragung des Sacks. — Grosse Masse von Netz entfernt. — Genäht (Silberdraht). — Geheilt. — Bandage. — Nach 3 Jahren ohne Recidiv. — Banks. — (Brit. med. journ. No. 1405. Fall 62.)

23. 58 J., w., Hausfrau. — H. ing. lab., 1 Fuss lang, $1\frac{1}{2}$ Fuss Umfang. — Februar 1884. — Hohe Ligatur, Abtragung des Sacks. — Genäht (Silber-

draht). — Geheilt. — Bandage. — Nach 4 Jahren ohne Recidiv. — Banks. — (Brit. med. journ. No. 1405, Fall 57.)

24. ?, m., Glasbläser. — Enorme H. ing. Pat. gänzlich hilflos. — Februar 1887. — Reposition des Bruchinhalts unmöglich; Schluss der Wunde. — † am 3. Tage (Sepsis ?). — Banks. — (Brit. med. journ. No. 1405, Fall 68.)

25. 28 J., m., Aufseher. — Enorme H. ing. — April 1884. — Hohe Ligatur, Abtragung des Sacks. — 2 Pfund Netz entfernt. — Genäht (Silberdraht). — Guter Verlauf, am 26. Tage plötzlich durch Perforation eines latenten Abscesses der Reg. iliaca in Bauchhöhle †. — Banks. — (Brit. med. journ. No. 1405, Fall 65.)

26. 72 J., m., Schneider. — H. scrot. ext. sin. irrepon., 21 Ctm. lang, 47 Ctm. Umfang, seit 2 Jahren. — Juli 1890. — Schnürnaht des Halses, Exstirp. des Sacks, Castration. Tamponade, später II. Naht. — Mesenterium adhären, gelöst. — Genäht. — Heilung mit leichtem Fieber (hypostat. Pneumonie ?). — Keine Bandage. — Ende 1891 ohne Recidiv. — Helferich. — (Böttcher, Inaug.-Diss. 1892. Fall 1.)

27. 32 J., m., Kaufmann. — H. scrot. irrepon. acq., über mannskopfgross. — December 1883. — Erweiterung der Pforte zur Reposition. Ligatur und Exstirpation (schwierig) des Sacks. — Nicht genäht. — Heilung mit Eiterung. — Bandage. — Recidiv durch Band zurückhaltbar. — Trendelenburg. — (Krukenberg, Inaug.-Diss. 1886. Bonn. Fall 4.)

28. 15 J., m. — H. ing. d. cong., über mannskopfgross; fast ganz reponibel. — September 1884. — Naht des Halses, Excision des vord. Bruchsacktheils. Drainage. — Netz adhären, abgelöst. — Nicht genäht. — Heilung nach Abstossung necrotischer Fetzen. — Bandage für einige Zeit. — Nach 1½ Jahren ohne Recidiv. — Witzel. — (Krukenberg, Inaug.-Diss. 1886. Bonn. Fall 7.)

29. 66 J., m. — H. scrot., irrep., mannskopfgross, seit 46 Jahren. — Juni 1885. — Erweiterung der Pforte zur Reposition. Ligatur und Exstirpation (Bruchwasser). — Netzresection (Netz sehr fetthaltig). — Genäht. — † beginnender Peritonitis. Nachblutung aus Netzstumpf, Proc. vermif., mit Spitze in Pforte eingenäht. Dickdarm durch das herabgezogene Mesent. abgeknickt. — v. Bergmann. — (Adler, Inaug.-Diss. Berlin 1889. S. 15.)

30. 37 J., m., Bahnbeamter. — H. scrot. sin. irrep. mehr als mannskopfgross, seit 19 Jahren. Nach vorbereitender Kur reponibel. Sehr weite Pforte. — Februar 1887. — Ligatur und Exstirpation. — Genäht. — I. int. — Bandage. — Kein Recidiv nach 1½ Jahren. — v. Bergmann. — (Adler, Inaug.-Diss. Berlin 1889. Fall auf S. 21/22.)

31. 35 J., m., Arbeiter. — H. scrot. d., enorm gross, sehr weite Pforte. — März 1888. — Einrollen des amputirten, in Streifen geschnittenen Bruchsacks und Befestigung derselben an Pforte. — Genäht. — I. int. (Pneumonie). — Bandage. — ? — v. Bardeleben. — (Charité-Annalen, Bericht pro 1888. Hildemann, Inaug.-Diss. Berlin. 1890. Fall 1.)

32. 41 J., m. — H. ing. d., enorm gross, z. Th. repon., seit 20 Jahren.

— 1889. — Einstülpung des Sacks (nach Ablösung der Adhäsionen) in Bruchpforte, Fixation durch tiefgreifende Nähte. — Netz- und Dünndarmschlingen unter einander und mit dem stark degenerirten Sack verwachsen. — Sack eingenäht. — I. int. — Bandage. — ? — v. Bardeleben. — (Charité-Annalen, Bericht pro 1889/90. Fall 2. S. 64.)

33. 30 J., m. — H. ing. sin. irrep., Umfang 30 Ctm. Seit 10 Jahren. (H. ing. d. libera.) — Januar 1879. — Hohe Naht des Halses. Sack z. Th. extirpirt. — Netzresection. — Genäht (tiefgr. Naht). — Heilung mit Abstossung necrotischer Bruchsackreste in 35 Tagen. — Bandage. — Kein Recidiv nach 10¹/₂ Jahren. — Billroth. — (Haidenthaler, l. c. Fall 2.)

34. 49 J., m. H. scrot. z. Th. repon., mannskopfgross. Seit 20 Jahren. — Mai 1879. — Mühsame Reposition der hervortretend. Eingeweide. Ligatur des Halses. Drainage des Sacks. — z. Th. genäht. — † am 2. Tage. Peritonitis purul. Nachblutung am Abend des Operationstages. — Billroth. — (Haidenthaler, l. c. Fall 3.)

35. 46 J., w. — H. ing. labial. d., bis Mitte des Oberschenkels. Reponibel. Seit vielen Jahren. Weiter Canal. — November 1883. — Hohe Ligatur. Sack z. Th. extirpirt. — Genäht (tiefgr. Naht). — Heilung nach Abscessbildung im Labium maj. und Thrombose des V. saph. in 70 Tagen. — Zeitweise Bandage. — Nach 1¹/₄ Jahr ohne Recidiv an acuter Krankheit †. — Billroth. — (Haidenthaler, l. c. Fall 40.)

36. 53 J., m. — H. ing. sin., z. Th. reponibel, seit 4 Jahren, mannskopfgross. — Mai 1887. — Bruchsack vom Samenstrange nicht zu lösen, wird mit Hoden und Fun. sperm. extirpirt. Ligatur des Halses. — Netz adhärent, in 24 Partien ligirt und reseirt (mit Bruchsack und Hoden = 1600 Grm.). — Genäht (tiefgr. Naht). — I. int. (geringe Secretion aus Drainlücke) in 45 Tagen. — Zeitweise Bandage. — Nach 2¹/₈ Jahr ohne Recidiv. — Billroth. — (Haidenthaler, l. c. Fall 26.)

37. 24 J., m. — H. scrot. d. rep., 20 Ctm. lang (H. ing. sin. klein). — Juni 1888. — Operation beiderseits. Hohe Ligatur. Exstirpation des Sacks mit Excision von Venen des Samenstrangs. — Canalnaht. — I. int. in 12 Tagen. — Bandage. — Rechts kein Recidiv (dagegen links nach 1 Jahr) nach 3³/₄ Jahren. — Kocher. — (Leuw, l. c. Fall 78.)

38. 30 J., w. — H. ing. scrot. d. seit 13 Jahren, enorm gross. — Juli 1881. — Kettenligatur des Halses. Exstirpation. Autoplastik mit zusammengerollten Lappen auf Nahtstelle der Pforte. — Canalnaht. — Geheilt. — Bandage. — Nach 6 Jahren ohne Recidiv. — Lucas-Championnière. — (l. c. Fall 2.)

39. 31 J., m. — H. ing. scrot. d. irrepon., enorm gross. — September 1886. — Kettenligatur und Exstirp. des Sacks. — Netz adhärent, 840 Grm. Netz reseirt. — Canalnaht. — Geheilt. — Bandage. — Nach Jahren ohne Recidiv. — Lucas-Championnière. — (l. c. Fall 13.)

40. 43 J., m. — H. scrot. d., enorm gross, seit 14 Jahren. — Juli 1885. — Kettenligatur des Halses. Sack z. Th. extirpirt. Autoplastik. — Canalnaht. — Geheilt. — Bandage. — Nach 1¹/₄ Jahr in Folge von Ablegen der

Bandage recidivirt, nicht gross. — Lucas-Championnière. — (l. c. Fall 6.)

41. 50 J., w. — H. ing.-lab. sin. cong., nicht reponibel, seit 17 Jahren, enorm. — Aug. 1887. — Kettenligatur und Exstirpation des Sacks. Reposition schwierig (Ovarium, Dick- und Dünndarm). — Canalnaht. — Geheilt. (Abscess im Lab. maj.) — Bandage. — Nach 3 Monaten an Lungenleiden † ohne Recidiv. — Lucas-Championnière. — (l. c. Fall 53.)

42. 64 J., m. — H. ing. irreduct. d., enorm gross, seit 21 Jahren. -- Mai 1887. — Reposition und Retention schwierig; (Operation wie in Fall 41.) -- Darmschlinge adhärent, abgelöst. — Canalnaht. — Bandage. — Nach 1/2 Jahre Recidiv, leicht zurückhaltbar, auch später sich nicht vergrößernd. — Lucas-Championnière. — (l. c. Fall 33.)

43. u. **44.** 25 J., m. — H. ing. sin. et d., beide enorm gross. — November und December 1887. -- Operation in 2 Sitzungen, Kettenligatur und Exstirpation des Sacks. — Netzresection (240 Gr.) linkerseits. — Canalnaht. — Beiderseits l. int. geheilt. — Bandage beiderseits. — Nach 2 1/2 Jahren beiderseits ohne Recidiv. — Lucas-Championnière. — (l. c. Fall 60 und 63.)

45. 49 J., m. — Enorme H. ing. d. (Emphysema pulmon.) — Februar 1888. — Reposition sehr schwierig, Kettenligatur und Exstirpation des Sacks. — Canalnaht. — Nach 33 Stunden an Lungenblutung und -Hyperämie †; keine Peritonitis. — Lucas-Championnière. — (l. c. Fall 77.)

46. 41 J., m. — H. ing. d., enorm. Obesitas. Emphysema pulm. — November 1889. — Kettenligatur und Exstirpation des Sacks. — Netzresection. — Canalnaht. — Geheilt. — Bandage. — Nach 25 Monat. ohne Recidiv (kleine II. umbil.) — Lucas-Championnière. -- (l. c. Fall 165.)

47. 64 J., m. — H. ing. sin., enorm gross. Alcoholism. chron. — 1886. — Kettenligatur und Exstirpation des Sacks. -- Canalnaht, — † am 16. Tage an Hirnleiden. Wunde fast geheilt. Keine Peritonitis. — Thiriär. — (Congr. franç. 1888. pg. 134.)

48. 65 J., m. — H. ing. d., enorm incoercibel. — October 1886. — Kettenligatur und Exstirpation des Sacks. Reposition sehr schwierig. — Canalnaht. — I. int. — Bandage. — Kleines Recidiv nach 1 1/2 Jahren, arbeitsfähig. — Thiriär. - (Congr. franç. 1888. pg. 135.)

49. 29 J., m. — H. scrot. sin. rep., 23 Ctm. lang, 35 Ctm. Umfang. Seit 8 Jahren. Sehr weite Pforte. -- December 1887. — Anfrischung des herabgezogenen Bruchsackhalses, Catgutnaht desselben, tiefgreifende Nähte durch den gleichfalls innen angefrischten, zusammengefalteten Bruchsackkörper und Pforte. — Canalnaht. — Knochendrain in Pforte. — I. int. — ? — ? — Léonté. — (Congr. franç. 1888. Fall 4. pg. 126.)

50. 73 J., m. — H. ing.-oblq. acq., colossal gross. — Februar 1890. — Hohe Ligatur, nach Isolirung und Abtrennung von dem im Canal zurückgelassenen übrigen Bruchsack. Stumpf über Annul. int. fixirt. — Knochendrain in Canal. Naht des vorderen Leistenrings. — Ungestörte Heilung in 5 Wochen. — Keine Bandage. — ? — O'Hara. — (Brit. med. Journ. 1892. Fall 12.)

51. 38 J., m. — H. ing. acq. obliq., colossal gross. — Aug. 1891. — Hohe Ligatur, nach Isolirung und Abtrennung von dem im Canal zurückgelassenen übrigen Bruchsack. Stumpf über Annul. int. fixirt. — Knochenrain in Canal. Naht des vorderen Leistenrings. — Ungestörte Heilung in 4 Wochen. — Keine Bandage. — ? — O'Hara. — (Brit. med. Journ. 1892. Fall 39.)

52. 55 J., m., Stellenbesitzer. — H. scrot. ext. d. acq., intestino-epiploic., z. Th. rep.; mannskopfgross, Pforte für 4 Finger durchgängig. Ziemlich dünne Bauchdecken. Grosse Beschwerden. Seit 15 Jahren. Vorbereitungskur. — Januar 1889. — Schnitt längs des Leistencanals, auf Scrotum 4 Ctm. weit übergehend. Hohe Isolirung des breiten, kurzen Sackhalses. Nach Spaltung aller access. Hüllen Reposition des Bruchinhalts und Eröffnung des Sacks. Catgutnaht des Sackhalses im Niveau des Periton. parietale. Eingeweide durch Becken hochlagerung gut zurückhaltbar. Abtrennung des Sackhalses vom übrigen ausserhalb des Bereichs der Pforte zurückgelassenen Bruchsack, Versenkung des Stumpfes in Bauchhöhle. Wunde im oberen Theil geschlossen, im unteren mit Bruchsack z. Th. vernäht und tamponirt. — Netz adhärent, das abgelöste und möglichst weit vorgezogene Netz (ca. 200 Gr.) reseziert nach Ligatur und Umstechung der Stümpfe. — Tiefgreifende Canalnaht (Samenstrang zurückgedrängt) mit starker Seide. — Asept. Verlauf. Bettlage für 5 Wochen. Heilung im genähten Theil I. int., im unteren per granul. in 20 Tagen. — Leibbinde mit Pelotte. — Februar 1895: Wallnussgrosses Recidiv, seit $\frac{3}{4}$ Jahren bestehend (Sturz), gut zurückhaltbar. Arbeitsfähig. — Kramer. — (Neu mitgetheilt.)

53. 45 J., m., Tischler. — H. scrot. ext., sin. intest.-epipl., obliq. z. Th. reponibel. Sehr weite Pforte. Seit 6 Jahren. Fast mannskopfgross. Arbeitsunfähig. Vorbereitungskur. — Februar 1890. — Operation wie bei Fall 52. — Dünndarmschlinge breit adhärent, leicht ablösbar. Faustgrosser, hypertrophischer, sehr harter Netzklumpen reseziert. — Tiefgreifende Canalnaht (Samenstrang zurückgedrängt) mit starker Seide. — Heilung ohne Fieber in 18 Tagen, Hautnahtstichcanaleiterung, sonst wie Fall 52. — Leibbinde mit Pelotte. — Januar 1895: Bauchdecken oberhalb Narbe nicht vorgewölbt. Kein Recidiv. Arbeitsfähig. — Kramer. — (Neu mitgetheilt.)

54. 50 J., w., Waschfrau. — H. ing.-labial. d. obliq. repon., incoercibel, mannskopfgross. Pforte für 3 Finger durchgängig. Zahlreiche Narben und Striae der Haut. Seit 15 Jahren nach Entbindung entwickelt. Fast arbeitsunfähig. (H. crur. sin. rep., klein.) Vorbereitungskur. — Juli 1890. — Eröffnung des Bruchsacks, Reposition des Inhalts, Abtragung der Hauptmasse des ersteren (stark degenerirt) mit der bedeckenden Haut; Auslösung des Restes und Resection des Ligt. rotd., nach hoher Ligatur des Sackhalses und Versenkung des Stumpfes. — Vorliegendes Netz in grosser Masse reseziert. — Tiefgreifende Canalnaht mit starker Seide; vollständig verschlossen. — Heilung (nach Abstossung necrot. Partien von Zellgewebe mit mässiger Eiterung) in 3 Wochen; kein Fieber. — Leibbinde mit Pelotte. — November 1894: Kein Recidiv. Arbeitsfähig. Auch rechts kleine reponible H. crur. — Kramer. — (Neu mitgetheilt.)

55. 36 J., m. — H. ing. scrot. d. obliq. cong. epipl. irrepon., über grosskindskopfgross. Grosse Beschwerden. Vorbereitungskur. — August 1891. — Operation wie in Fall 52. Isolirung des Sackhalses vom Samenstrang schwierig. Bruchsack nach Grund des Scrot. drainirt. — Netz adhärent, Resection des sehr fettreichen Netzes (1100 Gr.). — Tiefgreifende Canalnaht (Samenstrang zurückgedrängt) mit starker Seide. — Fieberloser Verlauf; Wunde I. int. geheilt, bis auf eine Stelle (tiefe Stichcanaletterung an einem Faden) in 24 Tagen. Bettlage für 5 Wochen. — Leibbinde mit Pelotte. — November 1894: Seit $\frac{1}{4}$ Jahr taubeneigrosses, reponibles Recidiv (nach schwerem Heben); März 1895 ebenso. — Kramer. — (Neu mitgetheilt.)

56. 36 J., m., Dienstknecht. — H. scrot. ext. sin. obl., seit Langem bestehend. Incoercibel, mannskopfgross. Arbeitsunfähig durch Schmerzen, besonders beim Gehen. Halbidiot. Vorbereitungskur. — Mai 1894. — Operation wie in Fall 52. Bruchsack nach unten drainirt. — Netz nicht adhärent, Hervorgezogenes und vorliegendes Netz reseziert (300 Gr.) — Tiefgreifende Canalnaht (Samenstrang zurückgedrängt) mit starker Seide. — Ungestörte Heilung ohne Eiterung in 14 Tagen. Bettlage für $4\frac{1}{2}$ Wochen. Suspensorium, Leibbinde mit Pelotte. — April 1895: Ohne Recidiv. Arbeitsfähig. — Kramer. — (Neu mitgetheilt.)

57. 52 J., m., Arbeiter. — H. ing. sin., doppelmannkopfgross, Hautulceration, Pforte für 4 Finger durchgängig. Seit 35 Jahren. Nach Vorbereitungskur reponibel. — December 1893. — Ligatur und Exstirpation des Sacks. Haut excidirt. — Canalnaht. — I. int. Hypostat. Pneumonie. (Fieber.) Nach 13 Tagen †. (Chron. Nephritis, keine Peritonitis. Pneumonie. Wunde vernarbt.) — F. Krause. — (Möller, Inaug.-Diss. 1894. l. c. Fall 31.)

58. ú. 59. 35 J., m., Weber. — Ungemein voluminöse H. ing. scrot. rep. acq. bilater. — Februar 1889. — Operation nach Bassini's Methode beiderseits. Vas def. rechts verletzt, genäht. — Canalnaht. — Beiderseits umschriebene Phlegmone. Heilung in 120 Tagen. Hode nicht atrophisch. Keine Bandage. — Nach 2 Monaten ohne Recidiv. — Bassini. — (Arch. f. kl. Chir. Bd. 40. Fall 199 u. 200.)

60. 40. J., m., Bäcker. — H. scrot. sin., mannskopfgross. Enorm weite Pforte. Nicht reponibel. Chron. Bronchitis. Adipositas. — October 1889. — Aethernarkose. Reposition schwierig. Castration. Abtragung des Sacks. (Art. epigastr. int. verletzt.) Nahtverschluss des Halses. Operation nach Bassini. — Netz adhärent, Resection von 2 faustgrossen Netzklumpen und lipomat. Appendices epipl. — Canalnaht. — † am 5. Tage. Pneumonie (Fettembolie?). — Escher. — (D. Chir.-Congr. 1891. Fall 14. S. 271.)

61. ? m. — H. scrotal. incoercib., mannskopfgross. — ? — Operation nach Bassini. — Das ganze Netz abgetragen. — Orif. int. verschlossen, Canalnaht. — Geheilt. — Keine Bandage. — Seit 1 Jahre ohne Recidiv. — Bottini. — (Ref. im Ctrbl. f. Chir. 1892. S. 66.)

62. 50 J., m., Tagelöhner. — H. ing. lib. bilat., mannskopfgross. März 1890. — Operation rechterseits nach Wölfler's Methode ohne Dislocation

des Samenstrangs. — Canalnaht. — Heilung mit Eiterung (Schwellung des Scrotum). — Bandage. — Nach 2¹/₂ Jahren ohne Recidiv. — Wölfler. — (l. c. Fall 42.)

63. 51 J., m., Arbeiter. — H. ing.-scrot. d. acq. rep., mannskopfgross. Potator! — März 1892. — Operation nach Bassini. — Canalnaht (Silberdraht). — Phlegmone. Pneumonie. Geheilt. — Keine Bandage. — Nach 3/4 Jahren recidivfrei. — v. Esmarch. — (Reintjes: Inaug.-Diss. Fall 5.)

64. 77 J., m. — H. scrot. sin., colossal gross. — 1892. — Operation nach Bassini. — Netzresection. — Canalnaht. — I. int. — Keine Bandage. — Ohne Recidiv nach 5 Monaten an Blasenleiden †. — Hinterstoisser. — (Jahresber. d. chir. Abth. des Diakonissenh. in Teschen pro 1892/93.)

Fassen wir die Ergebnisse der vorstehenden Tabelle zusammen, so erhalten wir Folgendes: Fälle von Radicaloperation über kindsbis über mannskopfgrosser Leistenbrüche Erwachsener:

64 (56 m., 8 w. [Fall 7, 15, 18, 23, 35, 38, 41, 54])¹).

Bei 3 Patienten bestanden auf beiden Seiten enorm grosse Brüche (Fall 2, 43/44, 58/59), bei 5 auf der anderen Seite eine kleine inguinale, bei 1 eine kleine crurale Hernie (Fall 10, 16, 33, 37, 54, 62).

Im Alter von 15—50 Jahren waren 39 (3 w.) Operirte,

"	"	"	50—60	"	"	14	(3 w.)	"
"	"	"	60—77	"	"	9	(1 w.)	"
		Alter	?		bei	2	(m.)	"

Reponibel, doch incoercibel oder durch ihr Volumen etc. irreductibel waren 52 Brüche; verwachsene Brüche lagen vor bei 12 Patienten, und zwar Verwachsungen

	zwischen Netz und Bruchsack	bei 7,
"	Netz, Darm und Sack	" 1,
"	Darm und Sack . . .	" 4.

Gestorben sind 15 (1 w., 14 m.), davon standen:

9	im Alter bis 50 Jahren,
3	" " von 50—60 Jahren,
3	" " " 60—73 "

und zwar:

an den Folgen der Operation: an Peritonitis, Sepsis etc. = 9 (Fall 2, 3, 7 [w.], 11, 17, 24, 25, 29, 34); davon betrafen 3

¹) Dazu kommen aus Beresowsky's Arbeit (s. S. 191) 3 Fälle Fall 31, 61 und 62 der Tab. A I bei 2 — 30—35jähr. u. 1 — 58jähr. Patienten. Heilung bei allen 3 I. int. (2 mal Haematoma seroti.) In Fall 31 — Netzresection. (s. dazu p. 235 u. ff., 150.)

einen alten Potator, einen sehr fettleibigen und einen bereits sehr heruntergekommenen Mann!

im Collaps 1 (Fall 12);

an Bronchitis (nach Aethernarcose) = 1 (Fall 20);

an Pneumonie (nach Aethernarcose; Fettembolie ?) = 1 (Fall 60);

an Lungenblutung und -Hyperämie (bei Emphysematiker) = 1 (Fall 45).

Diese Todesfälle fielen auf 12 nicht verwachsene und 1 ac-
creten Bruch.

Nach geheilter Wunde endeten tödtlich:

an Hirnerweichung bei einem Alkoholiker (64j.) = 1 (Fall 47).

an chronischer Nephritis und Pneumonie = 1 (Fall 57).

Bemerkenswerth ist auch, dass von diesen 15 Todes-
fällen 11 der ersten Hälfte der Berichtsperiode (bis 1886)
und nur 4 der zweiten (bis 1894) angehören.

Geheilt sind 49 Operirte; davon:

14 per I. intent.,

14 ohne wesentliche Störungen im Wundverlauf (12 m., 2 w.),

22 (17 m., 5 w.) mit reichlicher Eiterung, bedingt durch eitrige
Necrose scrotalen Zellgewebes oder von Bruchsackresten, tiefe
Fadeneiterung an der Pforte (Fieber etc.); bei 4 war es zu
Abscessbildung in der Wunde, Phlegmone, bei einer Patientin
zu Thrombose der V. saphena int. (Fall 35), bei einem Operirten
zu Gangrän des Hodens infolge von Verletzung der Samen-
stranggefäße (secundäre Castration) gekommen.

Ausserdem war der Heilungsverlauf complicirt:

1 mal durch Orchitis (Fall 4),

1 „ durch starke Schwellung des Scrotums (Fall 63),

1 „ durch „Erbrechen und Leibschmerzen“ (Fall 5), und

3 „ durch Pneumonie (Fall 26 [72j.], 31 [35j.] und 63 [51j.]).

Die Dauer der Heilung schwankte zwischen 2 Wochen bis 120 Tagen.

Netzresektionen wurden in 17 Fällen ausgeführt, einige
Male in ausserordentlichem Umfange bis 1300 Grm.; davon sind
gestorben 3, und zwar: 1 an eitriger Peritonitis (Fall 29), 1 durch
Perforation eines latenten iliacaen Abscesses in die Bauchhöhle am
26. Tage p. op. (Fall 25) und 1 durch Pneumonie nach Aether-
narcose (Fettembolie ?); im letzteren Falle (Fall 60) waren ausser-
dem sehr fettreiche Appendices epiploicae abgetragen worden.

Ohne Störungen geheilt wurden 14.

Lösungen angewachsenen Darmes, bezw. Excision der betreffenden Bruchsackspartie (Fall 16) waren bei 5 Patienten nothwendig, von denen keiner gestorben ist.

Die Exstirpation des atrophischen Hodens wurde bei 4 Patienten (Fall 5, 26, 36, 60) vorgenommen; die Heilung ging bei 2 derselben (1 †) mit stärkerer Eiterung vor sich.

Die Reposition des Bruchinhalts bereitete in 10 Fällen (Fall 5, 19, 27, 29, 34, 41, 42, 45, 48, 60) grosse Schwierigkeiten, 3mal war die Einkerbung der Bruchpforte hierzu nothwendig (Fall 5, 27, 29); bei einem Patienten musste wegen Unmöglichkeit der Zurücklagerung der Brucheingeweide die Wunde wieder geschlossen werden. Dieser — sehr heruntergekommene, durch seinen enormen Bruch ganz hilflos gewordene — Kranke starb (Fall 24), ebenso 2 (Fall 29, 34) jener anderen Fälle durch Infection, 2 weitere durch Pneumonie (Fall 60) oder Lungenblutung (Fall 45), im Ganzen also 5 infolge des Eingriffs.

Bezüglich der Methode der Radicaloperation ist hervorzuheben, dass in den meisten Fällen der Bruchsack ganz oder theilweise beseitigt, nur in 8 — abgesehen von seinem Halstheil — zurückgelassen worden ist; unter diesen letzteren sind 5 von mir Operirte (Fall 52—56). In 5 Fällen wurde der Sack zum Theil oder ganz in die Bruchpforte oder Bauchhöhle zurückgeschoben (Fall 10, 16, 19, 31, 32). Nach älteren Verfahren wurden operirt 33 (4mal Pforte nicht genäht, 29mal [3mal mit Silberdraht] geschlossen); nach den Methoden von Kocher, Lucas-Championnière, Macewen etc. 22 (2mal Autoplastik) [darunter 5 Fälle von mir]; nach O'Hara's Methode = 2; nach Bassini-Wölfli gleich 7.

Von den von der Operation Genesenen (49) ist das spätere Resultat nur in 37 Fällen bekannt und unter diesen mehrfach verhältnissmässig kurze Zeit nach der Operation festgestellt worden.

Es fanden sich ohne Recidiv = 28 (22 m. 6 w. [Fall 18, 23, 35, 38, 41, 54]);

und zwar einige Monate p. op. = 4 (Fall 41 [später †], 58, 59, 64);

$\frac{1}{2}$ —1 Jahr p. op. = 3 (Fall 18, 56*, 63;)

*) Die mit einem * versehenen Fälle sind von mir operirt.

1—2 Jahre p. op. = 7 (Fall 5 [nach Castration; später †], 21, 26 [nach Castration], 28, 30, 35, 61;

2¹/₄—3 Jahre p. op. = 6 (Fall 6, 36 [nach Castration], 43, 44, 46, 62);

3—4 Jahre p. op. = 2 (Fall 22, 37);

4—6 Jahre p. op. = 4 (Fall 23, 39, 53*, 54*);

über 6 — 10¹/₂ Jahre p. op. = 2 (Fall 33, 38);

also über 1 Jahr = 21 (17 m., 4 w.),

und davon über 2 Jahre = 14 (11 m., 3 w.) (8 mit Netzresection).

Von jenen 28 Patienten standen:

7 im Alter von 15—30 Jahren (5 m., 2 w.),

12 " " " 30—50 " (11 m., 1 w.),

6 " " " 50—60 " (3 m., 3 w.),

2 " " " 60—77 " (Fall 26 u. 64), (2 m.),

1 in ? Alter,

und waren I. intentione geheilt = 5,

ohne besondere Störungen " = 8,

mit reichlicher Eiterung . " = 14,

nach Pneumonie " = 1 (Fall 26).

Nach den älteren Verfahren waren operirt 9 (1 mal Pforte nicht genäht), davon 8 über 1 Jahr, 3 über 2 Jahre ohne Recidiv;

nach Macewen, Kocher, Lucas-Championnière etc. 13 (11 über 1 Jahr, 10 über 2 Jahre ohne Recidiv) operirt;

nach Bassini-Wölfler 6 (2 über 1, 1 über 2 Jahre ohne Recidiv) operirt.

Netzresectionen waren ausgeführt in 11 Fällen (Fall 22, 33, 36, 39, 43, 46, 53, 54, 56, 61, 64).

Recidive sind angegeben 9 mal (9 m.),

und zwar einige Monate p. op. = 1 (Recidiv nach Anstrengung: Fall 4),

1/2—1 Jahr p. op. = 3 (Fall 8, 10, 42),

1—2 Jahre p. op. = 2 (Fall 40, 48),

3—4 Jahre p. op. = 1 (Fall 55* [nach schwerem Heben]),

5—6 Jahre p. op. = 1 (Fall 52* [durch Sturz entstanden]),

? Zeit p. op. = 1 (Fall 27).

Von diesen Fällen ist mitgetheilt, dass die Recidive bei 7 Operirten klein und reponibel waren, ihre Träger nicht in der Arbeit behinderten (Fall 4, 27, 40, 42, 48, 52, 55), während das-

selbe im Fall 8 schwer zurückhaltbar und im Fall 10 irreponibel wurde und zu der früheren Grösse des Bruchs vor der Operation anwuchs.

Die Recidive betrafen:

- 5 Patienten im Alter von 19—50 Jahren (1 mal gross),
 - 2 " " " " 50—60 " (1 mal gross),
 - 2 " " " " 60—70 " (kleine R.),
- und 4 per I. intent. geheilte Fälle,
- 2 ohne besondere Störungen " "
 - 3 mit reichlicher Eiterung " "

Die Operationsmethode hatte bestanden bei 4 in den älteren Verfahren und bei 5 in denen nach Kocher, Lucas-Championnière. In 3 Fällen war Netz reseziert worden (Fall 8, 52, 55).

Schliesslich ist noch zu bemerken, dass bei 3 ohne Recidiv an der Operationsstelle Gebliebenen sich an anderer Stelle (H. ing-crur., umbil.) ein kleiner, zurückhaltbarer Bruch gebildet hatte (Fall 37, 46, 54).

Von den Fällen, deren späteres Resultat unbekannt geblieben ist, sind operirt worden:

- 9 nach den älteren Methoden,
- 1 nach dem Verfahren von Kocher etc.,
- 2 nach O'Hara's Methode.

II. Cruralbrüche.

Die nachstehende Statistik sehr umfangreicher, bis und über kindskopfgrosser Cruralhernien umfasst nur wenige Fälle, in welchen grosse Beschwerden infolge des Bruchleidens die Träger desselben zur Operation veranlassten. Die Pforte war stets mindestens für zwei Finger durchgängig, der Bruchinhalt Netz, meist gleichzeitig Darm. Trotz der gewöhnlich sehr langen Dauer des Bruchs war in keinem Falle das Bestehen von Albuminurie oder Glycosurie (Lucas-Championnière) festgestellt.

IIA. Radicaloperationen bis kindskopfgrosser Schenkelbrüche.

1. 43 J., w., Bäckerfrau. — H. crur. sin. irrep. accreta, 13 Ctm. lang. — März 1885. — Ligatur, Exstirpation des Sackes. — Netz adhärent, Netz-resection. — Genäht. — Geheilt. — Bandage. — Ohne Recidiv nach 5 Jahren. — Czerny. — (Wolff, Beitr. zur Chir. Bd. 7. Fall 14.)

2. 50 J., w., Fräulein. — H. crur. oment. d., z. T. repon., kindschopf-gross. — Juni 1887. — Ligatur, Exstirpation des Sackes. — Netz adhärent, Netzresection. — Genäht. — Geheilt. — Bandage. — Ohne Recidiv nach $3\frac{1}{2}$ Jahren. — Czerny. — (Wolff, Beitr. zur Chir. Bd. 7. Fall 27.)

3. 67 J., m., Gärtner. — H. crur., sehr gross. — Ligatur, Exstirpation des Sackes. — Netz adhärent, Netzresection in grosser Masse. — Nicht genäht. — †. Sepsis am 16. Tage. — Banks. — (l. c. Fall 67.)

4. 31 J., w., Dienstmädchen. — H. crur. d. rep., kindschopfgross. (H. crur. sin., kleiner.) — September 1885. — Ligatur, Exstirpation des Sackes. Stumpf in Pforte eingnäht. — Nicht genäht. — I. int. — Bandage. — Recidiv. — E. Hahn. — (Cohn, Berliner klin. Wochenschr. l. c. Fall 20.)

5. 45 J., w., Wittfrau. — H. crur. sin. rep., seit 20 Jahren kindschopf-gross. (H. crur. d. kleiner.) — Sept. 1886. — Einstülpung des Bruchsacks und Naht. — Genäht. — Reactionslose Heilung. — Bandage. — ? — E. Hahn. — (l. c. Cohn, Berl. klin. Wochenschr. Fall 27.)

6. 56 J., w., Ehefrau. — H. crur. d. irrep., seit 20 Jahren, kindschopf-gross. — ? — Ligatur, Exstirpation des Sacks. — Genäht. — I. int. in 13 Tagen. — In erster Zeit Bandage. — 19 Mon. p. op. ohne Recidiv. — Schede. — (Wolter, l. c. Fall 97.)

7. 41 J., m., Arbeiter. — H. crur. d. irrep., seit 28 Jahren. — ? — Ligatur, Exstirpation des Sacks. — Genäht. — Heilung in 52 Tagen. (Sublimatcem, Secretretention mit Fieber.) — Bandage. — ? — Schede. — (Wolter, l. c. Fall. 89.)

8. 55 J., w. — H. crur. d. rep., kindschopfgross, congenital (?). — April 1889. — Hohe Ligatur, Exstirpation. — Tiefe u. oberflächl. Naht. — I. int. — ? — ? — Kocher. — (Leuw, l. c. Fall 104.)

9. 30 J., w., Wirthschafterin. — H. crur. d. intestino-epipl., zum Theil reponibel, kindschopfgross, seit 6 Jahren, Pforte für 2 Finger durchgängig. — März 1888. — Hohe Auslösung des Sackhalses, Naht desselben, Versenkung des Stumpfes in Bauchhöhle. Exstirpation des Sacks. — Netz adhärent, Netz (300 Grm.) resecirt. — Tiefe und oberflächliche Naht zwischen Ligam. Poupart. und F. pectin. — I. int. in 14 Tagen. — Band (leicht federnd). — Seit $6\frac{1}{2}$ Jahren ohne Recidiv, völlig arbeitsfähig. — Kramer. — (Neu mitgetheilt.)

D. s. Fälle von Radicaloperation bis kindschopfgrosser Schenkelbrüche:

9 (2 männl., 7 weibl.)¹⁾

2 mal (Fall 4 und 5) bestand auch auf der anderen Körperseite eine kleine Hernia cruralis.

¹⁾ Dazu kommt aus Beresowsky's Arbeit 1 Fall, der einen 66jähr. Mann betraf. — Heilung I. int. (Endresultat ?) (Fall 1, Tab. B.)

Im Alter von 30—50 Jahren waren 5 (1 m., 4 w.) Patienten,
 „ „ „ 50—60 „ „ 3 (3 w.) „ „
 „ „ „ 67 „ „ 1 (1 m.) „ „

In 4 Fällen war der Bruch angewachsen durch Adhärenzen von Netz.

Gestorben ist ein Operirter (67jähr.) an Sepsis.

Geheilt sind 8 Patienten, und zwar 7 ohne besondere Störungen, meist I. intent., 1 mit Eiterung (Secretretention).

Netzresectionen wurden in 4 Fällen ausgeführt, deren 1 (Fall 3) an Sepsis zu Grunde ging.

Die Operation bestand in 7 Fällen in Auslösung des Sacks, Ligatur (in 2 Fällen im Niveau des Annul. int.), bezw. Naht des Sackhalses und Versenkung des Stumpfs, bei 1 in Einnähung des Sackhalsstumpfes in die Pforte (Fall 4) und bei 1 (Fall 5) in Einstülpung des ganzen Sacks in letztere und in die Bauchhöhle. In 7 Fällen ist die Pforte genäht worden. Nur von 5 Operirten liegen spätere Nachrichten vor; davon sind (I. int. geheilte) 4 (4 w., im Alter von 30—56 Jahren) ohne Recidiv geblieben, und zwar:

1—19 Monate p. op. (Fall 6),

3—3 $\frac{1}{2}$ —6 $\frac{1}{2}$ (der von mir operirte Fall) Jahren p. op. (Fall 1, 2, 9*).

In diesen 3 letzteren Fällen war Netz resecirt worden.

Fall 4 hat ein Recidiv von nicht näher angegebener Art acquirirt (doppelseitige H. crur.).

II B. Radicaloperationen über kindskopfgrosser Schenkelbrüche.

1. 63 J., w., Hausfrau. — H. crur. sin., fast mannskopfgross, z. Theil repon.: seit 20 Jahren, Haut weithin exulcerirt. — Novbr. 1884. — Ligatur und Exstirpation. — Netz adhärenz, ebenso Darm, abgelöst, Netzresection. — Nicht genäht. — I. int. — Bandage. — Recidiv nach 1 Monat, apfelgross nach $\frac{1}{2}$ Jahre, zurückhaltbar. — Socin. — (Anderegg, l. c. Fall 49. und Jahresber. pro 1885. Fall 1.)

2. 43 J., w. — H. crur. sin. lib., 26 cm lang, 22 cm breit, 12 cm hoch. Weite Pforte. — März 1887. — Ligatur und Exstirpation. — Nicht genäht. — I. int. — Bandage. — ? — Hofmokl. — (Wiener Klinik, l. c. Fall 35.)

3. 51 J., w. — H. crur. sin. irrep., seit 4 Jahren, mannskopfgross. (Insuff. valv. mitr., Emphysema pulm.) Grosse Beschwerden. — Sept. 1886. — Ligatur und Exstirpation. — Därme untereinander und mit Sack verwachsen. Bei Lösung reisst Darm ein, wird genäht, ebenso 40 cm

langer Peritonealriss. — Genäht. — † am 6. Tage an Peritonitis diff. pur. — Billroth. — (Haidenthaler, l. c. Fall 50.)

4. 45 J., w., Ehefrau. — H. crur. rep. sin., colossal gross, seit 15 Jahren. — Mai 1891. — Naht des Halses, Exstirpation des Sacks. — Osteoplast. Verschluss der Pforte. (Zu kleiner Lappen?) — Heilung ohne Störung. — Bandage. — Nach $2\frac{1}{2}$ Jahren kindskopfgrosses, irrepon. Recidiv, bald p. op. entstanden. Knochenleiste nicht fühlbar. — Trendelenburg. — (Hackenbruch in Bruns' Klin. Beitr. Bd. 11. Fall 1.)

5. 49 J., m., Kaufmann. — H. crur. d., zum Theil rep., seit 20 Jahren, mannskopfgross. Sehr grosse Pforte. — Oct. 1891. — Naht des Halses, Exstirpation des Sacks. — Netz in grosser Ausdehnung adhärent, gelöst. — Osteoplast. Verschluss der Pforte nach Verkleinerung durch einige Nähte. — Glatter Verlauf; zum Theil per granul. geheit. — ? — Nach über 2 Jahren ohne Recidiv; dagegen seit $\frac{1}{2}$ Jahr auf derselben Seite kleinere H. ing.-scrot. rep.; Knochenlappen nicht fühlbar. — Trendelenburg. — (Hackenbruch in Bruns' Klin. Beitr. Bd. 11. Fall 3.)

6. 63 J., w., Wittwe. — H. crur. d., seit 40 Jahren; zum Theil reponibel, über mannskopfgross. Obesitas. — Nov. 1891. — Naht des Halses, Exstirpation des Sacks. — Netz in grosser Ausdehnung adhärent, gelöst. — Osteoplast. Verschluss der Pforte nach Verkleinerung durch einige Nähte. — Vereiterung eines Hämatoms im Bruchsack; anfangs Erbrechen, Meteorismus. — Keine Bandage. — ? — Trendelenburg. — (Hackenbruch in Bruns' Klin. Beitr. Bd. 11. Fall 2.)

7. 53 J., w., Haushälterin. — H. crur. sin., repon., kopfgross (vor 3 Jahren Herniotomie). Pforte für 4 Finger durchgängig. — Sept. 1893. — Naht des Halses, Exstirpation des Sacks. — Osteoplast. Verschluss der Pforte nach Verkleinerung durch einige Nähte. — Heilung mit geringer Eiterung in ca. 8 Wochen. — ? — ? — Trendelenburg. — (Hackenbruch in Bruns' Klin. Beitr. Bd. 11. Fall 5.)

D. s. Fälle von Radicaloperation über kinds- bis mannskopfgrosser Schenkelbrüche:

7 (1 männl., 6 weibl.).

Im Alter von	40—50 Jahren	waren	3	(1 m., 2 w.)	Patienten,
„ „ „	50—60	„ „	2	(w.)	„
„ „ „	63	„ „	2	(w.)	„

In 4 Fällen war der Bruch durch Adhärenzen von Netz (2mal) oder von Netz und Darm (1mal) oder von Darm allein (1mal) verwachsen.

Gestorben ist 1 Operirter (51jähr.) — Fall von Darmverwachsung, in dem bei der Lösung der Darm verletzt wurde (Fall 3) — an Peritonitis.

Geheilt sind 6 Patienten, und zwar 4 ohne besondere Störung,

1 mit geringer Eiterung, 1 — in den ersten Tagen Erbrechen, Meteorismus — mit starker Eiterung durch Vereiterung eines Hämatoms.

Netzresection wurde in 1 Falle nothwendig; in den übrigen 3 Fällen von Netz-, bezw. Darmadhärenz wurde diese gelöst (1 †).

Die Operation bestand in Auslösung und Ligatur des Bruch-sackhalses mit Exstirpation des Sacks; die weite Pforte wurde in 2 Fällen nicht genäht, in 1 durch Nähte, in 4 — nach event. Verkleinerung durch solche — mittelst gestielten osteoplastischen Lappens aus dem Schambein — 4 Fälle von Trendelenburg — geschlossen.

In 3 Fällen — davon 2 von Trendelenburg nach der erwähnten Methode operirt — ist das spätere Resultat angegeben. Nur 1 Patient ist seit über 2 Jahren (osteoplastischer Verschluss der Pforte) ohne Recidiv geblieben, hat aber eine gleichseitige kleinere, reponible H. ing.-scrot. bekommen; die anderen 2 (1 Fall von osteoplastischem Verschluss derselben und 1 Fall [Netzresection] ohne Naht der Pforte) haben Recidive, das bei dem einen nach $\frac{1}{2}$ Jahre apfelgross, aber zurückhaltbar, bei dem zweiten kindskopfgross und irreponibel wurde.

III. Brüche der vorderen Bauchwand.

Die nachstehende Statistik enthält in beiden Gruppen der bis und über kindskopfgrossen, resp. eine sehr beträchtliche Flächenausdehnung zeigenden Brüche sowohl die in der Linea alba durch den Nabel oder ober- resp. unterhalb desselben hervorgetretenen, als auch Fälle von seitlichen Hernien, deren Entstehung in mehreren Fällen auf vorausgegangene Entbindung oder Laparotomie zurückgeführt wurde. Bis auf einen $1\frac{1}{2}$ Jahre lang bestehenden handelte es sich immer um alte, bis 20 Jahre dauernde Brüche mit weiter Pforte, die zuweilen in Diastase der Mm. recti übergeng; ihr Inhalt war stets Netz, Därme, oft Colon, auch Theile des Magens.

III A. Radicaloperationen bis kindskopfgrosser Brüche der vorderen Bruchwand.

I. 27 J., w., Hausfrau. — Sehr grosse H. ventralis. — Januar 1880. — Ligatur und Exstirpation des Sacks. — Nicht genäht. — Geheilt. — Keine Bandage. — Recidiv nach $2\frac{1}{2}$ Jahren von früherer Grösse. — Banks. — (Brit. med. journ. 1888. Fall 54.)

2. 40 J., w., Hausfrau. — Sehr grosse H. ventralis. — März 1883. — Ligatur und Exstirpation des Sacks. — Darm adhären, bei Ablösung verletzt. — Nicht genäht. — Geheilt. — ? — ? — Banks. — (Brit. med. journ. 1888. Fall 55.)

3. 46 J., w., Bergwerksarbeiter. — Sehr grosse H. ventralis. — Ligatur und Exstirpation des Sacks. — 400 Grm. Netz entfernt. — Nicht genäht. — Geheilt. — ? — Leichtes Recidiv nach $4\frac{1}{2}$ Jahren, zurückhaltbar. — Banks. — (Brit. med. journ. 1888. Fall 56.)

4. 40 J., w., Wittwe. — Kindskopfgrosse z. Th. repon. H. umbil., seit 8 Jahren. Adipositas. — Januar 1881. — Naht des Bruchsackhalses, Exstirpation. — 1250 Grm. Netz entfernt. — Genäht. — Heilung mit starker Eiterung in 57 Tagen. — ? — ? — Socin. — (Anderegg, l. c. Fall 50.)

5. 35 J., w. — H. lineae albae subumbil., repon., nach Laparotomie u. Entbindung, kindskopfgross. — Juli 1886. — Naht des Bruchsackhalses, Exstirpation. — Netz adhären, gelöst. — Genäht. — I. int. — Bandage. — 1890 ohne Recidiv. — Czerny. — (Vulpius, Beitr. z. Chir. Bd. 7. S. 126.)

6. 35 J., w., Frau. — H. umbil. rep., über zweimannsfautgross, seit $8\frac{1}{2}$ Jahren, Haut exulcerirt. — 1889. — Naht des Bruchsackhalses, Exstirpation. — Netz resecurt. — Genäht. — Heilung mit Eiterung in 4 Wochen. — Bandage. — Neigung zu Recidiv nach 5 Monaten. — Czerny. — (Vulpius, l. c. p. 114.)

7. 42 J., w. — H. umbil. irrep., seit 5 Jahren, zweifautgross. Haut exulcerirt. — 1885. — Naht des Bruchsackhalses, Exstirpation. — Netz resecurt. — Genäht. — Guter Verlauf, Heilung. — Bandage. — Heilung nach 9 Monaten fortbestehend. — Barker. — (Brit. med. journ. 1885. II. p. 1101.)

8. 38 J., m. — H. lineae albae supraumbil., irrep., seit 19 Jahren, zweifautgross. — 1886. — Naht des Bruchsacks, Exstirpation. — Netz resecurt. — Genäht (Silberdraht). — I. int. — Bandage. — Nach über 2 Jahren ohne Recidiv. — Terrier. — (Revue de chir. 1886.)

9. 29 J., w., Stickerin. — H. umbil., irrep., seit $1\frac{1}{2}$ Jahren, fast kindskopfgross (H. ing. d. klein). — Januar 1889. — Naht des Bruchsackhalses, Exstirpation. — Netz adhären, Netz resecurt. — Genäht. — I. int. — ? — Nach 9 Monaten ohne Recidiv (H. ing., gleichzeitig operirt, recidivirt). — Heineke. — (Evers, Inaug.-Dissert. 1890. Fall 30.)

10. 61 J., w. Frau. — H. umbil. irrepon., dreifautgross, seit 6 Jahren. — April 1889. — Reposition nach Erweiterung des straffen Bruchrings. Naht des Bruchsackhalses, Exstirpation. — Genäht. — I. int. — Bandage. — Nach ca. 1 Jahr ohne Recidiv. — Helferich. — (Schünemann, Inaug.-Dissert. 1890. Fall 6.)

11. 46 J., w. — H. umbil., sehr gross, seit 20 Jahren, nach Entbindung. Irreductibel. Obesitas. — November 1890. — Kettennaht des Bruchsackhalses, Exstirpation. — Netz adhären, Netz resecurt (482 Grm.). — Genäht. — Geheilt (anfangs Icterus). — Bandage. — ? — Lucas-Championnière. — (l. c. Fall 199.)

12. 45 J., w. — H. umbil., fötuskopfgross, seit 15 Jahren. — Mai 1891. — Kettennaht des Halses, Exstirpation. — Netz und Dünndärme adhärent, Netz reseziert (412 Grm.). — Genäht. — Geheilt. — Bandage. — Kein Recidiv nach $\frac{3}{4}$ Jahr. — Lucas-Championnière. — (l. c. Fall 241.)

13. 34 J., w. — H. subumbil., zweifaustgross, seit 10 Jahren, repon. — Kettennaht des Halses, Exstirpation. — Netz reseziert (247 Grm.). — Genäht. — Geheilt. — Bandage. — ? — Lucas-Championnière. — (l. c. Fall 268.)

D. s. Fälle von Radicaloperation zweifaust- bis kindskopfgrosser Brüche der vorderen Bauchwand:

13 (11 weibl., 2 männl.)¹⁾

7 Herniae umbilicales (7 w.),

3 Herniae sub-, s. supraumbil. (2 w., 1 m.),

3 Herniae laterales (2 w., 1 m.).

1mal bestand ausserdem eine kleine H. inguinalis (Fall 9).

Im Alter von 27—50 Jahren waren 12 (10 w., 2 m.) Operirte,

„ „ „ 61 „ war 1 (Fall 10).

In 5 Fällen war der Bruch adhärent — 3mal Netz-, 1mal Netz- und Darm-, 1mal Darm-Verwachsung allein.

Gestorben ist kein Operirter.

Geheilt sind 13, und zwar:

4 per I. intent.,

7 „geheilt“ ohne besondere Störung, im Wundverlauf, deren 1 Fall in den ersten Tagen an Icterus litt,

2 mit stärkerer Eiterung.

Netzresectionen wurden in 9 Fällen ausgeführt. In 1 Falle ist angegeben, dass Patient in den ersten Tagen p. op. Icterus hatte; sie wurden sämmtlich geheilt; ebenso die Fälle, wo der Darm vom Bruchsack abgelöst — 1mal dabei verletzt — wurde.

Die Operation bestand in Abtragung des Bruchsacks, meist auch eines Theils der bedeckenden Haut, und bis auf 3 Fälle, wo die Pforte nicht geschlossen worden, in Naht derselben durch isolirte Suture des Peritoneum oder die ganze Dicke der Bauchdecken umgreifende Naht und in Schluss der Bauchwunde.

¹⁾ Dazu kommen aus Beresowsky's Arbeit 3 Fälle (I. int. geheilt) Fall 4, 6 (Netzresection) u. 9 Tab. D.), von denen 2 nach über 1 Jahre ohne Recidiv waren, der 3. ein solches — klein, reponibel — bekam.

Von 9 Operirten liegen spätere Nachrichten vor; davon waren ohne Recidiv 6 Fälle von operirter *H. lineae albae* (4 *H. umbil.*), und zwar (I. int. geheilt; 5 im Alter bis 50 und 1 im Alter von 61 Jahren; 5 w., 1 m.):

3 nach $\frac{3}{4}$ —1 Jahr p. op. (Fall 7, 9, 12),

1 über 1 Jahr p. op. (Fall 10),

1 „ 2 Jahre p. op. (Fall 8),

1 „ 3—4 Jahre p. op. (Fall 5).

In 4 dieser Fälle (Fall 7, 8, 9, 12) war Netz reseziert worden.

Recidive sind in 3 Fällen (Fall 1, 3, 6 — 2 w., 1 m.) angegeben, von denen 1 mit stärkerer Eiterung geheilt und in 2 Netz reseziert worden war; sie betrafen 2 *H. laterales* und 1 *H. umbil.* bei Patienten im Alter von 27—46 Jahren. In dem ersten jener Fälle hatte das Recidiv nach $2\frac{1}{2}$ Jahren die frühere Grösse des Bruchs erlangt, während es in den anderen beiden — 1 mal Neigung zu Recidiv nach 5 Monaten, 1 mal leichtes Recidiv nach $4\frac{1}{2}$ Jahren — klein und zurückhaltbar war; in 2 derselben war der Bruchsackhals nicht vernäht worden.

Schliesslich ist noch zu erwähnen, dass der in dem einen Fall bestehende kleine Inguinalbruch, gleichfalls operirt, recidivirte.

III B. Radicaloperationen über kindskopfgrosser Brüche der vorderen Bauchwand.

1. 35 J., w., Frau. — *H. lineae alb.*, wie 2 Hängebrüste gross, herabhängend, Haut exulcerirt. — 1884. — Ligatur und Exstirpation des Sacks. — Darm und Netz adhärent, Darm bei Ablösung verletzt, Netzresection. — Genäht. — I. int. — Bandage. — ? — Banks. — (*Med. times* 1884. p. 74.)

2. 55 J., w., Hausfrau. — *H. umb.*, kokosnussgross. — September 1885. — Sackstumpf in Bruchforte fixirt. — Netzresection in grosser Masse. — Nicht genäht. — Geheilt. — ? — Nach 2 Jahren Recidiv von früherer Grösse. — Banks. — (*Brit. med. journ.* 1888. Fall 52.)

3. 36 J., w. — *H. lineae albae subumb.*, mannskopfgross, nach Ovariotomie, Haut exulcerirt. — Februar 1884. — Naht und Exstirpation. — Genäht. — I. int. — Bandage. — Recidiv nach $\frac{1}{4}$ Jahr, klein. — Maas. — (*Hoffa, Münch. med. Wochenschr.* 1887. No. 8. Stapelfeldt, Inaug.-Dissert. 1886. Würzburg.)

4. 37 J., w. — *H. lineae alb. subumb.*, seit mehreren Jahren, über

mannskopfgross. — Februar 1885. — Sack eingestülpt, Naht. — Genäht. — I. int. — Bandage. — Ohne Recidiv nach 2 Jahren. — Maas. — (Hoffa, Münch. med. Wochenschr. 1887. No. 8.)

5. 60 J., w., Hausfrau. — H. umbil., z. Th. repon., seit 20 Jahren, mannskopfgross. — März 1886. — Exstirpation, Naht. — Netz und Colon transv. mit einander und mit Sack verwachsen, abgelöst. — Nicht genäht. — Heilung zum Theil I. int. — ? — ? — Socin. — (Jahresbericht pro 1886. Fall 2.)

6. 1 $\frac{1}{2}$ J., w. — Enormer Nabelbruch mit Diastase der Mm. recti abd. — Mai 1887. — Exstirpation, Naht. — Genäht (versenkte Silberdrahtnaht). — Mässige Stichcanaeleitung an 2 Fäden; sonst I. int. in 15 Tagen. — Band. — Nach 5 Jahren ohne Recidiv. — Schede. — (Schede, Ueber den Gebrauch der versenkten Drahtnaht bei Laparotomien und Unterleibsbrüchen.)

7. ? J., w. — Enormer Bauchbruch nach Laparotomie. — 1889. — Exstirpation, Naht. — Genäht (versenkte Silberdrahtnaht). — Glatte Heilung. — Bandage. — ? — Schede. — (Schede, Ueber den Gebrauch der versenkten Drahtnaht bei Laparotomien und Unterleibsbrüchen.)

8. 47 J., w. — Enorme H. umbil., seit 18 Jahren, irreduct. — Februar 1888. — Erweiterung der Pforte zur Reposition; Exstirpation, Naht. — Netz adhärent, Netzresection in grosser Masse. — Genäht. — I. int. — ? — Kein Recidiv (wie lange?). — J. Boeckel. — (Congr. franc. 1888. p. 154. Fall 13.)

9. 51 J., w., Verkäuferin. — Enorme H. umbil., seit 13 Jahren. — Juli 1887. — Kettennaht, Exstirpation. — Netz adhärent, 573 Grm. Netz rese-cirt. — Genäht. — I. int. — Bandage. — Nach 1 $\frac{1}{2}$ Jahren Neigung zu Re-cidiv; keine Beschwerden. — Lucas-Championnière. — (l. c. Fall 44.)

10. 61 J., w. — Eventration neben Operationsnarbe oberhalb d. Scham-beins; sehr grosse Pforte. — December 1891. — Kettennaht, Exstirpation. — Netz adhärent, Netzresection. — Genäht. — Geheilt. — Bandage. — Nach 1 $\frac{1}{4}$ Jahr ohne Recidiv. — Lucas-Championnière. — (l. c. Fall 261.)

D. s. Fälle von Radicaloperation über kindskopfgrosser Brüche der vorderen Bauchwand:

10 (10 weibl.).

Herniae umbilicales 5,

Herniae sub- resp. supraumbil. 5.

Im Alter von 1 $\frac{1}{2}$ Jahren war 1 Patientin (Fall 6),

" " " 35—50 Jahren waren 4 Patientinnen,

" " " 50—60 " " 2 "

" " " 60—61 " " 2 "

? Alter " " 1 "

In 5 Fällen war der Bruch adhärent — 3mal Netz-, 2mal Darm- und Netzverwachsung.

Gestorben ist keine Operirte.

Geheilt sind 10, und zwar 5 per I. int., 5 ohne besondere Störungen.

Netzresectionen wurden in 5, Ablösung adhärennten Darms in 2 Fällen mit günstigem Heilungsverlauf ausgeführt.

Die Operation bestand meist in Exstirpation des Bruchsacks und Verschluss der Pforte durch Nähte; 1 mal wurde der Sack in letztere eingenäht, 1 mal in die Bauchhöhle eingestülpt. In 2 Fällen waren zur Naht der Bauchdecken versenkte Silberdrahtsuturen verwendet worden.

Von den 7 Operirten, über die weitere Nachrichten vorliegen, hatten 4 kein Recidiv (Fall 4, 6, 8, 10), und zwar:

- 1 nach $\frac{1}{4}$ Jahr p. op. (Fall 10 [61jähr.]),
- 1 „ 2 Jahren p. op. (Fall 4 [37jähr.]),
- 1 „ 5 „ p. op. (Fall 6 [$1\frac{1}{2}$ jähr.]),
- 1 „ ? Zeit p. op. (Fall 8 [47jähr.]).

In Fall 10 war Netz resecirt, in Fall 6 mit Silberdraht genäht worden.

Recidive sind in 3 Fällen verzeichnet, von denen in 2 Netz resecirt worden war (Fall 2, 3, 9); in Fall 2 hatte das Recidiv nach 2 Jahren die frühere Grösse des Bruchs erreicht, in Fall 3 war es nach $\frac{1}{4}$ Jahr entstanden, klein und in Fall 9 nur Neigung zu Recidiv nach $1\frac{1}{2}$ Jahren eingetreten.

Zur Ergänzung der in den beiden Tabellen III A und III B aus Gesamtberichten über Radicaloperationen aufgeführten Fälle gebe ich im Folgenden noch die übrigen in der Literatur gefundenen, in casuistischen Beiträgen — zum Theil über neue Methoden der Radicaloperation von medianen Bauchbrüchen — enthaltenen Mittheilungen von Radicaloperationen sehr grosser H. umbilicales, bezw. der Linea alba und H. laterales ventrales.

Die in der Arbeit von Gersuny¹⁾ erwähnten Fälle musste ich, weil nähere Angaben über Grösse des Bruchs etc. etc., überhaupt Krankengeschichten darin fehlen, unberücksichtigt lassen; im Uebrigen glaube ich das in der Literatur vorhandene diesbezügliche Material

¹⁾ Centralbl. f. Chirurgie. 1893. No. 43.

vollständig wiedergegeben zu haben. In den statistischen Ergebnissen sind indess die nachstehenden Fälle nicht mitverwerthet.

1. 23 J., m. — Kindskopfgrosse H. ventral. d. irrep. — 1880. — Ligatur, Exstirpation. — Darm und Netz adhären, gelöst. — Genäht. — Glatte Heilung. — Keine Bandage. — Apfelgrosses repon. Recidiv. — Baum. — (Leisrink, l. c. Fall 8E.)

2. ? J., w., Frau. — Sehr grosse H. lineae albae post part., reponibel. — 1886. — Naht, Exstirpation. — Genäht. — I. int. — Bandage. — Kleines Recidiv, später mit dauerndem Erfolge operirt. — Chrobak. — (Intern. klin. Rundschau. 1887. No. 44.)

3. ? J., w. — Sehr grosse H. ventral. later. — 1886. — Exstirpation. — ? — Glatte Heilung. — ? — Nach 1 Jahre ohne Recidiv. — Knox. — (Brit. med. journ. 1886. No. 1.)

4. 45 J., w. — Kindskopfgrosse H. lineae alb. supraumbil., repon. — 1888. — Ligatur, Exstirpation. — Genäht. — Heilung mit Eiterung. — ? — ? — Neve. — (Brit. med. journ. 1889. I. p. 1294.)

5. 48 J., w., Frau. — H. umbil., zweimannsaustgross, irreponibel. Adipositas. — 1888. — Radicaloperation. — Abtragung hypertrophischer Netzmassen. — Naht des eingekerbten Bruchrings. — I. int. — Nach 13 Monaten ohne Recidiv †. — Sänger. — (Ctrbl. f. Gynaek. 1890. No. 27.)

6. 44 J., w., Frau. — H. umbil., über mannskopfgross, irreponibel. Adipositas. — 1889. — Radicaloperation. — Netzmassen breit adhären, Darmconvolut nicht angewachsen; Netzresection. — Naht des angefrischten Bruchrings etc. — I. int. — Nach $\frac{1}{2}$ Jahre ohne Recidiv. — Sänger. — (l. c.)

7. 33 J., w., Frau. — Sehr grosser umbilicaler Doppelbruch, irreponibel. — Radicaloperation. — Genäht. — I. int. — ? — Sänger. — (l. c.)

8. 41 J., w., Frau. — H. umbil., kindskopfgross, irreponibel. Adipositas. — 1889. — Radicaloperation. — Resection adhärenen Netzes. — Angefrischter Bruchring genäht. — Geheilt. — Nach $\frac{1}{2}$ Jahre ohne Recidiv. — v. Tischendorff. — (Ctrbl. f. Gynaek. 1890. S. 490 u. 521.)

9. 28 J., w., Frau. — H. umbil., kindskopfgross, irreponibel. — ? — Radicaloperation. — Genäht. — Geheilt. — Seit 2 Jahren ohne Recidiv. — v. Tischendorff. — (l. c.)

10. 62 J., w., Frau. — H. ventral. lat., kindskopfgross, reponibel (H. inguin.); seit 59 Jahren; Pforte 6 Ctm. gross. — Juli 1891. — Ligatur mit Silberdraht, Exstirpation. — Genäht. — Gr. Th. I. int. nach häufigem Erbrechen in den ersten Tagen. — Bandage. — Nach 1 Jahr ohne Recidiv. — Plischke. — (Ctrbl. f. Chir. 1892. 24.)

11. 26 J., w., Frau. — H. umbil. irrep., kindskopfgross, Adipositas. — 1893. — Operation nach Condamin's Methode. — Netzresection. — Genäht. Etagnennaht der Muskeln und Scheiden. — I. int. — Bandage. — ? — P. Bruns. — (Ctrbl. f. Chir. 1894. 1. u. Beitr. z. klin. Chir. Bd. 11.)

12. 43 J., w., Bouquetbinderin. — H. umb. repon., Diastase d. Mm. recti abd., zweimannsaustgross. — September 1893. — Exstirpation; Excision der

fibrösen Platte zwischen den Mm. recti; Eröffnung der Scheide dieser Muskeln bis in Nabelring. — Genäht. — I. int.; gr. Th. — Bandage. — ? — Ostermayer. — (Ctrbl. f. Chir. 1894. No. 5.)

13. 41 J., w. — Suppentellergrösse H. umbil. irrep., Obesitas. — October 1882. — Exstirpation, Naht, Anfrischung des Nabelrings. — Netz u. Därme adhären, gelöst. Netzresection. — Silberdrahtnaht. — Gr. Th. I. int. — Bandage. — Ohne Recidiv nach 3 Monaten. — Burckhardt. — (Württemberg. Corresp.-Bl. 1883. No. 1.)

14. 14 J., w. — H. umbil. irrep., kokosnussgross. — 1884. — Exstirpation und Naht. — Netz adhären, gelöst. — Kupferdrahtnaht. — Heilung mit geringer Eiterung. — ? — ? — Roocroft. — (The Lancet. 1884. II. p. 187.)

15. ? J., w. — Enorme H. umbil. — December 1885. — Ligatur und Exstirpation. — Nicht genäht. — Geheilt. — Keine Bandage. — Nach zwei Jahren ohne Recidiv. — Routier. — (Congr. franc. 1888. p. 140.)

16. 30 J., w. — H. lineae albae subumbil., rep., enorm gross, nach Ovariectomie. — 1886. — Naht und Exstirpation. — Darm adhären, gelöst. — Genäht. — I. int. — ? — ? — Sims. — (Americ. journ. of obstetr. 1886.)

17. 51 J., w. — Enorm grosse H. subumbil., seit 26 Jahren, irrepon.; Diastase der Recti. — 1886. — Pforte erweitert; Exstirpation. — Netz und Append. epipl. adhären, gelöst. — Genäht. — † am 3. Tage an Ileus (Abklemmung des Coecum bis Col. transv. durch gespannte Netzstränge). — Lauenstein. — (Festschr. z. Eröffnung des neuen allg. Krankenh. zu Hamburg-Eppendorf. 1889.)

18. 41 J., w. — H. umbil., enorm gross, irreductibel, 8 Ctm. breite Pforte. — 1886. — Isolirung des Peritoneums, Naht, Exstirpation. — Netz adhären, gelöst. — Mm. recti genäht, nach Eröffnung ihrer Scheiden, in mehreren Etagen. — Glatte Heilung zum Theil I. int. — Bandage. — Nach 1½ Jahren ohne Recidiv. — Maydl. — (Wien. med. Presse. 1886. 40.)

19. 56 J., w. — H. umbil., weit über kindskopfgross, gr. Th. irrepon.: sehr grosse Pforte; Adipositas. — October 1894. — Operation nach Condamin-Brunns. — Darm, Netz und Magen adhären, gelöst. — Silberdrahtnaht, durch die ganze Dicke der Bauchwand. — I. int.; nach Heilung plötzlich † (Lungenembolie!). — Pernice. — (Ctrbl. f. Chir. 1895. No. 3.)¹⁾

Was lehrt uns die vorstehende Statistik von Radicaloperationen besonders grosser Brüche?

Betrachten wir zunächst die von Genesung gefolgten Fälle in Bezug auf das spätere Resultat des Eingriffs, so erscheinen folgende Ergebnisse vornehmlich bemerkenswerth:

¹⁾ Dazu 1 Fall von v. Langsdorff (Ctrbl. f. Chir. 1895. No. 17), wie Fall 19 operirt. Geheilt. — Kein Recidiv nach 14 Monaten trotz Verbreiterung der Narbe.

1. Eine verhältnissmässig grosse Zahl von erwachsenen Operirten ist — sowohl nach aseptischem Wundverlauf, wie auch nach Heilung mit Eiterung¹⁾ — seit länger als einem und eine fast ebenso beträchtliche über 2 Jahre ohne Recidiv und frei von Beschwerden geblieben²⁾.

Lassen wir diejenigen recidivfreien Fälle bei Seite, bei denen die Operation erst einige Monate bis fast 1 Jahr zurücklag, im Ganzen 22 (13 der Gruppen A und 9 der von B) — so bleiben für

die Gruppen A

unter 77 später untersuchten Patienten 37 seit mehr als 1 und davon 26 seit über 2 Jahre recidivfrei, und zwar:

- 28 (26 männl., 2 weibl.) nach 1 Jahre, davon 19 (17 m., 2 w.)
 - nach 2 Jahren — Fälle von operirtem Leistenbruch;
- 4 nach 1 Jahre, davon 3 nach 2 Jahren — Fälle von operirtem Schenkelbruch,
- 5 nach 1 Jahre, davon 2 nach 2 Jahren — Fälle von operirtem Bruch der Linea alba,

und für die Gruppen B

unter 49 nachträglich untersuchten Operirten 26 seit über 1 und davon 18 seit über 2 Jahren ohne Recidiv, und zwar:

- 23 (19 männl. — 3 nach Castration —, 4 weibl.) nach 1 Jahre,
 - davon 15 (12 männl. — 1 nach Castration —, 3 weibl.) nach 2 Jahren — Fälle von operirtem Leistenbruch,
- 1 Fall von operirtem Schenkelbruch nach 2 Jahren,
- 2 Fälle von operirter Hernie der Linea alba nach 2 Jahren.

In 2 der Fälle der Gruppen B war allerdings ein zweiter kleinerer,

¹⁾ In Bezug auf diesen letzteren Punkt muss jedoch hervorgehoben werden, dass sich aus den Krankengeschichten nicht feststellen liess, in wie vielen Fällen sich die Eiterung im Bereich der genähten oder nicht verschlossenen Bruchforte abgespielt hatte. Es lässt sich somit nicht sagen, in wie weit dieselbe die Endresultate der Operationen beeinflusst haben könnte.

²⁾ In den folgenden Zahlen sind noch eingerechnet aus Beresowsky's eben erschienener Arbeit der Kocher'schen Klinik:

für die Gruppen A: 10 Fälle, von denen 7 über 1 Jahr, davon 2 über 2 Jahre ohne Recidiv waren (4 Fälle von operirter H. ing. ext. 1 op. H. ing. int., 2 Op. H. umbil.) und

für die Gruppen B: 2 über 1½ bis über 2 Jahre recidivfrei gebliebene H. ing. ext.

gleichfalls operirter Bruch recidivirt. Andererseits sind nicht mitgezählt 8 Fälle, in denen ein Recidiv erst nach 2, unter ihnen 5, wo dasselbe erst nach 3—6 Jahren aufgetreten war, wozu 2 der von mir operirten gehören; sie sind eingerechnet unter die jetzt zu erwähnenden, etwas weniger günstigen Ergebnisse der Statistik.

2. Auch in denjenigen Fällen, in welchen sich bald nach der Operation oder erst nach Jahren, z. B. nach einer plötzlichen Gewalt-einwirkung, einer heftigen Anstrengung, im Gefolge eines mit starkem Husten einhergehenden Catarrhs etc. ein Recidiv eingestellt hatte, und bei den wenigen — 5 — Patienten¹⁾, wo ein neuer Bruch an einer anderen Stelle resultirte, während der operirte nicht wiedergekehrt war, hat die Operation der Mehrzahl dieser Kranken wesentliche Vortheile gebracht, indem die früheren Beschwerden schwanden, und das Recidiv, resp. der neu entstandene Bruch, wenigstens bei der letzten, freilich nicht immer nach länger Zeit p. op. erfolgten Untersuchung, durch ein Bruchband gut zurückgehalten werden konnte. Die folgenden Zahlen geben Aufschlüsse über die Häufigkeit der nach Primaheilung nicht seltener als nach Heilung mit Eiterung (s. die obige Anmerkung 1, p. 234) aufgetretenen Recidive.

Gruppe A²⁾:

24mal nach Operation von Leistenbrüchen (22 m., 2 w.),

1 " " " " Schenkelbruch,

4 " " " " medianem oder lateralem Bauchbruch.

Gruppe B:

9mal nach Operation von Leistenbrüchen,

2 " " " " Schenkelbrüchen,

3 " " " " Brüchen der Linea alba.

Nur in 10 dieser 43 Fälle blieb ein wirklicher Erfolg der Operation aus, und zwar insofern, als die früheren Beschwerden fortbestanden, oder das Recidiv, 4mal zu dem Umfang des früheren Bruchs anwachsend, nicht zurückhaltbar oder irreponibel wurde:

¹⁾ Dazu 1 Fall aus Beresowsky's Arbeit (Fall 4. Tab. C.) gezählt.

²⁾ Hierzu gerechnet sind 2 Fälle aus Beresowsky's Arbeit (Fall 20) — Tab. A II — kleines Recidiv operirter H. ing. ext. u. Fall 9 — Tab. D. — sehr kleines Recidiv nach Operation einer H. ventral.)

Gruppe A:

5 mal nach Operation von Leistenbrüchen,
1 " " " " H. ventral.

Gruppe B:

2 mal nach Operation von Leistenbrüchen,
1 " " " " Schenkelbruch,
1 " " " " H. umbilical.

Unter den nach Operation von bis kindskopfgrossen Leistenbrüchen entstandenen beträchtlichen Recidiven ist jedoch das eine durch eine zweite Operation seit über 3 Jahren beseitigt, ein anderer Kranker der Einklemmung des plötzlich entstandenen Recidivs nach Herniotomie erlegen. —

Wenn nun auch in fast $\frac{1}{3}$ der p. op. genesenen Fälle Erwachsener, in 66¹⁾ von 192, weitere Nachrichten über das spätere Resultat fehlen, so werden wir indess wohl annehmen dürfen, dass sie in der Mehrzahl von der Operation nicht schlechter davon gekommen waren, als diese letzteren; denn abgesehen von einigen, wo noch ein anderer kleiner Bruch bestand, stellten diese von vornherein nicht ungünstigere Fälle dar, als die später untersuchten.

Berücksichtigen wir nun noch, dass — ausser jenen 8 — die übrigen Patienten durch die Operation wieder arbeitsfähig geworden, wenn auch in der Anwendung der vollen Arbeitskraft etwas beschränkt geblieben sein werden, so dürfen wir wohl ohne Uebertreibung die Endresultate der Radicaloperation nicht nur bei den bis Kindskopfs-, sondern auch bei den bis über Mannskopfsumfang erreichenden Brüchen in Anbetracht der Schwere des zur Operation gekommenen Leidens als relativ günstige bezeichnen.

Aber neben diesen mehr minder guten Erfolgen weist die Statistik auch eine Reihe von üblen, eine nicht kleine Zahl von unglücklichen Ausgängen auf. Sind doch²⁾ 5,1 pCt. (2,7 pCt. bei den incoerciblen oder durch ihr Volumen, bezw. ihre Consistenz irreponiblen und 11,3 pCt. bei den verwachsenen Brüchen) der in

¹⁾ Einschliesslich 2 Fälle (Fall 61, Tab. A I u. Fall 1, Tab. B) aus Beresowsky's Arbeit.

²⁾ Einschliesslich der Fälle aus Beresowsky's Arbeit berechnet.

den Gruppen A und sogar 19 pCt. (19,3 pCt. bei den incoerciblen oder durch ihr Volumen, bzw. ihre Consistenz irreponiblen und 18,1 pCt. bei den verwachsenen Brüchen) der unter B zusammengestellten Operirten dem Eingriff, bzw. p. op. erlegen, und waren von den im Ganzen 24 Todesfällen — davon 3 nach geheilter Wunde an anderen vor der Operation bereits vorhanden gewesenen Leiden Gestorbenen — allein 17 durch Wundinfection (Peritonitis, Sepsis) bedingt gewesen! Wenn nun auch unter den Fällen der letzten 8 Jahre — der zweiten Hälfte der Berichtsperiode — Sepsis und Peritonitis seltener aufgetreten sind und zum Tode geführt haben, überhaupt in dieser Zeit die Mortalitätsziffern niedrigere geworden, bei den fast- und übermannskopfgrossen Leistenbrüchen von 34,3 auf 11,4 pCt. zurückgegangen sind, so kann es doch keinem Zweifel unterliegen, dass die Radicaloperation der besonders grossen Hernien auch noch als ein Eingriff anzusehen ist, der mit einer nicht geringen, sich mit der Grösse des Bruchs steigernden Lebensgefahr verbunden sein kann. Die Ausdehnung der angelegten Wunden, die Manipulationen und Repositionsversuche an einer grossen Masse von Eingeweiden geben die Erklärung hierfür.

Diese Gefahren der Operation halten sich indess die Wagschale mit denjenigen von welchen die Träger umfangreicher Brüche durch Coproostasen, Entzündungen und Einklemmungen des Bruchinhalts fortwährend bedroht sind, und mit den schweren Folgen, die die Schädigung der Ernährung des Körpers durch das meist veraltete Bruchleiden mit sich bringt. Nach Lucas-Championnière's, freilich von anderen Chirurgen noch nicht bestätigten Erfahrungen, können sich jene durch Eiweiss- oder Zuckerausscheidungen im Urin in den Organismus allmählig einschleichen.

Aber die Gefahren der Operation lassen sich auch vermindern, vor Allem dadurch, dass wir in Zukunft die Fälle strenger auswählen müssen, in welchen voraussichtlich der unmittelbare Ausgang, wie der spätere Erfolg des Eingriffs ein günstiger sein werde. Wie die Statistik zeigt, waren es mehrfach noch mit anderweitigen Complicationen einhergehende Fälle, decrepide, an Krankheiten der Athmungs-, Circulations- und Harnorgane, an den Folgen von chronischem Alkoholismus, Fettsucht leidende Individuen, welche die Operation besonders schlecht vertragen

haben und bald nachher, oft genug an einer jener Affectionen gestorben sind.

Ebenso schlecht verliefen die Radicaloperationen bei einer Reihe von enorm grossen, veralteten Brüchen, von förmlichen Eventrationen, wo es entweder nur nach Ueberwindung von beträchtlichen Schwierigkeiten glückte oder, wie in einem Falle, ganz unmöglich war, den Bruchinhalt in die zu klein gewordene Bauchhöhle zurückzuschieben und in ihr zurückgelagert zu halten. Gingen doch unter 10 solcher Fälle, die der Gruppe B. von Radicaloperationen bis und über mannskopfgrosser Leistenhernien angehören, allein 5, darunter 3 an den Folgen der bei jenen mühseligen und zeitraubenden Repositionsversuchen unvermeidlich gewesenen Insulte und stattgehabten Infectionen der Eingeweide (Peritonitis, Sepsis), ein 4. an Pneumonie (Fettembolie?) und der fünfte an Lungenblutung zu Grunde, welche vielleicht mit der nach der Reposition eingetretenen intrabdominellen Drucksteigerung zusammenhing!

Derartige Fälle sollte man daher fernerhin besser nicht operiren. Anders steht es mit der Frage, bezüglich der Zulässigkeit der Radicaloperation bei alten Leuten. Unter 29 solcher im Alter von 60—67 Jahren Operirter¹⁾ sind nur die mit einer oder der anderen jener oben hervorgehobenen Complicationen behafteten, im Ganzen 6 dem Eingriff erlegen, während die übrigen gut davon kamen, bis auf 3, die eine Pneumonie bekamen, sie indess glücklich überstanden. Und von den 16 später untersuchten Fällen dieser Art wurden 8, $\frac{1}{2}$ bis 4 Jahre p. op. ohne, 7 mit kleinem zurückhaltbarem, nur 1 mit einem grossen beschwerlichen Recidiv befunden! Ich glaube daher, dass wir im höheren Alter an und für sich, falls die betreffenden Individuen sonst gesund, kräftig und in günstigem Ernährungszustande sind, eine Gegenanzeige der Operation nicht anzunehmen brauchen, wenn wir auch jeden einzelnen solchen Fall ganz besonders genau auf etwaige Contraindicationen werden prüfen müssen, namentlich in Berücksichtigung der bei längerem Liegen alter Leute leicht eintretenden Kreislaufstörungen.

¹⁾ Dazu gerechnet sind aus Beresowsky's Arbeit 2 Fälle, die die Operation gut überstanden (Fall I Tab. B u. Fall 4 — Tab. C.); bei dem einen ist das spätere Resultat nicht bekannt, der andere seit über 2 Jahren ohne Recidiv.

Eine gleich strenge Auswahl der zur Operation geeigneten Fälle wird bei ganz jungen Kindern, wo die striete Durchführung der Asepsis erschwert ist, stattzufinden haben. Die Operation wird bei diesen, ebenso wie bei alten Leuten, immer erst nach vergeblicher Anwendung comprimirender Verbände und nach erfolglosen Retentionsversuchen am Platze sein, dann aber auch mit voller Berechtigung, da ohne Beseitigung des Bruchs die kleinen Patienten einer traurigen Zukunft entgegen gehen würden. Was sie bei ihnen zu leisten vermag, zeigen die folgenden Ergebnisse der Statistik. Von 17 im Alter von 8 Monaten bis 3 Jahren operirten Knaben ist kein Einziger gestorben, und von 15 zur späteren Untersuchung gekommenen wurden 13 — darunter 5 seit über 2 Jahren — ohne und nur 2 mit kleinem Recidiv befunden.

Den obigen, sich aus der Berücksichtigung der besonderen Gefahren der Operation ergebenden Contraindicationen sind nun noch einige für solche Fälle anzureihen, wo wir von vornherein einen wesentlichen Erfolg von dem Eingriff nicht erwarten können. Das sind in erster Linie diejenigen, bei welchen in Folge von chronischem Husten, von Hindernissen in der Urinentleerung (Stricturen der Harnröhre, Prostatahypertrophie) die Bauchpresse in gesteigertem Maasse in Anspruch genommen wird, sodann schlecht genährte Leute, die besonders schlaffe, muskelschwache, in den unteren Partien des Leibes stark ausgesackte Bauchdecken oder mehrere rasch entstandene grössere Brüche haben. Hier werden, wie dies neben Anderen Svensson und Erdmann erlebten, die sogar Sieche mit sehr grossen Brüchen operirten, Recidive p. op. unausbleiblich sein. Dahin gehören ferner fettleibige Menschen, solche mit besonders starker Neigung des Beckens nach vorn und schliesslich noch die mit veraltetem, seit Jahren nicht mehr reponirt gewesenem voluminösem Bruch, bei denen Repositionsversuche sofort von beängstigenden Störungen Seitens der Brust- und Bauchorgane etc. (Shok, Schwindel, Dyspnoe, Erbrechen und Aehnl.), oder von starker Aufblähung einer bestehenden zweiten Hernie gefolgt wären.

Hiermit können wir aber auch die Gegenanzeigen der Radicaloperation als erschöpft ansehen. In jedem sonstigen mit beträchtlichen Beschwerden einhergehenden Fall von sehr grossem Bruch, in dem wir hoffen dürfen, den Bruchinhalt in die Bauchhöhle zurückzubringen und in derselben erhalten zu können, werden wir

auf Wunsch des Patienten, nachdem wir ihm die Aussichten des operativen Eingriffes eindringlich dargelegt, die Radicaloperation vorzunehmen berechtigt sein.

Nachdem ich so dargethan, in welcher Weise sich durch Einschränkung der Indicationen die Gefahren und Misserfolge der Radicaloperation bei besonders grossen Brüchen künftighin vermindern lassen könnten, ist des weiteren zu untersuchen, ob dies auch durch die Art ihrer Ausführung zu erreichen sein wird.

Von Wichtigkeit hierfür ist zunächst eine gründliche, 8 bis 10 tägige Vorbereitung des Patienten zur Operation durch eine Fastens- und Abführkur, durch Anwendung dauernder Rückenlage mit Hochstellung des Beckens, durch Application von Eisbeuteln auf den Bruch, durch Repositionsversuche, die einen irreponiblen Bruch möglichst beweglich zu machen, den z. Th. reponiblen zu verkleinern erstreben müssen. Ferner gestattet die unmittelbar vor Beginn der Operation vorgenommene Magenausspülung (Küster), die Zurücklagerung und -haltung des Bruchinhalts in der Bauchhöhle leichter und ohne Nachtheil für den Kranken auszuführen. Dass durch öfteres Baden des letzteren für grösste Sauberkeit gesorgt werden muss, versteht sich von selbst.

In welcher Weise sollen wir operiren?

Was die Narkose anlangt, so glaube ich, dass wir der Chloroformbetäubung vor der durch Aether den Vorzug werden geben müssen. Abgesehen von den nach diesem leicht auftretenden Catarrhen der Luftwege, selbst Bronchopneumonien, (s. die Fälle von Robson und Escher S. 220) die (auch wenn sie nicht das Leben des Operirten in Gefahr brächten) doch den Erfolg des Eingriffes durch Hustenanfälle und Zerrungen an den Nähten in Frage stellen würden, erscheint mir der Aether auch deshalb weniger geeignet, weil wir mit ihm nicht die zur Reposition des Bruchinhalts und zum Verschluss der Bruchpforte unbedingt nothwendige völlige Entspannung der Bauchmuskulatur erreichen.

Ein zweiter wichtiger Punkt ist die Beckenhochlagerung des Patienten während der Operation, besonders von Leisten-

und Schenkelbrüchen, um die Zurücklagerung der Brucheingeweide zu erleichtern und danach ein erneutes Vordringen derselben nach aussen möglichst zu verhindern.

Fassen wir nun die eigentlichen Aufgaben der Radicaloperation ins Auge, so können wir uns nicht verhehlen, dass ihre Erfüllung bei den in Rede stehenden Brüchen, vor Allem wegen der Massenhaftigkeit der ausserhalb der Bauchhöhle gelagerten, nicht selten mit dem Bruchsack und unter einander verwachsenen, auch sonst veränderten Eingeweide, wegen der Weite und der oft ausserordentlich dünnen Ränder der Pforte und der verminderten Widerstandsfähigkeit der Bauchdecken auf grosse, mit dem Umfang und der Dauer des Bruches zunehmende Schwierigkeiten stossen wird.

Ich will hier zunächst die für den Erfolg der Operation wesentlichen Punkte kurz aufzählen, wobei ich die Ausführung unter strengster Asepsis als selbstverständlich annehme:

1. Die möglichst ausgedehnte Resection vorliegenden und aus der Bauchhöhle hervorzuziehenden Netzes, um für den übrigen Bruchinhalt in dem Abdomen bequemen Platz zu schaffen und das „für die Sicherheit des Endresultates besonders gefährliche“ (Lucas-Championnière), oft in der Nähe des Bruchsackhalses adhärente Netz recht ausgiebig zu beseitigen.

2. Die Auslösung des Bruchsacks aus dem Bereich der Bruchpforte bis zu seiner Mündung im Niveau des Peritoneum nach vollständiger Freilegung und sorgfältiger Spaltung aller accessoirischen Hüllen des Sackhalses bis auf die Serosa, bei Vermeidung complicirterer und grösserer Schnittführung, als es dringend nothwendig erscheint.

3. Den mit aseptischem Fadenmaterial zu bewerkstelligenden sehr hohen Verschluss des stark hervorgezogenen Halses nach Reposition des möglichst verkleinerten Bruchinhalts, in der Weise, dass kein Peritonealtrichter zurückbleibt; sodann die Durchtrennung des Halses unterhalb der Verschlussstelle und die Zurückschiebung des Stumpfes in die Bauchhöhle.

4. Den breiten Verschluss der Pforte bis zum Annulus internus durch tiefgreifende, womöglich muskuläre Gewebe an einander bringende Nähte mit starken aseptischen Seide- oder Metalldrahtfäden, soweit es die Verhältnisse des Bruches gestatten.

5. Eventuell noch zur Verstärkung der Bauchwand an der Nahtstelle, bezw. dieser die Anwendung einer Plastik.

In welcher Weise wir diesen Forderungen der Technik in Bezug auf die Punkte 2—5 gerecht zu werden, bezw. bei Unmöglichkeit ihrer Erfüllung durch andere Mittel zum Ziele zu kommen suchen müssen, werde ich bei der Schilderung der Operation bei den einzelnen Bruchkategorien auseinandersetzen. Nur auf die ad 1 genannte Aufgabe will ich hier noch etwas genauer eingehen, zunächst aber einige Bemerkungen über die Behandlung des Bruchinhaltes vorausschicken.

Dass wir bestehende frische Verlöthungen des Bruchinhaltes mit dem Bruchsack in vorsichtiger Weise möglichst stumpf zu lösen oder bei breiten flächenhaften alten Verwachsungen den fest anhaftenden Theil des letzteren ausschneiden müssen, ist hinlänglich bekannt; so werden sich Verletzungen des Darmes (Vorsicht bei Coecalbrüchen!), die sich in den Tabellen 3 mal als Folge der Ablösungsversuche erwähnt finden, am sichersten vermeiden lassen, Auch diejenigen Stränge, welche die Brucksackeingeweide mit einander verbinden, muss man nach doppelter Unterbindung durchtrennen, damit nicht nach Reposition des Bruchinhaltes durch Anspannung solcher Stränge eine Darmknickung zu Stande komme, wie es Lauenstein¹⁾ — Fall 17 der Casuistik grosser Bauchbrüche — einmal erlebte. In dem seltenen Falle, dass sich der Bruchinhalt durch ausgedehnte Verwachsungen zu einem unentwirrbaren Knäuel umgewandelt fände, würde nichts anderes übrig bleiben, als den ganzen vorliegenden Darm oder wenigstens einen Theil desselben zu reseciren, die Enden durch Naht zu vereinigen, bezw. nur eine Enteroanastomose anzulegen und erst später die Radicaloperation auszuführen. Das Gleiche müsste geschehen, wenn sich nach Freilegung des Bruchs die Unmöglichkeit herausstellte, den Darm in die zu eng gewordene Bauchhöhle zurückzubringen. Besser allerdings steht man in solchen Fällen von vornherein von der Operation ab. Denn langwierige Repositions- und Retentionsversuche könnten, wie in einigen Fällen der Statistik, gefährlicher werden, als das erwähnte radicale Vorgehen.

Möglichst ausgedehnte Netzresection ist bereits früher

1) l. c.

aus den oben ad 1. genannten Gründen von Banks¹⁾ und Lucas-Championnière als für den Erfolg jeder Radicaloperation wichtig befürwortet worden. Auch ich bin in den von mir operirten Fällen in dieser Hinsicht ohne Nachtheil für den Patienten sehr weit gegangen. Aber selbst wenn man nicht mit Banks und L.-Ch. anerkennen sollte, dass das Netz für die Bildung der Brüche von besonderer Bedeutung sei, so wird man doch zugeben müssen, dass gerade bei den sehr voluminösen Brüchen durch ausgiebige Entfernung des Netzes die Retention der übrigen Brucheingeweidemasse in der Bauchhöhle wesentlich erleichtert und p. op. ein geringerer Druck auf der genähten Bruchpforte lasten werde, was für die feste Verheilung derselben naturgemäss von Vortheil sein muss. In noch höherem Maasse wird dies der Fall sein, wo es sich um die Resection stark degenerirten, oder durch Fettanhäufung, bezw. durch chronische Entzündung hypertrophisch gewordenen Netzes handelte, das, nicht beseitigt, schon in Folge seiner Schwere die Neigung behalten würde, nach der Reposition an den tiefsten Punkten der Bauchhöhle, d. i. in der Nähe der Bruchpforten liegen zu bleiben. Wir werden deshalb aus gleichen Gründen auch hypertrophische, sehr fettreiche Appendices epiploicae abtragen müssen. Die Statistik spricht jedenfalls nicht gegen jene Ansicht; denn von den 69²⁾ Radicaloperationen umfangreicher Brüche mit Netzresection sind unter 62 von dem Eingriff Genesenen, von denen in 51 Fällen das spätere Resultat mitgetheilt wurde, 36, und zwar 23 seit über 2 Jahren, ohne Recidiv geblieben, und haben nur 15, darunter mehrere erst nach langer Zeit Neigung zu Recidiv, bezw. ein fast immer nur kleines Recidiv gezeigt. Es liegt mir selbstverständlich fern, für dieses günstige Resultat die ausgiebige Netzresection allein verantwortlich zu machen.

Dass aus derartigem Vorgehen bei sorgfältigster Verhütung der Nachblutung dem Operirten grössere Gefahren erwachsen würden, bestätigen weder Lucas-Championnière's, noch meine eigenen Erfahrungen. Auch sonst zeigt die Statistik im Gegensatz zu der von Anderegg früher aufgestellten Behauptung, dass die Mortalität nach Netzresection nicht grösser ist, als ohne die letztere.

¹⁾ Med. times and gaz. 1884.

²⁾ Dazu gerechnet sind 8 Fälle (Fall 31 u. 57 Tab. A I u. Fall 6 Tab D.) aus Beresowsky's Arbeit.

Denn unter jenen 69 Fällen von Radicaloperationen mit Abtragung von Netz in mitunter ganz colossalen Massen, sind, wenn wir die 18 Fälle, wo Lösungen des adhärennten Darms erforderlich waren (2 †), bei Seite lassen, nur 7 (= 10,1 pCt.), also sogar noch weniger als unter 133 Radicaloperationen ohne Netzresection (14 = 10,5 pCt.) gestorben. Nachblutung aus dem Netzstumpf in die Bauchhöhle wurde nur in 2 Fällen nachgewiesen, ohne dass sie jedoch als Todesursache (Peritonitis, Ileus, s. Fall 11 I. A. und 29 I. B.) gelten konnte.

Dass die Benutzung von Netz als Pfropf zur Verschlussung der grossen Bruchpforte, wie sie in einigen Fällen stattgefunden hat, zu verwerfen ist, darüber besteht heutzutage wohl keine Meinungsverschiedenheit mehr. Die Netzstümpfe müssen vielmehr mit den Därmen und sonstigem Bruchinhalt weit in die Bauchhöhle hineingeschoben werden, was durch Beckenhochlagerung des Patienten, event. nach Erweiterung der Bruchpforte erleichtert wird.

Ich gehe nunmehr zu der Schilderung der Radicaloperation bei den einzelnen Arten sehr grosser Unterleibsbrüche über und werde hierbei besonders die oben ad 2—5 hervorgehobenen Punkte berücksichtigen.

I. Leistenbrüche.

Die Statistik hat uns hier gelehrt, dass unter den den Eingriff erlegenen männlichen Patienten, abgesehen von 3 Todesfällen an septischer Allgemeininfektion (Fall 31 Tab. I. A. und 17, 24 Tab. I. B.) 2 an septischer Phlegmone des Hodensacks mit nachfolgender Sepsis (Fall 3 u. 11 Tab. I. B.) zu Grunde gegangen sind. Ausserdem¹⁾ finden wir sehr häufig — in 57 Fällen von 142 Geheilten gegenüber 61 Fällen, in denen die Heilung I. int. erfolgt war — einen langwierigen, oft von Fieber etc. begleiteten Heilungsverlauf verzeichnet, der bedingt war meist durch eiterige Nekrose scrotalen Zellgewebes oder von Bruchsackresten, sowie durch phlegmonöse Prozesse längs des Samenstrangs und im Scrotum. Auch das mehrfache Auftreten von beträchtlichen Blutextravasaten²⁾ in letzterem, von Orchitis und Periorchitis, von Hodengangrän ist bemerkenswerth.

¹⁾ Einschliesslich der Fälle aus Beresowsky's Arbeit. S. 203 u. 219.

²⁾ s. ebendas. 2 Fälle.

Wie können wir in Zukunft derartige ernste Störungen im Wundverlauf verhüten oder mindestens zu weniger schweren und seltener machen? Gewiss erleichtert ja gerade bei den umfangreichen, das Scrotum weit ausdehnenden und selbst die Penishaut nicht selten zur Bedeckung heranziehenden Leistenbrüchen ihre nahe Beziehung zu den äusseren Harn- und Geschlechtsorganen, die Nähe der Aftergegend bei wie nach der Operation das Eindringen von Infectionskeimen in die Wunde. Um so mehr haben wir also Veranlassung, alles das zu vermeiden, was diesen einen besonders geeigneten Boden zu ihrer Entwicklung und raschen Verbreitung schaffen könnte, wie sie ihn in dem lockeren Zellgewebe des Scrotum so leicht finden. Das erscheint nur dadurch erreichbar, dass wir auf die für das spätere Resultat der Radicaloperation unwichtige Auslösung des ganzen, meist fest verwachsenen Bruchsacks i. Allg. Verzicht leisten. uns auf die Entfernung seines Halstheils im Bereich des Leistencanals beschränken. Seit Jahren pflege ich bei der Radicaloperation von Leistenbrüchen den Bruchsack in seiner ausserhalb der Bruchpforte gelegenen Hauptmasse zurückzulassen und habe ein Gleiches in 4 der in der Statistik mitgetheilten Radicaloperationen kinds- bis mannskopfgrosser Brüche gethan, ohne dass die Ausführung der wesentlichen Acte der Radicaloperation dadurch erschwert worden wäre. Die Fälle heilten ohne besondere Störungen (tiefe Fadeneiterung bei 1) im Wundverlaufe und blieben sämmtlich auch später frei von Complicationen, wie Hydrocelenbildung. Auch Haidenthaller¹⁾, dann Frank²⁾ und kürzlich Léonte³⁾ haben sich in ihren Arbeiten in ähnlichem Sinne ausgesprochen. Wenn man in dieser Weise vorgeht, wird es — von den Fällen abgesehen, in denen die Verwachsungen des Bruchinhalts bis zum Hoden hinabgehen — nicht nothwendig, den Schnitt über die ganze Länge der scrotalen Bruchgeschwulst zu führen; man vermeidet ferner die Herstellung einer umfangreichen Höhlenwunde, Zerrungen und Infectionen, Blutungen in das lockere Zellgewebe des Hodensacks, schon die meist weit auseinander gedräng-

¹⁾ l. c.

²⁾ Radicaloperation von Leistenhernien. Wien. 1893.

³⁾ l. c.

ten Gebilde des Samenstrangs und den Hoden, die nur zu oft bei der Auslösung fest verwachsener alter grosser Bruchsäcke geschädigt werden, und gewinnt Zeit die eigentliche Radicaloperation mit grösserer Sorgfalt zu vollenden. Selbstverständlich muss man die Nachteile der Bruchsackexstirpation in Kauf nehmen, wenn man — bei alten Männern, bei atrophischem oder degenerirtem Hoden — nach der in diesen Fällen zulässigen Entfernung des Hodens mit Samenstrang den Leistenkanal vollständig verschliessen kann. Ebenso werden wir bei voluminösen Leistenbrüchen von Frauen, bei denen wir auf das Lig. rotundum keine besondere Rücksicht zu nehmen brauchen, nach Abtragung der Hauptmasse des Bruchsacks mit der ihn bedeckenden Haut den kleinen Rest des ersteren auslösen dürfen. Auch bei Coecalbrüchen wird sich die Auslösung oft nicht umgehen lassen.

Nachdem wir mittels eines, wo möglich nur sich längs des Leistencanals und auf die obere Partie des Scrotum erstreckenden Schnitts den entsprechenden Theil des Bruchsacks bis auf die Serosa freigelegt, wird der Bruchinhalt, soweit reponibel, in das Abdomen zurückgeschoben, der Sack eröffnet, Adhärenzen beseitigt, Netz resecirt und, nach Reposition der Netzstümpfe und Darm-schlingen die Serosa des Bruchsackhalses im Bereich der Bruchpforte aus der Umgebung und vom Samenstrang bis in die Bauchhöhle hinein abgelöst. Auch bei congenitalen Brüchen bereitet dies nicht allzu grosse Schwierigkeiten; nur bei alten festen Verwachsungen kann es recht mühevoll sein. Im einzelnen Falle, z. B. bei Darmverwachsungen in der Gegend des Annulus int., bei sehr dicken Bauchdecken, wird hierbei die Spaltung des Leistencanals nicht zu vermeiden sein. — Nun folgt der hohe Verschluss des kräftig herabgezogenen Bruchsackhalses, bei grosser Breite desselben am besten durch Nähte mit aseptischem Material (dickes Catgut oder Seide), während bei schmalere und längerem Halse auch die Durchstechungsligatur angewandt werden kann. Hieran schliesst sich an die Abtrennung vom übrigen zurückbleibenden Bruchsack diesseits des äusseren Leistenrings und nach eventueller Kürzung des Stumpfes die Zurückschiebung desselben in die Bauchhöhle. Bei dünner Wand des Sackhalses wird auch die Zusammen-drehung mit nachfolgender Ligatur ausführbar sein. Wer sich davon besonders viel verspricht, kann den Stumpf dann noch nach

dem Vorgange von Ball¹⁾, Barker¹⁾, Berger¹⁾, O'Hara¹⁾ oberhalb des hinteren Leistenringes zur Anspannung des parietalen Peritoneum durch Nähte fixiren. Zweckmässiger wird es aber wohl sein, letzteres lateralwärts von der Austrittsstelle des Samenstrangs in der Richtung nach dem oberen vorderen Darmbeinstachel hin zu spannen, indem man, die von Kocher²⁾ geübte Methode modificirend, nicht den ganzen Bruchsack, sondern nur den ungekürzten Bruchsackhalsstumpf durch eine kleine Oeffnung in der Aponeurose des M. obliquus externus lateralwärts von dem Annulus int. her vorzieht und festnäht.

Bei den directen Leistenhernien grossen Umfangs, bei denen die Pforte oft lateralwärts nach den epigastrischen Gefässen zu ausgedehnt ist, wird man deren doppelte Unterbindung nicht immer umgehen können (Bassini¹⁾), bevor man den Nahtverschluss der breiten Bruchsackmündung und die folgende Abtrennung vornimmt.

Auf das Macewen-Bishop'sche oder das auf der v. Bardeleben'schen Klinik geübte Verfahren Stenzel's, den zusammengeschnürten Bruchsack, bezw. zusammengerollte Streifen desselben hinter der Bruchpforte zusammenzunähen, will ich nicht näher eingehen, da ich, von einzelnen Ausnahmen (s. oben) abgesehen, die Auslösung des ganzen Bruchsacks für bedenklich halte. Gegen jene Verfahren spricht auch, dass im Falle von Infection und Necrose des Bruchsacks die Eiterung unmittelbar vor dem Peritoneum stattfinden und schwere Gefahren bringen würde, auch Cysten sich innerhalb der serösen Platten des Bruchsacks (Graser³⁾) bilden könnten.

An die beschriebenen ersten Acte der Radicaloperation reiht sich nunmehr der breite Verschluss des meist sagittal von hinten nach vorn verlaufenden und kurzen Leistencanals. Derselbe geschieht meist so, dass unter Zurückdrängung des Samenstrangs, nach event. Excision varicöser Venen desselben, und unter Leitung des eingeführten Zeigefingers, vom hinteren Leistenringe anfangend (Art. epigastrica!), in der Art, wie es von Küster⁴⁾, Kocher⁴⁾, Macewen⁴⁾, Lucas-Championnière⁴⁾ u. A. empfohlen und auch von mir seit Jahren ausgeführt worden, tiefgreifende Nähte angelegt

¹⁾ l. c.

²⁾ s. die neueste Verlagerungsmethode (III) Kocher's in Beresowsky's Arbeit.

³⁾ Compendium der Unterleibsbrüche.

⁴⁾ l. c.

werden, zu denen man dicke Seide oder bei grosser Spannung Metalldraht (Banks¹⁾, Schede¹⁾ u. A.) verwenden muss. Dieselben werden, wie Kocher schildert, durch den M. obliquus int. und transversus mit ihren Fascien und durch die auseinander-gewichenen strammen Hauptstreifen der Fascie des M. obliquus abdominis externus einer- und das Lig. Poupartii andererseits hindurchgeführt und erst nach Anlegung aller geknüpft. In den Fällen von ganz besonders weiter Pforte, ferner bei muskelschwachen Bauchdecken, wo mehr fibröse, zur primären Vereinigung wenig geeignete Gebilde aneinandergebracht werden, sowie bei mangelhafter Ausbildung des inneren Abschnitts des Poupart'schen Bandes wird nun freilich der Verschluss wegen sehr grosser Spannung, leicht eintretenden Durchschneidens der Fäden, bezw. wegen theilweisen Fehlens des unteren Haltpunkts derselben schwierig oder nur unvollkommen herzustellen und nicht von langer Dauer sein. Dagegen wird er da, wo der Samenstrang sammt Hoden entfernt werden dürfte oder das runde Mutterband unberücksichtigt bleiben konnte, um so sicherer und fester ausfallen, sofern nicht die vorher erwähnten Schwierigkeiten bestehen. — In jenen Fällen, wie auch zur Verstärkung der Bauchwand an der Nahtstelle kann dann noch die Fixation des nicht gekürzten Bruchsackhalsstumpfes an dieser nach Kocher's Methode oder die Aufpflanzung eines gestielten Lappens von Nutzen sein. Hierzu wird am besten ein Periostknochenlappen vom Schambein (Trendelenburg²⁾, Kraske²⁾, J. Wolff³⁾) oder ein gestielter Muskellappen aus dem M. rectus abdominis verwendet werden, während die Benutzung von Hautlappen (Lucas-Championnière) weniger zweckmässig wäre. Allenfalls lässt sich auch ein freilich leichter der Necrose und Resorption anheimfallendes Periostknochenstück aus der vorderen Tibiafläche (Niehans⁴⁾, Girard⁵⁾) dazu benutzen.

Ueerblicken wir jetzt noch einmal die späteren Resultate der in der eben geschilderten oder in ähnlicher Weise ausgeführten Radicaloperationen, so ergeben sich folgende Zahlen⁶⁾:

¹⁾ l. c.

²⁾ Congr. d. Deutschen Gesellsch. f. Chir. 1898.

³⁾ Berl. kl. Wochenschrift. 1894. No. 9.

⁴⁾ Centralbl. f. Chir. 1888. pg. 126.

⁵⁾ Correspondenzbl. f. Schweizer Aerzte. 1894. 6.

⁶⁾ Einschliesslich der Fälle aus Beresowsky's Arbeit über die Radicaloperationen in Kocher's Klinik aus den letzten 3 Jahren:

für Gruppe A mit 34 Fällen, von denen 27 nachträglich untersucht wurden: 14mal (14 m.) kein Recidiv nach über 1 Jahre, davon 10 nach über 2 Jahren; 6mal ohne Recidiv nach $\frac{1}{4}$ —1 Jahre p. op.,
7mal (7 m.) reponibles Recidiv;
für Gruppe B mit 25 Fällen (4 †): 13mal (9 m., 4 w.) kein Recidiv nach über 1 Jahre, davon 11 (8 m. 3 w.) nach über 2 Jahren; 2mal ohne Recidiv nach $\frac{1}{4}$ —1 Jahre p. op.; Resultat nicht bekannt bei 5 Operirten; 5mal kleines, reponibles Recidiv, das in 2 Fällen nach mehr als 3 Jahren (Sturz etc.) entstanden war.

Das sind gewiss nicht schlechte Resultate!

Ob bei den umfangreichen Leistenbrüchen der beschriebenen einfachen Art des Vorgehens die Methoden von Bassini¹⁾, Wölfler¹⁾-Halsted¹⁾ mit ihren Modificationen von Postempski¹⁾, Bottini¹⁾, Frank²⁾, Girard³⁾, Phelps⁴⁾ vorzuziehen sein werden, erscheint mir zweifelhaft. So rationell sie auch eronnen sind, so haben sie doch den Nachtheil, dass sie infolge ihrer Complicirtheit die bei den grossen Leistenbrüchen ohnehin schwierige Operation noch mehr in die Länge ziehen würden und im Falle von Wundinfection durch die in den tieferen Schichten der Bauchwand auftretende Eiterung leicht grössere Gefahren setzen könnten. Hierüber, wie über die definitiven Erfolge jener Operationsmethoden giebt die Statistik noch nicht genügenden Aufschluss. Denn vorläufig sind in dieser Weise noch zu wenige besonders voluminöse Leistenbrüche operirt, nicht lange genug p. op. beobachtet, bezw. auf ihr späteres Resultat untersucht worden. In den Tabellen finden sich nämlich:

für Gruppe A nur 14 Fälle (1 †): davon 2 ohne Recidiv (1 über 2 Jahr), und
" " B " 7 " (1 †): davon 6 ohne Recidiv (2 über 1 Jahr).

für Gruppe A: 9 Fälle; davon sind 3 — $\frac{1}{2}$ — 1 Jahr p. op., 3 — 1 — 2 Jahre, 2 — $2\frac{1}{2}$ bis über 3 Jahre ohne Recidiv geblieben, hat 1 ein kleines Recidiv gezeigt; und

für Gruppe B: 3 Fälle, deren 2 über $1\frac{1}{2}$ u. 2 Jahre p. op. recidivfrei waren, während das Resultat des 3. nicht bekannt ist.

¹⁾ l. c.

²⁾ Ueber die Radicaloper. von Leistenhernien. Wien. 1893.

³⁾ l. c.

⁴⁾ New-York med. Journ. 1894. No. 10.

Bezüglich Bassini's eigener Fälle, von denen sich leider nicht sagen lässt, ob sie und wie viele den Umfang der Brüche jener beiden Gruppen gehabt, verweise ich auf die S. 208 gemachten Angaben.

Sollten in der That die erwähnten neuen Methoden auch für die in Rede stehenden grossen Brüche Vorzüge besitzen, so werden wir jedoch bei wenig widerstandsfähigen und muskelschwächeren Bauchdecken die durch sie gebotene ausgedehnte Spaltung derselben zu vermeiden haben, um die Bauchwand nicht durch vollständig sie durchsetzende Narben noch mehr zu schwächen. Hier werden die erst geschilderten Verfahren jedenfalls allein am Platze sein.

Bei Kindern, wo Asepsis schwer zu erhalten ist, werden wir aus den nämlichen Gründen, wie ich sie früher angegeben, erst recht auf die Auslösung des ganzen zarten Bruchsacks verzichten und uns auf den hohen Verschluss und die Zurückschiebung des isolirten und abgetrennten Halses und einige tiefgreifende Nähte der Pfortenfeiler beschränken können, um so mehr, als bei ihnen „grosse Neigung zum Verschluss des Leistencanals durch spontane Zusammenheilung der Muskulatur nach Beseitigung des dilatirenden Hindernisses“ besteht. Die Statistik weist dementsprechend sogar bei Unterlassung der Naht noch gute Resultate auf. —

Nachdem ich die wesentlichen Acte der Radicaloperation kurz besprochen, mit der selbstverständlich noch die Beseitigung bestehender Complicationen, wie Hydrocele, Varicocele, Hodenectomie, präseröser Lipome etc. zu verbinden ist, bleibt mir noch kurz zu erwähnen, dass über dem geschlossenen Leistenkanal und dem ev. zur Verstärkung der Nahtstelle implantirten Knochen- oder Muskelappen die Hautwunde vernäht werden muss. Der zurückgelassene Bruchsack kann entweder nach Art der v. Volkmann'schen Hydroceleenoperation behandelt und nach unten drainirt oder tamponirt oder auch durch tiefgreifende Nähte vereinigt werden. Bei vollständiger Exstirpation des Bruchsacks aus dem Scrotum wird die Jodoformgazetamponade der grossen Höhle dem Nahtverschluss vorzuziehen, letzterer erst später noch zu vollziehen sein.

II. Schenkelbrüche.

Bei der Radicaloperation umfangreicher Schenkelhernien ist die Auslösung des ganzen Bruchsacks, der sich nicht in ein lockeres Zellgewebe, wie das des Samenstrangs und Hodensacks, eingebettet findet, weit weniger eingreifend, und zur Erleichterung der Wundheilung sogar empfehlenswerth.

Der Wundverlauf war demgemäss auch in der Mehrzahl der operirten Fälle, in denen der Bruchsack abgetragen worden war, nicht von wesentlichen Störungen begleitet.

Grössere Schwierigkeiten bereitet bei den voluminösen Schenkelbrüchen die Isolirung des meist breiten kurzen Bruchsackhalses und angesichts der anatomischen Verhältnisse des Schenkelkanals die Naht der weiten Pforte. Der hohe Verschluss des nach Durchtrennung der accessorischen Schichten ausgelösten und stark herabgezogenen Halses wird in ähnlicher Weise, wie früher für die Leistenhernien geschildert, event. mit Fixirung des Bruchsackstumpfes oberhalb des Annulus internus (Barker,¹⁾ Berger,¹⁾ O'Hara,¹⁾ Kocher)¹⁾ vorzunehmen sein. Bei den bis kindskopfgrossen Schenkelbrüchen wird man den Verschluss der theils von Knochen, theils von sehnigen Gebilden und den eingescheideten Schenkelgefässen umgrenzten weiten Bruchpforte nach sorgfältiger Reinigung des Schenkelkanals von allem lockeren Fettgewebe und Drüsen durch eine Reihe von tiefgreifenden, hart am Knochen zwischen Lig. Poupartii und der Fascia ileopectinea oder der Adductorenfascie durchgeführten Nähten, ev. in der von Bassini²⁾ geübten Weise, momentan wohl erreichen können. Da man aber hierbei nur schlecht genährte, zur directen Verwachsung per I. int. wenig geeignete fibröse Gewebe an einander lagert, zudem die spannenden Fäden leicht durchschneiden, wird schliesslich nur ein vergängliches Narbengewebe den Bruchcanal ausfüllen. Vielleicht erweist sich da der eine oder der andere der weiter unten zu erwähnenden Vorschläge von Nutzen, die z. Th. allerdings auf die Implantation eines leicht der narbigen Schrumpfung, Atrophie oder Resorbtion unterliegenden Materials auslaufen. Immerhin sind auch in mehreren der bisher operirten

¹⁾ l. c.

²⁾ Ref. Centralbl. f. Chir. 1894. p. 14.

Fälle in Gruppe A. Recidive während $1\frac{1}{2}$ —6 Jahren (von letzterer Dauer bei meiner Patientin) ausgeblieben. —

Anders bei den durch eine sehr stark ausgedehnte Pforte tretenden mannskopfgrossen Brüchen. Hier wird fast stets der Versuch, jene durch Nähte zu verschliessen, misslingen und deshalb nichts Anderes übrig bleiben, als nach Verkleinerung der Pforte durch einige Suturen, sie auf andere Weise zu verstopfen. Nach dieser Richtung hin liegen bis jetzt nur die wenigen Versuche Trendelenburg's¹⁾ vor, mittelst einer complicirten Operation einen gestielten Periostknochenlappen vom Schambein abzutrennen und in die Pforte einzupflanzen. Unter den 4 so operirten Patienten blieb der Eine — Befund 2 Jahre p. op. — recidivfrei, bekam aber eine gleichseitige Scrotalhernie, und acquirirte ein Zweites nach $2\frac{1}{2}$ Jahren ein kindskopfgrosses Recidiv, während wir das spätere Resultat bei den übrigen nicht kennen.²⁾

Der recht eingreifenden Methode haftet der Uebelstand an, dass die zum Verschluss der weiten Pforte nothwendigen grossen Knochenlappen sich schwierig dem schmalen Schambein entnehmen lassen und dazu leicht der Necrose anheimfallen. Immerhin ist sie weiterer Versuche werth. Das Gleiche gilt von den bei sehr grossen Brüchen noch nicht erprobten anderen Vorschlägen, vor Allem von dem bekannten von Fabricius³⁾ und dem ihm ähnlichen, aber einfacheren v. Frey's,⁴⁾ der die leicht nach hinten und unten verschiebbare innere Partie des Poupart'schen Bandes in dieser Stellung am horizontalen Schambeinaste festnähte; ferner von dem Verfahren von Schwartz⁵⁾ und Watson-Cheyne⁶⁾ (Implantation grosser gestielter Lappen des M. adductor medius, resp. Pectineus), die vor dem Salzer'schen⁷⁾ (Implantation eines breiten, nach oben umgeschlagenen Lappens der Fascia pectinea) jedenfalls den Vorzug verdienen dürften. Auch die neue Kocher'sche⁸⁾ Methode, bei

1) Deutsche Chir.-Congr. 1893. u. Hackenbruch, l. c.

2) Dazu kommt ein von Körte in gleicher Weise operirter, seit fast 1 Jahr recidivfrei gebliebener Fall. (Deutsche med. Wochenschr. 1895. Vereinsbeilage. No. 10.)

3) Festschrift f. Billroth. 1893. u. Centralbl. f. Chir. 1894. No. 6.

4) l. c.

5) Revue de chir. 1893. (Congr. franç. de chir.)

6) The Lancet. 1892. Nov. 5.

7) Centralbl. f. Chir. 1892. p. 665.

8) Correspondenzbl. f. Schweizer-Aerzte. 1892. No. 18. u. Beresowsky's

welcher der durch eine kleine Oeffnung oberhalb des Ligt. Poupartii hindurchgezogene und gekürzte Bruchsack in die Schnürnaht zwischen jenem und der Fascia pectinea hineingefasst wird, könnte versucht werden, obwohl sie wegen Gefahr der Sacknekrose nicht unbedenklich erscheint. Eine Combination des v. Frey'schen Verfahrens mit der Einpflanzung eines gestielten Muskellappens — dürfte unter all' den genannten Vorschlägen, weil am wenigsten eingreifend, am empfehlenswerthesten sein. Glücklicherweise sind enorm grosse Cruralhernien mit sehr weiten Pforten nicht so häufig, dass die ganze Frage nach dem sichersten und leichtest ausführbaren Verschluss der letzteren als eine besonders dringende zu bezeichnen wäre.

III. Brüche des Nabels, der Linea alba und seitlichen Bauchwand.

Von der Besprechung schliesse ich die operative Behandlung der angeborenen Nabelschnurbrüche grossen Volumens aus.

Die Operation ist bei jenen meist sehr verwachsenen Brüchen, zumal bei Personen mit fetten Bauchdecken, recht mühevoll. Die Auslösung des der Haut oft ausgedehnt adhärennten Bruchsacks, die Entfaltung des beträchtlichen Bruchinhalts bei den häufig vorhandenen Verlöthungen zwischen Netz, Sack und Därmen etc. in der nicht selten unregelmässigen, vielfächerigen Bruchsackhöhle erfordert viel Zeit und kann leicht zu Infectionen des Peritoneum etc. führen.

Trotzdem ist unter den in der Statistik gesammelten Fällen kein einziger, unter den anhangsweise zusammengestellten nur 1, abgesehen von der nach Heilung der Wunde plötzlich an Lungenembolie verstorbenen Patientin, dem Eingriff erlegen, und war der Wundverlauf in den meisten Fällen ein ungestörter.

Auch die Ablösung des Bauchfells an der breiten, bei Brüchen der Linea alba nicht selten in eine Diastase der Mm. recti abdominis übergehenden, oft ausserordentlich weiten Bruchpforte kann wegen untrennbarer Verwachsungen mit dem fibrösen Gewebe des Nabelrings oder der weissen Linie sehr erschwert oder ganz unmöglich sein, was beim folgenden Verschluss die Bildung eines peritonealen Infundibulums begünstigen würde. Ebenso grosse Schwierigkeiten können sich bei der Naht der Bruchpforte ergeben,

dadurch, dass der Umfang des Abdomens im Niveau derselben um den Durchmesser des letzteren verkürzt wird und — wenigstens bei medianen Bauchbrüchen — bald stark verdünnte, bald starrere, wenig nachgiebige, schlecht genährte, fibröse Theile des Nabelrings und der Linea alba zur Vereinigung gebracht werden sollen. Zwar kann dies, event. durch Anlegung der Suturen in schräger oder querer Richtung gelingen, und ist auch nach Ausweis der Statistik wiederholt sogar mit dem Erfolge geglückt, dass nicht blos bei den Fällen der Gruppe A, sondern auch bei den umfangreicheren Brüchen der Verschluss durch Jahre hindurch ein fester geblieben ist. Doch werden wir, wie bei den seitlichen Ventralhernien, an Stelle des sonst sich bildenden minder widerstandsfähigen Narbengewebes durch Herstellung eines musculösen Wand grössere Sicherheit für dauernde Heilung zu erhalten suchen müssen. Wollten wir dies bei sehr weitem Nabelring dadurch erreichen, dass wir denselben, entsprechend dem Vorgange von Keen¹⁾ und der besonderen Methode von Condamin²⁾ und Bruns³⁾, aus der ganzen Dicke der Bauchwand excidiren, so könnten die Schwierigkeiten, die Wundränder zu vereinigen, ganz oder fast unüberwindbare werden, wie es Pernice⁴⁾ erlebte. In solchen Fällen werden wir uns deshalb damit begnügen müssen, möglichst nach Ablösung des Peritoneum die schon vor 8 Jahren von Maydl⁵⁾ und neuerdings wieder von Gersuny⁵⁾ und Ostermayer⁵⁾ empfohlene mediane Eröffnung der Rectusscheiden in der Richtung nach dem Bruchring hin und längs dessen seitlicher Randpartien vorzunehmen, event. mit Ablösung der Muskeln von den nächstfolgenden Inscriptiones tendineae. Der Verschluss der Wunde erfolgt dann durch Etagennähte, welche die einzelnen Schichten derselben durchsetzen und erst nach Anlegung aller geknüpft werden oder bei sehr grosser Spannung durch die ganze Dicke der Bauchwand umgreifende, querverlaufende Suturen, am besten von Metalldraht (Banks⁵⁾, Burckhardt⁵⁾, Terrier⁵⁾, Schede⁵⁾. Bei den durch

1) Med. News. 1888. Febr. 25.

2) Archives provinc. de chir. 1892. 3. u. 1893. 6.

3) l. c.

4) l. c.; ebenso v. Langsdorff (Ctrbl. f. Chir. 1895. No. 17) s. p. 234.

5) l. c.; in ähnlicher Weise auch von Le Dentu (Brodier, Thèse pour le doctorat de médecine. Paris 1893) und Quénu (Roger, Thèse pour le doctorat de médecine. Paris 1895) geübt.

eine engere Pforte hindurchtretenden grossen Nabelbrüchen wird dagegen die Condamin'sche Methode den Vorzug verdienen, um so mehr, als sie auch durch die an den Anfang der Operation gelegte Ausschneidung des Nabelrings und Freilegung der inneren Mündung der Bruchpforte die Orientirung über den Bruchinhalt und die Reposition desselben zu erleichtern vermag (P. Bruns).

Indem ich mich auf die im Vorstehenden gegebene Schilderung der wesentlichen Acte der Radicaloperationen bei den einzelnen Kategorieen umfangreicher Unterleibsbrüche beschränke, hoffend, Wege und Mittel gezeigt zu haben, durch die sich in Zukunft bei Verminderung der Gefahren der Operation noch häufiger, als bisher, günstige definitive Resultate der letzteren erreichen lassen könnten, habe ich nun noch Einiges über die Nachbehandlung hinzuzufügen.

Vergegenwärtigen wir uns, dass wir durch die Operation eine grosse, wenn auch durch ausgedehnte Netzresection möglichst in ihrem Volumen verminderte Eingeweidemasse in die Bauchhöhle zurückgelagert haben, so müssen wir nachher selbstverständlich den Patienten besonders sorgfältig in Bezug auf etwaige Folgen intra-abdominaler Drucksteigerung überwachen und einem stärkeren Andrängen des Bauchinhalts gegen die genähte Bruchpforte bis zur festen Consolidation derselben vorbeugen.

Zu diesem Zweck haben wir nach der Narkose auftretendem Erbrechen, nöthigenfalls durch sofortige Anwendung von Magenausspülungen, energisch entgegenzutreten, für eine leicht verdauliche Kost (Milch, Wein etc.) und Regulirung des Stuhlgangs zu sorgen, auf einen sonst noch bestehenden, leicht zur Aufblähung tendirenden Bruch, wie auf die anderen Bruchpforten zu achten und den Kranken mindestens 3—5 Wochen lang im Bett, anfangs in Rückenlage mit leicht flectirten Hüft- und Kniegelenken zu halten. Nur bei älteren Patienten ist von vornherein aus bekannten Gründen eine mässige Hochlagerung des Oberkörpers anzuordnen.

Ebenso erheischt der Zustand der Athmungsorgane besondere Controle, um so mehr, als durch ihre Erkrankung und den eintretenden Husten die Naht der Bruchpforte gefährdet werden könnte. Derartige Störungen (Bronchitis, Pneumonie) haben in der That bei mehreren (5) Fällen der Statistik den Heilungsverlauf unangenehm

complicirt, einige Male sogar letalen Ausgang veranlasst. Seltener traten solche, die als Folge der Erhöhung des intraabdominalen Drucks zu gelten hatten, wie langdauerndes Erbrechen, Meteorismus, Athembeschwerden durch pulmonale Congestion etc., und niemals so schwerer Art auf, wie sie Küster bei der Operation eines grossen alten entzündeten Leistenbruchs erlebt hatte; nur in 1 Falle war der Tod an Lungenblutung vielleicht auf jenes Moment zurückzuführen.

Auf die Behandlung derartiger und anderer p. oper. sich einstellender Complicationen (Peritonitis, Nachblutung, Ileus, Urinverhaltung etc.) will ich nicht näher eingehen; sie hat nach den heutzutage bestehenden Vorschriften der inneren Medicin und Chirurgie zu erfolgen; das Gleiche gilt hinsichtlich etwaiger von der Wunde selbst ausgehender Störungen.

So unbequem dem Operirten auch ein Wochenlanger Aufenthalt im Bett und in einem Spital werden mag, so wird er ihn doch in Betracht dessen hinnehmen müssen, dass er, nachdem er sich einem nicht ganz ungefährlichen Eingriff unterzogen, nun auch zur Sicherung seines Erfolges nichts Wesentliches unterlassen darf. Dazu gehört auch die noch für 1—3 Monate nach der Wundheilung unbedingt nothwendige Vermeidung aller mit stärkerer Anstrengung der Bauchpresse einhergehenden Beschäftigung. Den Operirten überhaupt all' jene schwere Arbeit zu ersparen, wie sie die zumeist der arbeitenden Berufsklasse angehörigen Träger umfangreicher Brüche früher geübt, wird, so wünschenswerth es wäre, freilich nur selten möglich sein. Der „ungelernte“, wie auch der „gelernte“ Arbeiter ist ja gewöhnlich ausser Stande, mit einer anderen, als schweren Arbeit seinen Erwerb zu finden. Und da wird es selbstverständlich sein, dass wir ihn zum Schutz der Operationsnarbe und zur Vermeidung einer Ausbuchtung der Bauchwand oberhalb dieser, wenigstens für die Dauer seiner Thätigkeit, wenn auch nicht mit einem stark federnden Bruchband, so doch mit einer festen Leibbinde versehen, in der am besten eine mit Filz überzogene Aluminiumplatte oder eine Polsterung, der Stelle des früheren Leisten- oder Nabelbruchs entsprechend, angebracht ist. Bei operirter Schenkelhernie empfiehlt sich auch noch ein kaum federndes Bruchband mit Glycerin-Pelotte (nach Landerer). Wir werden damit zwar nicht immer ein Recidiv verhüten können, wie noch

weniger bei Anwendung von Bandagen mit kräftigem Federdruck, aber auch keinen Schaden stiften. Auch das Tragen eines Suspensoriums erscheint für den wegen Leistenbruchs Operirten erwünscht, um Zerrungen am Samenstrange und Hoden möglichst zu verhindern.

Der weitere Wunsch, dass sich der Operirte immer von Neuem innerhalb der nächsten Jahre dem Arzte zur Untersuchung auf ein etwa drohendes Recidiv oder einen vielleicht an anderer Stelle beginnenden Bruch vorstelle, wird wohl leider nicht oft von dem Patienten erfüllt werden.

Ich komme zum Schluss und damit auf den Ausgangspunkt dieser Arbeit zurück.

Werden wir bei den durch sehr grosse Brüche erwerbsunfähig gewordenen, der gesetzlichen Invalidenfürsorge unterliegenden Versicherten, in Fällen, wo die Versicherungsanstalt das Heilverfahren übernehmen will, zur Radicaloperation rathen dürfen? Ich glaube, dass wir diese Frage, sofern nicht besondere Complicationen der früher geschilderten Art dagegen sprechen, bejahend beantworten dürfen. Denn wenn auch ein derartig operirter „Arbeiter“ in Folge der steten Rücksichtnahme auf sein früheres Bruchleiden oder ein Recidiv in der vollständigen Ausnutzung der sich ihm bietenden Erwerbsgelegenheit und in der Anwendung der ganzen Arbeitskraft und Hingebung an die gewählte Arbeit mehr weniger behindert bleiben wird, so wird seine Erwerbsfähigkeit p. oper. doch nur ausnahmsweise bis zu dem Grade eingeschränkt sein, dass er den Anspruch auf gesetzliche Invalidenrente von Neuem erheben könnte; in den übrigen Fällen, sei es ohne, sei es mit kleinem Recidiv, wird er den grössten Theil seiner Arbeitsfähigkeit wieder erlangt haben, was eben durch die Uebernahme des Heilverfahrens Seitens der Versicherungsanstalt bezweckt war.

Bedenken wir aber, dass dieses relativ günstige Resultat nur durch einen mit gewisser Lebensgefahr verknüpften operativen Eingriff erzielt werden kann, dass von letzterem doch immer noch genug Fälle von sehr grossem Bruch wegen der einen oder anderen Complication auszuschliessen sind, so sollten wir in Zukunft noch mehr wie bisher das Grosswerden des Bruchs zu verhüten suchen. Wir sollten ihn also durch die bei kleinen Hernien zweifellos wirk-

samere und ungefährlichere Radicaloperation beseitigen, sobald er anderweitig nicht zu hebende Beschwerden macht, sich nicht mehr leicht und dauernd zurückhalten lässt.

L i t e r a t u r.

Ausser der in der Arbeit, incl. der Casuistik angeführten Literatur und den speciellen Chirurgien von König, v. Bardeleben, Lossen, Tillmanns, Fischer, B. Schmidt, Graser etc., ferner der Abhandlung von P. Berger im *Traité de chir. de Duplay et Reclus* etc. sind noch folgende Schriften über Radicaloperationen etc. durchgesehen worden:

1. Jahresberichte der Socin'schen Klinik.
2. — der v. Bardeleben'schen Klinik.
3. Lauenstein, *Arch. f. klin. Chir.* 1890.
4. P. Berger, *Du traitement des hernies ing. congén.*
5. Roth, *Arbeiten aus der Königl. chirurgischen Klinik zu Berlin.* V.
6. Steffen, *Inaug.-Dissert.* 1874. Basel.
7. Guénod, *Inaug.-Dissert.* 1881. Basel.
8. De Mestral, *Inaug.-Dissert.* 1881. Basel.
9. Munzinger, *Inaug.-Dissert.* 1884. Zürich.
10. Ausderen, *Inaug.-Dissert.* 1884. Zürich.
11. J. L. Reverdin, *Revue médicale de la Suisse romande.* 1881. No. 3.
12. Zucker, *Inaug.-Dissert.* 1882. Breslau.
13. Hoche, *Inaug.-Dissert.* 1888. Kiel.
14. Krause, *Inaug.-Dissert.* 1888. Greifswald.
15. Hildemann, *Inaug.-Dissert.* 1890. Berlin.
16. Joachimczyk, *Inaug.-Dissert.* 1891. Würzburg.
17. Seckbach, *Inaug.-Dissert.* 1892. Erlangen.
18. Brüsewitz, *Inaug.-Dissert.* 1892. Greifswald.
19. Metz, *Inaug.-Dissert.* 1894. Halle.
20. Kewski, *Deutsche med. Wochenschrift.* 1892 u. 1894. No. 5.
21. Gordon, *Ebendasselbst.* 1894. No. 42.
22. Massopust, *Trieste.* 1892.
23. Gaye, *Thèse pour le doctorat en médecine.* Paris 1893.
24. Barrier, *Thèse.* Paris 1888.
25. Lawson Tait, *Brit. Med. Journ.* December 1883.
26. Lucas-Championnière, *Cure radicale des hornies ombilicales. Congrès franc. de chir.* 1894.

Berichtigung.

In der Arbeit von Dr. **Henle** „Ueber Desinfection frischer Wunden“ (dieses Archiv. Bd. XLIX. Heft 4) ist auf Taf. IX die Figur 1 durch ein Versehen des Lithographen einfarbig gedruckt. Die im Original blau eingezeichneten Milzbrandbacillen sind in der Wiedergabe aus diesem Grunde weniger hervortretend und nur bei genauerer Betrachtung zu erkennen.

Fig. 1.




Fig. 2.



Fig. 3.



Fig. 4.



Fig. 5.



Fig. 6.



Fig. 7.






Fig. 1.

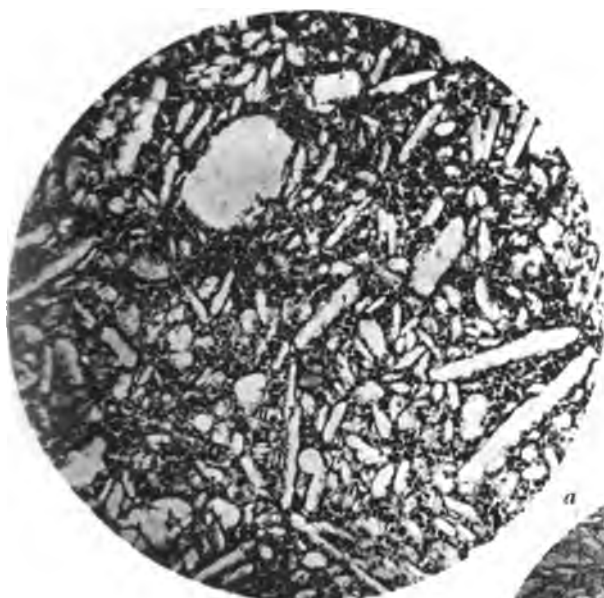

Fig. 2.

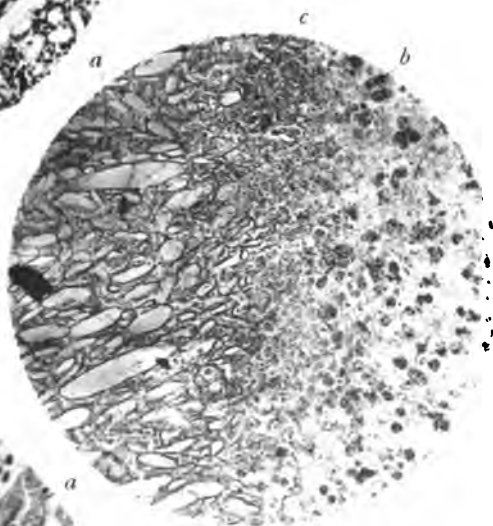


Fig. 3.

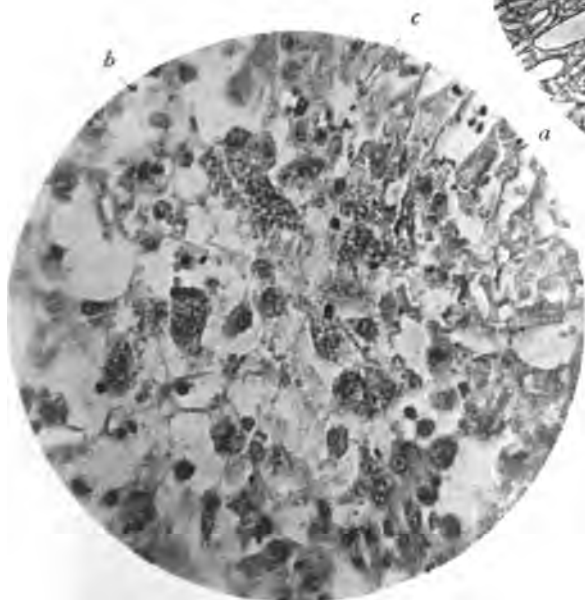




Fig 1

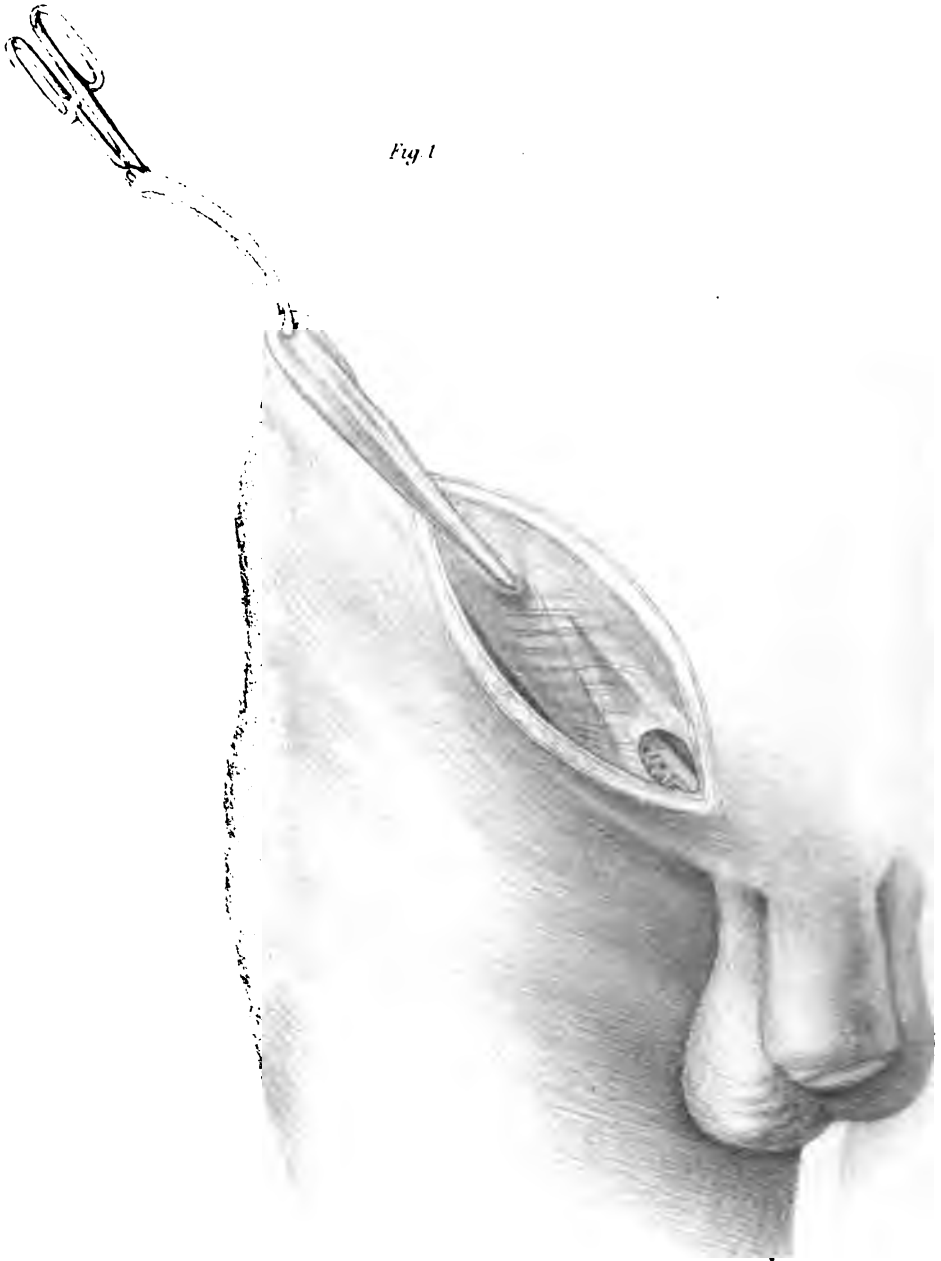
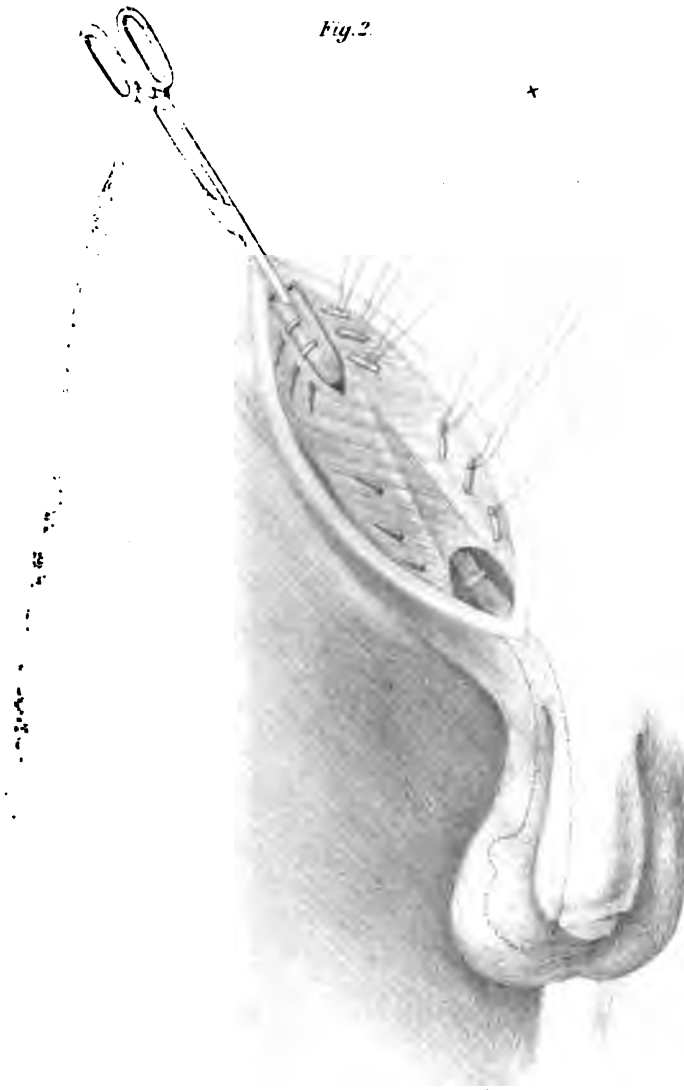


Fig. 2.



von Kuhn, Die Kunst der Heilkunde



ARCHIV

FÜR

KLINISCHE CHIRURGIE.

BEGRÜNDET

VON

Dr. B. von LANGENBECK,
weil. Wirklichem Geh. Rath und Professor der Chirurgie.

HERAUSGEGEBEN

VON

DR. E. v. BERGMANN, **DR. E. GURLT,** **DR. C. GUSSENBAUER,**
Prof. der Chirurgie in Berlin. Prof. der Chirurgie in Berlin. Prof. der Chirurgie in Wien.

FÜNFZIGSTER BAND.


ZWEITES HEFT.

Mit 2 Tafeln Abbildungen, und anderen Figuren im Text.

BERLIN, 1895.


VERLAG VON AUGUST HIRSCHWALD.

N.W. Unter den Linden No. 68.



Inhalt.

	Seite
IX. Ein Fall von Pankreascyste mit Nierendrehung. (Aus der chirurgischen Abtheilung der Diakonissen-Anstalt zu Dresden.) Von Dr. Dreyzehner	261
X. Ueber die odontoplastischen Odontome nebst Mittheilung eines neuen einschlägigen Falles. Von Dr. Ali Krogius. (Hierzu Taf. IV.)	275
XI. Ueber einige Fortschritte in der Hirnchirurgie. Von E. v. Bergmann	306
XII. Zur Frage der Catguteiterung. Von Oberarzt Dr. Carl Lauenstein	323
XIII. Ueber Chloroform- und Aethernarkose. Eine Experimentaluntersuchung. (Aus dem pharmakologischen Institut der Universität Breslau.) Dr. H. Kionka. (Hierzu Taf. V)	339
XIV. Weitere Mittheilungen über tragfähige Amputationsstümpfe im Bereiche der Diaphysen. (Aus der Königlichen chirurgischen Klinik zu Kiel.) Von August Bier. (Hierzu 21 Figuren in Holzschnitt)	356
XV. Die Coeliectomia postica. Von Prof. Dr. Edmund Rose	379
XVI. Die These des Caron über Kehlkopfverstopfung. Von Prof. Dr. Edmund Rose	397
XVII. Ueber Heteroplastik bei Schädeldefecten. Von Dr. Alexander Fraenkel	407
XVIII. Bemerkungen zur Behandlung der Tuberculose des Kniegelenks, gestützt auf eine 18jährige Statistik der Göttinger Klinik. Von Prof. Dr. König	417
XIX. Zur Nachbehandlung nach Laparotomien. Von Dr. Paul Reichel	430
XX. Zur Operation der Geschwülste des Wirbelcanals. Von Dr. Kümmell	452
XXI. Beiträge zur Kenntniss der acuten Osteomyelitis. Von Dr. Funke.	462
Bemerkungen zu dem Aufsätze von Dr. Henle „Ueber Desinfection frischer Wunden“ im 49. Band dieser Zeitschrift. Von Dr. C. Schimmelbusch	467



IX.

(Aus der chirurgischen Abtheilung der Diakonissen-Anstalt zu Dresden.)

Ein Fall von Pankreascyste mit Nierendrehung.

Von

Dr. Dreyzehner.

Die Seltenheit der Erkrankung¹⁾ dürfte die Veröffentlichung folgenden Falles, der auch sonst einige interessante Gesichtspunkte liefert, als kasuistischen Beitrag rechtfertigen. Es handelt sich um den 50jährigen Bergarbeiter August E. aus Oberpesterwitz, der am 16. November 1894 in die Anstalt aufgenommen wurde.

Der Vater und ein 34 Jahre alter Bruder des Patienten ist an „Auszehrung“, die Mutter an Altersschwäche, eine Schwester im Puerperium, die Frau an einem Gehirnleiden gestorben. Zwei rechte und drei Stiefgeschwister sind gesund, drei Kinder unter 1 Jahre sind an Krämpfen, zwei zwischen 2. und 5. Lebensjahre an Diphtherie gestorben. Ein Abort im 4. Monate. Er selbst will stets gesund gewesen sein bis zum Jahre 1870, wo er im Felde ungefähr 14 Tage lang wegen Leibscherzen und Durchfall revierkrank war. An Lues und Gonorrhoe will er nie gelitten haben. Sodann war er bis 1884 völlig gesund. 1884 litt er etwa 14 Tage lang nach dem Genuss aller Speisen und Getränke, besonders aber nach kalten Getränken, an Aufstossen und Magendrücken und ab und zu auftretenden ziehenden Schmerzen in der Ileocoecal-Gegend,

¹⁾ In der mir zugängigen Literatur, die unten angegeben ist, habe ich 59 Fälle (unsern eingeschlossen) von denen einige auch noch zweifelhaft sind, auffinden können.

Im Juni 1894 traten allmählig Schmerzen in der Gegend des Nabels auf, die den Patienten nach 3—4 Tagen wegen ihrer Heftigkeit arbeitsunfähig machten. Sie kamen anfallsweise und strahlten nach der Ileocoecalgegend und dem rechten Oberschenkel zu aus. Zugleich bestand hartnäckige Verstopfung aber kein Erbrechen. Sein Arzt fand damals „den Leib in toto meteoristisch aufgetrieben und die Magengegend bei stärkerem Drücken schmerzhaft, eine derartige fluctuirende Geschwulst, wie jetzt, war aber damals sicher nicht vorhanden.“ Nach 3 Wochen besserte sich der Zustand soweit, dass Patient wieder anfangen konnte zu arbeiten. Die Obstipation verschwand ganz, doch blieb der Leib etwas aufgetrieben. Der damals erzielte Stuhlgang soll normale Farbe gehabt haben. Da die Schmerzen jetzt in längeren Pausen auftraten und an Intensität abgenommen hatten, fing Patient wieder an zu arbeiten; doch schon nach 3 Wochen trat wieder Verschlimmerung ein und als er am 18. Juli wieder in ärztliche Behandlung kam, ergab sich der frühere Befund. Nach sechswöchiger Behandlung war Patient Ende August wieder arbeitsfähig. Auch jetzt war ein Tumor noch nicht nachweisbar. Mitte November kam Patient zum 3. Male in ärztliche Behandlung, nachdem er bis dahin seine schwere Arbeit als Bergmann hatte verrichten können. Zeitweilig hatte er die alten Schmerzen gehabt und dabei bemerkt, wie sich eine Vorwölbung des Leibes, allmählig von oben nach unten vorrückend, ausbildete. Jetzt hatte sich das Bild völlig geändert und es konnte sofort die Diagnose auf eine circumscriphte Geschwulst (Echinococcus?) der Oberbauchgegend gestellt werden, wegen der ihn sein Arzt am 16. November unserm Krankenhause überwies.

Patient hat kein Trauma erlitten, ist während des Verlaufes seiner Krankheit nie icterisch gewesen, hat nie Blut erbrochen, nie Blut im Stuhlgange beobachtet, nie massenhaft Urin auf einmal entleert und danach ein Verschwinden der Geschwulst bemerkt, auch mit Hunden hat er nichts zu thun gehabt. Seine Klagen bei der Aufnahme sind Schmerzen in der Gegend des Magens und des Nabels, die oft kolikartig auftreten, oft nur ein Gefühl von dumpfem Drucke sind, ferner Zunahme des Leibesumfanges bei Abmagerung am übrigen Körper, saures und bitteres Aufstossen, mässige Obstipation.

Status: Mittlergrosser Mann von kräftigem Knochenbau, ge-

ringer, schlaffer Muskulatur, fahler, graugelblicher, blasser Hautfarbe, welker Haut und geschwundenem Fettpolster. Kein Icterus. Der Leib ist ziemlich stark und überragt bei Rückenlage des Patienten den Thorax. Die Wölbung ist dabei flach, die Spannung der Bauchdecken eine geringe; der höchste Punkt findet sich dicht oberhalb des Nabels. Auf der sonst gleichmässigen Wölbung sieht man von der Ileocoecalgegend aus einen flachen, zwei querfingerbreiten Wulst nach oben ziehen. Die Perkussion ergab folgende Verhältnisse: Obere Lebergrenze relative Dämpfung auf der 6., absolute auf der 7. Rippe in der Mammillarlinie. Nach unten setzt sie sich fort fast bis zur Spina anterior sup., nimmt die ganze rechte Seite des Abdomens ein. In der Mittellinie des Leibes geht sie 2 Querfinger breit unter den Nabel herab und entspricht nach links dem äussern Rande des linken Rectus. Nach oben geht sie in die Herzdämpfung über. Ueber dem rechten Rippenbogen findet sich in der Mammillarlinie der tief tympanitische Schall des Magens. Die nach unten convexe von der Gegend der Spina ant. sup. dextr. nach links zwei Querfinger unter dem Nabel verlaufende Dämpfungsgrenze verschiebt sich in der Mittellinie des Leibes bei der Inspiration um circa 3 Ctm. nach abwärts. Auch bei linker Seitenlage bleibt in der rechten Lumbalgegend die Dämpfung bestehen, nur dicht neben der Wirkelsäule findet sich in Nabelhöhe ein leicht tympanitischer Beiklang. Auch der von der Ileocoecalgegend aufsteigende schmale Wulst giebt gedämpften Schall. Bei der Palpation des Leibes lässt sich in der ganzen Ausdehnung der Dämpfung eine circumscribede Geschwulst abtasten, die den Eindruck einer schlaffen Cyste macht. Ueber der Dämpfung hat man überall das Gefühl der Undulation auch hinten in der Gegend der rechten Niere. Die nicht gedämpften Partien des Bauches sind tief eindrückbar und unempfindlich. Die Geschwulst pulsirt nicht. Kein Hydatidenschwirren, kein freier Ascites. Eine Aufblähung des Magens und Dickdarms wird aus äussern Gründen unterlassen. Eine mit feiner — wegen der Gefahr der Nebenverletzung. — Pravaz'scher Spritze in Nabelhöhe zwischen rechter Mammillar- und rechter Sternallinie gemachte Probepunktion liefert ungefähr 6 Cbcm. einer dunklen, trüben, grünlichbraunen Flüssigkeit von alkalischer Reaction, nicht bitterem sondern dem des Natr. bicarb. ähnlichem Geschmacke. Sie enthält mikroskopisch veränderte und unveränderte rothe Blutkörperchen

und massenhaft Cholestearintafeln. Die genauere Untersuchung siehe unten, hier nur soviel, dass sie 1016 spec. Gew. hat, Eiweiss, Spuren von Harnstoff, keine Pankreasfermente, keinen Gallenfarbstoff enthält.

Der auf Einlauf erzielte Stuhlgang ist von normaler Form und Farbe und enthält kein freies Fett. Der Urin ist klar, Tagesmenge 2500—2000 Cbcm. 1008—1010 spec. G., enthält kein Eiweiss, keinen Zucker, keinen Gallenfarbstoff.

Lungen: o. B. Herzdämpfung von normaler Ausdehnung nach oben und seitlich, geht nach unten in die der Leber und des Tumors über. Reine leise Töne.

Puls: regelmässig 40—44 Schläge p. m. Starke Füllung und Spannung der Arterie.

Blutuntersuchung ergibt keine Vermehrung der weissen, keine Formveränderung der rothen Blutkörperchen. Hämoglobingehalt ca. 75 pCt. Milz nicht vergrössert. Linke Niere nicht palpabel. 22. 11. 94. Narkose-Untersuchung vor der Operation ergibt bei linker Seitenlage ein stärkeres Hinübersinken des Tumors nach links, dabei bleibt aber immer noch das Gefühl der Undulation und die Dämpfung in der rechten Nierengegend.

Die Differenzialdiagnose konnte somit nur schwanken zwischen einer Cyste der rechten Niere, eventuell wegen der starken Blutbeimengung zum Cysteninhalte, einem erweichten Tumor dieses Organs und einer intraabdominal gelegenen Cyste der Oberbauchgegend (Pankreascyste). Für eine mit der Niere zusammenhängende Geschwulst sprach die Dämpfung und Undulation in der rechten Lumbalgegend, die auch in linker Seitenlage bestehen blieben, und der Harnstoffgehalt der Punctionsflüssigkeit.

Um sich die Möglichkeit eines extraperitonealen Vorgehens, falls es sich um einen cystösen Tumor der rechten Niere handeln sollte, freizuhalten, andererseits aber auch eine in die Bauchhöhle hinein entwickelte Cyste zu treffen, entschloss sich Herr Hofrath Dr. Rupprecht bei der am 22. 11. 94 vorgenommenen Operation zu folgendem Verfahren:

Der Patient liegt in linker Seitenlage über einer Rolle, der rechte Arm ist nach oben geschlagen, so dass zwischen unterem Rippenrand und Crista ossis ilei möglichst viel Platz wird. Der Hautschnitt verläuft von der Mitte der 12. Rippe in nach hinten

und etwas nach unten convexem Bogen zur Vorderfläche des Bauches und endet innen von der Spina ant. sup. dextr. und 1 Ctm. über ihr. In dieser Ausdehnung wird theils stumpf, theils mit dem Messer die Bauchmuskulatur gespalten, der *Musc. sacrolumb.* und *quadr. lumb.* eingekerbt und mit stumpfen Haken nach hinten gezogen. So liegt hinten oben die *Capsula adip. renis* und weiter nach vorn und unten das Bauchfell in einer Ausdehnung von ungefähr 10 Ctm. Länge und 3 Ctm. Breite frei. Die wenig fettreiche *Capsula adip.* wird gespalten und nach der Niere gefühlt. An ihrem Platze findet sich ein nierenförmiger, ziemlich fester Körper, der den Hilus lateralwärts kehrt und etwa nur ein Drittel bis ein Viertel der Grösse einer normalen Niere hat. Durch das freigelegte Peritoneum hindurch sieht man den untern runden Pol der Cyste bei der Respiration sich auf und ab bewegen. Da es also jetzt feststeht, dass die Cyste sich intraperitoneal entwickelt hat und nicht mit der Niere zusammenhängt, die zwar zu kleines Volumen und falsche Lagerung, sonst aber normale Form hat, wird das Peritoneum, soweit es freiliegt, gespalten. Die Cyste präsentirt sich mit rundem, glattem, vom Bauchfell überzogenem Pole in der Wunde. Nach oben kann man mit dem Finger den scharfen Leberand erreichen und die Cyste von ihm abgrenzen, nach allen anderen Richtungen bestehen Verlöthungen. Im vorderen unteren Wundwinkel liegt, an die vordere Bauchwand angepresst und frei über der Cyste, entsprechend dem oben erwähnten flachen, von der Ileocoecalgegend aufsteigenden Wulst, das *Colon ascend.*, und zwar scheint es die *Flexura coli dextra* zu sein. Netz kommt nicht zu Gesicht. Durch Jodoformgaze-Tamponade wird eine Verlöthung der Cyste in der Peritonealwunde angestrebt. Steriler Verband; fieberfreier Verlauf.

Am 30. 11. wird ohne Narcose die an ihrer Oberfläche granulirende Cyste in einer Länge von etwa 5 Ctm. eröffnet. Dabei entleeren sich 3500 Ccm. dunkelgrünlich-brauner, braunbierartiger Flüssigkeit, die auf ihrer Oberfläche sofort eine dünne Schicht — einem Fetthütchen ähnlich — von Cholestearin-Crystallen absetzt. Mittelst Reflectors kann die Cyste fast in ihrer ganzen Ausdehnung übersehen werden. Sie ist einfächerig, glattwandig, zeigt hier und da eine etwas vorspringende Gewebsleiste in der Wand; nur an den Umschlagstellen von der Hinter- zur Vorder-

fläche ziehen sich feinere und gröbere Stränge frei durch das Lumen und verleihen an diesen Stellen der Innenwand ganz das Aussehen des trabeculären Baues einer recht blassen inneren Herzoberfläche. Da es nicht gelingt, wie erst beabsichtigt war, die ganze Hand in die Cyste einzuführen und von ihr aus die umliegenden Organe abzutasten, muss man sich begnügen, die Ausdehnung des Sackes mit Stieltupfern, die gegen die Vorderwand der Cyste angedrückt unter den Bauchdecken sicht- und fühlbar werden, festzustellen. Die obere Grenze reicht weit unter den Processus xiphoideus und den linken Rippenrand hinauf, die linke findet sich am äusseren Rand des linken Rectus abdominis, die untere 3 Querfinger unter dem Nabel. Von der Cyste aus wird mit 3 eingeführten Fingern nochmals nach der rechten Niere gefühlt. Der Befund ist derselbe, wie von der Capsula adiposa aus. Unmittelbar unter dem Finger und nur durch die dünne Cystenwand getrennt, fühlt man einen glatten, nierenförmigen Körper, schätzungsweise von 6 Ctm. Länge, 3 Ctm. Breite und $1\frac{1}{2}$ —2 Ctm. Dicke, dessen Längsachse mit der des Körpers etwa parallel verläuft, dessen Hilus aber nach aussen gerichtet ist. Im Hilus selbst ist kein erweitertes Nierenbecken fühlbar. Behufs mikroskopischer Untersuchung wird ein mehrere Quadratcentimeter grosses Stück Cystenwand excidirt. Tamponade der Cyste mit sterilen Mullbinden. Trockener aseptischer Verband.

Der Verlauf war folgender. In den ersten Tagen bestand ziemlich starke seröse Absonderung, die aber schon am vierten Tage ganz beträchtlich geringer geworden ist. Am 5. 12., also 5 Tage nach der Operation, wird die Tamponade gewechselt, dabei zeigt sich, dass der Sack schon stark geschrumpft ist, so dass es nur schwer gelingt, bis in die Magengrube hinauf ordentlich zu tamponiren. Die Innenwand fängt schon an zu granuliren. Am 7. 12. wird die Tamponade durch zwei daumendicke, starkwandige, etwa 20 Ctm. lange Gummidrainen ersetzt, die bis in die Gegend des Processus xiphoid. hinaufreichen. Die Secretion ist ganz gering und eiterig geworden. Temperatursteigerung bestand nur einmal am Abend des 5. 12. nach dem ersten Tamponadewechsel; der Puls stieg nie über 88 Schläge per Minute. Am 7. 1. 1895 konnte das letzte nur noch bleistiftdicke und 4—5 Ctm. lange Drain entfernt werden, am 14. 1. wurde Patient mit schmaler granulirender Wunde, die nicht mehr in die Tiefe führte, in poliklinische Behand-

lung entlassen. Am 26. 1. war die Wunde völlig vernarbt. Am 8. 3. stellte sich Patient wieder vor. Er hat jetzt frische Gesichtsfarbe bekommen, an Körpergewicht (60 Kg.) 11 Kg. zugenommen. Die Musculatur ist straff, die Grenzen der inneren Organe sind völlig normale geworden. Die Leberdämpfung überschreitet in der Mamillarlinie nicht den Rippenrand. Das Epigastrium ist weich, tief eindrückbar, von dem Tumor keine Spur mehr zu fühlen. Der Urin ist klar, enthält keinen Zucker. Die Narbe ist schmal, zeigt aber geringe herniöse Vortreibung. Der Puls hat bei den verschiedenen Vorstellungen, auch heute eine Frequenz von 72—80 Schlägen pro Minute. Während der Nachbehandlung wurde nie in der Umgebung der Wunde Eczem beobachtet.

Das excidirte Stück Cystenwand hat eine Dicke von circa 3 Mm. Nach Härtung und Einbettung senkrecht zur Oberfläche geschnitten und mit Haematoxylin-Eosin gefärbt, zeigt sich Fehlen des Endothel- oder Epithelbelages an der Innenfläche, Fehlen von Drüsenresten in der Wand, welche aus zellenreichem, weichem, parallelstreifigem Bindegewebe besteht; in den mittleren Schichten zahlreiche Blutgefäße. Nahe der inneren Oberfläche finden sich kleine Rundzellen-Anhäufungen, während die äusseren Schichten diffus infiltrirt sind und sich im Zustande der Granulation befinden.

Die genauere Untersuchung der Cystenflüssigkeit war Herr Dr. med. Kelling, Dresden, so gütig, zu übernehmen. Er schreibt mir:

„Die Flüssigkeit der Probepunction betrug etwas über 6 Ccctm. Sie war mit frischem Blut vermischt, hatte keinen besonderen Geruch und leicht alkalischen Geschmack. Sie wurde in einem engen Reagenzglas zum Sedimentiren aufgestellt, die obere Schicht wurde abgegossen und filtrirt. Das Filtrat sah braungelb mit einem Stich ins Grünliche aus und reagirt alkalisch auf Lackmus. Das specifische Gewicht betrug mit Schmaltz Capillare bestimmt 1016. Mit Wasser verdünnt und gekocht ergab das Filtrat Eiweisstrübung; keine Zuckerreaction, keine Gallenfarbstoffreaction. Versuche auf Verdauung von Fibrin, Verzuckerung von gekochter Stärke und Spaltung von Fett fielen sämtlich negativ aus. Mikroskopisch konnten reichlich Cholestearin-Krystalle, sowie etwas Harnstoff nachgewiesen werden. Harnsäureprobe war negativ. Es fanden sich ferner im Sediment einige gekörnte Epithelien, fast gar keine Leucocyten aber zahlreiche rothe veränderte und unveränderte Blutkörperchen.

Die bei der Eröffnung der Cyste gewonnene Flüssigkeit sah dunkelbierbraun aus mit einem grünlichen Schein, oben auf schwammen zahlreiche Cholestearin-Krystalle. Der Schaum war braungelb. Im Reagenzglas ist die Flüssig-

keit im durchfallenden Lichte mehr röthlich, im auffallenden trübe mit grünlichem Beiton. Bei Verdünnung mit Wasser wird im durchfallenden Lichte die rothe Färbung deutlicher, im auffallenden ist die Farbe mehr trübe mit grünlichem Beiton. Bei stärkerer Verdünnung ist die Farbe im durchfallenden Lichte grün, im auffallenden etwas gelber. Spektroskopisch sieht man die Streifen des Hämatins. Die Flüssigkeit hat keinen besonderen Geruch und einen leicht alkalischen nicht bitteren Geschmack. Zur Neutralisation der Flüssigkeit braucht man für 10 Cctm. 1,0—1,4 Cctm. $\frac{1}{10}$ H_2SO_4 . Normallösung mittels der Tüpfelmethode auf Lackmuspapier bestimmt — also Alkaleszenz wesentlich niedriger als die des Blutes.

In einem langen Cylinder von 100 Cbcm wurde die Flüssigkeit zum Sedimentiren aufgestellt. Es setzten sich 7 Cbcm Niederschlag von rothem Farbstoff ab, darüber 2 Cbcm. Sediment von groben braunen Flocken, welche letztere unter dem Mikroskop keine besondere Structur zeigen und aus körnigen Massen mit einzelnen eingelagerten Cholestearin-Krystallen bestehen. Das spezifische Gewicht der oberen Schicht betrug 1021,5, der mittleren 1022, der unteren Schicht 1023, das des Filtrats der Mischung 1020. Beim Kochen zeigt sich starke Eiweisstrübung; keine Zuckerreaction; kein Gallenfarbstoff; keine Gallensäuren. Gegenüber der Flüssigkeit der Probepunktion fällt die dunklere Färbung, das höhere spezifische Gewicht und der grössere Eiweisgehalt auf. Die Erklärung muss in einem erneuten Zufluss von Blut gesucht werden. Die weitere Untersuchung wurde in Laboratorium des Herrn Medicinalraths Prof. Dr. Ellenberger in der königlichen thierärztlichen Hochschule in Dresden vorgenommen. Herrn Prof. Dr. Ellenberger, sowie insbesondere noch dessen Assistenten Herrn Dr. Seeliger möchte ich an dieser Stelle für freundliche Förderung der Analysen meinen besten Dank aussprechen. Die Flüssigkeit gab mit Chlorwasser keine Rothfärbung; Mucinreaction war sehr schwach. Nach Kochen mit Ferri-acetat. gab das Filtrat keine Biuretreaction (siehe unten Fehlen von Peptonen!). Aus der Flüssigkeit liess sich kein Leucin und kein Tyrosin darstellen. Harnstoff war nur in mikroskopischen Spuren vorhanden; Harnsäure fehlte; Kreatinin-Reaktion war negativ. Weder ein Fibrin verdauendes, noch ein gekochte Stärke verzuckerndes, noch ein fettspaltendes Ferment konnte nachgewiesen werden. Sämmtliches Eiweiss wurde durch Kochen mit Ferri-acetat. ausgefällt und der N-Gehalt des Niederschlages mittels Kjeldahl's Methode bestimmt. Es fand sich 0,896 Grm. pro 100 Cbcm. entsprechend 5,6 pCt. Eiweiss. Ferner wurde eine zweite Fällung mit Phosphorswolframäure vorgenommen. Der N-Gehalt des Niederschlages betrug wiederum 0,896 Grm. für 100 Cbcm., entsprechend 5,6 pCt. Eiweiss, wobei der Eiweisgehalt des Blutfarbstoffes mitbestimmt ist. Die Uebereinstimmung beider Resultate beweist die Abwesenheit von Pepton, was schon oben gefunden wurde. Der Eisengehalt der Flüssigkeit wurde folgendermaassen gefunden: 10 Cbcm. Flüssigkeit wurden eingedampft, verascht, die Asche mit HCl extrahirt. Die Lösung mit NH_4OH in der Wärme oxydirt, dann mit NH_3 gefällt und nun H_2S eingeleitet. Das Eisensulfür wurde abfiltrirt, dasselbe wurde wiederum in HCl gelöst, abermals oxydirt dann mit NH_3 gefällt, abfiltrirt. Das Filter getrocknet verascht, die Asche ge-

glüht und gewogen. Es ergab sich $\text{Fe}_2\text{O}_3 = 0,0040$, dies entspräche einem Eisengehalte der Flüssigkeit von 0,028 pCt. Eine zweite Controllbestimmung ergab dasselbe Resultat. Der Hämoglobin-Gehalt des Blutes des Patienten betrug nur 75 pCt. des normalen nach Gowers, es entspricht dies 10,5 Grm. Hämoglobin oder 0,044 Grm. Eisen in 100 Blut. Nehmen wir der Einfachheit wegen an, dass der N-Gehalt des Blutes des Patienten annähernd normal gewesen sei, so müsste er ca. 3,5 pCt. betragen, entsprechend 21,5 pCt. Eiweiss, also müssten wir in der Cystenflüssigkeit entsprechend 0,028 Eisen ca. 2,2 pCt. N finden. Statt dessen ist darin nur 0,896 pCt. N enthalten. Es kann dies aber nicht Wunder nehmen, da in Blutextravasaten sich der N Gehalt rascher vermindert, als der Fe-Gehalt. Der Resorptionsverhältnisse wegen können wir auch nicht sagen, in welchem Mengenverhältniss dem Blute hier eine andere Flüssigkeit beigemischt ist und welchen Eiweissgehalt diese etwa besitzt. Mit Wahrscheinlichkeit können wir aber das eine sagen, dass die Cystenflüssigkeit nicht allein vom Blute sich herleitet. Der Eisengehalt derselben ist nämlich niedriger als der des Blutes selbst und es ist recht unwahrscheinlich, dass das Eisen schneller resorbirt worden sein sollte als die flüssigen Bestandtheile.

Endlich habe ich noch einige Versuche über die gegenseitigen Beziehungen von Blut und Pankreasfermenten vorgenommen. Bedenkt man, dass die lebende Pankreasdrüse sich nicht verdaut, die todt hingegen ganz gut und dass die Fermente des Pankreas im Darne wahrscheinlich resorbirt werden, im Blute nicht zu finden sind, so lag es nahe zu untersuchen, ob Blut vielleicht die Fermente zerstört. Ein grosser Hund wurde durch Entbluten aus der Carotis getödtet und das Pankreas herauspräparirt. Die eine Hälfte wurde mittels destillirten Wassers, die andere mittels Serum desselben Thieres (1 Drüsensubstanz zu 10 Flüssigkeit) extrahirt. Beide Proben erwiesen sich in Bezug auf Verdauung von Fibrin, Verzuckerung von Stärke, Spaltung von Fett gleich positiv. Das wässerige Extract der Drüse wurde in einem weiteren Versuche mit der gleichen Menge frischen direct aus der Ader hinzuffliessenden Blutes eines zweiten Thieres vermischt und eine andere Probe mit der gleichen Menge Serum. Die Proben wurden, um Gerinnung zu verzögern, in eine Kältemischung gestellt. Auch hier erwiesen sich beide Proben auf Fibrin, Stärke und Fett in gleicher Weise positiv wirkend.⁴

Danach dürfte wohl das häufige Fehlen der Fermente auch in noch nicht sehr alten Cysten des Pankreas, wie in diesem Falle, jedenfalls nicht auf eine Neutralisation derselben durch hinzugeflossenes Blut zurückzuführen sein. Es erübrigt noch auf einige Besonderheiten des beschriebenen Falles kurz einzugehen:

Küster und Subotik haben bei ihren Patienten Polyurie mit Eiweissgehalt beobachtet. Auch unser Patient zeigte in den ersten Tagen seiner Beobachtung vor der Operation bei nicht gesteigerter Wasserzufuhr eine deutliche, wenn auch nicht beträchtliche Vermehrung der täglichen Urinmenge, die 2000—2500 ccm bei einem

spec. Gewichte von 1008—1010 betrug. Eiweissgehalt fehlte. In den auf die Operation folgenden 6 Wochen seines Aufenthaltes in der Anstalt war die höchste beobachtete Urinmenge 1750 ccm am 28. 12., vier Wochen nach der Operation, während die Durchschnittsmenge um 1300 ccm betrug.

Sodann war bei der Aufnahme und in den Tagen vor der Operation eine ausgesprochene Verlangsamung des Pulses vorhanden. Die Zahl der Schläge betrug oft nur 40—44 p. Min., selbst am Morgen vor der Operation, wo sich der Kranken eine gewisse Erregung zu bemächtigen pflegt, wurden nur 56 Schläge gezählt. Hie und da kommen ja allerdings auch Kranke zur Beobachtung mit einer gleichen Pulsverlangsamung, bei denen sich keine ursächliche anatomische Veränderung finden lässt. Bei der Nachbarchaft des Plexus coeliacus, der sich ja aus Vagus- und Sympathicus-Aesten zusammensetzt und auf der Aorta hinter dem Pankreaskopfe liegt, dürfte wohl in diesem Falle die Annahme einer Vagusreizung durch den Tumor — sei es durch entzündliche Vorgänge in seiner Umgebung, sei es durch Druck oder Zerrung — und einer dadurch bedingten reflectorischen Pulsverlangsamung nicht ganz von der Hand zu weisen sein. Nach der Operation schwankte die Pulszahl zwischen 60 und 88, sank nie wieder unter 56 Schläge p. Min. herab und betrug bei späteren Vorstellungen immer zwischen 68 und 80 Schlägen p. Min.

Endlich ist es noch nöthig, kurz auf den Befund an der rechten Niere einzugehen. Sie ist stark atrophisch und hat eine Drehung von 180° um ihre Längsachse gemacht. Will man nicht eine congenitale Missbildung annehmen, bei der man aber eine Lap-pung, also keine glatte Oberfläche zu erwarten berechtigt wäre, so dürfte wohl die folgende die plausibelste Erklärung des Befundes sein. Der Kopf des Pankreas berührt hinten die rechte Niere, die rechte Seite des Kopfes liegt in der concaven Ausbuchtung des Duodenums, welches selbst wieder vor dem medianen oberen Abschnitt der Niere liegt. Das Peritoneum setzt sich von der Vorderfläche der Caps. adip. renis als Ligament. duodeno-renale auf die Vorderfläche des Duodenums fort. Entwickelt sich nun im Kopfe oder Körper des Pankreas, das ebenfalls retroperitoneal liegt und mit dem Duodenum fest zusammenhängt, ein einigermaßen grosser Tumor, besonders auch nach hinten und rechts, so wird

die Folge sein, dass das Duodenum von seiner Unterlage abgehoben wird, selbst wieder die Niere anzieht und diese allmählig auf die äussere Kante aufstellt. Durch mehrere an abgemagerten Leichen — unser Patient war auch stark abgemagert — angestellte Versuche habe ich mich überzeugt, dass es möglich ist, durch Zug am Ligament. duod. renale und am Duodenum selbst, die Niere auf ihre äussere Kante aufzustellen. Wächst der Tumor weiter, nimmt er vor allem auch nach vorn an Breite zu, so wird er die Niere, die wegen ihrer Befestigung an den nicht genügend nachgebenden Gefässen nur bis zu einem gewissen Grade seitlich ausweichen kann, nach aussen umklappen, so dass sie jetzt mit ihrer Hinterfläche der hinteren Cystenwand anliegt. Dort wurde sie gefühlt. Eine weitere Folge dürfte eine Verengung des Lumens der Nierengefässe durch Zerrung und Abknickung, ein verminderter Blutzufuss zur Niere, Herabsetzung der Function derselben und damit eine Atrophie des Organs sein.

Wie in den meisten Fällen machte auch in diesem die Diagnose erhebliche Schwierigkeiten. Eine von der Niere ausgehende Cyste konnte während der Operation ausgeschlossen werden, aber mit aller Bestimmtheit lässt sich auch heute nicht eine Blutcyste ausschliessen, die sich vom retroperitonealen Gewebe der Nachbarschaft des Pankreas entwickelt hat und eine Analogie, was den Cysteninhalt und die anatomischen Eigenschaften des Cystensackes anbetrifft, in 2 von Herrn Brentano in der Sitzung der freien Vereinigung der Chirurgen Berlins vom 12. 11. 94. vorgestellten Fällen finden könnte. Indess wegen der folgenden Punkte dürfte wohl mit an Sicherheit grenzender Wahrscheinlichkeit die Diagnose auf Pankreascyste zu stellen sein:

1. Die Entstehung: Nach einer Zeit von anfallsweise auftretenden kolikartigen in der Magengegend und um den Nabel herum sitzenden, nach der Ileocoecalgegend und dem rechten Oberschenkel zu ausstrahlenden Schmerzen, zu denen sich leichte ileusartige Erscheinungen, als Aufstossen, hartnäckige Obstipation, Meteorismus gesellen, entsteht ziemlich plötzlich eine rapid wachsende Geschwulst, die sich von dem Epigastrium nach abwärts entwickelt.

2. Der Sitz und die colossale Grösse der Geschwulst, die sich bis unter den Processus xiphoid. hinauf erstreckte.

3. Sie ist intraperitoneal entwickelt, zeigt respiratorische Ver-

schiebung nach abwärts, hat den Magen links oben vor sich, die Flexura coli dextra in Nabelhöhe, also auch das Quercolon vor sich.

4. Der Wundverlauf: Die Cyste retrahirt sich schnell concentrisch nach der Gegend des Pankreas und ist nach 6 Wochen ohne Fistel verheilt.

5. Das charakteristische Aussehen der Punctionsflüssigkeit und ihre sonstigen Eigenschaften: alkalisch, eiweissreich, viel verändertes Blut, spec. Gewicht 1022. Freilich — da die Pankreasfermente fehlen, fehlt auch der strikte Beweis für die Richtigkeit der Diagnose.

Zum Schlusse erfülle ich gern die angenehme Pflicht, Herrn Hofrath Dr. Rupprecht für die gütige Anregung zu dieser Arbeit und für die Förderung derselben, sowie Herrn Dr. Kelling für die eingehende Analyse des Cysteninhaltes meinen wärmsten Dank auszusprechen.

Literatur-Verzeichniss.

- Zukowsky (Rokitansky), Wiener med. Wochenschrift. 1881. No. 45. (1 Fall.) — Thiersch, Berliner klin. Wochenschrift. 1881. Bd. 18. No. 40. S. 591. (1 Fall.) — Kulenkampf, Ein Fall von Pankreasfistel. Ebendas. 1882. No. 7. (1 Fall.) — Bozeman, Removal of a cyst of pancreas weighing 20¹/₂ pounds. New York Medical Record. 1882. Vol. XXI. p. 46. (1 Fall.) — Gussenbauer, Zur operativen Behandlung der Pankreaszysten. Langenbeck's Archiv für klinische Chirurgie. 1883. Bd. 29. S. 355. (1 Fall.) — Dixon, Cystic degeneration of the pancreas. New York Medical Record. 1884. Vol. XXV. p. 304. (1 Fall.) — Riedel, Ein Fall von Pankreaszyste. Langenbeck's Archiv für klin. Chirurgie. 1885. Bd. 32. S. 994. (1 Fall.) — Senn, The surgical treatment of cysts of the pancreas. Journal of Americ. Medical Association. 1885. Sept.-Octob. (1 Fall.) — Salzer (Billroth), Zur Diagnostik der Pankreaszysten. Zeitschrift für Heilkunde. 1886. Bd. 7. S. 11. (1 Fall.) — Kramer (Hahn), Centralblatt für Chirur. 1886. S. 23. (1 Fall.) — Kootz (Ahlfeld), Operation einer Pankreaszyste. Inaug.-Diss. Marburg. 1886. (1 Fall.) — Witzel, Centralblatt für Chir. 1887. No. 1. S. 11. (1 Fall.) — Küster, Zur Diagnose und Therapie der Pankreaszysten. Berliner klin. Wochenschrift. 1887. No. 9. (1 Fall.) — Subotik, Ein operirter Fall von Pankreaszyste. Wiener medicin. Zeitung. 1887. No. 23 u. 24. (1 Fall.) — H. Zielstorff, Ein Fall von Unterleibsyste (Pankreaszyste?). Inaug.-Diss. Greifswald. 1887. (1 Fall?) — W. Kühnast, Ueber Pankreaszysten. Inaug.-

Diss. Breslau. 1887. (1 Fall.) — Hagenbach, Ueber compl. Pankreaskrankheiten und deren chirurgische Behandlung. Deutsche Zeitschrift f. Chirurgie. 1888. S. 110. (1 Fall.) — Bull, Report of a case of cyst of the pancreas. New York Med. Journ. Vol. XLVI. p. 376. Ref. Centralblatt f. Chir. 1888. S. 447. (1 Fall.) — Nichols, A case of cyst of the pancreas. Ebendasselbst. Vol. XLVII. p. 575. Ref. ebendasselbst. 1888. S. 879. (1 Fall.) — Lardy, Ueber Pankreascysten. Correspond.-Blatt f. schweizer Aerzte. 1888. No. 9. (1 Fall.) — Wölfler, Zur Diagnose und Therapie der Pankreascysten. Zeitschrift für Heilkunde. 1888. Bd. 9. S. 119. (1 Fall.) — Albert, Arbeiten aus der k. k. chirurgischen Universitätsklinik zu Wien. 1888. S. 222 u. 223. (Ref. bei Schröder, Inaug.-Dissert. s. dens.) (2 Fälle.) — H. Lindner, Ein Fall von Pankreascyste. Internation. klin. Rundschau. 1889. No. 8 u. 9. (1 Fall.) — Parkes, Archiv für klinische Chirurgie. 1889. Bd. 39. (Ref. Schröder, Inaug.-Dissert.) (1 Fall.) — Tremaine, Cyst of the pancreas successfully removed. Transactions of the Americ. Surg. Assoc. Vol. VI. Philadelphia. 1888. August. p. 557. (1 Fall.) — Ochsner, Archiv f. klin. Chirurgie. 1889. Bd. 39. Heft 2. (1 Fall.) — Filippow, Zur Casuistik der Pankreascysten. Chirurgitschewski Westnik. 1890. Januar. Ref. Centralblatt. 1890. S. 400. (1 Fall.) — O. Riegner, Zur Diagnose und Therapie der Pankreascysten. Berliner klin. Wochenschr. 1890. No. 42. Nachtrag No. 45. (1 Fall.) — Karowski, Zur Diagnose und Therapie der Pankreascysten. Deutsche med. Wochenschr. 1890. No. 46 u. 47. (2 Fälle.) — E. Ludolph, Ueber operativ behandelte Pankreascysten. Inaug.-Diss. Bonn. 1890. (2 Fälle.) — A. Martin, Ein Fall von Pankreascyste. Virchow's Archiv. Band 120. S. 494. (1 Fall.) — Gussenbauer, Zur Casuistik der Pankreascysten. Prag. med. Wochenschr. 1891. No. 32. (1 Fall.) — Pearce Gould, Two cases of cysts of the pancreas. Lancet. 1891. August 8. (2 Fälle.) — Albert, Lehrbuch der Chirurgie. Wien und Leipzig. 1891. S. 424. (1 Fall.) — Hayes Agnew, Pancreatic cyst. Univers. Medical Magazine. Mai 1891. p. 469. Ref. Gazette hebdomadaire de médecine et de chirurgie. Juni 1891. u. bei Schröder, Dissert. (1 Fall.) — M. Hartmann, Kystes du pancréas. Revue de chirur. Mai 1891. Ref. bei Schröder. (1 Fall.) — J. Hersche, Operation einer Pankreascyste von seltener anatomischer Lagerung. Wiener klin. Wochenschr. 1892. No. 51. (1 Fall.) — H. Schröder, Beitrag zur Diagnose und Therapie der Pankreascysten. Inaug.-Diss. Breslau. 1892. (2 Fälle.) — P. Swain, Pancreatic cyst or effusion into lesser peritoneal cavity? Brit. Med. Journal. No. 1679. p. 456. Ref. Centralblatt f. Chirurgie. 1892. S. 703. (1 Fall?) — J. Lloyd, Injury of the pancreas, a case of effusion into the peritoneal cavity. Ebendasselbst. No. 1663. p. 1051. Ref. ebendasselbst. 1893. S. 623. (1 Fall?) — J. Schnitzler, Beitrag zur Casuistik der Pankreascysten. Internat. klin. Rundschau. 1893. No. 5. (2 Fälle.) — Flaischlen, Ein Fall von Pankreascyste. Zeitschr. f. Gynäkologie u. Geburtsh. 1893. (1 Fall.) — W. Thorén (Oskarshamm), Pankreascyste, Laparotomie. Eira. 1893. No. 4. p. 99. Ref. Centralblatt für Gynäkologie. 1893. (1 Fall.) — Schwartz, Sur un cas de kyste du pancréas. Paris. Semaine méd. XIII. 36. 1893. Ref. Schmidt's

Jahrbücher. No. 241. S. 181. (1 Fall.) — H. Stieder, Centralblatt für allgemeine Pathologie und pathologische Anatomie. IV. 12. 1893. Ref. Schmidt's Jahrbücher. No. 240. S. 125 u. 126. (1 Fall nicht operirt.) — Reeve, A case of pancreatic cyst. Ann. of Surgery. August 1893. Ref. Centralblatt für Chirurgie. 1894. S. 591. (1 Fall.) — M. Mulert (Zweifel), Ein Fall von Pankreascyste. Inaug.-Dissert. Leipzig. 1894. Centralblatt für Gynäkologie. 1894. No. 27. S. 641 u. 659. (1 Fall.) — A. Tilger, Beitrag zur pathologischen Anatomie und Aetiologie der Pankreascysten. Virchow's Archiv. 137. 2. S. 348. 1894. (Nicht oper., sondern 1 Sectionsfall.) — Durante, Ueber eine neue Form von Pankreascyste. Italienischer Chirurgen-Congress in Rom. 1894. Internat. klin. Rundschau. 1894. No. 1 u. 2. Ref. Centralblatt f. Chir. 1894. S. 424. (1 Fall.) — Gussenbauer, Zur Casuistik der Pankreascysten. Prager medicin. Wochenschrift. 1894. No. 2 u. 3. (2 Fälle.) — Mayo (Rochester), Pancreatic cyst. New York Med. Record. 1894. Febr. 10. Ref. Centralbl. f. Chir. 1894. S. 591. (1 Fall.)

X.

Ueber die odontoplastischen Odontome nebst
Mittheilung eines neuen einschlägigen Falles.

Von

Dr. Ali Krogius,

Docent für Chirurgie an der Universität Helsingfors (Finland.)

(Hierzu Taf. IV.)

Vor etwas mehr als einem Jahre hatte ich Gelegenheit von dem rechten Unterkiefer einer jungen Frau ein grosses odontoplastisches Odontom auf operativem Wege zu entfernen. Dieser Fall gab mir die Anregung näher auf die Literatur über diese äusserst seltenen Missbildungen einzugehen, zumal dieselben in den gebräuchlichen Handbüchern der Chirurgie und Odontologie nur sehr kurz behandelt sind. Im Folgenden will ich zuerst einen kurzen Ueberblick über die Lehre von den Odontomen geben, wie sich dieselbe hauptsächlich durch die Untersuchungen Broca's herausgebildet hat. Nach Vorführung des von mir behandelten Falles werde ich sodann eine Zusammenstellung der in der Literatur verzeichneten Fälle von odontoplastischen Odontomen bieten, und will es schliesslich versuchen an der Hand des gesammelten Materials die Lehre von der Aetiologie, der pathologischen Anatomie, der Symptomatologie, der Diagnose und der Behandlung dieser Geschwülste in ihren Grundzügen darzustellen.

Unter dem Namen der Odontome beschrieb Broca¹⁾ im Jahre 1869 eine neue Gruppe von Geschwülsten, die einer Hypergenese der transitorischen oder endgültigen Zahngewebe, also einer während

¹⁾ Paul Broca, *Traité des tumeurs*. Tome II. p. 275. Paris. 1869.

der Entwicklung des Zahnbulbus eingetretenen Ernährungsstörung ihren Ursprung verdanken. Seine Darstellung gründete Broca theils auf Thatsachen, die zu constatiren er selbst Gelegenheit gehabt, theils auf Beobachtungen, die von früheren Forschern gemacht worden. Es sind nämlich schon längere Zeit vor Broca monströse Zahnbildungen unter verschiedenen Namen beschrieben worden, ohne dass man deren wirkliche Natur oder ihren inneren Zusammenhang völlig durchschaut hätte. So hat z. B. schon Fauchard¹⁾ im Anfang des vorigen Jahrhunderts (1728) drei Fälle von „*Excroissances pierreuses formées sur les dents ou dans leur voisinage*“ beschrieben. Andere derartige harte Geschwülste sind von verschiedenen Autoren beschrieben und als Exostosen der Kiefer aufgefasst worden. Im Anfange dieses Jahrhunderts (1809) beobachtete Oudet im Unterkiefer eines jungen Mannes einen eigenthümlichen harten Tumor, der seiner Meinung nach durch eine sehr ungewöhnliche und monströse Entwicklung und Zusammenschmelzung mehrerer verschiedener Zahnanlagen entstanden war. Im Jahre 1854 beschrieb Carl Wedl eine Kiefergeschwulst, die sich im Unterkiefer in der Nähe des rechten Weisheitszahnes entwickelt hatte. Bei der mikroskopischen Untersuchung derselben stellte es sich heraus, dass sie aus Dentin und Email bestand. Wedl nahm an, dass ihr Entstehen auf einem „*vitium primae conformationis*“ in der Zahnanlage beruhte. Kurze Zeit darauf (1855) demonstirte Forget vor der Société de Chirurgie in Paris einen monströsen harten Tumor, den er bei einem jungen Manne durch Resection der linken Unterkieferhälfte entfernt hatte. Dieser Tumor bestand, wie die mikroskopische Untersuchung ergab, aus einer Dentinmasse, die sowohl auf der Oberfläche, wie im Innern von Emailsichten durchsetzt war.

Nebst diesen verzahnten Missbildungen waren aber auch weiche im Kiefer eingekapselte Geschwülste beschrieben worden, deren Genese aus einer Zahnanlage entweder als sehr wahrscheinlich betrachtet werden musste, oder sogar durch die histologische Untersuchung direct erwiesen war. Als ein derartiges, nicht verzahntes Odontom wird von Broca die von Dupuytren im Jahre 1829 in Gazette des hôpitaux beschriebene fibröse Geschwulst bezeich-

¹⁾ cf. Broca, l. c.

net, die er im Unterkiefer eines jungen Mädchens antraf. Der positive Beweis jedoch, dass ein derartiger fibröser Tumor sich auf Kosten einer Zahnanlage entwickelt habe, wurde erst in dem von Letenneur im Jahre 1859 mitgetheilten Falle geführt. Bei der mikroskopischen Untersuchung der von demselben operirten Neubildung, die bei oberflächlicher Untersuchung mit einem gewöhnlichen fibroplastischen Tumor verwechselt werden konnte, fand nämlich Robin, dass der Bau derselben in Wirklichkeit völlig identisch war mit der Structur des Zahnbulbus vor seiner Denticification. Einige Zeit darauf (1862) sah sich Robin selbst in den Stand gesetzt zwei weitere Fälle von nicht verzahnten Odontomen mitzutheilen, die in der Nélaton'schen Klinik operirt worden waren. Eine Uebergangsform von den nicht verzahnten zu den verzahnten Odontomen hatte Broca Gelegenheit im Jahre 1863 in einem Tumor zu beobachten, in dem die beginnende Denticification stellenweise zur Bildung harter, zahnähnlicher Massen geführt hatte, während andere Theile der Geschwulst ihre weiche Consistenz noch beibehalten hatten.

Ausser den ebenerwähnten monströsen Zahnbildungen lag noch aus der odontologischen Praxis eine Menge Beobachtungen von mehr banalen partiellen Odontombildungen vor, und auch die Thierpathologie hatte eine nicht unbedeutende Anzahl solcher geliefert, die hauptsächlich bei den Herbivoren beobachtet worden waren.

Durch ein eingehendes und scharfsinniges Studium des vorliegenden Materials gelang es Broca die scheinbar ungleichartigen Erscheinungen auf diesem Gebiete zu einem Ganzen zusammenzufügen und die resp. Producte einer während der Entwicklung des Zahnfollikels eingetretenen krankhaften Störung auf die verschiedenen Phasen dieser Entwicklung zu beziehen. Möglich gemacht wurde ein derartiges Unternehmen erst durch genaue Kenntniss der normalen Odontogenese, wie sich dieselbe durch die klassischen Untersuchungen von Robin und Magitot, von Broca selbst u. A. entwickelt hatte.

Nach Broca kann man in der Entwicklungsgeschichte des Zahnfollikels 4 Perioden unterscheiden, und zwar: période embryoplastique, p. odontoplastique, p. coronaire und p. radicaire. In jedem dieser Entwicklungsstadien können diejenigen krankhaften Störungen entstehen, die zur Bildung von Odontomen führen, und

können diese Geschwülste somit in 4 verschiedene Gruppen eingetheilt werden: odontomes embryoplastiques, odontoplastiques, coronaires und radiculaires, die unter sich grosse Verschiedenheiten hinsichtlich der Form, des Baues und übriger Eigenschaften aufweisen.

Die embryoplastischen Odontome entstehen in einer Periode, wo man im Zahnfollikel nur eine weiche, amorphe Masse mit eingesprenkten fibroplastischen Elementen unterscheiden kann. Es sind dies weiche Geschwülste, die aus fibroplastischem oder, — wenn der Tumor in einer späteren Entwicklungsperiode des Zahnfollikels entstanden ist, — aus fibrösem Gewebe zusammengesetzt sind. In diese Gruppe reiht Broca unter anderen auch die von Dupuytren beschriebenen, im Unterkiefer eingekapselten Geschwülste ein, welchen dieser letztere den Namen „Corps fibreux ou fibro-cellulaires des mâchoires“ giebt.

In der odontoplastischen Periode haben sich schon diejenigen Organe entwickelt, deren Aufgabe es ist die endgültigen Zahn- gewebe zu bilden, nämlich die Dentin- und die Emailzellen. Es können in Uebereinstimmung hiermit die odontoplastischen Odontome eine vollständige Dentification durchmachen und können selbstverständlich je nach dem Stadium, in dem man den Tumor antrifft, die verschiedensten Uebergangsformen von ganz weichen bis zu vollständig verzahnten Odontomen zur Beobachtung kommen. Jene können mit Hilfe des Mikroskops von den embryoplastischen Odontomen leicht dadurch unterschieden werden, dass man in ihnen die vorerwähnten Dentin- und Emailzellen antrifft. Die verzahnten Odontome ihrerseits erscheinen als ungemein harte Gebilde von oft sehr verwickeltem Bau; sie bestehen aus Dentin und Email in regelloser Vertheilung oder auch nur aus Dentin, wenn nämlich, — wie es bisweilen eintreffen kann, — die weiche Emailschiicht infolge des Druckes des rapide wachsenden Bulbus atrophirt ist. Beim Menschen enthält in dieser Periode der Zahnfollikel nur ein einziges vascularisirtes Organ, den Bulbus, entbehrt dagegen eines besonderen Cementorgans, wie wir es bei den Herbivoren vorfinden; es können daher nach Broca beim Menschen die odontoplastischen Odontome niemals Cement enthalten, während das bei den Herbivoren der Fall ist.

Die Kronenodontome sind stets mehr oder weniger verzahnt,

da ihre Entstehung in eine Entwicklungsperiode fällt, wo die Verzahnung schon begonnen. Der zur Zeit ausgebildete Theil der Krone verbleibt unverändert und kann mit Leichtigkeit von dem pathologischen Producte unterschieden werden. Die Kronenodontome werden von Broca in diffuse und umschriebene eingetheilt, je nachdem die ganze Pulpa oder nur ein beschränkter Theil derselben an dem pathologischen Prozesse Theil nimmt.

Die Geschwülste der letzten Gruppe schliesslich, die Wurzelodontome, nehmen ihren Anfang in der Entwicklungsperiode der Zahnwurzeln bei bereits ausgebildeter Zahnkrone. In dieser Periode wird an den menschlichen Zähnen die Cementschicht gebildet; es sind sonach beim Menschen die Wurzelodontome die einzigen, die Cement enthalten können. Dagegen entbehren sie immer das Email aus dem Grunde, weil das Emailorgan das Niveau der Krone nicht überschreitet.

Ausser diesen vier Hauptgruppen unterscheidet Broca noch die heterotopischen Odontome, die aus einer verirrten Zahnanlage entstanden sind, und die zusammengesetzten Odontome, odontomes composés, die von sehr verwickeltem Bau sind und sich auf Kosten mehrerer benachbarter Zahnfollikel entwickelt haben.

Nach Vorausschickung dieser kurzen Data, die ich der klassischen Arbeit Broca's entnommen, will ich im Folgendem zur Beschreibung des von mir beobachteten Falles von odontoplastischem Odontom schreiten.

Maria S., 24jähriges Dienstmädchen aus Borgo, kam Anfang Sept. 1893 in meine Behandlung in der Poliklinik des hiesigen chirurgischen Krankenhauses.

Anamnese: Patientin hat sich im Allgemeinen einer guten Gesundheit erfreut. Vor 2 Jahren litt sie eine Woche lang an Schmerzen im rechten Unterkiefer, wobei diese Gegend gleichzeitig geschwollen war. Diese Schmerzen vergingen bald von selbst und auch die Schwellung verschwand zum grössten Theil; nach Angabe der Patientin blieb jedoch eine leichte Auftreibung der rechten Wange bestehen. Ungefähr ein Jahr später (im Herbst 1892) stellten sich im rechten Unterkiefer wieder ein dumpfer Schmerz und Spannung ein, die eine bedeutende Schwellung der betreffenden Gegend im Gefolge hatten. Der Schmerz hielt den ganzen Winter und den darauf folgenden Sommer an. Im Juni 1893 wurde am vorderen Rande des M. masseter eine Incision gemacht, wobei nur Blut herauskam. Kurze Zeit darauf besuchte Pat. wieder einen Arzt; dieser nahm eine Retention des Weisheitszahnes an, machte, um

derselben abzuhefen, einen Einschnitt im Zahnfleisch und resecirte einen Theil des darunter liegenden Knochens. Gleichzeitig öffnete er einen Abscess, der sich unmittelbar hinter dem Kieferwinkel gebildet hatte. Trotz alledem hielt der Schmerz noch immer nach wie vor an. Im rechten Unterkiefer war kein Weisheitszahn durchgebrochen; der Zeit des Durchbruchs des linken kann sich Pat. nicht erinnern. Von den beiden Mahlzähnen im rechten Unterkiefer war der eine schon früher cariös geworden und ausgefallen, der zweite, ebenfalls cariös, wurde im Sommer 1893 extrahirt. Früher hatte Pat. an Schmerzen im zweiten Mahlzahne des rechten Oberkiefers gelitten, der damals auch extrahirt wurde. Ferner war der erste Mahlzahn im linken Unterkiefer vor einiger Zeit cariös geworden und herausgefallen.

Status praesens: Pat. ist von ungemein kräftigem Körperbau und gesundem Aussehen. — Bei der Inspection gewahrt man eine bedeutende Auftreibung der Gegend vor dem rechten Unterkieferwinkel. Unmittelbar hinter diesem letzteren, sowie am vorderen Rande des *M. masseter* sind Fisteln vorhanden, aus denen Eiter hervorquillt. Beim Einführen einer Sonde in die Fistelöffnungen stösst man auf unebenen Knochen. Bei der Untersuchung der Mundhöhle findet man im rechten Unterkiefer eine ansehnliche, ebene, harte Auftreibung, die hinter dem ersten Backenzahn beginnt und sich auf der buccalen Oberfläche des Kiefers bis zum aufsteigenden Aste desselben erstreckt. Die linguale Oberfläche des Kiefers scheint dagegen nicht aufgetrieben zu sein. Im rechten Unterkiefer fehlen alle Mahlzähne, hingegen findet man hierselbst im oberen Rande des Zahnfleisches, ungefähr 2 Ctm. nach hinten vom zweiten Backenzahne, an der Stelle, wo der Weisheitszahn hätte stehen müssen, ein ovales Loch, auf dessen Boden man auf rauhen Knochen stösst. Im linken Unterkiefer fehlt der erste Mahlzahn; die übrigen Zähne sind hier vorhanden und weisen nichts Abnormes auf. Im Oberkiefer vermisst man auf der rechten Seite den zweiten Mahlzahn; auf jeder Seite des Oberkiefers ist nur je ein Backenzahn vorhanden; doch finden sich auf den entsprechenden Stellen trotzdem keine Lücken in der Zahnreihe; nach innen und hinten vom rechten Backenzahne sieht man die Reste einer Wurzel. Die Configuration der Kiefer im Uebrigen bietet nichts Abnormes dar.

Behandlung und Verlauf: Die Operation wurde am 6. September 1893 ausgeführt. — Der Schnitt wurde von der einen Fistelöffnung zur anderen geführt und ging bis auf den Knochen; das Periost wurde darauf vom Unterkiefer nach oben und unten losgelöst. Es stellte sich heraus, dass die Fisteln in eine Knochenhöhle führten. Nachdem die zwischen denselben befindliche Knochenbrücke weggemeisselt worden, stiess ich unter derselben auf eine ebene ungemein harte Knochenmasse. Diese wurde durch Wegmeisseln der darüber gelagerten Kiefertheile in grosser Ausdehnung freigelegt und konnte darauf beweglich gemacht werden. Nach ihrer Entfernung restirte im Kiefer eine grosse ovale Knochenhöhle, welche mittels des oben erwähnten Loches im Zahnfleische mit der Mundhöhle in Verbindung stand. Auf dem Boden des vorderen Theiles dieser Knochenhöhle wurde eine schief nach oben, hinten und innen gerichtete Krone eines Mahlzahnes angetroffen. Der zurückgehaltene

Zahn wurde nebst Wurzeln mit dem Meissel entfernt, die Höhle durch Auskratzen von Granulationen befreit und mit Jodoformgaze tamponirt. Die ersten Tage nach der Operation litt Pat. an Schmerzen im Kiefer, die jedoch bald nachliessen. Die äussere Wunde heilte rasch, die Narbe war nicht besonders entstellend. Nach der Mundhöhle zu bestand dagegen noch lange eine granulirende Höhle. Doch war auch diese geheilt, als ich Pat. im Sommer 1894 wiedersah.

Beschreibung des Odontoms: Der entfernte harte Körper, den ich fürs erste als ein nekrotisches Kieferstück deutete, bot bei näherer Untersuchung einen ganz eigenthümlichen Bau dar, der mich dazu veranlasste ihn unter die Gruppe der Odontome einzureihen. — Der Tumor misst an Länge 3,9 Ctm., an Höhe 3 Ctm. und an Breite 1,6 Ctm. Sein Gewicht beträgt 13,5 Grm. Die Form des Tumors ist eine länglich zugeplattete. Sein vorderer Rand ist ziemlich eben; der obere und hintere dagegen laufen in 5 grössere Zacken aus. Am unteren Rande ist nach vorne zu ein genauer Abdruck der Kauoberfläche eines Mahlzahnes sichtbar (Taf. IV, Fig. 1, a). Nahe am oberen Rande befindet sich im vorderen Theile der lingualen Oberfläche des Tumors eine Vertiefung mit cariösem Boden (Taf. IV, Fig. 2, a). (Diese Stelle entspricht der vorerwähnten Incision im Zahnfleische, und die cariöse Höhle leitet ihren Ursprung von der im Anschluss an die Incision gemachten Resection des unterliegenden Knochens her.) Die buccale Oberfläche des Tumors ist durch den Meissel theilweise geschädigt. Die unversehrten Stellen besitzen im vorderen Theile eine mehr ebene Oberfläche von weissgelber Farbe und elfenbeinerner Consistenz; im hinteren Theile dagegen ist die Oberfläche von einer Menge kleiner Knötchen von glänzend weisser Farbe und ungemein harter Consistenz bedeckt (Email). Die linguale Fläche bietet ein sehr schönes drüsenähnliches Aussehen dar (Taf. IV, Fig. 2); sie ist nämlich von in verschiedenen Richtungen verlaufenden Furchen und Vertiefungen durchzogen, die runde oder mehr unregelmässig geformte Knötchen von verschiedener Grösse zwischen sich fassen. Die Farbe dieser Knötchen ist eine weissgelbe, nur auf einigen wenigen Stellen gewahrt man kleine opalin-weiße, porzellanähnliche Tröpfchen (Email). Der Tumor giebt beim Anschlagen mit einem Metallstab einen hohen Ton. Seine Consistenz ist eine ungemein harte, so dass er sich nur mit der grössten Anstrengung durchsägen lässt. Die geschliffene Schnittfläche bietet ein sehr eigenthümliches Aussehen dar (Taf. IV, Fig. 3). Man unterscheidet auf derselben eine weissgelbe, knochenähnliche Grundmasse, in welche eine Menge kleiner runder oder ovaler Systeme eingesprengt sind. In diesen letzteren kann man zwei concentrische Ringe unterscheiden, von denen der äussere opalin-weiß, der innere von mehr gelblicher Farbe ist. In einer Anzahl dieser Bildungen sieht man ausserdem im Centrum ein Lumen, das zum Theil von kalkartigen Massen ausgefüllt ist. Der centrale Theil des Tumors enthält derartige Dentikeln in sehr reichlicher Menge, und sind dieselben zum Theil in eine harte Grundsubstanz eingebettet, zum Theil sind sie durch weiches Zwischengewebe lose mit einander verbunden. Der periphere Theil des Tumors, der stellenweise gegen das centrale Dentikelagglomerat ziemlich gut ab-

gegrenzt zu sein scheint, erscheint dem unbewaffneten Auge ziemlich gleichförmig, elfenbeinähnlich. Bei näherer Untersuchung jedoch, und besonders bei Lupenvergrößerung kann man auch in dieser Schicht eine Menge runder oder langgestreckter Dentikelsysteme unterscheiden. Auch weissglänzende Streifen bekommt man hier zu Gesicht, die sich von den porzellanähnlichen Tröpfchen auf der Oberfläche radiär in das Innere der Rindenschicht hineinstrecken.

In diesem Zusammenhange will ich noch mit einigen Worten des unter dem Tumor zurückgehaltenen Zahnes gedenken. Zwecks näherer Untersuchung übergab ich ihn dem Herrn Dr. Aeyräpää, Docenten für Odontologie an der hiesigen Universität, dem ich an dieser Stelle meinen Dank aussprechen will sowohl für die freundlichen Rathschläge, die er mir ertheilt, als auch für die Bereitwilligkeit, mit welcher er mir seine odontologische Literatur zur Verfügung gestellt. Nach genauer Untersuchung des mehrerwähnten Zahnes und nach eingehender Vergleichung desselben mit entsprechenden Zähnen der linken Unterkieferhälfte, kam Dr. Aeyräpää zu der Ueberzeugung, dass der betreffende Zahn als ein Weisheitszahn gedeutet werden müsse.

Mikroskopische Untersuchung: Nur mit grosser Schwierigkeit gelang es mir, einen etwas grösseren, zusammenhängenden dünnen Schnitt von dem peripheren Theile des Tumors zu erhalten; der centrale Theil dagegen, dessen mikroskopisches Bild ohne Zweifel von weitaus grösstem Interesse gewesen wäre, zerbröckelte sich immer beim Schleifen, so dass von demselben keine brauchbaren Schnitte erhalten werden konnten.

Taf. IV, Fig. 4 stellt die mikroskopische Structur eines kleineren peripheren Theiles des Tumors dar. Die Hauptmasse des Schnittes (a) besteht aus Dentin mit vorwiegend parallel verlaufenden, leicht geschlängelten Dentin-canälchen. Auf einigen Stellen sieht man Theile von Gefässcanälchen (d), die von einem besonderen kleinen Dentinsysteme (a') mit lichten, radiär angeordneten und stark gewundenen Dentin-canälchen umgeben sind. Man gewahrt ausserdem einige kleinere Inselchen (b'), die gleichsam in die Dentinmasse eingestülpt sind; ihre Peripherie wird von einer Emailschiicht gebildet, ihr Centrum besteht aus amorphen Massen mit eingestreuten kleineren Kalkansammlungen. Auch diese Inselchen sind von einer Dentinschiicht mit lichten radiären Canälchen umgeben. An der Peripherie des Schnittes sieht man eine ziemlich gut ausgebildete Emailschiicht (b). Im oberen Theil der Figur gewahrt man eine mehr amorphe Schicht mit schwarzen, unregelmässig geformten Körperchen (e) und ziemlich reichlichen Globularmassen (c). Es ist mir nicht gelungen Cementgewebe mit irgend welcher Sicherheit nachzuweisen. Doch sah ich auf einem Schnitte, vom Rande des Odontoms genommen, unregelmässige, stachelige Körper, die vielleicht als Knochenkörperchen gedeutet werden könnten. Mit einem scharfen Instrumente gelang es mir, sowohl von der Oberfläche, als auch aus dem Inneren des Tumors kleine Emailstückchen

abzusprengen, die nach Zerpressung gut entwickelte, quergestreifte Prismen zeigten (Taf. IV, Fig. 5).

Die eben beschriebene monströse Zahnbildung, die ganz und gar der Form eines normalen Zahnes entbehrte, keine Andeutung von Krone oder Wurzel zeigte und die bei mikroskopischer Untersuchung doch die specifischen Zahngewebe (Dentin und Email) in buntem Durcheinander aufwies, muss offenbar das Product einer während der odontoplastischen Entwicklungsperiode des Zahnbulbus entstandenen Entwicklungsstörung sein. Da der erste und zweite Mahlzahn derselben Kieferhälfte, auf welcher sich das Odontom entwickelt hatte, vorhanden gewesen waren und da der Weisheitszahn nach der Extraction des Odontoms unter demselben zurückgehalten angetroffen wurde, muss eine überschüssige Zahnanlage das Material zur Odontombildung geliefert haben. Wir haben es hier somit mit einem heterotopischen odontoplastischen Odontom zu thun.

Christopher Heath¹⁾ brachte im Jahre 1887 eine Zusammenstellung der Fälle von odontoplastischem Odontom, denen er in der Literatur begegnet war. Es gelang ihm 9 Fälle zusammenzubringen, in denen allen das Odontom im Unterkiefer vorgekommen war. Einige Fälle waren ihm doch entgangen, und ausserdem sind seit jener Zeit noch neue Fälle hinzugekommen. Bei einer möglichst genauen Durchmusterung der diesbezüglichen Literatur habe ich etwa 18 Fälle von verzahntem²⁾ odontoplastischem Odontom verzeichnet gefunden. Ich will diese Fälle im Folgenden kurz referiren.

Oudet beschreibt das von ihm im Jahre 1809 bei einem 25 bis 30jährigen Manne extrahirte, von mir schon erwähnte Odontom als „tumeur mamelonée, dure et comme pierreuse,“ welche Geschwulst an dem Platze der Backenzähne in die Mundhöhle hineinragte. Der Tumor war durch Verschmelzung einer grossen Anzahl einzelner Knoten gebildet, die mit Email bedeckt waren und un-

¹⁾ Christopher Heath, Lectures on certain diseases of the jaws. British Medic. Journ. Vol. 1 for 1887. p. 1375.

²⁾ Die gar nicht oder nur theilweise verzahnten Odontome, von welchen seit Broca nur wenige beschrieben worden sind, und die unter den Kiefertumoren gleichsam eine Gruppe für sich bilden, werden in dieser Kasuistik unbeachtet gelassen.

vollständig ausgebildeten Kronen der Schneide- und Eckzähne glichen. Oudet nahm an, dass die Geschwulst durch Zusammenschmelzen mehrerer verschiedener Zahnanlagen entstanden sei. Broca, der diesen Fall einer eingehenden Analyse unterwarf und den Tumor abbildete¹⁾, zeigte, dass derselbe als ein odontoplastisches Odontom mit Vermehrung der Bulben zu deuten sei (Näheres hierüber siehe im Folgenden). Das Odontom lief nach unten in eine konische Masse aus, die den Eindruck einer allerdings sehr unregelmässigen und enormen Zahnwurzel vortäuschte.

Einige Jahre später entfernte Sir William Fergusson durch partielle Resection des Unterkiefers eine grosse, unregelmässig geformte Zahnbildung, welche die Stelle des zweiten Mahlzahnes einnahm, wo sie mit einem Theile ihrer oberen Fläche aus dem Zahnfleische hervorstach. Unter dem Tumor, der dem Patienten grosse Schmerzen bereitet hatte, befand sich der Weisheitszahn zurückgehalten. Der Tumor ist von Tomes²⁾ genau beschrieben worden. Aeusserlich bot er keine Aehnlichkeit mit einem Zahne dar; auf der unebenen Oberfläche waren hie und da kleine Emailtröpfchen sichtbar. Die Schnittfläche zeigte eine radiäre Structur, die durch die Abwechselung der die Geschwulst zusammensetzenden Gewebe bedingt war. Diese Gewebe waren ausser Email, hauptsächlich Dentin und ausserdem ein knochenähnliches Gewebe „which in some places occupies a position relatively to the dentine which would lead to the inference that it is cementum, whilst in others it is obviously the result of the calcification of portions of the dentine pulp which had lost their layer of odontoblasts, and had, therefore ceased to produce true dentine by their calcification.“

Die von Carl Wedl bereits im Jahre 1854 besprochene Zahnmissbildung (von Dr. Jarisch übermittlelt) ist in dem im Jahre 1869 herausgegebenen Atlas von Heider und Wedl beschrieben und abgebildet³⁾. Der runde harte Tumor, dessen Dimensionen resp. 19, 21 und 15 Mm. waren, hatte sich über der Krone eines unteren Weisheitszahnes entwickelt, dessen deutlichen Abdruck er auf seiner basalen Fläche trug. Die Oberfläche war im Uebrigen

1) Broca, *Traité des tumeurs*. II. p. 319 u. 346.

2) Tomes, *A system of dental surgery*. London. 1887. p. 644 u. 645.

3) Heider und Wedl, *Atlas zur Pathologie der Zähne*. Leipzig. 1869. Tafel III. Fig. 39.

höckerig mit zahlreichen Furchen und Vertiefungen; kleine Lücken, sowie einzelne kleine Emailtröpfchen und grössere zusammenhängende Emailsichten konnten auf derselben schon mit unbewaffnetem Auge wahrgenommen werden. Die mikroskopische Untersuchung gab an die Hand, dass der Tumor vorwiegend aus Dentin bestand, welches sehr unregelmässig angeordnet und von einem System von Kanälchen durchsetzt war. Sowohl auf der Oberfläche, als auch im Innern konnte ausserdem Email nachgewiesen werden, wogegen deutlich entwickelte Cementsschichten nicht angetroffen wurden, wengleich die Verfasser doch einige zerstreute Knochenkörperchen mit strahlenförmigen Ausläufern antreffen konnten.

Ein anderer ziemlich analoger Fall (von Prof. Strassky mitgetheilt) ist in demselben Atlas veröffentlicht¹⁾. Das kleine Odontom lag wie eine Haube über der Krone eines unteren Mahlzahnes, dessen Höcker auf der unteren Fläche des Tumors vier durch eine kreuzförmige Leiste getrennte Vertiefungen hervorgebracht hatten. Der Zahn hatte den Tumor so sehr in die Höhe gepresst, dass dessen basaler Theil nur in einer Ausdehnung von 1 Mm. vom Zahnfleische bedeckt war. Ueber dem Basaltheile erhob sich ein zum Theil drüsenähnliches, zum Theil von glatten gewölbten Flächen begrenztes Gebilde. Auf dem höckerigen Theile waren eine Menge kleiner Emailtröpfchen sichtbar. Bei Lupenvergrösserung gewahrte man auf der Oberfläche mehrere kleine krater- und rinnenförmige Vertiefungen. Bei der mikroskopischen Untersuchung der Geschwulst stellte es sich heraus, dass dieselbe hauptsächlich aus Dentin bestand, das in unregelmässigen Inselchen angeordnet war. Von der Oberfläche stülpten sich blindsacktörmige Emailsichten ein, die auch in den tieferen Schichten die einzelnen Dentininseln umgaben. Cement konnte nicht mit Sicherheit nachgewiesen werden; doch sind Verff. geneigt einige stachelige, polymorphe Hohlräume, in welche die Zahnbeinkanälchen stellenweise einmündeten, als Knochenkörperchen (?) zu deuten.

Der von Forget¹⁾ im Jahre 1855 der Sociéte de Chirurgie in Paris vorgestellte Fall von Odontom, galt einen 20jährigen

¹⁾ l. c. Tafel III. Figg. 34—38.

²⁾ Forget, Tumeur ostéo-dentaire du maxillaire inférieure. Bulletin de la Sociéte de chirurgie de Paris. 11 Juillet 1855; Cf. ferner Forget, Note sur les tumeurs dentaires, leurs variétés, leur diagnostic, leur traitement. L'Union médicale. 1878. T. 5. p. 629.

Mann, der schon in einem Alter von 5 Jahren an Schmerzen im linken Unterkiefer gelitten hatte und bei dem sich 2 Jahre später auf derselben Stelle ein abgerundeter Tumor von der Grösse einer Haselnuss entwickelt hatte. Diese Anschwellung verblieb im Laufe der folgenden 8 Jahre unverändert, begann aber darauf rapide zuzunehmen. Die Mahlzähne derselben Seite waren nicht durchgebrochen. Im Jahre 1854 stellte sich Abscessbildung ein und im folgenden Jahre entfernte Forget den Tumor durch Resection der linken Unterkieferhälfte. Der gleichsam in eine Knochencyste eingeschlossene Tumor hatte die Form und Grösse eines grösseren Eies und besass eine unregelmässig höckerige Oberfläche. Auf der unteren Fläche des Tumors hatte ein unter demselben zurückgehaltener Mahlzahn einen entsprechenden Eindruck hervorgebracht. Bei der mikroskopischen Untersuchung der Geschwulst fand Robin, dass dieselbe sowohl auf der Oberfläche, als auch im Innern Email enthielt, hauptsächlich aber aus Dentin bestand. Nach der Ansicht Robin's und Forget's enthielt sie auch Cement, das sich durch das Vorhandensein von Knochenkörperchen kundgab. Broca¹⁾ dagegen, der den Tumor einer abermaligen Untersuchung unterwarf, konnte in demselben kein Cement nachweisen. Er fand in ihm nur auf den Stellen, wo Dentin und Email aneinander grenzten, ähnliche schwarze, unregelmässige, verzweigte Hohlräume, wie sie auch in normalen Zähnen an den Endpunkten der Dentinkanälchen vorkommen, und die allerdings mit Knochenkörperchen grosse Aehnlichkeit besitzen.

Im Jahre 1858 beschrieb J. Salter²⁾ ein oder richtiger zwei odontoplastische Odontome, die sich auf Kosten überschüssiger Zahnanlagen entwickelt hatten. Der Fall verhielt sich in Kürze wie folgt: Bei einem 35jährigen Manne, der an sehr intensiven Schmerzen im rechten Unterkieferwinkel litt, zeigte sich hinter dem Weisheitszähne eine kleine unregelmässige, knochenähnliche Masse, die durch das Zahnfleisch durchgebrochen war. Dieselbe wurde mit Leichtigkeit extrahirt. Salter hatte anfangs angenommen, dass er es mit einem Sequester zu thun hatte; bei näherer Untersuchung zeigte es sich jedoch, dass hier eine eigenthümliche Zahn-

¹⁾ Siehe Broca, l. c. p. 322. Note 2.

²⁾ J. Salter, Contribution to dental pathology, Guy's Hospital Reports, Ser. III. Vol. IV. 1858. p. 279. (Cit. nach Broca, l. c. p. 371.)

bildung von runder Form, ohne Andeutung von Krone und Wurzeln vorlag. Ihre obere Fläche war von einer Menge kleiner unregelmässiger Vegetationen bedeckt, die mit Email überzogen waren. Einige Zeit nach der Operation bildete sich an derselben Stelle wiederum eine ganz ähnliche Zahnmasse, wie die extrahirte. Da in der betreffenden Kieferregion alle normaliter vorkommenden Zähne vorhanden waren, müssen die obenerwähnten Odontome sich auf Kosten überschüssiger Zahnanlagen entwickelt haben und ist das der einzige bis jetzt beim Menschen beobachtete Fall eines heterotopischen Odontoms.

In einem von Harrison im Jahre 1862 der Odontological Society of Great-Britain mitgetheilten Falle¹⁾ wurde die Zahnmissbildung spontan durch das Zahnfleisch abgestossen. Sie glich sehr der von Forget beschriebenen und war zwischen den Schneide- und Mahlzähnen der linken Unterkieferhälfte belegen.

Weinlechner beobachtete (1869) bei einem 21(18?)-jährigen Mädchen eine Anschwellung, die sich vom zweiten rechten Backenzahne bis zum rechten Unterkieferwinkel erstreckte und über welcher sich im Zahnfleische eine kleine Oeffnung gebildet hatte. Im Uebrigen bot Pat. dieselben Symptome dar, mit denen ein erschwerter Durchbruch des Weisheitszahnes verbunden zu sein pflegt. Der erste Mahl Zahn der betreffenden Seite war früher extrahirt worden, der zweite war noch nicht durchgebrochen. Nach einem Einschnitte im Zahnfleische über der Auftreibung entfernte Weinlechner eine harte höckerige, strohgelbe Masse von der Grösse einer Kastanie, auf deren unterer Fläche sich eine viereckige Vertiefung vorfand, genau der Form und Grösse eines unteren Mahlzahnes entsprechend. Der Tumor lag im Unterkiefer in einem Hohlraume eingeschlossen, aus dessen Boden die Krone des zurückgehaltenen Weisheitszahnes hervorstach. Dieser letztere, der den obenerwähnten Eindruck im Odontome hervorgebracht, vollführte nach der Extraction der Geschwulst seinen Durchbruch und nahm seinen Platz im Alveolarrande ein. Prof. Wedl, der den Tumor einer näheren Untersuchung unterwarf, fand, dass die Hauptmasse desselben aus Dentin bestand,

¹⁾ Cit. nach Chr. Heath, *British Med. Journ.* Vol. I. for 1887. p. 1375.

²⁾ *Wochenblatt der K. K. Gesellschaft der Aerzte in Wien.* IX. Bd. Wien. 1869. p. 323; cf. ferner *Atlas zur Pathologie der Zähne* von Heider und Wedl, 2. Aufl. bearb. von Dr. J. v. Metnitz. Leipzig. 1889.

welches in mehreren, von einander getrennten Systemen angeordnet war. Ausserdem war, namentlich auf der unteren Fläche Email vorhanden; auch Cement war auf der oberen Fläche des Tumors „mit deutlichen, jedoch spärlichen Knochenkörperchen zu erkennen.“

Annandale¹⁾ veröffentlichte im Jahre 1873 folgenden Fall: Ein 17jähriges Mädchen, bei dem keine Mahlzähne in der linken Unterkieferhälfte durchgebrochen waren, litt seit 9 Monaten an Schwellung und Schmerzen in dieser selben Kieferhälfte. Ein Abscess hatte sich gebildet und sich in den Mund hinein geöffnet. Bei der äusseren Untersuchung wurde eine harte Anschwellung von der Grösse eines Hühnereies constatirt. Bei der Inspection der Mundhöhle gewahrte man an Stelle der Mahlzähne eine höckerige, harte Masse, die das Aussehen von nekrotischem Knochen hatte und aus einem Loche im Zahnfleische hervorstach. Diese Masse wurde mit einer Zahnzange durch den Mund entfernt und bestand aus einem harten, höckerigen Tumor, der eine Länge von $1\frac{1}{2}$, eine Breite von $1\frac{1}{4}$ Zoll besass und dessen Gewicht 300 Gran betrug.²⁾ Die Geschwulst wurde von Prof. Turner einer mikroskopischen Untersuchung unterworfen und fand er, dass ein Theil derselben mit einer Emailschiicht bedeckt war. Darunter fand er gut entwickeltes Dentin und in den tieferen Schichten „wirklichen Knochen, Lakunen, Canaliculi und Havers'sche Kanälchen enthaltend,“ der ganz regellos mit Dentinpartien abwechselte.

Chr. Heath³⁾ erwähnt eines Falles von Odontom, das von Goodwillie durch partielle Resection des Unterkiefers entfernt worden, theilt aber über dasselbe nichts Näheres mit.

Ein vom Zahnarzte Grohnwald entferntes Odontom ist von Baume⁴⁾ (1874) ausführlich beschrieben und von ihm als ein „odontome radicaire dentinaire“ gedeutet worden. Die in Rede stehende Missbildung war bei einer 20jährigen Frau beobachtet worden, die keine Mahlzähne im rechten Unterkiefer besass. An deren Stelle war 2 Jahre früher ein unregelmässiges Zahngebilde

¹⁾ Thomas Annandale, Case of rare tumour of the lower jaw successfully removed without division of the bone. Edinburgh Med. Journ. 1873. pag. 599.

²⁾ Nach Chr. Heath, Brit. Med. Journ. Vol. II. for 1887. p. 1375.

³⁾ l. c.

⁴⁾ Rob. Baume, Ein Odontom. Deutsche Vierteljahrsh. f. Zahnheilk. 1874. p. 252.

entstanden, das im Laufe von 8 Tagen mit seinem ganzen Umfange durch das Zahnfleisch durchgebrochen war. Seitdem litt Pat. im Laufe eines Jahres an intensiven Schmerzen im Kiefer. Grohnwald extrahirte mit dem Schlüssel eine unförmliche harte Masse von 3 Ctm. Länge, 2,6 Ctm. Höhe und 1,8 Ctm. Breite, deren Gewicht 10 Grm. betrug. Die labiale Fläche derselben bot ein unregelmässig drüsenähnliches Aussehen dar und war nicht im Besitze eines Emailüberzuges. Auf der lingualen Fläche gewährte man an der dem ersten Mahlzahne entsprechenden Stelle ein Gebilde, das eine gewisse Aehnlichkeit mit einer unvollständig entwickelten Krone aufwies und darunter „eine Formation, welche man für die Wurzel des kümmerlich entwickelten ersten Molaris halten könnte“. Weiter nach hinten, in der Gegend des zweiten Mahlzahnes war ebenfalls ein zahnähnliches Gebilde sichtbar. Die erst erwähnte dieser Zahnformationen entbehrte ganz und gar eines Emailüberzuges; die zweite war nur mit einem sehr spärlichen versehen. Die mikroskopische Untersuchung gab an die Hand, dass die Hauptmasse des Odontoms aus Dentin bestand, das in zahllosen getrennten Systemen angeordnet war. Ein Theil dieser Dentikeln war von gut entwickelten Emailsichten umgeben. Email war an der Peripherie des Tumors nicht nachzuweisen; dagegen konnten daselbst an jeder Stelle einige unzweideutige Knochenkörperchen angetroffen werden.

Baume deutet, wie gesagt, seinen Fall als ein „odontome radicaire“ und begründet seine Ansicht auf folgende Weise: „Wenn wir beachten, dass an Stelle der beiden Mahlzahnkronen entsprechende, sogar ähnliche, wenn auch von der Norm erheblich abweichende Gebilde vorhanden sind, so sind wir wohl mit uns einig, dass die Kronenbildungsperiode vergangen war, ehe das Odontom sich zu entwickeln begann. Die Kronen der beiden Molares sind zwar sehr unregelmässig und verkümmert, sie sind jedoch als Kronen hinlänglich deutlich. Aus der mikroskopischen Untersuchung ergibt sich, dass selbst die Structur der betreffenden Krone ganz abnorm ist. Auch hier wurde das Zahnbein nicht von einer Pulpa, sondern von verschiedenen Centren aus gebildet. Trotz dieser Unregelmässigkeit in der Structur bin ich nach Betrachtung der äusseren Form überzeugt, dass hier die mangelhaft entwickelten Mahlzahnkronen vorliegen.“ — Mir scheint gegen die Annahme, es

wäre die Periode der Kronenbildung bereits beendet gewesen, als das Odontom sich zu entwickeln begann, ganz entschieden der Umstand zu sprechen, dass die vermeintlichen rudimentären Zahnkronen wie der übrige Tumor einen ganz abnormen mikroskopischen Bau aufwiesen. Man ist im Gegentheil gezwungen anzunehmen, dass der krankhafte Process in diesem Falle schon während der odontoplastischen Periode seinen Anfang genommen. Wie bekannt, können die odontoplastischen Odontome Gebilde enthalten, die eine gewisse äussere Aehnlichkeit mit Zahnkronen besitzen und deren Entstehung Broca durch dasjenige Phänomen erklärt, dem er den Namen „multiplication des bulbes“ giebt. Derartige Gebilde dürften wohl in dem Falle Baume's vorgelegen haben.

In seinem Lehrbuche der Zahnheilkunde (Leipzig 1890) erwähnt Baume zweier weiterer odontoplastischer Odontome, von denen das eine vom Zahnarzte Weber aus Perleberg, das zweite vom Zahnarzte Constantin aus Odessa extrahirt worden waren. Leider war er nicht in der Lage Näheres über diese beiden Fälle mitzutheilen.

Uskoff¹⁾ hat im Jahre 1881 einen Fall von odontoplastischem Odontom mitgetheilt, das er einer eingehenden histologischen Untersuchung unterworfen hatte. Das Odontom gehörte einem 24jährigen Manne an, der die chirurgische Klinik in Breslau wegen einer schmerzhaften Schwellung der linken Unterkiefergegend aufgesucht hatte. Er hatte 8 Wochen vorher an sich selbst einen losen Mahlzahn aus dem linken Unterkiefer extrahirt; eine Woche später stellte sich eine Schwellung in der Gegend des Unterkieferwinkels ein. Ein Einschnitt, nach welchem noch eine Fistel fortbestand, war gemacht worden. Beim Sondiren der Fistelöffnung stiess man auf unebenen Knochen. Man nahm eine Nekrose des Kiefers an und schritt zur Resection; Pat. starb während der Chloroformnarkose an Synkope. Aus der Beschreibung des Präparats geht hervor, dass in einem Hohlraume im Unterkiefer eine ungemein harte höckerige Neubildung angetroffen wurde. Auf dem Boden des Hohlraumes stiess man auf einen etwas beweglichen, mit gut entwickelter Krone versehenen Mahlzahn, der auf der unteren Fläche des Tumors einen genauen Abdruck hervorgerufen hatte.

¹⁾ Uskoff, Ueber ein grosses Odontom des Unterkiefers. Virchow's Archiv. Bd. 35. 1881. p. 537.

Das Odontom, dass sich nach Ansicht des Verf. im Follikel des Weisheitszahnes entwickelt hatte, maass 5 Ctm. an Länge, 3 Ctm. an Höhe und 2 Ctm. an Breite. Bei der mikroskopischen Untersuchung stellte es sich heraus, dass der Tumor hauptsächlich aus Dentin bestand, in welchem deutlich entwickelte, wenngleich im Allgemeinen regellos angeordnete Zahncanälchen vorhanden waren. An mehreren Stellen gewahrte man Lücken, die mit einem der Zahnpulpa entsprechenden Gewebe ausgefüllt waren. Email war gar nicht vorhanden; dagegen konnte, allerdings nur in geringer Menge, deutlich entwickelte Knochensubstanz nachgewiesen werden, die manchmal Havers'sche Canälchen und immer Knochenkörperchen aufwies.

Christopher Heath¹⁾ beobachtete im Jahre 1882 folgenden Fall von Odontom: Bei der Pat., einem 18jährigen Mädchen, hatten sich vor einem halben Jahre im rechten Unterkiefer heftige Schmerzen eingestellt, die 3 Monate angehalten und welchen sich ferner ein Abscess und Fistelbildung zugesellt hatten. Bei der Inspection der Mundhöhle gewahrte man eine in Granulationen eingebettete weisse Masse, die das Aussehen von nekrotischem Knochen darbot. Die harte Masse wurde durch den Mund extrahirt; die resp. Maasse waren $1\frac{1}{2}$, $1\frac{1}{4}$ und 1 Zoll, das Gewicht betrug 315 Gran. Die Oberfläche war höckerig und mit stalaktitähnlichen Auswüchsen versehen. Die Hauptmasse des Tumors bestand aus Dentin mit zahlreichen Canälchen. Dazwischen sah man eine mehr unregelmässig angeordnete verkalkte Substanz mit zahlreichen Lacunen und Gefässcanälchen. Einige der Auswüchse waren mit bräunlichem opakem Email überzogen, welches indessen keine zusammenhängende Schicht bildete. Spuren von Email fand man auch im Innern des Tumors eingesprengt.

Arkövy²⁾ beobachtete bei einem 41jährigen Manne, der eine diffuse Volumzunahme der rechten Kieferwinkelgegend und im Uebrigen die Symptome, die bei einem erschweren Durchbruche des Weisheitszahnes beobachtet werden, darbot, im rechten Unterkiefer, auf dem Platze des Weisheitszahnes eine harte, höckerige

¹⁾ Clin. Soc. Transact. XV. 1882, p. 10 (Schmidt's Jahrbücher. 1885. Bd. 207. p. 47).

²⁾ Arkövy, Ueber ein Odontom. Oesterr. Ungar. Vierteljahrsschr. für Zahnheilkde. I. 1887. p. 6.

Masse von 2,8 Ctm. Breite und 2,5 Ctm. Höhe, die sich ohne Schwierigkeit mit dem Hebel entfernen liess. Unter ihrer basalen Fläche wurde die Krone eines zurückgehaltenen Mahlzahnes ange-
troffen. Nach Durchsägung des Odontoms gewährte man in der Mitte seines oberen Theiles eine in ihm eingeschlossene „anomal entwickelte Molarkrone“. Die mikroskopische Untersuchung ergab, dass der Tumor von einem Conglomerat von Zahnsystemen mit dazwischen liegendem Knochengewebe gebildet war. An der Peripherie einiger Zahnbeinfelder gewährte man Emailsichten, welch' letzteres Gewebe stellenweise auch zu grösseren Knoten zusammengefloßen war. An der Stelle des extrahirten Odontoms brach später ein normaler Weisheitszahn durch.

In allen bis jetzt erwähnten Fällen von odontoplastischem Odontom hatten diese ihren Sitz im Unterkiefer. Das von Jordan Lloyd¹⁾ im Jahre 1888 beschriebene Odontom bildet insofern eine alleinstehende Ausnahme, als dasselbe sich im Oberkiefer entwickelt hatte. Es gilt einen 21jährigen Mann, der seiner Aussage gemäss vor längerer Zeit einen Schlag gegen den rechten Oberkiefer erhalten hatte. Sechs Wochen bevor er in die Behandlung Lloyd's kam, stellten sich bei ihm Schmerzen in der Gegend der rechten oberen Mahlzähne und gleichzeitig eine Schwellung der rechten Gesichtshälfte und des Augenlides ein. Einige Tage später wurde der Versuch gemacht einen oberen Mahlzahn herauszuziehen; dieser wurde dabei aber abgebrochen. Um diese Zeit herum bemerkte Pat. zum ersten Male das Gebilde im Kiefer, welches ihn jetzt in das Queen's Hospital geführt hatte. Die Untersuchung ergab die Anwesenheit einer harten schmerzlosen Auftreibung des rechten Oberkiefers. In dem Alveolarrande war eine runde harte Masse sichtbar, die nekrotischem Knochen glich und die Gegend hinter dem ersten Mahlzahne einnahm. Durch Wegmeisselung des umgebenden Knochens konnte diese Masse, die für einen Sequester gehalten wurde, beweglich gemacht und entfernt werden. Dieselbe maass $1\frac{3}{16}$ Zoll in ihrer grössten Ausstreckung, $1\frac{1}{4}$ Zoll an Länge und $1\frac{1}{16}$ Zoll an Höhe und wog 279 Gran. Die Oberfläche war unregelmässig höckerig mit einigen grösseren Auswüchsen. Beim Durchsägen des Tumors zeigte es sich, dass

¹⁾ Jordan Lloyd, Composite odontome of the upper jaw; removal. The Lancet. 1888. Vol. I. p. 64.

derselbe ungemein hart war. Der Hauptsache nach bestand er aus regellos angeordneten Osteodontinschichten mit stellenweise über der Oberfläche ausgebreiteten Cementschichten. Opaline, perlenähnliche Flecke kamen hie und da längs der Peripherie des Schnittes vor.

In Scheff's Handbuch der Zahnheilkunde (Wien 1891) beschreibt Schlenker ein vom Zahnarzt Paulson in Frankfurt entferntes odontoplastisches, oder wie er es nennt „äusseres“ Odontom. Dasselbe hatte sich im linken Unterkiefer hinter dem zweiten Mahlzahne bei einem Manne entwickelt, der längere Zeit an Abscessbildungen an der Wange und am Halse, sowie an Maulsperrge litten hatte. Es präsentirte sich als eine runde, knochenähnliche Kugel, an deren Oberfläche mehrere Emailknötchen sichtbar waren. An der Peripherie war der Tumor im Uebrigen von einer dünnen Cementschicht bedeckt, während seine Hauptmasse aus regellos angeordnetem Dentin bestand.

Bevor ich daran gehe, in Kürze diejenigen Daten zusammenzufassen, die wir über die Aetiologie, sowie über die pathologisch-anatomischen und klinischen Eigenthümlichkeiten der odontoplastischen Odontome besitzen, will ich noch mit einigen Worten der Frage über die Eintheilung der Odontome gedenken. Die von Broca aufgestellte Classification ist keineswegs allgemein anerkannt worden. Schon Wedl wandte in seiner „Pathologie der Zähne“ gegen dieselbe ein, dass sie nicht auf histologischen That-sachen gebaut sei, und dass sie nicht in voller Uebereinstimmung mit der Lehre von der Entwicklung der Zähne stehe. Andere Eintheilungen sind vorgeschlagen worden, so z. B. von Sutton¹⁾, der sich auf rein anatomischen Grund stellend, die Odontome nach dem in denselben vorherrschenden Gewebe in cementomata, dentomata, osteo-dentomata und mixed-dentomata eintheilt. Baume zählt in seinem Lehrbuche der Zahnheilkunde²⁾ zu den Odontomen nur die monströsen Zahnmissbildungen, „die in ihrer Entwicklung die Grösse eines Zahnes überschreiten“. Er trennt somit von den Odontomen scharf z. B. die congenitalen Cementhypertrophien, die Cementodontome. Die eigentlichen Odontome theilt Baume

¹⁾ An introduction to general pathology. (s. Tomes. l. c. p. 648.)

²⁾ Robert Baume, Lehrbuch der Zahnheilkde. Leipzig 1896. p. 146.

in Kronenodontome, *Odontomata coronaria* und Wurzelodontome, *Odontomata radicularia*, ein. Die ersteren umfassen den ganzen Zahn, bei den letzteren ist die Krone „verhältnissmässig gut gebildet“ und die Degeneration umfasst hier nur den Wurzeltheil. Wenn man einerseits gegen die Eintheilung Sutton's den Einwand machen kann, dass dieselbe willkürlich und unbestimmt ist, sowie auf die Entwicklungsgeschichte keinen Bedacht nimmt, scheint mir andererseits die Eintheilung Baume's, wenigstens in den Anwendungen, die er selbst von derselben gemacht, zu schweren Widersprüchen zu führen. Beispielsweise zählt Baume das von ihm beschriebene Odontom (s. in der Casuistik) zu den Wurzelodontomen und deutet die beiden in demselben eingeschlossenen, zahnähnlichen Gebilde als wirkliche, mit einander zusammengeschmolzene Zahnkronen. Indessen geht, wie ich schon im Vorigen hervorgehoben, aus der Beschreibung hervor, dass diese Zahnkronen einen ganz abnormen mikroskopischen Bau besitzen. Die eine entbehrt ganz und gar des Emailüberzuges, und in beiden hat die Verzahnung ganz regellos, sowie in einer Menge einzelner Systeme stattgefunden. Wenn Baume sagt (p. 154): „Die Wurzelodontome entwickeln sich durch Wucherung der Pulpa des in Bildung begriffenen Wurzeltheils, nachdem die Krone fertig gebildet ist“¹⁾, scheint mir dieser Satz auf das in Rede stehende Odontom durchaus nicht angewandt werden zu können, da ja hier die vermeintlichen Zahnkronen selbst Produkte einer pathologischen Zahnbildung waren und somit keineswegs fertig gebildet sein konnten, als die Odontombildung ihren Anfang nahm. — Unter solchen Umständen muss man sich wohl der von Tomes²⁾ ausgesprochenen Ansicht anschliessen, dass, wenn auch gegen die von Broca aufgestellte Eintheilung der Odontome vielleicht berechtigte Anmerkungen gemacht werden können, dieselbe doch noch immer ihren Platz vertheidigt, zumal in Ermangelung einer besseren Classification. Jedenfalls besitzt sie den Vorzug der Klarheit und Uebersichtlichkeit.

Was die Aetiologie der Odontome anbetrifft, so wissen wir, dass dieselben ihre Entstehung einer Störung in der Entwicklung des Zahnbulbus verdanken; über die Ursachen dieser Entwicklungs-

¹⁾ Kursivirung von mir.

²⁾ l. c. p. 640.

störung wissen wir jedoch nichts Näheres. Man könnte annehmen, dass eine äussere Gewalt im Stande wäre, den ersten Anlass zur Odontombildung herzugeben und de facto berichtet schon Fauchard (1728)¹⁾ über einen Fall, wo eine Zahnmissbildung sich im Unterkiefer eines 7jährigen Kindes entwickelt hatte, bei dem vor 3 Jahren an derselben Stelle eine Quetschung mit nachfolgender Abscessbildung stattgefunden hatte. Auch in dem von Lloyd beschriebenen Falle finden wir verzeichnet, dass eine äussere Gewalt den Kiefer längere Zeit vor Entstehung des Odontoms getroffen hatte. Wenn auch in diesen zwei Fällen das Trauma irgend welche Rolle gespielt haben mag, — was keineswegs erwiesen ist — so stehen dieselben doch jedenfalls ganz vereinzelt da, denn in den meisten Fällen kann man in der Anamnese keinen Hinweis auf eine äussere augenfällige Ursache der Odontombildung finden. Weinlechner, der in seinem Falle (s. in der Casuistik) unter dem Odontom den zurückgehaltenen Weisheitszahn fand, der gegen den Tumor gedrückt und auf seiner unteren Fläche eine Vertiefung hervorgebracht hatte, stellte folgende Theorie über die Entstehung der Missbildung auf²⁾: „Bei dem Wachstume des zweiten Mahlzahnes dürfte wegen Raumbegung eine Dislocation des Keimes vom letzten Weisheitszahne stattgefunden haben, wobei der letztere statt hinter, unter dem zweiten Mahlzahne zu liegen kam und bei seiner Kronenbildung die Wurzelbildung des zweiten Mahlzahnes hemmte und allem Anscheine nach so störend einwirkte, dass die noch nicht fertige Krone des zweiten Mahlzahnes Anomalien der Bildung des Zahnbeins, Schmelzes und Cementes erlitt, welche theils mit excessivem, theils mit verkümmertem Wachstume einhergingen.“ Angesichts der Thatsache, dass die Mehrzahl der obenerwähnten odontoplastischen Odontome auf ihrer Oberfläche einen Abdruck eines nahebelegenen zurückgehaltenen Zahnes trugen, muss sich ja Einem der Gedanke aufdrängen, dass der Druck einer nahebelegenen Zahnanlage den Anlass zu der Odontombildung zu Grunde liegenden Entwicklungsstörung vielleicht hat hergeben können; doch kann die Thatsache ebenso gut durch die Annahme erklärt werden, dass der Druck seitens des nahebelegenen Zahnes, dessen Einwirkung auf der Odontomoberfläche sichtbare Spuren

1) Siehe Broca. l. c. p. 301.

2) Siehe Weinlechner, l. c.

hinterlassen, nur eine secundäre Erscheinung ist, entstanden durch die starke Volumzunahme des Odontoms, die dasselbe gezwungen, in den Alveol der nahebelegenen Zahnanlage einzudringen, nachdem die dazwischen liegende Knochenwand zur Atrophie gebracht worden.

Das einzige ätiologische Moment, das wir kennen, ist das Alter. Die Odontome können selbstverständlich nicht nach dem Zeitpunkte, wo die Entwicklung der Zähne vollendet ist, entstehen; sie müssen sonach eine dem Jugendalter eigene Affection ausmachen. Es giebt Ausnahmen von dieser Regel; dieselben stehen aber keineswegs in principiellm Widerspruch zu dem eben aufgestellten Satze. Es können nämlich die Odontome auch in verirrten Zahnanlagen entstehen (Broca's odontomes hétérotopiques), und, wie bekannt, entwickeln sich die überzähligen Zahnfollikel manchmal erst nach dem Zeitpunkte, der als die äusserste Grenze für die Entwicklung der normalen Zahnbulben bezeichnet wird. Auch kann es eintreffen, dass ein in einer normalen Zahnanlage entstandenes Odontom längere Zeit in seiner Weiterentwicklung stationär verbleibt und somit erst in einem mehr vorgeschrittenen Alter zur Behandlung gelangt. In allen obenerwähnten Fällen mit Ausnahme von zweien¹⁾ betrug das Alter der Patienten weniger als 26 Jahre (17—25 Jahre). In dem Falle von Salter brach der Tumor durch die Gingiva, als Pat. 35 Jahre alt war; hier lag ein heterotopisches Odontom vor. Der Pat. Arkövy's war 35 Jahre alt. Ob auch in diesem Falle eine überzählige Zahnanlage das Material zur Odontombildung geliefert, geht aus der Darstellung Arkövy's nicht hervor.

Eine grössere Disposition des einen oder des anderen Geschlechts für Odontombildung kann nicht nachgewiesen werden.

Die Follikel der bleibenden Zähne zeigen im Allgemeinen eine entschieden grössere Neigung zur Odontombildung als diejenigen der Milchzähne, und von den einzelnen Zähnen liefern die Mahlzähne das ungleich grösste Contingent von odontoplastischen Odontomen. In dem Falle von Oudet nahm das Odontom den Platz der Backenzähne ein, und in dem von Harrison ist die Gegend

¹⁾ In dem Falle von Oudet ist das Alter auf annähernd 25—30 Jahre angegeben. Ueber das Alter der Pat. von Fergusson, Harrison und Goodwillie habe ich in den mir zugänglichen Quellen keine Angaben gefunden.

zwischen den Schneide- und Mahlzähnen als der Sitz des Tumors angegeben; in allen übrigen Fällen dagegen haben die Follikel der Mahlzähne das Material zur Odontombildung hergegeben. Auffallend ist ferner die relativ grosse Häufigkeit der odontoplastischen Odontome im Unterkiefer im Verhältniss zu denen im Oberkiefer. In seinem Aufsätze über die Kiefergeschwülste hob Christopher Heath im Jahre 1887 hervor, dass in allen bis dahin bekannten Fällen die odontoplastischen Odontome im Unterkiefer vorgekommen waren. Seitdem ist indessen ein Fall veröffentlicht worden (Lloyd), in dem die Missbildung sich im Oberkiefer entwickelt hatte.

In derjenigen Periode der Entwicklung des Zahnbulbus, wo die odontoplastischen Odontome nach Broca ihren Anfang nehmen, hat sich in der corticalen Schicht bereits eine Reihe Dentinzellen entwickelt; ebenso kann man auch schon in den tiefsten Schichten der Emailanlage eine Reihe Zellen unterscheiden, die zur Bildung von Email bestimmt sind. In der stark vascularisirten Pulpa findet man für's Erste nur fibroplastische Elemente nebst einer geringen Menge Bindegewebe.

Der Ausgangspunkt des abnormen formativen Processes, der zur Odontombildung führt, ist in der Pulpa, dem einzigen vascularisirten Organe, zu suchen, und diejenigen Ernährungsstörungen, die in den Dentin- und Emailzellen stattfinden, müssen als secundäre Wirkungen der krankhaften Veränderungen in jener gedeutet werden. Der excentrische Druck, den die hypertrophirende Pulpa auf die zahnbildenden Schichten ausübt, kann zu einer vollständigen Atrophie derselben führen. In solchen Fällen kann keine wirkliche Verzahnung zu Stande kommen; es behält indessen die Pulpa ihre Fähigkeit, kleine Kalkconcremente (*grains dentinaires*, Broca) zu bilden, bei. Diese können sogar in ungemein grosser Menge gebildet werden und geben so dem sonst fibrösen Tumor eine harte, kalkartige Consistenz (Robin). Manchmal kann es eintreffen, dass das weniger widerstandsfähige Emailorgan atrophirt, während die mehr resistenten Dentinzellen dem Drucke widerstehen. Man findet in solchen Fällen in dem vollentwickelten Odontome Dentin, aber keinen Email (cf. den Fall von Uskoff). Gewöhnlich enthalten aber die verzahnten Odontome gleichzeitig diese beiden Gewebe. Die Hypertrophie der Pulpa geht gewöhnlich ganz unregelmässig vor sich und giebt dadurch zur Entstehung von Zahn-

gebildeten Anlass, deren Form ganz und gar von dem normalen Zahntypus abweicht. Auf der Oberfläche entstehen Erhöhungen, die durch unregelmässig verlaufende Furchen getrennt sind; auf diesen Erhöhungen können sich secundäre Vegetationen ausbilden, und die vollentwickelten Odontome gelangen so zu einem unregelmässig höckerigen, stalaktitähnlichen Aussehen. An Grösse können sie innerhalb weiter Grenzen schwanken; die kleinsten übertreffen immer an Grösse den normalen Zahn um ein Bedeutendes, die grössten können den Umfang eines Eies erreichen. Sowohl auf der Oberfläche, als auch auf Schnitten kann man eine eigenthümliche, scheinbar unregelmässige Anordnung der das Odontom zusammensetzenden Gewebe constatiren. Das Email bekleidet nicht die ganze Oberfläche in einer zusammenhängenden Schicht, sondern ist nur stellenweise anzutreffen, oft in Form von perlenähnlichen Tröpfchen. Von der Oberfläche strecken sich Emailsichten in das Innere des Tumors hinein und umschliessen daselbst grössere und kleinere Dentininseln, in deren Centrum man ein Pulpagewebe enthaltenden Kanal unterscheiden kann. Der Tumor scheint also aus einer Unzahl kleinerer Bulben zusammengesetzt zu sein, von denen jeder gleichsam ein Zahnsystem für sich bildet. Zwischen diesen Dentikeln kann man grössere zusammenhängende Zahnbeinschichten oder auch unvollständig verzahnte Pulpapartien antreffen, die theilweise von kleinen Kalkconcrementen durchsetzt sind. Hie und da ist der Tumor von einem Kanalsystem durchzogen, der ein Ueberbleibsel der Pulpagefässe ausmacht. Nicht selten trifft man in den odontoplastischen Odontomen, mit diesen zusammengewachsen oder in denselben eingeschlossen, Gebilde an, die wirkliche Zahnkronen nachahmen und von verschiedenen Verfassern auch als solche gedeutet worden sind.

Broca erklärt das Vorkommen dieser Zahngebilde durch die Annahme, dass die Pulpa während ihres krankhaften Wachsthums den Anstoss gegeben zur Bildung nicht nur einer Menge kleiner secundärer, durch ihren mikroskopischen Bau charakterisirter Bulben, sondern auch zur Entstehung grösserer analoger Gebilde, die sich zu wirklichen Zahnkronen ausbilden können. Durch eine derartige „multiplication des bulbes“ lassen sich auch wirklich ohne Schwierigkeit viele geradezu monströse Odontome erklären, die als ein Conglomerat von zahlreichen verschiedenen Zahngebilden erschei-

nen, und zu deren Aufbau nicht einmal alle in der betreffenden Kieferregion befindlichen Zahnfollikel ausgereicht hätten, wenn man ein Zusammenschmelzen mehrerer verschiedener Zahnanlagen annehmen wollte.

Eine Folge der eingreifenden Störungen in der Bulbenentwicklung, welche die Odontombildung verursacht, besteht darin, dass die Bedingungen, die bei normaler Entwicklung die Wurzelbildung ermöglichen, hier nicht verwirklicht werden, und dass man somit bei den odontoplastischen Odontomen keine Andeutung von Zahnwurzeln gewahren kann. Eine Ausnahme von dieser Regel ist jedoch beobachtet worden. Das von Oudet beschriebene Odontom lief nach unten in eine konische Masse aus, die den unmittelbaren Eindruck einer allerdings unförmlichen Wurzel machte. Man muss mit Broca annehmen, dass in diesem Falle die Verzahnung des ziemlich kleinen Odontoms mit einer gewissen Regelmässigkeit um dasselbe herum stattgefunden, so dass die Dentinhülle an der Basis der Pulpa gewissermaassen einen circulären Zahnhals bildete, was, wie bekannt, die nöthige Voraussetzung für die Wurzelbildung ist. Dieser Fall steht jedoch bis jetzt ganz vereinzelt da.

Als eine logische Folge der fehlenden Wurzelbildung stellte Broca den Satz auf, dass die odontoplastischen Odontome keinen Cement enthalten können, da ja dieses Gewebe erst secundär auf den bereits fertig gebildeten Wurzeln abgelagert wird. Forget, dessen Theorie über die Entstehung der Odontome wesentlich von der Broca's abwich, huldigte in diesem Punkte einer anderen Ansicht. Nach Forget spielt bei der Odontombildung das alveolodentäre Periost eine hervorragende Rolle, und durch eine krankhafte Knochenproduction seitens dieser Membran sollte das Vorkommen von Cement in den odontoplastischen Odontomen eine natürliche Erklärung finden. Wie bereits erwähnt, behauptete Forget in dem von ihm untersuchten Falle Cement gefunden zu haben, wiewohl Broca nach erneuter Untersuchung desselben Tumors diese Angabe nicht bestätigen konnte. Indessen haben beinahe alle späteren Verfasser, welche odontoplastische Odontome einer histologischen Untersuchung unterwarfen, das Vorkommen von Knochengewebe in diesen Geschwülsten zugegeben. Einige dieser Angaben sind allerdings allzu unbestimmt, als dass man eine Verwechselung mit den Lakunen, — die im normalen Zahne in der

Grenzschicht zwischen Dentin und Email angetroffen werden, und die manchmal grosse Aehnlichkeit mit Knochenkörperchen besitzen, — gänzlich ausschliessen könnte; andererseits liegen aber in mehreren Fällen so genaue Angaben kompetenter Forscher vor, dass man wohl nicht berechtigt sein dürfte das faktische Vorkommen von Knochengewebe in diesen Geschwülsten zu bezweifeln. Gewöhnlich ist dieses Gewebe durch Knochenkörperchen, manchmal auch durch Havers'sche Canälchen charakterisirt gewesen. Eine ganz besondere Aufmerksamkeit hat dieser Frage Uskoff in seiner oben erwähnten Arbeit gewidmet. Ich lasse die Beschreibung, die er über das Knochengewebe in dem von ihm untersuchten Falle gegeben, hier folgen: „Das Knochengewebe ist entweder homogen oder es zeigt concentrische Streifen, ähnlich den Schichten des normalen Knochens, endlich kann man und zwar sehr selten im Centrum der Knochentheile Havers'sche Canäle mit Pulpeninhalt sehr gut erkennen. Das Knochengewebe liegt unmittelbar an der Pulpa und steht andererseits mit der Dentin-substanz in Verbindung. Es giebt wohl Stellen, wo das Knochengewebe fast allseitig von Dentin umgeben ist, immer grenzt aber ein, wenn auch sehr kleiner Theil an die Pulpa. Es giebt auch Stellen, wo keine scharfe Grenze zwischen Dentin- und Knochen-substanz zu erkennen ist, wo letztere unmittelbar in erstere übergeht, zuweilen liegen sogar einzelne Knochenzellen abgesondert von dem eigentlichen Knochengewebe, wenn auch nahe an demselben, in der Dentinsubstanz; an anderen Stellen sieht man Dentinröhrchen in das Knochengewebe hineinziehen“. Dieses Knochengewebe wird von der Pulpa gebildet, die stellenweise eine fibröse Umwandlung mit nachfolgender Ossification durchmacht. Die Fähigkeit der Zahnanlage Knochengewebe zu bilden geht übrigens, wie Uskoff hervorhebt, auch aus den Veränderungen, die man in Elephantenzähnen um eingehelte Gewehr kugeln herum constatiren kann, sowie aus bestimmten, im Elfenbein angetroffenen Knochengebilden hervor. Ferner könnte man noch die beim Menschen beobachteten, sog. inneren Osteoide¹⁾ anführen. Der Ansicht, es könne die Pulpa bei der Odontombildung eine Art Knochengewebe

¹⁾ Cf. Handbuch der Zahnheilkunde. herausgegeben von Dr. Julius Scheff. Wien. 1892. Bd. II. 1. Abth. p. 338.

hervorbringen, scheinen auch solche Autoritäten wie Tomes¹⁾ zu huldigen. Letzterer sagt nämlich, nachdem er hervorgehoben, dass die Odontoblasten bei der Odontombildung deplacirt und zerstört werden, wie folgt: „Any calcification which may take place after the destruction of the odontoblasts will assume the form of secondary dentine, or of confused bone-like tissue, but no more true dentine can be formed“. — Angesichts des Angeführten muss man also annehmen, dass die odontoplastischen Odontome ausser Dentin und Email auch Knochengewebe enthalten können, wengleich dieses letztere mit dem Cement, der bei normaler Zahnbildung auf den Wurzeln abgelagert wird, nicht gleichzustellen ist. Letzterer Umstand scheint mir eine einfache Lösung des Widerspruches zu geben, der in diesem Punkte zwischen der Broca'schen Theorie und denjenigen Resultaten existirt, zu denen spätere Forscher bei ihren histologischen Untersuchungen gelangt sind. Ob auch der das Odontom umschliessende Zahnsack als bei der Knochenproduction wirksam gedacht werden kann durch Ablagerung einer Knochenschicht auf der Oberfläche des Tumors, ist schwer zu entscheiden; jedenfalls haben die neueren Forscher ein derartiges Verhalten direct nicht nachweisen können, wenn man auch geneigt sein dürfte in dieser Richtung diejenigen Fälle zu deuten, in denen das Knochengewebe sich in Form einer dünnen, die Oberfläche des Odontoms bekleidenden Schicht geboten.

Das Odontom ist zu Beginn seiner Entwicklung in einem Zahnfollikel eingeschlossen, der dasselbe von allen Seiten umschliesst und mit dessen Wand die Basis des Tumors verwachsen ist. An dieser Stelle erhält das Odontom seine ernährenden Gefässe. So lange die Geschwulst weich ist, zeigt sie die Tendenz an Umfang zuzunehmen; die Wand der umschliessenden Knochenhöhle wird immer mehr zurückgedrängt und gleichzeitig immer dünner. Stellenweise kann die Knochenhülle sogar ganz und gar resorbirt werden, was mit Vorliebe an der gegen die Mundhöhle gerichteten, am wenigsten Widerstand leistenden Wand eintritt. Nach Eintritt der Verzahnung kann weder von einer weiteren Grössenzunahme des Odontoms, noch von einer Structurveränderung desselben die Rede sein. Das Odontom verliert dann auch seinen

¹⁾ Tomes, l. c. p. 643.

Zusammenhang mit der Cystenwand und die Zufuhr von Blut zu demselben hört auf. Der Tumor verhält sich von nun an wie ein fremder Körper und ruft auch bald eine Reizung der umgebenden Gewebe hervor. Er giebt in diesem Stadium gewöhnlich auch Anlass zu Abscess- und Fistelbildung, wenn er nicht, was keineswegs selten eintritt, das Zahnfleisch durchbricht und, den Durchbruch eines Zahnes nachahmend, seinen Platz im Alveolarrande einnimmt.

Es versteht sich von selbst, dass die oft sehr voluminösen odontoplastischen Odontome während ihrer Entwicklung sowohl auf die bereits durchgebrochenen Zähne als auch auf die noch im Kiefer eingeschlossenen Zahnanlagen störend einwirken müssen. Die ersteren lösen sich ab und fallen, Dank der Atrophie ihrer Alveole, heraus; was die letzteren anbetrifft, so wird ihr Durchbruch durch die Anwesenheit des Odontoms verhindert. Manchmal kann es jedoch eintreffen, dass der unter dem Odontom gelegene Zahn im Streite den Sieg davonträgt und dass es ihm trotz der Anwesenheit des Odontoms gelingt seinen Durchbruch zu Ende zu führen; der Tumor wird vor dem Zahne vorwärts geschoben und durch das Zahnfleisch abgestossen. Auch sind Fälle bekannt, wo nach einem operativen Entfernen des Odontoms der zurückgehaltene Zahn durchgebrochen ist und den ihm zukommenden Platz in der Zahnreihe eingenommen hat.

Die Symptome, die durch die Entwicklung eines Odontoms im Kiefer hervorgerufen werden, können lange Zeit ziemlich unbestimmter Natur sein. So lange der Tumor klein ist und ganz und gar in der Kiefermasse eingeschlossen liegt, kann weder eine Auftreibung des Kieferknochens noch eine Schmerzhaftigkeit beim Druck nachgewiesen werden. Doch können sich schon während dieser Periode ziemlich intensive, spontane Schmerzen einstellen, die sich entweder als neuralgische Anfälle äussern oder einen mehr dumpfen Charakter besitzen; bei näherer Untersuchung derjenigen Kieferregion, die den Sitz der Schmerzen ausmacht, findet man, dass ein oder mehrere Zähne daselbst nicht durchgebrochen sind. Immer fehlt der Zahn, dessen Follikel Anlass zur Odontombildung gegeben; doch können auch andere nahegelegene Zähne durch das Odontom zurückgehalten werden. Dieses Zeichen kann jedoch selbst-

verständlich in den Fällen fehlen, in denen das Odontom in einem überzähligen Zahnfollikel zur Entwicklung gelangt ist.

Während des weiteren Wachstums des Odontoms stellt sich bald eine Auftreibung der entsprechenden Kieferregion ein. Gleichzeitig kann es eintreffen, dass nahegelegene Zähne sich ablösen und herausfallen. Eine vollständige Veränderung des Symptomenbildes tritt in einer späteren Periode ein, die in der Regel mit der Verzahnung des bis dahin weichen Tumors zusammenfällt. Wie bereits erwähnt, ruft um diese Zeit das Odontom eine inflammatorische Reizung der Umgebung hervor. Der Kieferknochen wird gegen Druck schmerzhaft und auf der Wange tritt eine fluctuirende Auftreibung auf, die entweder vom Arzte eingeschnitten wird oder sich spontan öffnet und Eiter entleert; Patient bietet ungefähr dieselben Symptome dar, die beim erschwerten Durchbruche des Weisheitszahnnes beobachtet werden. Doch ist dieser Ausgang keineswegs constant. In einer Anzahl Fälle bricht der Abscess statt nach aussen, nach innen in die Mundhöhle durch, oder auch erscheint das Odontom, nachdem es den darüber gelegenen Alveolarrand zur Atrophie gebracht, ohne nennenswerthe Reizungssymptome unter dem Zahnfleische, welches es mit oder ohne äussere Hilfe durchbricht, um darauf entweder durch die Mundhöhle abgestossen zu werden oder bis auf Weiteres seinen Platz im Alveolarrande einzunehmen.

Die Diagnose eines odontoplastischen Odontoms muss in den Fällen, wo der Tumor, ohne inflammatorische Symptome hervorzurufen, noch in dem Kiefer eingeschlossen liegt, äusserst schwierig sein.

Beim Stellen der Differentialdiagnose muss man in diesen Fällen die verschiedenen im Kiefer vorkommenden Geschwülste, speciell die Zahncysten, im Auge halten. Aber auch, wenn das Odontom durch das Zahnfleisch bereits durchgebrochen und im Munde sichtbar geworden ist, dürfte die richtige Diagnose vor der Operation äusserst selten gestellt worden sein. Auch ein so gewiegter Kenner der Kiefergeschwülste, wie Christopher Heath¹⁾, gesteht ein: „In my own case I must confess that I did not appreciate at first the nature of the tumour, and recommended

¹⁾ l. c. p. 1876.

the removal of a portion of the jaw and it was only during a subsequent operation, undertaken for supposed necrosis, that the true nature of the case became apparent.⁴ Die unter dem Zahnfleische sichtbare weisse harte Masse ist auch wirklich in der Regel für einen Sequester gehalten worden. Ebenso sind auch diejenigen Fälle, in welchen ein Abscess sich nach aussen durch die Wange geöffnet und in denen man beim Sondiren der Fistelöffnung eine harte Masse hat fühlen können, in derselben Richtung gedeutet worden. In vielen dieser Fälle hätte eine rechte Beachtung der vorliegenden Umstände: — wie der Jugend des Patienten, des Vorkommens der Affektion auf der Praedilektionsstelle der Odontome, sowie des Fehlens in dieser Region von Zähnen, die unter normalen Verhältnissen daselbst hätten sein müssen, — die Diagnose auf den rechten Weg führen müssen. Die Ursache, weshalb die odontoplastischen Odontome sich in der Praxis als so schwer diagnosticirbar erwiesen haben, ist wohl unter solchen Verhältnissen in erster Reihe in dem Umstande zu suchen, dass angesichts der ausserordentlichen Seltenheit der in Rede stehenden Geschwülste, den resp. Beobachtern der Gedanke an diese Möglichkeit nicht vorgeschwebt hat, und dass sie deshalb am nächsten an gewöhnlichere Affektionen gedacht haben.

Die Behandlung kann selbstverständlich nur in der Entfernung des Tumors auf irgend einem Wege bestehen. In vereinzelt Fällen hat sich das Odontom von selbst in die Mundhöhle hinein abgestossen. In der Mehrzahl der oben beschriebenen Fälle ist Patient aber in einer Periode, wo das Odontom mit einem Theile seiner Masse in die Mundhöhle hineinragte und auf diesem Weg extrahirt werden konnte, in die Behandlung gelangt. Manchmal hat sich die Extraktion sehr leicht mit Hilfe des Hebels, des Schlüssels oder der Zahnzange bewerkstelligen lassen. Anderemal dagegen mussten grosse Einschnitte im Zahnfleisch und Wegmeisselung eines Theiles des Alveolarrandes vorgenommen werden. In dem von mir beobachteten Falle unternahm ich, unter Voraussetzung einer Nekrose des Kiefers, eine äussere Sequestrotomie, eine Operation, zu der wohl in diesem Falle volle Indication vorlag. Ich kam dadurch in die Lage die Knochenhöhle ordentlich auskratzen und tamponiren, sowie den tief unten auf dem Boden derselben belegenen, zurückgehaltenen Zahn entfernen zu können, welcher

letzterer sonst der Heilung ohne Zweifel hinderlich gewesen wäre. In den Fällen, wo sich Fisteln nach aussen gebildet haben, fällt auch nicht der von der Operationsnarbe verursachte kosmetische Uebelstand schwer in die Wagschale.

In vier Fällen (Fergusson, Forget, Goodwillie und Uskoff) haben Odontombildungen im Unterkiefer zur partiellen Resection dieser Knochen geführt. Eine so eingreifende Operation dürfte doch wohl immer vermieden werden können, sei es, dass die richtige Diagnose schon zuvor gestellt worden, oder man eine Nekrose des Kiefers angenommen.

Erklärung der Abbildungen auf Taf. IV.

- Fig. 1. Die buccale Oberfläche des Odontoms (natürliche Grösse); a Abdruck der Kauoberfläche des zurückgehaltenen Weisheitszahnes.
- Fig. 2. Die linguale Oberfläche des Odontoms; a cariöser Hohlraum.
- Fig. 3. Schnittfläche des Odontoms.
- Fig. 4. Dünner Schnitt aus dem Odontom (Vergr. 60); a Dentin; a' Dentin-system, Gefässkanälchen umgebend; b Email; b' eingestülpte Emailschicht; c Globularmassen; d Gefässkanälchen; e schwarze unregelmässige Hohlräume.
- Fig. 5. Abgesprengtes Emailstück bei stärkerer Vergrösserung.
-

XI.

Ueber einige Fortschritte in der Hirnchirurgie.

Von

E. v. Bergmann¹⁾.

Der Aufforderung unseres verehrten Herrn Vorsitzenden — über die Fortschritte in einigen Capiteln der Hirnchirurgie, oder mehr noch über die Eroberung neuer Gebiete für die Hirnchirurgie — hier Mittheilungen zu machen, bin ich gern nachgekommen. Seit ich vor nun etwa acht Jahren den Versuch wagte, auf Grund zweier moderner Errungenschaften — der neuen Lehre von der Localisation der Hirnfunctionen in der Hirnrinde und des stetig und immer mehr sich verbessernden antiseptischen Heilverfahrens — das bis dahin Bekannte in einem Entwurfe für die chirurgische Behandlung von Hirnkrankheiten zusammenzufassen, ist eine Reihe schöner Erfolge in einem Gebiete erzielt worden, das für ebenso unnahbar als seine Erkrankung für unheilbar galt. Die richtig und klug geplanten und sicher und gefahrlos ausgeführten Operationen an dem in fester, knöcherner Kapsel verborgenen Seelenorgane mussten der Hirnchirurgie Aufschwung und Ansehen, wie kaum einem anderen der neu erschlossenen Gebiete unserer Kunst verschaffen. Während der noch heute in Berlin's Sagen als unerreicht kühner Operateur fortlebende Dieffenbach Cooper's Furcht vor dem Herausnehmen von in das Hirn gedrungenen Knochensplittern, als den stärksten Beweis für die Grösse dieses unvergleichlichen

¹⁾ Vortrag, gehalten am 1. Sitzungstage des XXIV. Congresses der Deutschen Gesellschaft für Chirurgie zu Berlin, 17. April 1895.

Wundarzte bezeichnete und von sich bekannte, dass er die Trepanationen mehr als die Kopfverletzungen scheue, ja sie für ein sicheres Mittel, den Kranken umzubringen, halte — sind wir heute nicht abgeneigt, schon den exploratorischen Trepanationen einen grösseren Spielraum als den analogen Laparotomien einzuräumen. Wenn bereits die ersten Anfänge einer experimentellen Hirnphysiologie und einer physiologischen Psychologie uns sehr bestimmte Handhaben und Wegweiser für die Diagnose von Hirnkrankheiten brachten, so ist es ganz begreiflich, dass wir von jedem neuen Fortschritte in der Pathologie des Hirns erst recht eine sofortige Förderung auch unseres Könnens innerhalb der Hirnchirurgie erwarteten und überall in unserm Kreise sich der Wunsch regte, die Grenzen für unsere Actionen weiter zu stecken. An solchem Streben mit sich zu betheiligen, ist eine freudige und dankbare Arbeit, während es als Labor improbus erscheinen muss, wenn man mitten unter den herrlichen Früchten, die der Baum unserer Erkenntniss trägt, gerade die unreifen und ungesunden in's Auge fasst. Hadern Sie nicht mit mir, wenn ich heute bei diesen absichtlich verweile, ich bleibe damit nur der Devise unserer Hirnchirurgie, „viel Kritik und noch mehr Vorsicht“, treu, denn ich glaube fest, dass, wie sie unter diesem Zeichen sich in der mechanischen Heilkunde das Bürgerrecht erworben hat, so auch unter ihm allein sie zu neuen Errungenschaften kommen kann und wird.

Von vornherein will ich heute darauf verzichten, über die Fortschritte auf dem Gebiete der Diagnose und der operativen Behandlung von Hirngeschwülsten zu sprechen. Ueber wie glückliche Erfolge die letztere gebietet, hat unserer Versammlung Herr v. Bramann berichtet, der einen Kranken mit einem ausgedehnten Sarkom der Hirnrinde hier vor zwei Jahren vorstellte und heute von ihm berichten konnte, dass er recidivfrei geblieben ist. Wir besitzen von Chipault in 135 und von Starr in 97 Fällen tabellarische Mittheilungen über versuchte und ausgeführte Operationen von Hirntumoren und können leicht aus denselben ersehen, dass etwa 44 pCt. der Operirten geheilt worden sind. Aber wir sind auch mit Mittheilungen aus den Secirsälen beschenkt worden, welche die Frage zu entscheiden suchten, wie viele von den in Leichen gefundenen Tumoren überhaupt operativ hätten

angegriffen resp. entfernt werden können und erfahren von 485 Tumoren, dass unter ihnen sich bloss 29 pCt. operable befunden hätten und von diesen bloss in einem Viertel die Neubildung auch klinisch erkennbar gewesen wäre, denn mehr als die Hälfte dieser Tumoren bleibt latent und symptomlos, oder verläuft unter Symptomen, die fast mit Nothwendigkeit anders gedeutet werden müssen. Mit Starr dürfen wir behaupten, dass unter 100 Tumoren des Hirns sich bloss 6 befinden, die zugleich erkennbar und entfernbar sind, während weiter aus den jetzigen Erfahrungen, von 44 pCt. Heilungen, folgt, dass von diesen 6 nicht 3 die Operation überstehen und durch sie geheilt werden würden. So müssen wir bekennen, dass in der Behandlung von Hirngeschwülsten die Hirnchirurgie nur wenig leisten kann, dass aber die Diagnose immer bestimmter und der Eingriff immer ungefährlicher geworden ist.

Denn es ist viel für die Operation selbst geschehen, indem die Technik der Eröffnung des Schädels und der Verschluss etwa nachbleibender Defecte grosse Fortschritte gemacht haben.

Ich rechne vor Allem dahin die Anwendung der Wagner'schen temporären Resection auch für die Aufdeckung von Geschwülsten in dem motorischen Rindengebiete. Der grosse Weichtheil- und Knochenlappen mit seiner im Schuppentheile des Temporale gebrochenen Brücke braucht aber nicht mehr durch zahlreiche erschütternde Meisselschläge, sondern die gleichmässig und ungleich schneller wirkende Kreissäge, welche die aus der Praxis der Zahnärzte bekannte Spirale am Rade in Bewegung setzt, umrandet zu werden. Das Instrument ist in den letzten Jahren ungemein vervollkommen worden. Die Säge ist stärker, namentlich breiter construiert, so dass der Operateur in die Tiefe der Sägefurche sehen, ja sie durch Sondenmessung genau feststellen kann. Noch mehr Vortheile gewährt diese Breite uns dadurch, dass wir die Anwendung der Säge mit der des Meissels combiniren können. Die blitzschnell in die Tiefe dringende Säge könnte die Dura aufreissen und in's Hirn fahren; um das zu vermeiden, begnüge man sich mit einer flachen, vor der Vitrea etwa schon aufgehörenden Sägefurche und durchtrenne die letzte Knochenschicht mit sanften Meisselschlägen am besten so, dass man an einer beschränkten Stelle durchschlägt und dann von dieser Stelle der Furche ein schmales Raspatorium zwischen Knochen

und Dura schiebt, um über ihm weiter zu meisseln. Ausser der erwähnten zweckmässigeren Construction der kleinen Radsäge, die je kleiner, desto besser sich in Bogenlinien führen lässt, ist auch ihre Bewegung dadurch eine günstigere geworden, dass an Stelle des tretenden Fusses der electriche Motor es übernommen hat, sie in schnell kreisende Bewegung zu setzen. Die Umdrehungen erfolgen so geschwind, dass in zwei Minuten der grosse Knochenlappen aus der Continuität des Schädels gelöst sein kann.

Wie über die Hirn-Tumoren möchte ich auch über die Epilepsie als Object der Hirn-Chirurgie heute weggehen. Wenn ich 1889 nur bei der Jackson'schen Epilepsie die Trepanation glaubte empfehlen zu dürfen, so bin ich heute zu einer noch grösseren Einschränkung bereit. Es sind genug Fälle bekannt geworden, in welchen auch bei der Jackson'schen Epilepsie die Trepanation und selbst die so ingenieuse Exstirpation desjenigen Rindenstückes, welches den Bewegungen des zuerst zuckenden Extremitäten-Abschnittes vorsteht, nichts geholfen hat, vielmehr es sich so verhielt, wie Eulenburg in einem jüngst, in der Hufeland'schen Gesellschaft gehaltenen Vortrage gesagt hat: Der durch die Excision der Rindenbezirke unzweifelhaft erzielte und längere Zeit anhaltende Erfolg ging durch die Wiederkehr der Anfälle mit Reizung derselben und benachbarter Rindenterritorien verloren.

Die Beurtheilung der operativen Heilung von Epileptikern stösst auf eine zwar sehr bekannte, aber in den Einzelfällen immer aufs Neue vergessene Thatsache, die von dem hemmenden Einflusse einer jeden Verwundung, also auch einer jeden Operation, nicht bloss der am Schädel, auf die Anfälle. Sie werden in Dauer und Frequenz herabgesetzt und pausiren durch Monate und selbst durch Jahr und Tag. Nur diejenigen Fälle von Rinden-Epilepsie werden durch die Trepanation geheilt, bei welchen ein Tumor, so z. B. eine Cyste, wie sie nicht allzuselten aus einem traumatisch zu Stande gekommenen intrameningealen Extravasat entsteht, in oder über einem der circumscribten motorischen Rindencentren liegt. Für fast alle anderen Fälle ist mir die Heilung zweifelhaft, zumal es immerhin noch Fälle von Epilepsie bei jugendlichen Individuen giebt, wo die Krankheit spontan, oder, wenn man will — unter der Behandlung mit inneren Mitteln schwindet.

Anders in dem dritten Hauptgebiete der Hirnchirurgie, in dem

der chirurgischen Behandlung von intracraniellen Eiterungen. Hier sind in der That sehr bedeutende Fortschritte gemacht, ja ganz neue Gebiete dem operativen Vorgehen erschlossen worden.

Ich rechne zu diesen die Operationen bei Hirn-Abscessen, epiduralen Eiterungen und infectiösen Sinus-Thrombosen, sowie endlich auch bei der Leptomeningitis. Wir kennen bei fortschreitenden Eiterungen kein anderes Mittel ihrer unheilvollen Propagation zu steuern, als die Sorge für den allseitig freien und leichten Abfluss des Eiters und die Entspannung, d. h. die Aufhebung des Gewebsdruckes in den eiternden Theilen. Beides leistet bei den im Innern des Schädels spielenden Eiterungen, gleichgiltig wodurch sie zu Stande gekommen sind — ob durch Strepto- oder Staphylokokken-Infektion, ob durch den Bacillus fötidus, oder die pathogenen Microben der Pneumonie und Influenza, die breite und weite Eröffnung des in der Schädelhöhle eingeschlossenen und verborgenen Eiterherdes. Mithin kommt es für uns darauf an, zeitig die oben bezeichneten Formen der endocraniellen Eiterung zu erkennen, sie von einander zu unterscheiden und ihren Sitz zu bestimmen — weiter aber den Weg zu finden und zu prüfen, auf dem wir an sie herantreten können.

Nach beiden Richtungen sind wir in den letzten Jahren reich beschenkt worden, so dass wir viel, sowohl für das Erkennen der in Rede stehenden Krankheiten, als auch für das erfolgreiche Bekämpfen derselben gewonnen haben.

In der Diagnose der endocraniellen Eiterungen stehen die ätiologischen Daten obenan, ja in vielen Fällen sind sie allein bestimmend und entscheidend.

Wieder würde es mich zu weit führen und hiesse es Ihre Geduld auf eine noch härtere Probe stellen, als die ist, welche ich heute wage, wenn ich hier von der Diagnose und der Behandlung aller endocraniellen Eiterungen reden wollte. Ich beabsichtige, mich nur auf diejenigen zu beschränken, die durch eine Eiterung im Ohre bedingt werden und die man als otitische Eiterungen des Hirns, der Hirnhäute und der Blutleiter zusammengefasst hat.

Das was sie entstehen lässt, die sog. suppurative Otitis, liegt in allen Fällen offen zu Tage, die Frage für uns ist bloss, ob zu

ihr bereits die gefährlichen Folgekrankheiten getreten sind und ob diese der Art sind, dass unsere Eingriffe sie erreichen können?

Schwartze, Pitt, Körner, Robin, Hessler, Becker, MacEwen, Chipault haben die Beziehungen der vom Ohr auf das Schädelinnere fortgesetzten Eiterungen zu einander und zu den übrigen tödtlichen Erkrankungen, sowie den Ohren-Eiterungen in Zahlen auszudrücken versucht. Hiernach kommen auf 1000 Todesfälle nicht weniger als 7 durch otitische Hirnkrankheiten verursachte, und auf 1000 acute und chronische Ohreneiterungen 3—4 letale Ausgänge durch Uebergang auf die Hirnhäute, Hirnsinus und das Hirn selbst, ein Zeichen, dass diese letalen Complicationen doch nicht zu frequent sind. Ich kenne zwei 80jährige Männer, die an einer seit frühester Kindheit, nach dem Scharlach, fortbestehenden Ohreneiterung leiden und wohl und gesund geblieben sind.

Aber das nähere Eingehen auf diese allgemeine Aetiologie, so z. B. auf die Art und Weise der Eiterung im Ohre, lässt doch in gewissen Fällen mehr als in anderen die Gefährdung der Binnenorgane des Calvarium befürchten. Selten sind ihr kleine Kinder ausgesetzt und selten, ja sehr selten, Kranke, welche eine acute Ohreneiterung durchmachen. Chronische Eiterungen stellen das Hauptkontingent der bezüglichen Fälle und unter ihnen wieder in erster Stelle diejenigen, welche von Cholesteatommassen im Innern des Ohres ausgehen und unterhalten werden. Es scheint als ob der vierte Theil aller letalen, otitischen, endocraniellen Erkrankungen von solchen inducirt war, so hat Virchow 1889 aus 60 seiner Sectionsprotocolle geschlossen. Ferner characterisiren die gefährliche, zum Uebertritt in den Schädel neigende chronische Ohreneiterung noch zwei Umstände, erstens ihr Verlauf in acuten oder subacuten Schüben mit intercurrentem, foetidem Charakter und zweitens die Bildung von polypenähnlichen Granulationen in der Paukenhöhle und der Tiefe des äusseren Gehörganges, welche im Zusammenfalle mit den erwähnten Nachschüben, zeitweise abschliessend, d. h. den Abfluss des Eiters aus dem Innern des Ohres hemmend wirken. Die anatomischen Verhältnisse des im Schläfenbein eingebetteten Gehörorgans bewirken es endlich, dass die genannten Formen der Eiterungen häufiger am rechten als am linken Ohre auf das Hirn und seine Adnexen übergehen.

Die Bedeutung der anatomischen Verhältnisse erhellt noch mehr

aus den Ermittlungen unserer Ohrenärzte über ein festes Verhältniss zwischen dem Orte der Eiterung im Ohre, also innerhalb des Felsenbeines und dem im Innern des Schädels, einer Abhängigkeit dieses von jenem. Damit ist ein Gedanke, dem schon 1851 Toynbee Ausdruck gegeben hat, bestätigt worden. Damals hiess es „Erkrankungen des Warzenfortsatzes führen zu Krankheiten des Sinus transversus und des Kleinhirns, Erkrankungen der Paukenhöhle zu Krankheiten des Grosshirns und Erkrankungen von Vorhof und Schnecke zu Krankheiten der Medulla oblongata.“ Heute kann man sich noch viel bestimmter — Dank namentlich den Untersuchungen und Zusammenstellungen Körner's — ausdrücken. „Die otitischen Erkrankungen des Hirns, der Hirnhäute und der Blutleiter beginnen in der Regel an der Stelle, wo die ursächliche Eiterung im Schläfenbeine bis zum Schädelinhalte vorgedrungen ist.“

Immer wenn wir ein neues pathologisches Gebiet zu erforschen beginnen, stehen und handeln wir unter dem Eindrucke einzelner besonders auffälliger Beobachtungen. Die Thatsache, dass wir chronische — also abgekapselte — Abscesse inmitten anscheinend gesunder Hirnsubstanz fanden, war eine solche besondere und imponirende Beobachtung, welche uns die Continuität dieser Eiterung mit der primären Eiterung im Mittel- und inneren Ohre vielfach hat übersehen lassen. Jetzt da diese erkannt und aufgedeckt worden ist, ist sie uns zu einem wichtigen und für die Art unseres chirurgischen Eingriffes sogar bestimmenden Führer geworden. Wir erhalten in ihr einen überaus zuverlässigen Wegweiser zu dem Krankheitsherde, welchen wir eröffnen wollen.

Die Verbreitung der otitischen Eiterung so gut wie ausschliesslich in der Continuität, hat auch noch nach einer anderen Richtung unsere Kenntnisse gefördert, wir sehen die drei wichtigsten Formen der consecutiven, intracraniellen Eiterung sich an einander reihen und oft in einem ganz bestimmten Nacheinander entwickeln und verstehen dadurch den Aufbau des Krankheitsbildes, von dem wir früher nur eine Phase und oft erst die allerletzte zu erkennen und zu erfassen vermochten.

Entsprechend meinem Programme, nach welchem ich nur auf einige Capitel der Hirnchirurgie eingehen zu wollen erklärte, möchte ich das Gesagte auch nur an einigen wenigen Beispielen erörtern.

Eine Hauptstätte der otitischen Eiterung ist der Kuppelraum, man nennt ihn heute den Atticus, der Paukenhöhle. Nach zwei Richtungen kriecht von ihm der Eiterungsprocess weiter. Einmal durch sein Dach, das Tegmen tympani, und dann durch den von ihm in das Antrum mastoideum führenden Aditus. Der erste Weg durchsetzt ein dünnes Knochenplättchen, welches an Otitis erkrankt, und weiter die es deckende Dura in Entzündung versetzt. Aus der Pachymeningitis geht aber zweierlei hervor, der extradurale oder epitympanische Abscess und der intradurale Hirnabscess. Die Knochenlamellen des Tegmen können zu Grunde gehen in Folge von Caries, oder von Durchwachsungen mit Granulationen. Ob sie verloren gegangen sind oder nicht, immer erscheint die Dura verändert, getrübt, hyperämisch, missfarbig, so grünlich und schmutzig grau wie der Knochen, über dem sie liegt, oder sie ist sichtbar zerfallen, weich, schmierig, gangränös. Je kleiner der Abscess, der sich hinter einer solchen Dura im Hirn entwickelt, desto näher liegt er ihr an und erst, wenn er lange besteht und seine charakteristische Abscess-Membran oder Kapsel erhalten hat, scheint er weiter von ihr abzurücken und dann in dem Marklager des Lappens zu liegen. Auf jeden Fall aber ist die Complication dieser so sichtbaren Pachymeningitis suppurativa mit einem Hirnabscess in der untersten Schläfenwindung so häufig, dass die Untersuchung der betreffenden Hirnpartie, wenn es sein muss, noch mit dem Punctionsröhrchen, heut zu Tage unerlässlich scheint. Eine reiche Erfahrung hat festgestellt, dass die grosse Mehrzahl der otitischen Hirnabscesse dicht oder nahe über dem Tegmen tympani liegt.

Wodurch in den letzten Jahren die Diagnose des Hirnabscesses und der extraduralen, im angezogenen Beispiele, also der epitympanalen Eiterung genauer, zuverlässiger und treffender geworden ist, will ich einstweilen bei Seite lassen, vielmehr zugeben, dass eine Unterscheidung zwischen den beiden endocraniellen Ansammlungen nicht immer, oder richtiger gesagt nur selten möglich ist. Da wird es denn zu einem chirurgischen Postulat, den Eingriff, welchen die zwischen beiden Störungen schwankende Diagnose indicirt, so einzurichten, dass er beide zugleich zu treffen vermag, und zwar so, dass er zuerst die zeitlich frühere Störung aufdeckt — den extraduralen Herd — und von ihm aus feststellt, ob er allein vorliegt, oder in weiterer Entwicklung bereits zur Anlage und Ausbildung

eines Abscesses im Marklager des Schläfenlappens geführt hat. Ich glaube, dass dazu in zweckmässiger Weise das von mir angegebene Verfahren für die Eröffnung der Abscesse im Schläfenlappen sich weiter ausbilden lässt. Als ich dasselbe beschrieb, lag mir daran, die drei Windungen des Temporal-Lappens zu treffen, heute liegt mir daran, das Tegmen tympani und zunächst nur dieses zu erreichen.

Bedenkt man, dass die allermeisten otitischen Hirnabscesse im Schläfenlappen sitzen — nach den Erhebungen von Körner und Mac-Ewen mehr als noch ein Mal so viele, wie im Kleinhirn, nämlich im Kindesalter von 100 82 und in den späteren Jahren von 100 63 —, so liegt es klar auf der Hand, wie häufig unter allen hirnchirurgischen Operationen wir diesen so kleinen und eng umgrenzten Ausgangspunkt im Dache der Paukenhöhle aufsuchen müssen. Auch noch in einem andern Falle, als dem der chronischen, eitrigen Otitis media, dem eines Basisbruches, welcher nicht aseptisch verläuft, sondern vom äusseren Gehörgange aus inficirt worden ist, ist dieses die Stelle, in welcher der Bruchspalt erreicht und dem Eiter, der sich längs desselben angesammelt hat, ein Ausweg geschafft werden kann. So konnte ich einen Fall meiner Klinik glücklich behandeln. Er betraf einen Mann, welcher nach einem Sturz aus der Höhe sich eine Basis-*Fractur* mit Riss durch's Trommelfell und Blutung aus dem Ohre zugezogen hatte. Im Beginne der zweiten Krankheitswoche kam er soporös und mit hohem Fieber in die Klinik. Ich suchte das Dach der Paukenhöhle auf, fand hier Eiter zwischen Knochen und Dura, sowie den sich noch in die Schuppe hinauf erstreckenden Bruchspalt. Die Eiterentleerung half. Patient ist genesen.

Zur Begrenzung unseres Operationsfeldes an der Aussenfläche dienen nach dem Rasiren und Desinficiren der betreffenden Kopfseite und Ohrmuschel, die zwei senkrechten Linien des Köhler'schen Craniencephalometers. Die eine denkt man sich dicht vor dem Ohre von der Basis des Tragus gegen die Pfeilnaht gezogen, die andere ihr parallel vom fühlbaren hinteren Umfange des Warzenfortsatzes. Man beginnt den Schnitt vorn in der Höhe und dicht vor der seichten Furche zwischen Tragus und Helix und umschneidet nun im Bogen den Ansatz der Ohrmuschel bis an einen gleich hoch mit der Ausgangsstelle des Schnitts hinten auf der

Aussenfläche gelegenen Punkt des Proc. mastoideus. Von hier schneidet man auf der Basis des genannten Fortsatzes in horizontaler oder leicht nach oben sehender Richtung noch etwa 2—3 Ctm. nach hinten bis an, oder etwas über die Senkrechte, welche unserer hinteren Begrenzungslinie entspricht. Durch spätere Verziehungen der Wundränder mit stumpfen Haken hat man für alle weiteren Maassnahmen am Knochen Raum genug. Der Schnitt geht in einem Zuge bis auf den Knochen. Hierbei werden immer Zweige vielleicht auch einmal der Stamm der Art. temporalis superficialis zerschnitten und sofort gefasst und unterbunden, ebenso Zweige und Stamm der auricularis posterior. Indem der Schnitt sofort bis auf den Knochen dringt, werden die von der Galea kommenden dünnen Fasern des Musculus auricularis superior und anterior und die Schläfenfascie, sowie die hinteren und unteren Fasern des Musculus temporalis, die fast horizontal über die Wurzel des Jochfortsatzes hinziehen, durchtrennt. Nun löst man die Muskelfasern und die Muschel nach unten stumpf mit dem Raspatorium, oder mit kleinen senkrecht gegen den Knochen geführten und dicht an einander gereihten Schnitten ab bis zur grubigen Vertiefung, in welcher die vordere, obere und hintere Wand des knöchernen Gehörganges zu seiner Formation zusammenstossen und die Spina supra meatum, sowie die kleine, dreieckige Grube über ihr sichtbar sind, worauf der Haut- und Periosttrichter, welcher den Meatus auditorius osseus auskleidet, oben und hinten bis gegen das Trommelfell abgelöst und mit der ganzen Muschel durch einen scharfen Wundhaken nach vorn gezogen wird. Ebenso wird nach oben durch Abstossen mit dem Raspatorium von Ollier ein etwa zwei Finger breiter Abschnitt der Schuppe freigelegt. Nun liegt deutlich die lange Wurzel des Processus zygomaticus vor Augen, welche bekanntlich über dem äusseren Gehörgange bis an die Nahtverbindung der Schuppe mit dem hinteren unteren Winkel des Seitenwandbeines, der Incisura parietalis von der Sutura squamosa zieht. Diese horizontale fühl- und sichtbare Leiste bestimmt die Richtung, in welcher der Meissel resp. die rotirende Radsäge in den Schädel zu dringen hat. Dicht über dieser direkten Fortsetzung der oberen Jochbogenkante, welche letztere man nach vorn mit dem Finger von der Wunde aus erreicht und die gewöhnlich als Linea temporalis in den anatomischen Beschreibungen bezeichnet wird,

setzt man am vorderen Wundrande eines der erwähnten Instrumente an und folgt ihr, wie einem Lineal bis an den *Angulus mastoideus* des Parietale. An der Meckel'schen Tafel über die Lage der unteren Grenze des Grosshirns kann man sich leicht davon überzeugen, dass der beschriebene Schnitt ihr genau entspricht. Mithin tritt er an der Hirnseite des Schädels gerade dort in die mittlere Schädelgrube, wo die vordere obere Fläche der Pyramide in einem fast rechten Winkel an die Schuppe stösst und wo in vielen Felsenbeinen noch die Spur der *Sutura petro-squamosa* kenntlich ist. Gerade aber dort liegt das *Tegmen tympani*, welches das nächste Ziel unserer Craniotomie ist.

Da wir wegen einer Eiterung und um dieser einen freien und frei bleibenden Abfluss zu verschaffen operiren, thun wir gut, die Knochenpforte, welche wir anlegen, nicht gleich wieder zu schliessen, sondern durch Entfernung eines viereckigen Knochenstücks aus der Schuppe zunächst offen zu lassen. Die aus dicker Haut, Fascie, Muskeln und Periost zusammengesetzten Weichtheile, welche mit einem Theil der knorpeligen Ohrmuschel nach erfolgter Aushheilung die Schädelücke decken, schliessen sie auch später fest genug wieder zu, wie ich an meinen Patienten erfahren habe, denn an der definitiven und dicken Narbe war eine Pulsation nicht sichtbar. Die weiteren Schnitte durch den Knochen sind drei. Einer durch die Schuppe, genau in der Richtung der ersten abgrenzenden Verticallinie. Er kann $2\frac{1}{2}$ —3 Ctm. weit in die Höhe geführt werden, ohne dass es eines nach oben ergänzenden Hautschnittes bedarf. Die entsprechende Verziehung der Weichtheile ist leicht zu bewerkstelligen. Dann folgt, ebenfalls noch in der Schuppe vorn und aufwärts vom Zusammenstoss der *Linea temporalis* mit der *Incisura parietalis* der *Sutura squamosa* der zweite hintere ebenso lange und dem ersten parallele Verticalschnitt und endlich die Verbindung der beiden oberen Enden dieser verticalen Furchen durch den letzten horizontalen Knochenschnitt, welcher parallel dem längs und über der *Linea temporalis* geführten ersten Schnitte verläuft. So ist ein Parallelogramm von etwa 2— $2\frac{1}{2}$ Ctm. Höhe und 3—4 Ctm. Länge aus dem Schädel genommen, etwa so wie Chipault dieses Verfahren in der Figur 351 seines Werkes abbildet und wie ich an ein paar Zeichnungen und Präparaten mir hier zu demonstrieren erlaube. Leicht mit einem spatel- oder

löffelförmigen Elevatorium lässt sich von der vorderen, oberen Pyramidenfläche die Dura, mit dem von ihr bedeckten Schläfenlappen abheben und abgehoben halten, so dass auch dem Auge — wenn nöthig mit Hülfe künstlicher Beleuchtung, die Gegend über dem Tegmen tympani sichtbar gemacht werden kann, die von dem unteren Rande des oben angelegten Schädeldefects lateral, von dem Jugulum petrosum, dem Relief des oberen Bogenganges median, von der scharfen, deutlich fühlbaren oberen Kante der Pyramide nach hinten begrenzt wird, während sie nach vorn zur mittleren Schädelgrube abfällt. Längs ihrer hinteren Grenze verläuft der Sinus petrosus superior und setzt sich das Tentorium an. Man fühlt deutlich, wie ihr laterales und hinteres Ende an die innere Seitenfläche der Pars mastoidea, hart unter deren Nahtverbindung mit dem Parietale, sich lehnt, und weiss nun, dass dicht unter diesem Ende, welches stets in den oberen Rand der Quersfurche des Hinterhauptbeins übergeht, der Sinus transversus liegt und zwar gerade die Convexität seiner Biegung hinab in die Fossa sigmoidea — sein Knie, wenn man sie so nennen will.

Von demselben Schnitte aus sind wir im Stande auch die Eiterungen am Proc. mastoideus zu erreichen. Durch den geöffneten Atticus des Cavum tympani lässt sich die von Stacke angegebene schützende Sonde in den Aditus und das Antrum mastoideum führen, um von hier aus diejenigen Ab- und Aufmeisselungen am Warzenfortsatze vorzunehmen, welche seine Luft und Mark führenden Räume eröffnen sollen. An einer dem Jacobson'schen Lehrbuche der Ohrenheilkunde entnommenen Zeichnung lässt sich das übersichtlich demonstrieren. So gewinnt das Verfahren, welches die Schädelseite des Tegmen tympani vor allen Dingen zu erreichen sucht, noch einen weiteren Vortheil, den nämlich, verhältnissmässig bald und gefahrlos, d. h. ohne Facialisverletzung in die Zellen des Warzenfortsatzes und, wenn die Hartnäckigkeit der chronischen Mittelohr-Eiterung es fordert, nach vorn durch die hintere obere Knochenwand des äusseren Gehörganges in diesen oder in anderen Fällen nach hinten bis in die Fossa sigmoidea zu dringen.

Der grösste Fortschritt, den in meinen Augen die Hirnchirurgie der letzten Jahre gemacht hat, ist die operative Behandlung der infectiösen, d. h. durch Eiterung erzeugten und mit Eiterung verbundenen Sinus-Thrombosen.

Es sind ebenfalls erst einige Jahre her, dass man die Idee Zaufal's, den trostlosen Folgen der septisch zerfallenden Thrombose des Sinus transversus, durch Unterbindung der Vena jugularis interna mit nachfolgender Eröffnung und Ausräumung des thrombosirten Sinus entgegenzutreten, ernstlicher aufgenommen und mit nicht zu unterschätzenden Erfolgen ausgeführt hat. Bedenkt man, wie regelmässig und wie schnell die Thrombose zu zwei tödtlichen Krankheiten, der Leptomeningitis purulenta und der Pyämie führt, so wird man es hoch anschlagen müssen, dass schon in 27 Fällen durch die Zaufal'sche oder ihr nachgebildete Operationen Patienten dem sicheren Tode entrissen worden sind, denn in ihrem Lateral-Sinus steckten grosse puriform und purulent erweichte Thromben. Die meisten der glücklich operirten Fälle gehören der hiesigen Königlichen Universitäts-Klinik an, aus der Jansen über sie in einer musterhaften Arbeit berichtet hat.

Als das zweite Beispiel einer Eiterung, die vom Mittelohre Schritt für Schritt, also in der Continuität bis an die Dura und den in ihren Blättern eingeschlossenen Sinus fortschreitet, lassen Sie mich bei dieser Sinus-Operation einen Augenblick verweilen.

Die trefflichen Resultate der Schwartz'schen Aufmeisselungen des Antrum mastoideum und der Zellen des Warzenfortsatzes, sind zu einem vielleicht nicht kleinen Theile auch dadurch bedingt gewesen, dass sie den Eiter aus der Nachbarschaft des noch freien oder schon thrombosirten Sinus fortschafften. Schwartz selbst hat über 6 Fälle von metastasirender Pyämia ex otitide Bericht in einer Dissertation von Pieper erstatten lassen, von denen drei nach der Eröffnung des Warzenfortsatzes, seiner Mastoid-Operation, zur Heilung kamen.

War bis vor Kurzem diese Entfernung des Eiters aus der Nähe des Venenthrombus alles, was man thun konnte, so ist durch den directen Angriff des Sinus selbst ein neues, und wie ich schon anführte, offenbar sehr heilsames Moment in unsere Therapie getragen worden.

Die Thrombose des Sinus transversus wird nur zu einem kleinen, man möchte fast behaupten verschwindend kleinen Theil der Fälle durch eine aus andern Venen fortgesetzte Thrombose erzeugt, am häufigsten noch durch eine solche Fortsetzung von dem Sinus petrosus superior aus, allermeist entsteht sie vielmehr dadurch,

dass die otitische Erkrankung des Warzenfortsatzes bis an die Wand der Fossa sigmoidea fortschreitet und diese nun die dicht ihr anliegende Sinuswand afficirt und inficirt. Bald liegt Eiter zwischen dem Sinus und dem Knochen, bald zeigt der Knochen Defecte, durch welche Granulationen aus den Hohlräumen des Fortsatzes bis an die Venen reichen, bald sieht die Knochenwand wie missfarbig, oder wie fein durchlöchert aus. Von 20 Fällen aus den Beobachtungen Jansen's sind 14 durch grosse, den Sinus umpülende Eiterungen ausgezeichnet gewesen, und was für meinen Vorschlag einer gleichzeitigen Operation am Tegmen tympani und am Sinus spricht, 11 Mal waren erhebliche epitympanale, d. h. extradurale Abscesse auch der mittleren Schädelgrube dabei vorhanden.

Ich übergehe die von Jansen mit Recht betonte diagnostische Bedeutung dieser perisinuösen Eiteransammlungen, obgleich sie es macht, dass zum unbestimmten Bilde der Thrombose das weit bestimmtere der extraduralen Eiterung tritt, sondern beschränke mich nur darauf, zu zeigen, wie von der oberen und vorderen Pyramidenfläche aus das Antrum und darnach der Sinus aufgesucht werden können, denn eben so wenig als man in den schweren Fällen einer Knocheneiterung im Warzenfortsatz mit dem Wildeschen Schnitt noch auszukommen meint, wird man dort, wo der Verdacht auf eine Sinusthrombose vorliegt, sich mit der Schwartzeschen Aufmeisselung des Antrum begnügen dürfen, es ist vielmehr die Freilegung und die Untersuchung des Sinus das, worauf wir alsdann auszugehen haben.

Dem Umstande, ob die S förmige Grube für den unteren und vorderen Abschnitt des Sinus mehr oder weniger tief in die Pars mastoidea eingelassen ist, hat man mehr Aufmerksamkeit als dem Verlaufe des Sinus durch diesen Knochenabschnitt und seiner Projection an der Aussenfläche desselben geschenkt. Vom praktischen Gesichtspunkte aus empfiehlt es sich, an letzterer drei gleich breite Abschnitte von vorn nach hinten zu unterscheiden. Der vorderste, welcher als eine einwärts geneigte Ebene gegen den äusseren Gehörgang abfällt, also dessen Spina post meatum trägt und nach hinten zuweilen von einer Andeutung der alten Trennung zwischen Squama und Pyramide begrenzt wird, gehört den Appendiculargebilden des Ohres, dem Antrum mastoideum und den zunächst

der hinteren Gehörswand gelegenen Cellulae mastoideae an. Das zweite ihr folgende Drittel entspricht dem Verlaufe des Sinus in der Fossa sigmoidea und das dritte schon der hinteren Schädelgrube über dem Kleinhirn.

Zwei Wege führen zum Sinus. Der eine nach Aufmeisselung des Warzenfortsatzes resp. Eröffnung des Antrum mastoideum, der andere nach der eben ausführlich besprochenen Blosslegung des äussersten Abschnittes der oberen, vorderen Pyramidenfläche. In beiden Fällen ist die äussere Fläche des Warzenfortsatzes so weit und so gründlich von allen deckenden Weichtheilen zu befreien, dass die Gegend des Zusammenflusses der Lambda-, Parietal- und Mastoidealnaht als solche erkannt werden kann. Das hier liegende Emissarium gewährt für die Diagnose sowohl als für den Gang des eröffnenden Meissels wichtige Anhaltspunkte. Eitertröpfchen, die aus ihm hervorquellen, verrathen den perisinuösen Abscess, ein Thrombus in ihm ist ein sicheres Zeichen der Thrombose auch des Sinus cavernosus. Mit flachen Meisselschlägen geht man von dem eröffneten Antrum nach hinten gegen dieses Emissarium, oder kneift mit der Luer'schen Hohlmeisselzange die Zwischenwände der Zellräume des Fortsatzes ab, bis man die Fossa sigmoidea an einer Stelle eröffnet hat. Von dieser wird unter Abschieben des Sinus weiter die vordere und seitliche Wand desselben blossgelegt und in der Tiefe der Wunde zur Anschauung gebracht. Nicht minder einfach ist es, den Sinus von der Schädelhöhle nach der Craniectomie an der Schuppe zu erreichen. Die Umbiegung des lateralen Endes der oberen Pyramidenkante bezeichnet ganz genau seine obere Grenze, welche somit der Finger des Operators markiren kann. Sie liegt, wie dieses Nachfühlen ohne Weiteres ergibt, in der gradlinigen Fortsetzung der für den ersten Knochenschnitt schon maassgebenden Linea temporalis. Dieselbe ist für den Anfang der Operation ebenso bestimmend, wie für die uns eben beschäftigende Fortsetzung. In dem hinteren unteren Winkel der ausgestemnten viereckigen Schädellücke wird der Meissel flach angesetzt und ein Knochenspahn nach dem anderen halb abgemeisselt, halb abgebrochen. Sehr bald ist in dieser unmittelbaren Nähe des oben erwähnten Emissarium und in oder dicht unter der Sutura mastoidea parietalis der Sinus erreicht. Von der Stelle, wo er hier zuerst durchschimmert, schiebt man ihn mit grösster Vorsicht

zurück und deckt ihn so immer mehr und weiter gegen die Mitte des Processus mastoideus auf.

Der Sinus sei so oder so erreicht, so finden wir ihn entweder intact, wobei in zweifelhaften Fällen eine Punction zeigen würde, dass er flüssiges Blut enthält, dann hätte die Operation am Knochen zunächst ihr Ende erreicht. Oder wir finden den Sinus von Eiter umpült und von Jauche erfüllt, dann ist mehr zu thun, es ist der Sinus zu eröffnen und sind die Bröckel und eitrigen Massen, die er birgt, zu entleeren. So allein wird eine gehörig offene und von ihrem inficirenden Inhalte befreite Höhle geschaffen, die nun tamponirt und derjenigen Nachbehandlung unterworfen werden kann, welche in analogen Fällen die übliche und bewährte ist. In vielen Fällen jauchig erweichter und colliquirender Thromben pflegt die Vene central wie peripher durch festere und möglicher Weise noch nicht inficirte Gerinnsel geschlossen zu sein, wie das gerade in den Fällen von glücklich eröffnetem Sinus mehrfach — so 2mal von Schwartze — constatirt worden ist. Indessen das Rühren an dem deletären und vom Blutstrom so leicht fortzuschleppenden Inhalte des Sinus ist nicht ohne Gefahr — es sind schon Mittheilungen über unglückliche Fälle bekannt geworden, wo unmittelbar nach der Entleerung des Sinus Schüttelfröste und Lungenembolien folgten. Aus diesem Grunde muss ich die vorausgeschickte Unterbindung der Jugularis interna, welche am besten und leichtesten oberhalb der Einmündung der Facialis communis ausgeführt wird, befürworten. Die Blutung, welche aus offenen oder während der Operation sich öffnenden peripheren Abschnitten des Sinus hervorstürzen könnte, ist leicht zu stillen — nämlich durch die Tampnade mit Jodoformgaze, diesem souveränen Mittel für die Behandlung der Sinusverletzung. Dass man dasselbe schon früher kannte und erprobt hatte, musste den Entschluss, den Sinus aufzuschneiden, wesentlich erleichtern.

Die Erfolge, welche diese Eröffnung des Sinus gehabt hat, sind nicht zu unterschätzen. Von 13 Eröffnungen des Sinus, die Jansen gehören, sind 6 geheilt worden und von 17 Operationen Mac-Ewen's gar 13 — dazu kommen noch 15 Fälle anderer Autoren mit 8 Heilungen¹⁾. Gewiss sehr schöne Erfolge, wenn

¹⁾ Jansen, Archiv f. Ohrenheilkunde. Bd. 35. S. 24.

man bedenkt, dass die beiden Folgekrankheiten dieser Thrombose, welche auch heute noch die Prognose schlecht genug gestalten, die septische Meningitis purulenta und die Pyämie sind.

Die Thrombose des Sinus transversus mit ihren perisinuösen Abscessen kann sich sehr weit hinziehen und ist die gewöhnliche Vermittlerin zwischen der Mittelohreiterung und dem Kleinhirnabscess. Die gleiche Rolle spielt sie in den wenigen Fällen, in welchen eine acute Eiterung im Warzenfortsatz zur Entwicklung eines Abscesses im Kleinhirn führte. Es kann daher bei jeder infectiösen Sinusthrombose an uns die Aufgabe treten, das Kleinhirn anzusehen und nach einem Abscess in ihm zu suchen. Ein solcher liegt, wie die Erfahrung zeigt, mit sehr wenigen und wohl zu vernachlässigenden Ausnahmen in demjenigen Abschnitte des Kleinhirns, welcher der Fossa sigmoidea angrenzt, dem Lobus quadrangularis und semilunaris der betreffenden Hemisphäre. Wenn man sich an die vorhin erwähnte Dreitheilung des Processus mastoideus erinnert, so entspricht diesen Stellen schon sein hinteres Längsdrittel. Man hat demgemäss noch etwas weiter nach unten und hinten an den schon entblössten Stellen des Warzenfortsatzes diesen von seinen Weichtheilen zu befreien und durch kurze Messerzüge einen Theil der lateralen Ansätze des Splenius capitis, sowie auch vom Ursprunge des Sternocleidomastoideus zu entfernen, bis das laterale Ende der Linea arcuata superior erkennbar geworden ist, denn dieses muss stets die obere Grenze für unsere Abstimmungen bleiben. Dann kann man vom freigelegten Sinus aus, dessen Darstellung bei jedem Falle von einem Kleinhirnabscesse angezeigt ist, durch einfaches Abkneifen mit der Lüer'schen Hohlmeisselzange, oder den modernen, zu diesem Zwecke noch besonders construirten Beisszangen von Lannelongue und Poirier ein ausreichendes Stück der das Kleinhirn in der unteren hinteren Schädelgrube deckenden Dura sich zugänglich machen. Wie weit man hierin gehen kann, erlaube ich mir an einem Präparate zu zeigen.

XII.

Zur Frage der Catguteiterung.

Von

Oberarzt Dr. Carl Lauenstein,

in Hamburg¹⁾.

Die Frage der Catgutinfektion, die hier zu besprechen unser verehrter Herr Präsident mich veranlasst hat, ist eine ausserordentlich unsichere und schwierige.

Darum ist es unmöglich, dass ein Einzelner diese Frage lösen kann. Vielmehr werden die Untersuchungen, über die ich hier berichten will und die zunächst unternommen worden sind, zu eigener Aufklärung über gewisse auffällige Störungen des Wundverlaufes, nur einen bedingten Werth haben für die Beantwortung dieser Frage.

Haben sich doch schon eine ganze Reihe von Forschern mit der Catgutfrage beschäftigt — ich nenne hier unter Andern nur Namen, wie Zweifel, Robert Koch, Kocher, Brunner, Braatz, Reverdin, Benckiser, Klemm, Doederlein — ohne dass sie heute als abgeschlossen zu betrachten wäre. Auch eine Anzahl practischer Chirurgen ist vor jetzt etwa 6 Jahren von Brunner über ihre Erfahrungen mit dem Catgut interpellirt worden. Aber obwohl das Ergebniss dieser Sammelforschung zu Gunsten des Catgut ausgefallen zu sein schien, so hat sie doch den Zweifel und den Argwohn gegen dies, übrigens durch seine Resorbirbarkeit ausgezeichnete Material, dieses Geschenk aus der Hand und aus dem Geiste Joseph Lister's, nicht völlig zu beseitigen vermocht.

¹⁾ Auszugsweise vorgetragen am 4. Sitzungstage des XXIV. Congresses der Deutschen Gesellschaft für Chirurgie zu Berlin, 20. April 1895.

Ich selbst habe bis zum Ende des vorigen Jahres, in einem über 15jährigen Zeitraume selbstständiger Hospital- und Privatpraxis fast durchweg, — zum Unterbinden der Gefässe stets, zum Nähen grösstentheils — Catgut verwendet. Insbesondere habe ich, von Einzelfällen abgesehen, so gut wie ausschliesslich, bei allen Magendarmoperationen sowie bei allen Radicaloperationen von Hernien mit Catgut genäht. Nur in solchen Fällen, wo besondere Anforderungen an die Festigkeit der Naht gestellt wurden, wie bei der Naht des Dammes, der Hasenscharte, bei der Bauchnaht nach Laparotomie, habe ich vielfach Seide oder Draht benutzt.

Die Stiele bei Ovariectomien oder Adnexoperationen habe ich fast ausschliesslich mit Seidenfäden abgebunden.

Was mich immer wieder bestimmte, dem Catgut treu zu bleiben, war vor allem seine nicht genug zu schätzende Eigenschaft der Resorbirbarkeit.

War sie es doch in erster Linie, die die Einführung des Catgut als Unterbindungsmaterial allen denen als eine geradezu erlösende That erscheinen lassen musste, die noch aus der vorantiseptischen Zeit die lang aus der Wunde hängenden Ligaturfäden, getränkt mit „pus bonum et laudabile“, in der Erinnerung hatten.

Aber auch in der antiseptischen Aera führten gelegentliche Versuche mit Seide mich immer wieder zum Catgut als Unterbindungsmaterial zurück. Denn trotz ungestörten Wundverlaufes empfand ich es in solchen Fällen, wo Seide zur Unterbindung benutzt worden war, als äusserst lästige Zugabe, dass oft noch Wochenlang nach der Operation die Seidenknoten ausgestossen wurden.

In Folge der Anhänglichkeit an das Catgut habe ich alle Phasen seiner Zubereitung mit erlebt, von der ursprünglichen Lister'schen Carbol-Oel-Wasser-Präparation über das Kocher'sche Juniperus-, Glycerin-, Alcohol-Catgut, das Einlegen in Sublimat bis zu der jetzt seit ca. 5 Jahren geübten trockenen Sterilisation durch Hitze.

Das Chromsäurecatgut, das in Grossbritannien vielfach angewendet zu werden scheint, hat wegen seiner schweren Resorbirbarkeit offenbar in Deutschland so gut wie gar keinen Eingang gefunden.

Es scheint mir nun fast, als ob, je näher der vorantiseptischen

Aera, desto grösser und fester das Vertrauen der Chirurgen zu dem Catgut an sich gewesen ist. War man doch unmittelbar nach dem Uebergang zur Lister'schen Wundbehandlung so ganz eingenommen von ihren ausgezeichneten Resultaten, dass man vielleicht eine vereinzelte Catgutinfektion als solche kaum erkannt, oder falls sie einem nicht entgangen wäre, kaum beachtet hätte.

Nach der Literatur zu urtheilen, scheint der Verdacht gegen das Catgut als möglichen Infectionserreger im Beginn der antiseptischen Aera sich nur ganz vereinzelt geltend gemacht zu haben.

Erst als die Grundsätze der Asepsis die Antisepsis mehr und mehr zu verdrängen begannen, mehrten sich die Stimmen, die das Catgut als eine der möglichen Quellen der Infection für die Wunde hinstellten.

Dabei darf ich nicht unterlassen, darauf hinzuweisen, dass die Catgutinfektion als solche nur in der deutschen Literatur eine Rolle spielt. Wenigstens ist es mir nicht gelungen, Anhaltspunkte dafür zu finden, dass diese Frage in der ausländischen Literatur erörtert worden wäre.

Hatte als einer der Ersten Zweifel schon auf die Unsicherheit des Carbolölcatgut hingewiesen, hatte Robert Koch die unzureichende desinficirende Kraft der antiseptischen Oel- und Spirituspräparate durch bacteriologische Versuche festgestellt, hatte Richard Volkmann das Catgut verdächtigt, in einem seiner Fälle eine Milzbrandinfection herbeigeführt zu haben, so war es doch erst Kocher, der auf Grund ungünstiger, sich häufender Wundheilungen in der Berner Klinik, für die er das Catgut verantwortlich machte, mit aller Entschiedenheit gegen dessen Gebrauch als Naht- und Unterbindungsmaterial vor jetzt reichlich 7 Jahren auftrat.

Seinen Entschluss, auf die Benutzung des Catgut vollkommen zu verzichten, hat er damals ausführlich dargelegt in dem Artikel: „Eine einfache Methode zur Erzielung sicherer Asepsis“.¹⁾ - Wenn Kocher, wie ich das vermuthete, diesem seinem Entschlusse treu geblieben ist und jetzt seit länger als 7 Jahren in seiner chirurgischen Thätigkeit auf das Catgut völlig verzichtet hat, so würde diese Thatsache allein ihn zu einem Sachverständigen *καί' ἔξοχόν* über die Catgutfrage machen.

1) Correspondenzblatt für Schweizer Aerzte. 1888. No. 1.

Bei der Unsicherheit des Urtheils über diese Frage würden gerade seine negativen Angaben eine werthvolle Ergänzung bilden zu dem, was man positives über das Catgut aussagen kann.

Ich muss offen gestehen, dass ich bis gegen das Ende der 80er Jahre hin sehr skeptisch gegenüber den Beschuldigungen des Catgut als Infectionsträgers gewesen bin. Ich war sehr viel eher geneigt, die Störungen des Wundverlaufes auf Fehler in dem übrigen anti- resp. aseptischen Apparat zurückzuführen, als auf das Catgut. Auch kann ich nachträglich, ohne dass ich hier statistische Vergleiche anzustellen in der Lage wäre, behaupten, dass ich derartige unerwartete Eiterungen, wie ich sie in vereinzelt Fällen während der aseptischen Periode erlebt habe und gleich beschreiben will, vor dem Jahre 1889 nicht beobachtet habe.

Es vermochte daher auch das 1888 von Kocher ausgesprochene „Fort mit dem Catgut“ mein Vertrauen in das Catgut noch nicht zu erschüttern. Um so weniger, als bald nach den Warnungsrufen Kocher's wieder Arbeiten erschienen, wie die von Brunner, Braatz, Doederlein, Klemm u. A., die die Möglichkeit, ein wirklich steriles Catgut herzustellen, durch ihre bakteriologischen Untersuchungen unzweifelhaft darzuthun schienen; wenn auch gerade die höchst interessanten Untersuchungen von Klemm geeignet waren, das Misstrauen gegen das Catgut nach einer anderen Richtung zu lenken¹⁾.

Erst die Zeit, wo ich ausschliesslich mit dem trocken durch Hitze sterilisirten Catgut arbeitete, wo die ausgekochten Instrumente trocken benutzt wurden, wo nur mit trockener steriler Gaze getupft und auf die früher so reichlich geübte Spülung mit antiseptischen Flüssigkeiten bei allen den Operationswunden verzichtet wurde, in denen vor der Operation Entzündung und Eiterung fehlten, brachten mir einzelne Beobachtungen unerwarteter Eiterung, die mir den bestimmten Eindruck machten, dass die aseptischen Eigenschaften des sogenannten sterilen Catgut nicht über allem Zweifel erhaben seien.

Zwei derartige Fälle erlebte ich im Frühjahr 1893. Sie waren an ein und demselben Tage in der Privatpraxis operirt worden. Das Catgut stammte aus ein und derselben Quelle, war

¹⁾ Ueber Catgutinfektion bei trockener Wundbehandlung. Langenbeck's Archiv. Bd. 41. XLIII.

frisch bezogen für den einzelnen Fall und auf trockenem Wege durch Hitze sterilisirt.

Am Morgen des Tages um 9 Uhr exstirpirte ich einer Erwachsenen wegen Carcinom die linke Mamma und räumte die Achsel aus. Ich unterband und nähte mit Catgut und zwar letzteres so, dass ich unter Anlegung je eines Knopfloches vor dem Latissimus dorsi und am tiefsten Punkte der Wunde vorn auf der Brust die ganze Wunde vereinigte.

Die Vorbereitungen waren in der allersorgfältigsten Weise getroffen worden. Die Instrumente waren in Sodalösung gekocht und in sterilen Tüchern transportirt, unsere Hände und der Körper der Kranken — damals noch — nach Fürbringer desinficirt, die Verbandsachen frisch sterilisirt aus bewährter Quelle bezogen, ebenso die sterilen Operationsschürzen und die Handtücher, mit denen die Umgebung des Operationsgebietes bedeckt wurde. Zuverlässige Hände reichten das Unterbindungs- und Nahtmaterial zu. Trotz alledem vereiterte die Wunde sammt ihrer Umgebung unter Fieberbewegungen, und zwar, wie ich bei dem ersten Verbandwechsel mit Sicherheit zu erkennen glaubte, von den Fäden der Wundnaht aus.

An demselben Tage Mitttags räumte ich einer Dame, der ich 1½ Jahre zuvor Mamma und Achseldrüsen wegen Carcinom exstirpirt hatte, die linke Fossa supraclavicularis aus. Zufällig war bei dieser Operation auch Herr Geh. Rath von Esmarch zugegen, der die Kranke ebenfalls untersucht hatte.

Auch in diesem Falle waren alle Vorbereitungen auf das Sorgfältigste getroffen worden.

Da die Wunde durch nichts verunreinigt zu sein schien, so trug ich kein Bedenken, sie durch die Naht zu schliessen.

Es entwickelte sich im Anschluss an die Stichcanäle eine Eiterung, in Folge deren sich der Wundverlauf bis zur definitiven Heilung über mehrere Wochen hinauszog.

Aus Anlass dieser beiden Fälle, die meiner Ansicht nach den Verdacht sehr nahe legten, dass die Eiterung von den Catgutfäden ausgegangen sei, übergab ich mit Erlaubniss des Herrn Medicinalrath Dr. Reincke 4 Päckchen verschiedener Catgutnummern (1, 3, 4 und 5) unserem hygienischen Institut. Der Leiter desselben,

Herr Prof. Dunbar, hatte die Güte mir über das Ergebniss der Untersuchung folgenden Bescheid zu ertheilen:

Hamburg, 14. Sept. 1893.

„Durch die vorgenommene Untersuchung wurde festgestellt, dass das Catgut No. 3 steril war, während alle 3 übrigen Proben (No. 1, 4 und 5) entwicklungsfähige Keime enthielten, aus denen sich auf dem Nährboden der rothe Kartoffelbacillus entwickelte.

Aus den damit angesetzten Culturen wurden Sporenfäden hergestellt und diese im Trockenschrank einer Temperatur von 140, 150, 160 und 170 ° 2 Stunden lang ausgesetzt. Nach 2stündiger Einwirkung von 140 ° kamen aus diesen Sporenfäden noch Bacillen zur Entwicklung. Durch 2stündige Einwirkung von 150 ° Cels. wurden die Fäden sterilisirt.

Ein mit reichlichen Mengen einer bei 37 ° Cels. bebrüteten Cultur von diesen Bacillen geimpftes Meerschweinchen zeigte keinerlei Krankheitserscheinungen.“

Das Ergebniss dieser Untersuchung war also, dass von vier Packeten verschiedener Catgutstärken 3 entwicklungsfähige Keime enthielten, deren Sporen erst bei einer 2stündigen Einwirkung von 150 ° Cels. zu Grunde gingen. Nur eine dieser Proben erwies sich als steril.

Ob man aus diesen Sterilisationsversuchen mit Catgutfäden, die nachträglich mit Sporen inficirt worden sind, die also die Sporen mehr an der Oberfläche tragen, Rückschlüsse ziehen darf auf die Sterilisation von Rohcatgut, muss ich dahin gestellt sein lassen.

Müssen wir uns doch in dieser Beziehung immer wieder an die Herkunft des Rohcatgut erinnern.

Die Darmwand des Thieres, von dem das zur Catgutfabrikation dienende Material entnommen wird, wird im Momente des Todes zur thierischen Membran im physikalischen Sinne, d. h. sie ist von dem Augenblick an allen Gesetzen der Diffusion und Osmose unterworfen. Es werden daher mit dem Flüssigkeitsstrom alle Mikroorganismen des Darmcanals in die Darmwand eindringen und somit auch in der Tiefe des fertigen Catgut überall ihren Sitz haben.

Zunächst brachten die Dunbar'schen Untersuchungsergebnisse, aus denen der nicht pathogene Charakter der gefundenen Mikro-

bien hervorging, allen unseren Argwohn gegen das Catgut wieder zum Schweigen, veranlassten uns aber auf der anderen Seite, unsere Sorgfalt in Bezug auf die Vorbereitungen der Asepsis bei allen Operationen zu verdoppeln.

Trotzdem erlebte ich in der Folgezeit wieder einzelne Fälle, die mich von neuem gegenüber dem Catgut stutzig machten.

Einem jungen Manne, der früher 2 Mal eine Verrenkung des rechten Ellbogens erlitten und Beschwerden zurückbehalten hatte, die auf ein Corpus mobile im Ellbogengelenk deuteten, extirpirte ich das sich in der That findende abgesprengte Stück von einem äusseren Längsschnitte aus. Ich nähte die Kapsel und die äussere Wunde bis auf die Lücke für das Drainrohr mit Catgut. Entzündliche Erscheinungen an dem Gelenk hatten vor der Operation vollkommen gefehlt. Es trat nach der Operation eine derartige, rapid einsetzende Phlegmone auf, vom Ellbogen bis zur Schulter sich erstreckend, dass nur ungesäumte, tiefe, sehr ausgiebige Einschnitte sie zum Stillstand bringen konnten. Der Ellbogen war in einer Weise angeschwollen, wie ich es kaum je vorher gesehen habe; der Fall endete mit Ankylose des Gelenks. Ein anderer Fall, der mir noch verdächtiger war, betraf einen Herrn, dem ich einen Hallux valgus, ohne Fistelbildung, operirte. Beiderseits schloss ich die Wunde ganz durch die Naht. Rechts trat ungestörte prima intentio ein, links entwickelte sich, von den Stichcanälen ausgehend, eine Phlegmone des Fusses, die in die Interstitien der Musculatur eindrang und zu ausgiebigen Incisionen zwang. Ich war froh, dass der Pat. überhaupt mit dem Leben davonkam.

Zu diesem Falle könnte man mir nun einwenden, dass er nicht nur Nichts gegen das Catgut erwiese, sondern gerade dafür spräche, dass das Catgut keine Schuld treffe, da doch auf dem einen Fusse völlige prima intentio eingetreten sei.

Ich denke jedoch: „In beiden Füßen sind die übrigen Maassnahmen der Asepsis ganz dieselben gewesen. Dass sie ausreichend waren, beweist der tadellose Verlauf am rechten Fusse. Die schlechte Wundheilung des linken Fusses deutet auf ein unsicheres Glied in der Kette unserer aseptischen Bestrebungen; und als solches bin ich geneigt, das Catgut anzusehen.“

Ich bin geradezu der Meinung, dass dieser Fall die Beweis-

kraft eines Experimentes hat, und werde darin durch die Ergebnisse der mitzutheilenden Catgutuntersuchungen nur bestärkt.

Die einzelnen Catgutfäden eines Packetes können nämlich gänzlich verschieden sein. Ja die Theile eines und desselben Catgutfadens sind in ihrem Verhalten nicht gleich; ein Abschnitt ist steril, ein anderer nicht. Bei unseren Experimenten pflegten wir das einzelne Catgutbündel in möglichst kleine Partikel zu schneiden. Wir konnten nun auf dem Nährboden sehr oft beobachten, dass unter 20 Stückchen nur von einem einzigen derselben die Cultur ihren Ausgang nahm, während die übrigen Stückchen steril waren.

Wie ich hier noch ein Mal erwähnen möchte, stehen solche unerwartete Sichcanaleitungen immerhin in meiner Erfahrung vereinzelt da. Ihnen gegenüber stehen grosse Reihen von guten Resultaten, wo in der That das Catgut als Nahtmaterial sich ausgezeichnet bewährte. So erwähne ich beiläufig, dass ich im vergangenen Herbste im ärztlichen Vereine zu Hamburg zu gleicher Zeit 4 Fälle von günstig verlaufenen Magendarmoperationen vorstellen konnte (2 Pylorusresectionen, 1 Magendünndarmfistel und eine ausgedehnte Resection des Quercolon). Bei diesen Patienten hatte ich im Bereiche des Magendarmcanales, wie früher schon oft, nur Catgut zur Naht verwendet.

Solche Fälle machten mich natürlich immer wieder schwankend in meinem Argwohn gegen das Catgut, und ich glaubte wirklich, ihm Unrecht gethan zu haben, als ich im vergangenen Herbst von neuem 2 Fälle erlebte, die mein Vertrauen zum Catgut wieder erschütterten und mich veranlassten, von da ab, wenn auch ungerne, einstweilen nur Seide zur Unterbindung und zur Naht bei allen Operationen zu verwenden.

Der eine Fall betraf eine Hydrocele muliebris. Ich exstirpirte die Cyste mitsammt dem Diverticulum Nuckii, an dessen Spitze sie sass, und vernähte die reine Wunde durch versenkte und oberflächliche Catgutnähte. Es entwickelte sich unter Fieber, von den Stichcanälen ausgehend, eine Phlegmone der Bauchdecken, die eine Spaltung bis zum Rippenrande nöthig machte.

Ein anderer Fall, in dem ich mich allerdings in meinem Verdacht gegen das Catgut nicht so sicher fühle, weil es sich um eine Magendarmnaht handelt, betraf eine Pylorusresection. Das Carcinom.

das den Pylorus fast total verschlossen hatte, war klein, Drüsen und Verwachsungen fehlten.

Die Vorbereitungen waren wieder in jeder Beziehung tadellos gemacht worden, sehr zuverlässige Hilfskräfte halfen mir, die Operation verlief glatt, ohne Erbrechen, ohne Störung der Narkose und dauerte nur 2 Stunden. Die Nähte zwischen Magen und Duodenum waren, wie ich es in der Regel mache, in 3facher Reihe gelegt. Am 5. Tage trat der Exitus ein. Es fand sich eitrig Peritonitis in Folge von Nahtlösung, die vermuthlich am 2. Tage eingetreten war.

Zufällig war noch ein Rest des Catgut, mit dem die Magenduoodenalnaht gemacht worden war, vorhanden. Auf Glycerinagar gebracht, entwickelten sich daraus sehr rasch Culturen des *Bacillus subtilis*. Ohne auf diese Thatsache ein besonderes Gewicht zu legen, erwähne ich sie nur beiläufig.

Ehe ich nun zu den Ergebnissen unserer Catgutuntersuchungen übergehe, bespreche ich einen Punkt, der hier erwähnt zu werden verdient.

Meine chirurgische Thätigkeit setzt sich zusammen aus dem Seemannskrankenhaus, der chirurgischen Abtheilung Bethesda's und der Privatpraxis.

Die übeln, wenn auch vereinzelt Catguterlebnisse habe ich aber nie im Seemannskrankenhaus erlebt, sondern nur in der Privatpraxis und in Bethesda.

Diese Verschiedenheit in Bezug auf den Wundverlauf meiner Fälle veranlasst mich nun, nach den möglichen Differenzen in dem Bereich meiner einzelnen Thätigkeiten zu suchen. Hierbei ergibt sich, dass das Catgut im Seemannskrankenhaus ein anders ist, wie das in der Privatpraxis und in Bethesda benutzte. Letzteres wird trocken sterilisirt bezogen aus einer übrigens als bewährt geltenden Quelle privater Natur. Das Seemannskrankenhaus-Catgut erhalten wir vom neuen allgemeinen Krankenhaus, wo es folgendermaassen zubereitet wird:

Das entfettete Catgut wird auf einen Metallständer gewickelt in den Trockenofen gestellt. Die Temperatur des Ofens steigt in der

ersten	Stunde	auf	60°	,	in der
zweiten	"	"	80°	,	" "
dritten	"	"	100°	,	" "
vierten	"	"	120°	,	" "
5. u. 6.	"	"	140—150°.		

Das so sterilisirte Catgut wird in 2proc. Salicylspiritus gelegt, aus dem es zum Gebrauch unmittelbar entnommen wird.

Wie sich weiter unten ergibt, stimmt das Ergebniss der bacteriologischen Prüfung dieses Catgut durchaus mit unseren klinischen Erfahrungen überein. Ob hierdurch der Kern der Sache völlig geklärt wird, muss dahin gestellt bleiben. Die übrigen Verschiedenheiten zwischen meiner Arbeit im Seemannskrankenhaus, in Bethesda und der Privatpraxis sprechen sonst eher zu Ungunsten des Seemannskrankenhauses, wo ich den Operationswärter nie für lange Zeit halten kann, sondern stets auswählen muss aus dem im Ganzen unbeständigen und nicht sehr hoch stehenden wechselnden Pflegepersonal. Ausserdem arbeite ich dort in Bezug auf die Asepsis unter direct erschwerenden Umständen, weil die Räume des Seemannskrankenhauses alt und wegen der Bauart nicht von Staub frei zu halten sind. In Bethesda dagegen habe ich räumlich viel günstigere Verhältnisse und eine durch lange Zeit bewährte Operationsschwester.

Ferner muss ich hier zunächst noch der Schwierigkeiten gedenken, die sich aufwerfen, wenn man den Nachweis der Catgut-infection im einzelnen Falle zu erbringen versuchen will.

Den angeführten Fällen gegenüber, hinter denen ich Catgut-infectionen vermuthet habe, sind eine ganze Reihe von Einwänden möglich. Man kann sagen, das Catgut sei erst nach der Entnahme aus der unversehrten Hülle verunreinigt worden, sei es durch die berührenden Hände, durch die Luft, sei es durch die Haut des Kranken, die ja, wie wir wissen, der Sitz zahlreicher Mikroorganismen ist und deren Haarbälge und Schweissdrüsen einer gründlichen Reinigung die grössten Schwierigkeiten entgegen stellen. Auch die Hände des Operators, die Instrumente und speciell die Nadeln können angeschuldigt werden als die Träger der Infection. Es kann mit Recht behauptet werden, dass während jeder Operation gesprochen werde und dass weder die Mundhöhle und der Speichel des Operators noch der Assistenten steril seien und ohne Bedeutung für eine etwaige Wundinfection.

Die Möglichkeit eines Transportes der Mikrobien aus der Blutbahn nach der Wunde und den Catgutfäden lasse ich hier ganz bei Seite, da doch für die Frage der Catgutinfection überhaupt

nur solche Fälle in Frage kommen können, in denen vor der Operation weder Entzündung noch Eiterung bestand.

Um allen berechtigten Einwänden von vorn herein zu begegnen, haben wir es daher ganz unterlassen, dadurch etwa in einzelnen Fällen zur Klarheit zu gelangen, dass wir einen Theil des bei der Operation zu verwendenden Catgut vorher bacteriologisch untersuchten, um dann den Rest des bacteriologisch untersuchten Catgut bei der Operation zu benutzen. Es würde in solchem Falle das bei der Operation wirklich zur Verwendung gekommene Catgut ebensowenig einwandfrei sein als Unterbindungsmaterial, wie z. B. die Reste des bei einer Operation übriggebliebenen Catgut zu einer einwandfreien bacteriologischen Untersuchung dienen könnten, um daraus Rückschlüsse auf das in der Wunde liegende Catgut zu ziehen.

Wir müssen es für geradezu aussichtslos halten, den Beweis oder Gegenbeweis zu erbringen, ob in dem Einzelfalle eine Catgutinfektion vorgelegen habe oder nicht. Das in der Wunde sitzende Catgut kann man weder vorher noch nachher untersuchen; und weder von dem vor der Operation noch nach derselben untersuchten Catgut darf man einen Schluss ziehen auf das Catgut, mit dem die Wunde vereinigt worden ist.

Vielmehr ergab sich als einzige Möglichkeit, zu einer gewissen Klarheit zu gelangen und ohne allzu gewichtige Einwände zu arbeiten, die, dass man das angeblich sterile Catgut unmittelbar aus seiner unversehrten Verpackung in einer möglichst reinen Luft möglichst rasch und einwandfrei, d. h. unter sterilen Maassnahmen auf geeignete Nährböden übertrüge.

Von diesen Gesichtspunkten aus haben wir unsere Untersuchungen unternommen.

Bei der Beschickung der Röhren gingen wir in Folge dessen in der allersorgfältigsten Weise zu Werke. Wegen des Keimgehaltes der Hospitalluft nahmen wir die Beschickung im Freien vor, wo wir wegen der in diesem Winter meist liegenden Schneedecke auch z. B. vor Staub ganz sicher waren. Während der eine von uns das Reagenzglaschen öffnete resp. über der Spiritusflamme schloss, der andere die Verpackung des Catgut öffnete, ohne mit seinen Fingern den Inhalt zu berühren, nahm der Dritte mit steriler Pincette das Catgutbündel und schnitt es mit steriler

Scheere in Stückchen, die dann direct auf den Nährboden fielen. Vor jeder erneuten Berührung einer Catgutprobe wurden Pincette und Scheere von neuem abgeglüht.

Meine eigene Theilnahme an den Untersuchungen beschränkte sich darauf, dass ich die zu untersuchenden Catgutsorten beschaffte, an der Beschickung der Röhrchen mich betheiligte und im übrigen von den Ergebnissen der Cultur Kenntniss nahm.

Sonst hat mein zuverlässiger und fleissiger II. Arzt am Seemannskrankenhaus, Herr Dr. Aldehoff, sich in sehr dankenswerther Weise der Detailuntersuchung und Aufzeichnung der Ergebnisse angenommen und so die Hauptarbeit gethan.

Alles in allem haben wir 216 Proben von Naht- und Unterbindungsmaterial bacteriologisch untersucht, unter Verwendung von 5 verschiedenen Nährböden, von Bouillon, Glycerinagar, Gelatine, Blutserum und Alkalialbuminat (Deyke)¹⁾.

Wir begannen mit der Untersuchung des Rohcatgut.

Unter 26 Proben von Rohcatgut, entfettet und nicht entfettet, enthielten 19 entwicklungsfähige Keime. Diese 26 Proben setzten sich zusammen aus:

1. 12 Proben italienischer und deutscher Darmsaiten. Sie enthielten sämmtlich entwicklungsfähige Keime.

2. 14 Proben von eigentlichem Rohcatgut, von ihnen ergaben 7 ein positives Culturergebniss.

Unter 9 Proben von nicht sterilisirtem Silkwormgut ergaben 2 ein positives Ergebniss.

Unter 149 Proben sogenannten sterilisirten Catguts ergaben 35 Proben auf der Cultur entwicklungsfähige Keime.

Diese 149 sterilen Catgutproben setzen sich wieder aus einer Anzahl verschiedener Präparate zusammen:

18 Proben Juniperuscatgut aus einer bestimmten Quelle ergaben 6 Mal ein positives Resultat.

6 Catgutproben (2 Doederlein, 2 Sublimatcatgut, 2 Juniperuscatgut andere Quelle) waren steril.

Desgleichen erwiesen sich

18 Proben von unserem im Seemannskrankenhaus gebrauchten Catgut als steril. 9 dieser Proben wurden direct aus dem Salicyl-

¹⁾ Die Detailangaben dieser Untersuchungen werden von Herrn Dr. Aldehoff an anderer Stelle ausführlich publicirt werden.

spiritus auf die Nährböden gebracht, 9 hatten 2 Tage lang in sterilen Röhren gestanden und waren bei Zimmertemperatur getrocknet.

107 Proben von trocken sterilisiertem Catgut enthielt 29 Mal entwicklungsfähige Keime.

Unter diesen 107 Proben waren wieder zwei Sorten verschiedener Herkunft, und zwar:

1. 79 Proben mit 11 und
2. 28 Proben mit 18 positiven Cultur-Ergebnissen.

Sowohl Kategorie 1 wie 2 haben wir in denjenigen Fällen verwandt, in denen wir unerwartete Eiterung bekamen. Probe 1 kam bei den 4 ersten oben geschilderten Fällen zur Anwendung, Probe 2 in den 2 letzten.

Probe 1 wird in der Weise sterilirt, dass nach einer 4stündigen Anwärmung die Temperatur eine Höhe von 150—160° erreicht und 2 Stunden lang behält. Es wird, bevor es in den Ofen gepackt wird, in Fliesspapierhüllen eingeschlagen, kommt nnnchher nicht wieder mit Händen in Berührung, sondern wird in Couverts von Oelpapier eingesiegelt.

Schliesslich haben wir des Vergleiches halber auch einige Seidenproben untersucht.

16 Proben Turner'scher Seide verschiedener Nummern, wie wir sie von unserem Instrumentenmacher aus dem Laden entnommen hatten, in reinlicher Verpackung, aber unsterilirt, enthielten 11 Mal entwicklungsfähige Keime.

16 Proben trocken sterilisierter Seide erwiesen sich als steril.

Was nun die Arten von Mikroorganismen betrifft, die wir durch Cultur und mikroskopische Untersuchung nachgewiesen haben, so war es in der grossen Mehrzahl der Fälle der *Bacillus subtilis* oder dessen Sporen.

An den deutschen Darmsaiten ausserdem

- 1 mal *Tetragenus*,
- 1 mal *Subtilis* und *Tetragenus* zusammen.

An den italienischen Darmsaiten

- 1 *Coccus* (*tetragenus*?)
- 1 mal *Subtilis* und *Staphylococcus albus*,
- 1 mal *Subtilis* und *Tetragenus*.

An nicht entfettetem Rohcatgut 1 grosser *Coccus*.

An Seide, nicht sterilisirt, 1 Staphylococcus.

An trocken sterilisirtem Catgut ausser dem *Bacillus subtilis*

1 mal *Tetragenus*,

1 mal *Staphylococcus albus*.

Ich bin selbst durchdrungen davon, dass diese Untersuchungen nur einen fragmentarischen Charakter haben und für die Frage der Catgutinfektion nur insofern von Bedeutung sind, als sie den Nachweis liefern, dass in dem trocken sterilisirten Catgut, das wegen seiner handlichen Verpackung in den letzten Jahren mehr und mehr angewendet wird, entwicklungsfähige Keime enthalten sind und dass wir nicht ohne Grund misstrauisch gegen dasselbe gewesen sind. Ferner glauben wir, aus unseren Untersuchungen entnehmen zu müssen, namentlich auf Grund der Beobachtungen der Culturen auf festen Nährböden, dass oft nur an einer einzigen Stelle eines langen Catgutfadens sich entwicklungsfähige Keime finden. Unter 15—20 Catgutstückchen, die auf dem Nährboden zusammen lagen, war oft nur ein einziges Stückchen der Ausgang der Cultur. Schon aus diesem Verhalten einzelner Catgutproben erhellt, wie unmöglich es ist, von einer Catgutprobe auf eine andere Rückschlüsse zu machen. Wie weit die Ergebnisse der Experimente von Klemm (l. c.) berücksichtigt werden müssen, die dem Catgut im Wesentlichen die Rolle des todten „Nährbodens im Brutofen des lebenden Organismus“ zuerkennen, muss zunächst dahin gestellt bleiben.

Ich halte die Klemm'schen Versuche für sehr beachtenswerth.

Dem Einwande gegenüber, dass in der Mehrzahl unserer Catgutproben der *Bacillus subtilis* oder dessen Sporen gefunden worden seien und dass dieser Mikroorganismus keine pathogenen Eigenschaften habe, können wir immerhin darauf verweisen, dass auch der *Staphylococcus albus* sowie der *Tetragenus* gefunden wurde.

Hätten wir mehr Zeit und ständen uns in unserem Arbeitsgebiete bessere Vorkehrungen zu derartigen Untersuchungen zu Gebote, so würden wir gern versucht haben, auf das Thema der Catgutinfektion noch näher einzugehen.

Hätte es uns doch sehr nahe gelegen, zu untersuchen, ob es wirklich ganz gleichgültig ist, ob man z. B. im Magendarmkanal Nähte anlegt mit einem Catgut, das erweislich Spuren von *Bacillus subtilis* enthält. Ich könnte mir wenigstens ganz gut

denken, dass das für die Haltbarkeit der Naht nicht ohne Bedeutung ist, wenn in der soeben angelegten Naht Keime, selbst nicht pathogener Art, zur raschen Entwicklung gelangen. Ueberhaupt scheinen wir noch zu sehr im Beginne unserer Kenntnisse von der pathogenen Bedeutung der einzelnen Mikroben für bestimmte Thier-Species zu stehen, um darüber a priori im Einzelfalle sicher urtheilen und die Ergebnisse von Thierexperimenten ohne weiteres für den Menschen verwerthen zu können. Hat doch Leber¹⁾ z. B. nachgewiesen, dass bestimmte Arten von Schimmelpilzen (*Aspergillus fumigatus*) ohne Hinzutreten pathogener Keime schwer eitrige Entzündung vorher völlig gesunder Gewebe zu bewirken im Stande sind, und habe ich doch gerade in diesen Tagen im Laboratorium des Herrn Schimmelbusch noch gesehen, dass bestimmte Mikroben, die man bislang für nicht pathogen zu halten geneigt war, bei Kaninchen durch Impfung prompt Abscesse und Phlegmonen erzeugen.

Ich bin ferner bei dieser Beschäftigung mit der Catgutfrage auf den Gedanken gekommen, dass für das Catgut möglicherweise die rein aseptische Behandlung nicht passt und dass vielleicht in der Catgutfrage alles Heil nur in der antiseptischen Behandlung desselben zu erwarten ist.

Damit würde eine sehr auffällige Thatsache stimmen, die mir ein unter uns weilender hervorragender schottischer Chirurg mitgetheilt hat. Er hat von Anfang der antiseptischen Aera an bis jetzt hin sich ausschliesslich stets des nach Lister's Vorschriften präparirten Carbolölcatgut bedient und erinnert sich keines einzigen Falles, in dem er den Eindruck gehabt hätte, dass eine Eiterung durch das Catgut hervorgerufen worden sei. Allerdings hat er stets unter Verhältnissen gearbeitet, die ihn veranlassten, von den antiseptischen Maassnahmen niemals Abstand zu nehmen.

Möglicherweise werfen diese Thatsachen, die von so zuverlässiger Seite begutachtet werden, ein gewisses Licht auf die Entstehung der Catgutinfektion.

Vielleicht werden wir, wenn wir zu der strengen Durchführung aller Maassnahmen der Asepsis noch die Antisepsis als Bundesgenossen hinzunehmen gegen alle die unvermeidlichen Fehler-

¹⁾ Die Entstehung der Entzündung und die Wirkung der entzündungserregenden Schädlichkeiten. Leipzig. 1891.

quellen mit einem Schlage die ganze Frage der Catgutinfektion lösen und beseitigen.

Für heute wollen wir uns mit den hier vorgetragenen Ergebnissen und Reflexionen begnügen.

Ich möchte den Wunsch aussprechen, dass auch von anderer Seite der Frage des Catgut, dieses Ligatur- und Nahtmaterials, das durch seine Resorbirbarkeit von so grosser Bedeutung für die Chirurgie ist, Beachtung geschenkt und zu seiner befriedigenden Lösung beigetragen werden möge.

Das Ergebniss meiner Beschäftigung mit der Catgutfrage möchte ich in folgende 4 Schlussätze zusammenfassen:

1. Die klinische Beobachtung spricht dafür, dass Fälle von Wundinfektion vorkommen, die ihren Ausgang von den in der Wunde verwendeten Catgutfäden nehmen.
 2. Der Nachweis, ob im einzelnen Falle das Catgut der ursprüngliche Träger des Infectionsstoffes gewesen ist, lässt sich nicht sicher und einwandfrei erbringen.
 3. Aber man kann den Beweis führen, dass das jetzt im Handel den Aerzten gebotene sogenannte sterile Catgut entwicklungsfähige Keime enthält.
 4. So lange das sogenannte sterile Catgut noch entwicklungsfähige Keime enthält, so lange wird es nicht frei werden von dem Verdachte, dass es die Veranlassung geben könne zu einer Wundinfektion.
-

XIII.

(Aus dem pharmakologischen Institut der Universität
Breslau.)

Ueber Chloroform- und Aethernarkose.

Eine Experimentaluntersuchung

VON

Dr. H. Kionka,

Assistent des Instituts.

(Hierzu Taf. V.)

Wenn man dem Organismus differente Stoffe einverleibt, ist es allgemeine Regel, dies in genau abgemessenen Quantitäten zu thun. Nur eine sehr wichtige Ausnahme giebt es bisher: das sind die Substanzen, welche durch Inhalation dem Körper zugeführt werden. Bei unserer heutigen Technik des Narkotisirens bleibt es unbestimmt, wie hoch die Einathmungsluft mit Aether- oder Chloroformdämpfen gesättigt ist. Experimentell erscheint eine solche Dosirung möglich. Die Fragen, die bei einer derartigen Untersuchung in Betracht kommen, drängen sich von selber auf. Es sind im Wesentlichen folgende:

1. Wie hoch liegt die narkotisirende Dosis für Chloroform und für Aether?

2. Wie verhalten sich die wichtigsten Lebensfunctionen — Athmung und Cirkulation — bei der Darreichung von so dosirtem Chloroform und Aether?

Allerdings existiren schon Versuche, welche sich mit derartigen Fragen beschäftigen. Aber entweder war die Methodik derselben eine so mangelhafte, dass sie deshalb nicht einwandfrei erscheinen, oder es wurde nur die eine der genannten Fragen untersucht.

Die ersten diesbezüglichen Arbeiten stammen von Snow¹⁾ (1848 und 1858). Er untersuchte die Frage, wie hoch die narkotisirende Dosis von Aether und Chloroform läge. Zu diesem Zweck setzte er die Thiere unter eine Glasglocke von bekanntem Inhalt, und liess unter dieser gemessene Quantitäten Aether und Chloroform verdunsten. Er fand, dass die Narkose eintrat bei 1,48 proc. Chloroformdampf bzw. 3,6 proc. Aetherdampf in der Einathmungsluft.

Kronecker und Ratimoff²⁾ und ebenso später Cushny³⁾ untersuchten die Frage nach der narkotisirenden Dosis von Chloroform und Aether. Sie bliesen mit einem Wasserstrahlgebläse den Thieren mehr oder minder mit Chloroform gesättigte Luft in die Lungen, führten also von vornherein die Complication ein, dass sie die natürliche Athmung ausschalteten. Ein Theil der in die Lungen getriebenen Luft passirte eine Flasche mit Chloroform; bei den späteren Versuchen ging die Luft durch das Chloroform, bei den früheren strich sie nur darüber hin. Sie nahmen an, dass dabei vollkommene Sättigung der Luft mit Chloroformdampf stattfände, was allerdings fraglich ist. Das Verhältniss dieses durch das Chloroform gehenden Zweigstromes zum Hauptstrom der Luft ergab den Grad der Sättigung. Die Stärke des Nebenstromes war regulirbar durch Stellung eines Schlitzhahnes. Sie hatten allerdings keine Vorrichtung, um bei jedem Versuch die Stärke des Haupt- resp. Nebenstromes zu bestimmen; sondern dieses Verhältniss wurde durch Vorversuche bei den verschiedenen Hahnstellungen ermittelt. Doch können grade, wenn der Luftstrom so enge Oeffnungen zu passiren hat, geringfügige Aenderungen in der Schlitzöffnung und geringe Schwankungen im Druck der zuströmenden Luft — Faktoren, die kaum zu vermeiden sind — das ganze Verhältniss beider Luftströme zu einander bei dem einen Versuch ganz anders gestalten, wie beim andern. Theilweise wurde auch an Thieren gearbeitet, deren Brustkorb geöffnet war. So ist es wohl zu erklären, dass die Versuche so ausserordentlich differente Resultate ergaben: Nach der ersten Arbeit wären 1,4—1,7 pCt. Chloroformdampf nöthig zur

¹⁾ Papers on narcotism by inhalation. London Medic. Gaz. Vol. 41—42.
— On chloroform and other anaesthetics. London. 1858.

²⁾ Du Bois-Reymond's Archiv. 1884. p. 576.

³⁾ Zeitschr. f. Biologie. Bd. 28. p. 379.

Narkose, nach der zweiten nur 0,3—0,4 pCt. Nach der ersten Arbeit könnte diese hohe Dosis stundenlang ohne Gefahr gegeben werden; nach der zweiten Arbeit entstände schon nach kurzer Zeit Asphyxie.

Dreser¹⁾ bestätigt die Angaben von Snow bezüglich der narkotisirenden Dosis von Aether. Er bestimmte am Menschen die Aetherdampfmenge, welche sich unter der Inhalationsmaske bei der Aethernarkose findet; sie betrug 3,7 pCt.

Dieselbe Menge, 3,5 pCt. Aetherdampf in der Inhalationsluft fand Spenser²⁾ (1894) als die für Kaninchen und Katzen zur Narkose nöthige Menge. Spenser operirte so, dass er die Versuchsthiere durch eine Maske aus einem Gasometer athmen liess, welcher ein bestimmtes Gemenge von Luft und Aetherdampf enthielt.

Snow, Dreser und Spenser fanden demnach als narkotisirende Dosis für Aether übereinstimmend 3,5—3,7 pCt. Dagegen konnten sie bei ihrer Versuchsanordnung nicht die anderen oben angeführten Fragen lösen, denn es war ihnen nicht möglich, bei ihrer Methodik während des Versuches genauere Beobachtungen über Respiration und Circulation anzustellen. Ueberhaupt erstrecken sich die Untersuchungen von Dreser und Spenser nur auf Aether, bloss Snow hatte auch Chloroform mit untersucht.

Die Methodik, welche ich zu meinen Versuchen anwandte, verdanke ich Herrn Professor Geppert. Sie ist im Prinzip folgende:

Das Thier athmet durch eine T-förmige Trachealcanüle (T.) und zwei Ventile (E. und I.), die Aus- und Einathmungsluft scheiden. Zum Inspirationsventil (I.) führen zwei Röhrenleitungen. Die eine (I.) führt reine Luft zu, vor der andern liegen Apparate (U. und C.), welche die durchströmende Luft mit Chloroformdampf sättigen. Je nachdem man nun mehr oder weniger Luft durch diese Apparate streichen lässt, sättigt sich die Inspirationsluft mehr oder minder mit Chloroformdampf. Da es nun darauf ankommt, dass das Thier ein bestimmtes procentisches Gemisch athme, waren Vor-

¹⁾ „Ueber die Zusammensetzung des bei der Aethernarkose geathmeten Luftgemenges“. Beitr. z. klin. Chirurgie. Bd. 10. p. 412.

²⁾ „Ueber den Grad der Aethernarkose im Verhältniss zur Menge des eingeathmeten Aetherdampfes“. Archiv f. exper. Pathologie u. Pharmakol. Bd. 33. p. 407.

richtungen angebracht, die es gestatteten, dass stets durch die Sättigungsapparate ein genau bestimmter Bruchtheil der gesammten, inspirirten Luft hindurchging; ferner war es möglich, diesen Bruchtheil zu erhöhen oder zu erniedrigen.

Das Prinzip, nach dem diese Regulation erfolgt, ist folgendes: Vor die Leitung, welche die gewöhnliche Luft zum Inspirationsventil führt, ist eine Gasuhr (G.) gelegt. Auf die Achse dieser Gasuhr ist ein Rad (R.) gesetzt, um das eine Schnur gewickelt ist. Diese Schnur wickelt sich beim Gange der Gasuhr vom Rade ab. An das Ende der Schnur ist das freie Ende eines Kautschukschlauches (S.) befestigt, der auf der andern Seite über die untere Mündung einer senkrecht stehenden Bürette (B.) gezogen ist. Letztere wird mit Wasser gefüllt und zunächst stellt sich nun das Wasser in der Bürette in gleiches Niveau ein mit der freien Schlauchmündung. Sobald die Gasuhr geht, sinkt mit der Schnur das freie Ende des Kautschukschlauches und das Wasser tropft aus ihm heraus. Diese herausfallenden Wassermengen sind demnach proportional den Luftmengen, die durch die Gasuhr gehen. Dieses Wasser fällt in einen Trichter mit langem Rohr, der in eine doppelt tubulirte Wulff'sche Flasche (W.) eingesetzt ist. In der Flasche befindet sich etwas Wasser, in das der Trichter eintaucht. Wenn nun diese Wasserschicht durch das hineinfallende Wasser erhöht wird, wird Luft aus der Wulff'schen Flasche verdrängt und verlässt sie durch den zweiten freien Tubus. Es ist nun offenbar, diese aus der Wulff'schen Flasche fließende Luftmenge proportional der durch die Gasuhr gehenden. Die aus der Flasche kommende Luft wird mit Chloroformdampf gesättigt dem Thier zugeführt. Wählt man eine weite Bürette, so fließt dem Thier relativ viel Dampf zu, und umgekehrt verhältnissmäßig weniger, wenn man eine engere Bürette einschaltet.

Im Einzelnen gestaltet sich die Versuchsanordnung folgendermaassen:

Je ein Schenkel der T-Canüle (T.) ist mit einem Darmventil (E. und I.) verbunden, wie sie von Geppert und Zuntz¹⁾ für derartige Versuche angegeben sind. Jedes Ventil besteht aus einem kleinen Glaszylinder, der oben durch einen breiten Kautschukstopfen verschlossen ist. Der Stopfen wird von

¹⁾ „Ueber die Regulation der Athmung“. Pflüger's Archiv. Bd. 42. p. 196.

zwei knieförmig gebogenen Röhren durchsetzt. Ueber das innere Ende einer dieser Röhren (z.) ist ein Stück Hundedarm, der in Glycerin gelegen hat, gezogen. Verbindet man das äussere Ende des nicht mit Darm armirten Rohres (a) mit der Trachealcanüle durch Schlauch, so stellt es das Inspirationsventil (I.) dar, verbindet man das mit Darm armirte Rohr (z.) des anderen Ventils mit dem anderen Schenkel der T förmigen Trachealcanüle, so ist es das Expirationsventil (E.). Vor dem Inspirationsventil liegt ein Gabelrohr (g.). Der eine Schenkel desselben (c.) führt zu den Apparaten (U. u. C.), die die Sättigung mit Chloroform- resp. Aetherdampf bewirken. Diese haben folgende Construction:

Die aus der Wulff'schen Flasche (W.) gedrückte Luft tritt in eine Spritzflasche (C.), die Chloroform enthält. Die Röhren der Spritzflasche tauchen nicht in dieses ein. Die Flasche wird in einem Wasserbade beinahe bis zum Sieden des Chloroform erhitzt. So wird der durchtretende Luftstrom für diese Temperatur annähernd mit Dampf gesättigt. Von der Spritzflasche führt eine Leitung zu einer weiten U-Röhre (U.), die mit Bimsstein, in Chloroform getränkt, beschickt ist. Diese steht in Wasser von Zimmertemperatur. Dort kühlt sich die Luft wieder auf Zimmertemperatur ab und lässt dabei Chloroform fallen. Dann verlässt sie, für Zimmertemperatur gesättigt, den Apparat, um jetzt in das Gabelrohr durch den Schenkel (c.) einzutreten.

Die Circulation der Luft durch den Apparat muss stets frei sein; es ist daher auch speciell darauf zu achten, dass in der U-Röhre (U.) sich nicht so viel Chloroform ansammelt, dass die Biegung der Röhre sich schliesst.

Einige Vorsichtsmassregeln waren ferner nothwendig, um zu ermöglichen, dass das Wasser aus dem Kautschukschlauch sicher in den Trichter der Wulff'schen Flasche gelangt. Zu diesem Zwecke war der Kautschukschlauch an seinem freien Ende mit einem kleinen umgebogenen Glasröhrchen (r.) versehen. An dieses war ein Ring angeschmolzen. Durch diesen Ring lief ein Faden, der senkrecht von der Decke herabhing und unten mit einem Gewichte beschwert, im Trichter endete.

Da durch den Kautschukschlauch ein Zug an der Axe der Gasuhr ausgeübt wurde, war noch eine zweite Schnur um das Rad gewickelt, aber in umgekehrtem Sinne. Diese Schnur trug ein kleines Gewicht, welches das Gewicht des Schlauches contrabalancirte.

Sämmtliche Rohre und Kautschukschläuche waren mindestens 1 Ctm. weit, um Widerstände durch Reibung zu vermeiden.

Zu den Versuchen wurden Kaninchen verwandt, da unsere Gasuhr für die Athmung grösserer Thiere nicht ausreicht. — Die Trachea wurde stets mit dem Thermokauter durchtrennt, um Blutungen zu verhüten.

Bei einer Anzahl von Versuchen wurde auch gleich der Blutdruck in der Carotis gemessen.

Die Athmung wurde in der bekannten Weise gemessen, d. h. man liest von Zeit zu Zeit die geathmeten Luftquantitäten an der Gasuhr ab und zählt die Anzahl der Athemzüge. Sind beide constant geworden, was geschieht, so bald sich das Thier nach dem Beginn des Versuches und der Operation beruhigt hat, so beginnt die Narkotisirung.

Die Berechnung gestaltet sich nun sehr einfach: Die Zahlen der Gasuhr geben an, wieviel Luft das Thier inspirirt. Aus der Menge Wasser, die aus der Bürette fliesst, und der Temperatur der Inspirationsluft — gemessen in dem Wasserbehälter der mit Bimsstein gefüllten U-Röhre — kann man leicht die Menge Luft berechnen, welche mit Chloroform oder Aether gesättigt in die Inspirationsluft gelangt ist. Gehen z. B. 1000 Ccm. Luft durch die Gasuhr und 100 Ccm. Wasser fliessen in die Flasche, so entsprechen diese 100 Ccm. Luft, welche in die Chloroformapparate eintreten. Aus diesen 100 Ccm. werden jedoch bei der Sättigung entsprechend der Sättigungsmenge des Chloroformdampfes bei der betreffenden Temperatur — angenommen, es seien 17° C. abgelesen — 123 Ccm.¹⁾ Das Thier hat also im ganzen 1123 Ccm. geathmet, von denen 123 Ccm. mit Chloroformdampf gesättigt waren. Im ganzen also war die Luft zu $\frac{123}{1123}$ mit Chloroform gesättigt, oder sie enthielt: 2,04 Volumprocente Chloroform, = 10,8 pCt. der Sättigung.

Der Eintritt der Narkose wurde am Erlöschen des Cornealreflexes constatirt, da dieser Reflex bei Kaninchen beim Eintritt der Narkose zuletzt verschwindet und beim Erwachen zuerst wiederkehrt. War dieser Reflex erloschen, so wurden noch einige schmerzhafte Reize, meist der Faraday'sche Strom, angewandt, um zu konstatiren, ob wirklich tiefe Narkose mit völliger Analgesie eingetreten sei.

Man kann demnach mit dieser Methode²⁾:

¹⁾ Die Berechnung ist folgendermaassen: Bei 17° C. ist die Tension des Chloroformdampfes 143^{mm} Hg, d. h. in 760 Cctm. Luft sind 143 Cctm. Chloroformdampf und 760—143 = 617 Cctm. reine Luft enthalten. D. h. aus 617 Cctm. reiner Luft, die in den Chloroformapparat eintreten, werden 760 Cctm. mit Chloroformdampf gesättigter Luft; demnach werden aus 100 Cctm. eintretender Luft 123 Cctm. mit CHCl₃ gesättigte Luft, oder es reissen je 100 Cctm. Luft 23 Cctm. Chloroformdampf mit. Wenn also 100 Cctm. Luft in den Chloroformapparat eintreten und 1000 Cctm. Luft durch die grosse Leitung gehen, so athmet das Thier im Ganzen 1123 Cctm. Luft, von denen 23 Cctm. Chloroformdampf sind, d. h. die Inspirationsluft enthält $\frac{23 \cdot 100}{1123} = 2,04$ Vol. proc.

Chloroform. Da nun bei 17° C. 18,84 Vol.-Proc. Chloroformdampf zur Sättigung der Luft gehören, so ist die Inspirationsluft nur zu 10,8 pCt. mit Chloroformdampf gesättigt.

²⁾ Man könnte sich auch noch eine ganz andere Art der Versuchsanordnung vorstellen, eine Versuchsanordnung derart, dass das Versuchsthier unbekümmert um die Grösse der Athmung in einer bestimmten Zeiteinheit immer eine bestimmte, (also absolute) Menge Chloroform- oder Aetherdampf zu athmen erhält, dass ihm z. B. pro Minute 30 Cctm. Aetherdampf zugeführt werden, gleichgültig, ob das Thier 500 oder 800 Cctm. Luft athmet. Dies konnte leicht dadurch erreicht werden, dass der Ausfluss des Wassers aus der Bürette B. nicht nach dem Gange der Gasuhr regulirt wurde, sondern dass in jeder Minute eine bestimmte Anzahl Cubikcentimeter Wasser in den Trichter der Wulff'schen Flasche fielen und damit also auch in jeder Minute dieselbe Menge

- 1) das Thier stets eine bis zu einem bestimmten Grade mit Chloroform oder Aether gesättigte Luft athmen lassen,
 - 2) mit dieser Menge von Chloroform oder Aether während des Versuches beliebig steigen und fallen und
 - 3) auch die Athmung und den Blutdruck des Thieres messen.
-

Betrachten wir zunächst die Aethernarkose, so ergibt sich, dass zu deren Herbeiführung nur eine relativ geringe Menge Aetherdampf nöthig ist. Diese Aethermenge ist bei verschiedenen Thieren verschieden und beträgt in minimo 2,1—7,9 pCt., d. h. das eine Thier braucht nur 2,1 pCt. (s. Versuch 4.), das andere mindestens 7,9 pCt. (s. Vers. 3.), damit Narkose eintritt.

In Versuch 3 z. B. war das Thier, nachdem es 90 Minuten lang 4,2 pCt. Aetherdampf bekommen hatte, noch nicht narkotisiert, dagegen binnen 15 Minuten nach einer Darreichung von 7,9 pCt. — Aehnlich liegen die Verhältnisse in Versuch 2 und 4.

Die Zeit, binnen der die Narkose eintritt, ist verschieden nach der Grösse der Dosis.

In Versuch 2. z. B. tritt bei einer Darreichung von 7,4 pCt. in 60 Minuten Narkose ein, hingegen schon nach 30 Minuten bei einer Darreichung von 9,0 pCt.

Ist aber die Narkose eingetreten, alsdann ist nur eine geringere Menge Aetherdampf nothwendig, um sie zu erhalten, eine Menge, die von vornherein nicht genügt hatte, eine Narkose herorzubringen.

Bei dem oben citirten Versuch 3 z. B. erhalten 4,2 pCt. Aetherdampf vollständig die Narkose, welche nach Darreichung von 8,1 pCt. eingetreten war. Hingegen waren, wie gesagt, 4,2 pCt. nicht im Stande bei demselben Thier innerhalb 90 Minuten Narkose herbeizuführen. — Siehe auch Versuch 2 und 5.

Wichtig ist ferner, dass man beim Aether ziemlich weit über

Chloroform oder Aetherdampf in die Inspirationsluft des Thieres gepresst wurde. Mit einem derartig gebauten Apparat wurde auch eine ganze Anzahl von Versuchen angestellt. Jedoch zeigte sich bald, dass auf diesem Wege gute Narkosen nicht zu erzielen waren. Entweder es kam überhaupt zu keiner Narkose, oder wenn sie eintrat, erschienen schnell die schwersten Symptome. Es sind daher auch die Protokolle dieser Versuche in dem unten folgenden Auszuge nicht mit wiedergegeben.

die zur Narkose nöthige Minimalmenge hinausgehen kann, ohne gefährliche Complicationen fürchten zu müssen.

Z. B. in Versuch 4 erzeugen 2,1 pCt. schon Narkose, und obgleich im Laufe des Versuches bis 3,6 pCt. Aetherdampf gestiegen wird, also beinahe auf das Doppelte, tritt doch noch keine Lebensgefahr ein. — Ein ähnliches Verhalten zeigt Versuch 3.

Dann ist hervorzuheben, dass der Aether verhältnissmässig unschädlich für die wichtigsten vitalen Funktionen ist. Vor und bei Eintritt der Aethernarkose ändern sich Athmung und Blutdruck fast gar nicht. Das zeigen sämtliche Aethernarkosen, die unten angeführt sind.

Auch nach Eintritt der Aethernarkose ändern sich längere Zeit hindurch beide Funktionen nicht; nur ein mal (Vers. 3) trat 3 Minuten nach Beginn der Narkose eine schnell vorübergehende Asphyxie auf. Sonst konnte die gleiche Aetherdosis ohne Schaden längere Zeit weitergegeben werden. (Siehe d. oben cit. Vers. 4). Tritt dann einmal Asphyxie und Sinken des Blutdrucks ein, so sind diese leicht in wenigen Minuten durch künstliche Athmung, häufig auch schon durch das blosse Unterbrechen der Aetherzufuhr zu beseitigen. Einen derartigen Eintritt direkter Lebensgefahr kann man aber leicht bedeutend hinauschieben, ja unter Umständen sogar ganz verhindern, wenn man, wie oben gesagt, sobald die Narkose eingetreten ist, in der Aethermenge heruntergeht.

Ganz anders liegen die Verhältnisse beim Chloroform. Zunächst ist der Gehalt der Luft an Chloroformdampf, der zum Herbeiführen der Narkose beim Thier nöthig ist, weit geringer. Es genügen 0,5—1,3% (s. u. die Protokolle); und zwar ist die Menge bei den verschiedenen Thieren verschieden, so dass eine bestimmte Dosis bei dem einen Thier schon narkotisirend und sogar lebensgefährlich wirken kann, die bei einem anderen Thier noch nicht genügt, um eine Narkose herbeizuführen.

Z. B. erzeugen 0,8 pCt. in Versuch 7 in 35 Minuten noch keine Narkose, während 0,7 pCt. in Versuch 6 schon nach 4 Minuten zum momentanen Athmungs- und Herzstillstand führen.

Chloroform wirkt ferner von vornherein ungünstig auf Athmung und Blutdruck. Meist schon ehe die Narkose eintritt, spätestens aber bei Eintritt der Narkose beginnen Athmungsgrösse und Blutdruck schneller oder langsamer je nach der Menge des angewandten

Chloroform zu sinken, und in verhältnismässig kurzer Zeit tritt Asphyxie ein.

In Versuch 10 z. B. ist die Athemgrösse schon vor Eintritt der Narkose von 370 zu Beginn der Chloroformzufuhr auf 52 gesunken, ebenso der Blutdruck von 80^{mm} Hg auf 65; ähnlich in Versuch 11.

Häufig fallen der Eintritt der Narkose und der Asphyxie fast direct zusammen (so in Versuch 6, 8, 9 u. a.).

Es ist daher selten möglich, ein Thier längere Zeit in einer Chloroformnarkose zu erhalten, wenn man nicht fast alle 5 oder 10 Minuten die Chloroformzufuhr unterbricht und das Thier in den 5—15 Minuten langen Pausen frische Luft athmen lässt.

Auf diese Weise gelang es mir allerdings in Versuch 11 ein Thier 64 Minuten lang mit Chloroform narkotisiert zu halten. Sonst betrug die Dauer der längsten Chloroformnarkose, die ich beim Kaninchen erzielte, in Versuch 7, 20 Minuten mit einer Dosis von 1,3 pCt.

Die Dauer der Chloroformnarkose dadurch zu verlängern, dass man das Thier, wie es bei der Aethernarkose möglich ist, eine geringere Menge Chloroformdampf athmen lässt, ist nicht angängig, da Blutdruck und Athmung auch dann weiter sinken (so Versuch 9 u. a.). Der Eintritt der Asphyxie und des Sinkens des Blutdrucks kann nur, wie oben erwähnt, durch ein intermittirendes Darreichen des Chloroforms vermieden werden.

Ein Unterschied in der Intensität der Chloroformwirkung derart, dass die Circulation etwa eher als die Respiration vom Chloroform geschädigt würde, liess sich nicht constatiren. Es wirkt vielmehr Chloroform zunächst auf die Respiration stärker als auf den Blutdruck.

In Versuch 11 z. B. sinkt die Athemgrösse während der Chloroformzufuhr wiederholt fast bis auf Null, während der Blutdruck zu gleicher Zeit nur um 40 bezw. 50^{mm} fällt und immer noch 55 bezw. 20^{mm} Hg beträgt. — Aehnliche Verhältnisse zeigen die andern Versuche.

Das Umgekehrte, dass die Athmung relativ wenig, und der Blutdruck stark geschädigt worden wäre, ist nie beobachtet worden; und auch in denjenigen ganz akut verlaufenden Fällen, in denen der Herzstillstand fast momentan einzutreten schien, wie z. B. in Versuch 6, war doch stets zugleich oder kurz vorher schon eine erhebliche Respirationsstörung an der Gasuhr warzunehmen.

Was das Verhalten der Körpertemperatur der Thiere an-

belangt, so trat, wenn die Thiere gut in Watte eingewickelt waren, weder durch Aether noch durch Chloroform ein erhebliches Absinken derselben ein. Irgendwelchen Unterschied in dieser Hinsicht konnte ich zwischen diesen beiden Narkoticis nicht konstatiren.

Ebenso wenig bemerkte ich irgend einen Unterschied in der Wirkung zwischen Aether und Chloroform beim Erwachen der Thiere aus der Narkose.

Eine sehr auffällige Nebenwirkung zeigte sich jedoch stets beim Aether, welche in einer Reizwirkung desselben auf die Secretion der Schleimhäute bestand, auch auf Stellen, welche die Aetherdämpfe bei meiner Versuchsanordnung nicht direkt berührten, wie auf die Schleimhaut der Augen und die Speicheldrüsen. Denn bei längeren Aethernarkosen trat stets Speichelfluss ein, meist auch Thränenträufeln.

Wenn man sich nun fragt, welche Bedeutung die vorliegenden Versuche für die Narkose des Menschen besitzen, so springt sofort eine wesentliche Uebereinstimmung hervor: Mensch wie Thier brauchen ausserordentlich geringe Mengen des Narkotikums zur Narkose. Nach Dreser sind für den Menschen 3,7 pCt. Aetherdampf in der Luft erforderlich; das ist fast genau dieselbe Zahl, wie ich sie für das Kaninchen fand. Für das Chloroform besitzen wir eine so genaue Bestimmung am Menschen bisher nicht; aber wir können annehmen, dass noch weniger Chloroform- als Aetherdampf zur Narkose erforderlich ist. Denn die üblichen Chloroformmasken sind bedeutend kleiner als die Aethermasken; daher kann die Luft, die an ihnen entlang zum Munde strömt, schon aus diesem Grunde nicht so gesättigt sein wie bei der Aethernarkose. Ausserdem verdunstet Chloroform schwerer als Aether.

Des Weiteren wird man wohl ohne Weiteres aus allgemeinen Erfahrungen zugeben müssen, dass auch am Menschen die nöthige Chloroform- resp. Aetherdosis je nach der Individualität schwanken wird; da wir ein gleiches von fast allen Mitteln wissen.

Diese Resultate und Erwägungen legen nun den Schluss ungemein nahe, dass auch beim Menschen eine gegebene Aether- resp. Chloroformdosis bei dem einen lebensgefährlich sein kann, die den andern nur narkotisirt, und dass beim Chloroform diese Gefahr grösser ist, als beim Aether. Jedenfalls lassen diese Er-

wägungen die Methode des Chloroformirens als die beste erscheinen, bei der man langsam von kleinen zu grösseren Dosen steigt, und so gewissermassen empirisch für jeden die zulässige Chloroformmenge ausprobiert.

Wenn ich noch einmal kurz die wichtigsten Resultate meiner Untersuchungen zusammenfasse, so ergibt sich:

1) Gemeinschaftlich für Chloroform und für Aether:

a) Die narkotisirende Dosis liegt sowohl für Chloroform, wie für Aether sehr niedrig und variirt bei den verschiedenen Thieren (s. sub b). Es genügen von Chloroform: 0,5-1,3 Vol.-Proc. (=3,6-6,8pCt. der Sättigung), von Aether: 2,1-7,9 Vol.-Proc. (=5,6-14,5 pCt. der Sättigung).

b) Es kommen ausserordentlich grosse individuelle Verschiedenheiten bei den einzelnen Thieren in der Empfindlichkeit gegen Chloroform, wie gegen Aether vor. Diese Schwankungen sind so gross, dass unter Umständen eine bestimmte Dosis für dass eine Thier noch nicht zum Herbeiführen der Narkose ausreicht, die für ein anderes bereits gefährlich ist.

2. Unterschiede zwischen Chloroform und Aether:

a) Aether besitzt eine breitere Narkotisirungszone, als Chloroform; d. h. die geringste Aethermenge, die zur Narkose ausreicht, darf sogar relativ erheblich überstiegen werden, ohne dass lebensgefährliche Complicationen eintreten.

b) Mit derselben Aetherdosis kann man längere Zeit hindurch continuirlich narkotisiren, mit Chloroform nur intermittirend, sonst stirbt das Thier. Ausserdem kann man die Aethernarkose, wenn sie erst einmal eingetreten ist, dann durch eine kleinere Dosis weiter unterhalten, die vorher nicht genügte, um das Thier in Narkose zu versetzen.

c) Chloroform wirkt von vornherein, schon vor Eintritt der Narkose, ungünstig auf Circulation und Athmung und führt rasch zu Athmungs- und weiterhin Herzstillstand. — Aether hingegen lässt Respiration und Circulation intakt, reizt aber die Schleimhäute, auch solche, auf welche der Aetherdampf nicht direkt trifft, zu verstärkter Secretion an.

Zum Schluss sei es mir gestattet, Herrn Professor Geppert für die Anregung und Unterstützung im Verlaufe der Arbeit meinen ergebensten Dank auszusprechen.

Breslau, März 1895.

Versuchsprotokolle.

In dem nachstehenden Auszuge aus den Protokollen sind folgende Abkürzungen angewandt:

- A. G. = Athemgrösse, bedeutet diejenige Anzahl Ccm. Luft, welche das Thier in einer Minute athmet.
 A. F. = Athmungsfrequenz, giebt die Anzahl der Athemzüge pro Minute an.
 K. T. = Körpertemperatur, in Graden Celsius, im Rectum gemessen.
 B. D. = Blutdruck, in der einen Carotis gemessen, in Mm. Quecksilber angegeben.
 K. G. = Körpergewicht, in Gr. angegeben.

A. Aetherversuche.

Versuch 1.

(Kaninchen, K. G.: 1600.)

Normal: A. G.: 365 Ccm. im Mittel.

60 Min. lang athmet das Thier 6,7 pCt. Aetherdampf (= 14,07 pCt. der Sättigung). Es tritt keine Narkose ein. — A. G.: 322 im Mittel. — K. T. sinkt von 37,8 auf 36,4.

Versuch 2.

(Kaninchen, K. G.: 1550.)

Normal: A. G.: 428 im Mittel.

75 Min. lang athmet das Thier 7,4 pCt. Aetherdampf (= 14,01 pCt. der Sättigung). Es tritt nach 60 Min. Narkose ein. — A. G.: 387. — K. T. sinkt von 37,9 auf 37,3. — Die Narkose besteht noch 15 Min. gut weiter.

15 Min. lang athmet das Thier 3,9 pCt. Aetherdampf (= 7,48 pCt. der Sättigung). Narkose bleibt bestehen. — A. G. sinkt rapide. — Athmung sehr beschleunigt. A. F.: 148. — Nach 15 Min. Athmungsstillstand; durch künstliche Athmung gehoben. Das Thier fängt wieder an zu athmen.

11 Min. lang erhält das Thier keinen Aetherdampf. A. G.: 630.

12 Min. lang athmet das Thier 3,9 pCt. Aetherdampf (= 7,04 der Sättigung). Es tritt keine Narkose ein. — A. G.: 560. — K. T. ist auf 36,3 gesunken.

Nach $4\frac{3}{4}$ Stunden Pause: Normal: A. G.: 470. — K. T. 39,0.

- 45 Min. lang athmet das Thier 9,0 pCt. Aetherdampf (= 15,5 pCt. der Sättigung). Nach 30 Min. tritt tiefe Narkose ein. — A. G. sinkt auf 119 und tiefer. — Narkose besteht noch 15 Minuten weiter.
- 62 Min. lang athmet das Thier 4,6 pCt. Aetherdampf (= 8,0 pCt. der Sättigung). Narkose besteht zunächst weiter. — Nach 8 Min. tritt Asphyxie ein, durch künstliche Athmung gehoben. Narkose besteht fort. — A. G.: 248 im Mittel, sinkt allmähig. — K. T. auf 36,5 gesunken. — Nach 62 Min. wiederum Asphyxie. — Künstliche Athmung vergeblich. Exitus letalis.

Anm.: Während des ganzen Versuches machte sich starke Schleimansammlung in der Trachea und Thränenröhrchen bemerkbar.

Versuch 3.

(Kaninchen, K. G.: 1600.)

Normal: A. G.: 485 im Mittel. — K. T.: 36,4.

- 45 Min. lang athmet das Thier 7,9 pCt. Aetherdampf (= 14,5 pCt. der Sättigung). Nach 30 Minuten tritt Narkose ein. — A. G.: 517. — A. F.: 48. — Die Narkose besteht noch 15 Min.

- 5 Min. lang athmet das Thier 4,1 pCt. Aetherdampf (= 7,4 pCt. der Sättigung). A. G. gesunken auf 207. — Narkose besteht weiter. — Nach 5 Min. Asphyxie. — Künstliche Athmung. Thier athmet wieder.

- 40 Min. lang bleibt das Thier ohne Aether. — A. G. steigt wieder auf 460. — Thier erholt sich und wacht auf. —

Nach $4\frac{1}{2}$ Stunde Pause: Normal: A. G. 513 im Mittel. — A. F.: 36. — K. T.: 40,0. —

- 20 Min. lang athmet das Thier 8,2 pCt. Aetherdampf (= 14,6 pCt. der Sättigung). Nach 20 Min. tritt Narkose ein. — A. G.: 582. — K. T. 39,15. Nachdem das Thier einen Augenblick sehr viel Aether (durch ein Versehen) erhalten hat, das zu vorübergehender Asphyxie führt, athmet es jetzt

- 22 Min. lang 4,2 pCt. Aetherdampf (= 7,6 pCt. der Sättigung). — Narkose bleibt bestehen. — A. G.: 587, — K. T. auf 38,6 gesunken.

- 10 Min. lang athmet das Thier 4,7 pCt. Aetherdampf (= 8,5 pCt. der Sättigung). Narkose bleibt bestehen. — A. G.: 519.

- 34 Min. lang athmet das Thier 2,2 pCt. Aetherdampf (= 3,9 pCt. der Sättigung). Nach 20 Minuten beginnt die Narkose zu schwinden. — Nach 34 Min. macht das Thier beim Losbinden schon zuckende Bewegungen. A. G.: 563. — K. T.: 37,3. —

Nach 16 Stunden Pause: Normal: A. G.: 415 im Mittel. — K. T.: 39,8.

- 44 Min. lang athmet das Thier 4,1 pCt. Aetherdampf (= 7,5 pCt. der Sättigung). — Es tritt keine Narkose ein. A. G.: 467. — K. T. 39,0.

- 20 Min. lang athmet das Thier 4,4 pCt. Aetherdampf (= 8,2 pCt. der Sättigung). Immer noch keine Narkose. A. G. 458. — K. T. 38,4.

- 25 Min. lang athmet das Thier 4,1 pCt. Aetherdampf (= 7,5 der Sättigung). Es tritt noch keine Narkose ein. A. G.: 434. — K. T.: 38,1.

28 Min. lang athmet das Thier 7,9 pCt. Aetherdampf (= 14,5 pCt. der Sättigung). Nach 25 Min. tritt Narkose ein. A. G.: 477. — K. T.: 37,5. Narkose besteht 3 Min., dann Asphyxie. — Künstliche Athmung. Thier athmet wieder und erholt sich. — Versuch abgebrochen.

Versuch 4.

(Kaninchen, K. G.: 1400.)

Normal: A. G.: 500 im Mittel. — B. D.: 137 Mm. Hg. — K. T.: 36,9.

14 Min. lang athmet das Thier 1,06 pCt. Aetherdampf (= 2,8 pCt. der Sättigung). Es tritt keine Narkose ein. A. G.: 458. — B. D.: 130. — K. T.: 36,9.

48 Min. lang athmet das Thier 2,16 pCt. Aetherdampf (= 5,6 pCt. der Sättigung). Nach 18 Min. tritt Narkose ein. — A. G.: 373. — B. D.: 115. — Narkose besteht 30 Min. lang bei guter Athmung. B. D. sinkt etwas, auf 95. — K. T.: 35,9.

21 Min. lang athmet das Thier 2,57 pCt. Aetherdampf (= 6,4 pCt. der Sättigung). — Narkose besteht gut weiter. — A. G.: 458. — B. D.: 110. — K. T.: 35,7.

13 Min. lang athmet das Thier 3,62 pCt. Aetherdampf (= 9,03 pCt. der Sättigung). Narkose besteht bei guter Athmung und gutem B. D. weiter. A. G.: 402. — B. D.: 90. — K. T. allmählig auf 35,3 gesunken. — Starker Speichelfluss. — Versuch abgebrochen. Thier losgebunden, erholt sich schnell wieder.

Versuch 5.

(Kaninchen, K. G.: 1500.)

Normal: A. G.: 500. — B. D.: 100. — K. T. 38,7.

24 Min. lang athmet das Thier 3,36 pCt. Aetherdampf (= 6,7 pCt. der Sättigung). Nach 14 Min. tritt Narkose ein. A. G.: 508. — B. D. 85. — A. G. beginnt zu fallen. — Athmung wird sehr beschleunigt. A. F.: 108. — 10 Min. nach Eintritt der Narkose: Asphyxie. — Künstliche Athmung. Thier athmet wieder.

29 Min. lang athmet das Thier 1,7 pCt. Aetherdampf (= 3,5 pCt. der Sättigung). Narkose besteht weiter. — Athmung und B. D. zunächst gut. A. G.: 509. — B. D.: 85. Dann beginnt die Athmung allmählig schlechter zu werden, B. D. fällt ebenfalls langsam. — Nach 28 Min. Asphyxie. B. D. 60, sinkt jetzt rapide. 1 Min. später: Exitus letalis.

B. Chloroformversuche.

Versuch 6.

(Kaninchen, K. G.: 2100.)

Normal: A. G.: 765. — K. T.: 38,6.

4 Min. lang athmet das Thier 0,7 pCt. Chloroformdampf (= 4,2 pCt. der

Sättigung). A. G.: 570. — Nach $3\frac{1}{2}$ Min. wird die Athmung plötzlich krampfhaft und tief. A. G. 1410. — Es tritt tiefe Narkose ein, unmittelbar darauf Asphyxie. — Künstl. Athmung vergeblich. Exitus letalis.

Versuch 7.

(Kaninchen, K. G.: 2150.)

- Normal: A. G.: 1545. — K. T.: 39,3. — Athmung sehr beschleunigt.
- 44 Min. lang athmet das Thier 0,4 pCt. Chloroformdampf (= 2,2 pCt. der Sättigung). Bei Beginn der Chloroformzufuhr sinkt die Athmung. A. G.: 462. — K. T.: 38,7. — Es tritt keine Narkose ein.
- 35 Min. lang athmet das Thier 0,8 pCt. Chloroformdampf (= 4,3 pCt. der Sättigung). A. G.: 479. — A. F.: 76. — Es tritt noch keine Narkose ein.
- 40 Min. lang athmet das Thier 1,3 pCt. Chloroformdampf (= 6,8 pCt. der Sättigung). A. G.: 384. — A. F.: 112. — K. T.: 37,1. Nach 20 Min. tritt Narkose ein. — Eiuige Min. vorher wurde die Athmung krampfhaft, blieb aber langsam. A. G.: 599. — Nachdem die Narkose 20 Min. gut bestanden, wird der Versuch abgebrochen. A. G.: 530. — K. T.: 36,3. — Das Thier wird losgebunden, erholt sich rasch wieder.

Versuch 8.

(Kaninchen, K. G.: 1700.)

- Normal: A. G.: 361. — K. T.: 37,6. —
- 27 Min. lang athmet das Thier 0,9 pCt. Chloroformdampf (= 4,4 pCt. der Sättigung). A. G.: 259. — K. T.: 37,3. — Es tritt keine Narkose ein. A. G. sinkt unbedeutend.
- 18 Min. lang athmet das Thier 1,4 pCt. Chloroformdampf (= 7,0 pCt. der Sättigung). A. G. sinkt allmähig innerhalb 14 Min. auf 93, in der der nächsten Minute steigt sie plötzlich auf 1207. Es tritt Narkose ein. — Darauf schnelles Sinken der A. G., innerhalb 3 Min. bis 0. — Asphyxie. — Künstliche Athmung. Das Thier athmet nach 2 Min. wieder.
- 15 Min. lang bekommt das Thier kein Chloroform. — Das Thier ist munter. A. G.: 490. — K. T.: 36,3.
- 7 Min. lang athmet das Thier 1,4 pCt. Chloroformdampf (= 7,0 pCt. der Sättigung). A. G.: 544, sinkt schnell innerhalb 5 Min. bis auf 16. Nach 7 Min. tritt Narkose ein, unmittelbar darauf Asphyxie. — Künstliche Athmung. Thier athmet wieder.
- 3 Min. lang athmet das Thier 0,9 pCt. Chloroformdampf (= 4,4 pCt. der Sättigung). Das Thier ist noch in Narkose. — Athmung oberflächlich, sehr klein. A. G.: 14. — K. T.: 35,8. Nach 3 Min. Asphyxie. — Künstliche Athmung vergeblich. Exitus letalis.

Versuch 9.

(Kaninchen, K. G.: 1700.)

Normal: A. G.: 473. — K. T.: 38,5.

- 27 Min. lang athmet das Thier 0,8 pCt. Chloroformdampf (= 4,3 pCt. der Sättigung). A. G.: 259. Die Athmung wird vom Beginn der Chloroformzufuhr an schlechter. A. G. sinkt innerhalb 23 Min. auf 31. Nach 26 Min. tritt Narkose ein bei sehr schlechter Athmung. 1 Min. später Asphyxie. — Künstliche Athmung. Thier athmet wieder.
- 8 Min. lang athmet das Thier 0,4 pCt. Chloroformdampf (= 2,2 pCt. der Sättigung). Das Thier ist ziemlich munter geworden. A. G.: 275. Die Athmung wird hastend und oberflächlich. Nach 3 Min. A. G.: 20. Es tritt Narkose ein. 1 Min. später Asphyxie. — Künstliche Athmung. Das Thier athmet wieder. — A. G.: 51. — Nach weiteren 2 Min. wiederum Asphyxie. Künstliche Athmung. Das Thier athmet wieder.
- 14 Min. lang athmet das Thier 0,3 pCt. Chloroformdampf (= 1,6 pCt. der Sättigung). Narkose besteht noch weiter. — A. G.: 157, sinkt rapide. Nach 3 Min. Asphyxie. — Künstliche Athmung. Thier athmet wieder. Athmung ganz oberflächlich. A. G.: 71, sinkt sehr schnell. — Nach weiteren 8 Min. Asphyxie. — Künstliche Athmung vergeblich. Exitus letalis.

Versuch 10.

(Kaninchen, K. G.: 1465.)

Normal: A. G.: 330. — B. D.: 80. — K. T.: 37,2.

- 17 Min. lang athmet das Thier 0,3 pCt. Chloroformdampf (= 2,2 pCt. der Sättigung). A. G.: 316. — B. D.: 75. — K. T.: 36,8. — Es tritt keine Narkose ein.
- 20 Min. lang athmet das Thier 0,5 pCt. Chloroformdampf (= 4,1 pCt. der Sättigung). Athmung wird beschleunigt. A. G. steigt in 6 Min. auf 726, um dann ziemlich schnell zu sinken. — Nach 17 Min. tritt Narkose ein. — Athmung sehr schlecht. A. G.: 52. — B. D.: 65. — 3 Min. später B. D.: 50. — Asphyxie. — Künstliche Athmung vergeblich. Exitus letalis.

Versuch 11.

(Kaninchen, K. G.: 1600.)

Normal: A. G.: 510. — B. D.: 56. — K. T.: 37,7.

- 20 Min. lang athmet das Thier 0,35 pCt. Chloroformdampf (= 2,1 pCt. der Sättigung). A. G.: 448, sinkt etwas. B. D.: 60. — Es tritt keine Narkose ein.
- 13 Min. lang athmet das Thier 0,6 pCt. Chloroformdampf (= 3,6 pCt. der Sättigung). Athmung wird krampfhaft. Nach 3 Min. tritt Narkose

- ein. A. G.: 516. — B. D.: 45. — In 2 Min. steigt die A. G. plötzlich über 1000, um in der nächsten Minute auf 0 abzusinken, erholt sich aber allmähig wieder etwas.
- 4 Min. lang bleibt das Thier ohne Chloroform. — Narkose besteht weiter. — A. G. steigt wieder auf 920. — B. D.: 60.
- 4 Min. lang athmet das Thier 0,35 pCt. Chloroformdampf (= 2,1 pCt. der Sättigung). A. G.: 509, sinkt in 4 Min. auf 0. — B. D. desgl. von 70 auf 55.
- 6 Min. lang bleibt das Thier ohne Chloroform. — Athmung wird wieder besser, aber krampfhaft. — A. G. steigt bis auf 1020. — B. D.: 70. Es besteht noch immer tiefe Narkose. —
- 15 Min. lang athmet das Thier 0,35 pCt. Chloroformdampf (= 2,1 pCt. der Sättigung). A. G.: 1007, beginnt sofort mit dem Anfang der Chloroformzufuhr zu sinken, in 15 Min. bis auf 0., ebenso der B. D. von 70 auf 20.
- 15 Min. lang bleibt das Thier ohne Chloroform. — Athmung und B. D. heben sich wieder. — A. G. steigt in 5 Min. auf 1060, stellt sich dann auf auf ca. 560 ein. — B. D. steigt allmähig innerhalb 15 Min. auf 60. — Narkose besteht fortwährend weiter.
- 11 Min. lang athmet das Thier 0,8 pCt. Chloroformdampf (4,7 pCt. der Sättigung). — A. G.: 437, sinkt in den ersten 9 Min. langsam, dann plötzlich bis auf 0. — B. D. sinkt ebenfalls kontinuierlich von 55 Mm. auf 20 Mm. und tiefer. — Nach 11 Min. Asphyxie. — Künstliche Athmung vergeblich. Exitus letalis.

Versuch 12.

(Kaninchen, K. G.: 2200.)

Normal: A. G.: 830. — B. D.: 110. — K. T.: 37,5.

- 22 Min. lang athmet das Thier 0,3 pCt. Chloroformdampf (= 2,2 pCt. der Sättigung). A. G.: 753. — B. D. 105. Es tritt keine Narkose ein. — Nach 22 Min. ist die A. G. gefallen auf 377. — B. D.: 115. —
- 27 Min. lang athmet das Thier 0,6 pCt. Chloroformdampf (= 4,0 pCt. der Sättigung). Es tritt auch noch keine Narkose ein. — A. G.: 534. — B. D.: 105.
- 20 Min. lang athmet das Thier 0,7 pCt. Chloroformdampf (= 4,6 pCt. der Sättigung). Die Athmung wird sehr lebhaft; A. G.: 1041. — K. T.: 36,2. — Nach 7 Min. tritt Narkose ein, die noch 13 Min. besteht, während Athmung und B. D. allmähig sinken. A. G.: 645. B. D.: 50.
- 7 Min. lang athmet das Thier 0,9 pCt. Chloroformdampf (= 6,5 pCt. der Sättigung). Die Narkose besteht weiter. — A. G. sinkt weiter, in 5 Min. auf 233, dann plötzlich auf 0. Desgl. sinkt auch der B. D. weiter. — K. T.: 35,4. — Nach 7 Min. tritt Asphyxie ein. — Künstliche Athmung vergeblich. Exitus letalis.

XIV.

(Aus der Königlichen chirurgischen Klinik zu Kiel.)

Weitere Mittheilungen über tragfähige Amputationsstümpfe im Bereiche der Diaphysen.

Von

Dr. August Bier,

1. Assistenzarzte der Klinik und Privatdozenten.

(Hierzu 21 Figuren in Holzschnitt).

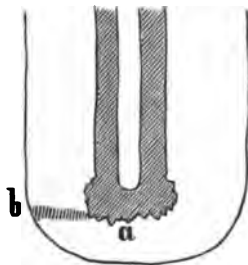
M. H. Vor 2 Jahren habe ich Ihnen auf diesem Congresse über meine Versuche berichtet, tragfähige Amputationsstümpfe in der Diaphyse des Unterschenkels herzustellen. Ich bin bemüht gewesen, die Operationstechnik weiter auszubilden und für grössere Gliedabschnitte zu verallgemeinern, vor allem aber, durch Experimente die Bedingungen kennen zu lernen, unter denen sich tragfähige Stümpfe überhaupt bilden lassen. Ueber meine Fortschritte auf diesem Gebiete möchte ich Ihnen heute berichten.

Zum Verständniss der folgenden Auseinandersetzungen ist es nothwendig, dass wir uns zuvor mit der Frage beschäftigen, was wird aus einem gewöhnlichen Amputationsstumpfe im Diaphysentheile des Gliedes gleich nach erfolgter Heilung, und was später? Der Einfachheit halber spreche ich nur von durchaus gut aseptisch und per primam geheilten Stümpfen, und zwar zunächst von solchen, wo die Hautnarbe seitlich ausserhalb der Stumpfbedeckung liegt. Ein solcher Stumpf sieht einige Wochen nach der Amputation so

¹⁾ Auszugsweise vorgetragen am 1. Sitzungstage des XXIV. Congresses der Deutschen Gesellschaft für Chirurgie zu Berlin, 17. April 1895.

aus, wie Fig. 1 zeigt. Der Knochen zeigt an seinem Ende eine Art von Callus, er ist angeschwollen, seine Markhöhle durch eine Knochenplatte verschlossen, das heisst also, er trägt eine Narbe und zwar eine hypertrophische Narbe, welche zu vergleichen ist dem Keloid der Hautnarbe oder dem Amputationsneurom des Nerven. Drückt man kräftig gegen einen solchen Knochenstumpf,

Fig. 1.

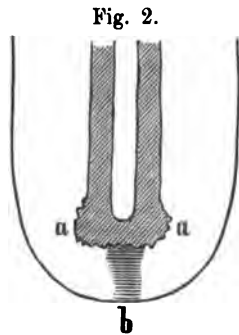


a) Amputationscallus.
b) (schraffirt) Weichtheilnarbe.

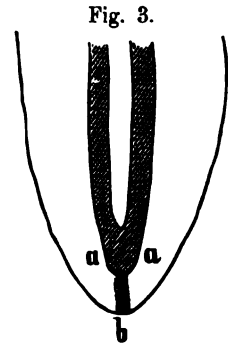
so empfindet der Patient meist Schmerzen, zuweilen sogar recht heftige Schmerzen; dieselben steigern sich noch, wenn der Amputirte es wagt, sich auf den Stumpf zu stützen, und sucht er ihn trotzdem zum Auftreten zu benutzen, so entzündet sich diese Knochen- narbe und kann weiterhin zu Zerfall und Ulceration Veranlassung geben, gerade so, wie — um im Vergleich zu bleiben — ein Hautkeloid sich verhalten würde, wenn es starken mechanischen Reizen ausgesetzt ist. Es kommt hinzu, dass, selbst wenn die eigentliche Hautnarbe nicht im Bereiche des Knochenstumpfes, sondern seitlich davon liegt, der deckende Weichtheillappen mit dem Knochen ver- wächst, weil die Wundflächen beider aufeinanderfallen, und an der Knochennarbe durch eine zweite Narbe fixirt ist. Bei jedem Ver- such aufzutreten, wird an der letzteren gezerrt, da sie Stößen nicht anzuweichen vermag, und bei der bekannten Widerstands- losigkeit von Weichtheilnarben gegen mechanische Schädigungen treten die oben geschilderten Verhältnisse erst recht ein.

Fallen aber gar, wie das bei den gebräuchlichen Amputations- methoden der Lappen- und Cirkelschnitte die Regel ist, Knochen- und Weichtheilnarbe aufeinander und ferner beim Versuch den Stumpf zum Gehen zu gebrauchen, gerade in die Unterstützungs-

fläche, so summiren sich die Schädlichkeiten der Narbe im ausserordentlich hohen Maasse, wie aus Figur 2 ohne weiteres ersichtlich ist.



a) Amputationscallus.
b) (schraffirt) Weichtheilnarbe.



a) atrophischer Amputationscallus.
b) (schraffirt) Weichtheilnarbe.

Machen wir nun einen grossen Sprung, und sehen wir uns denselben Amputationsstumpf nach vielen Jahren wieder an. Vielleicht haben sich die Narbenverhältnisse etwas gebessert. Die hypertrophische Knochennarbe hat einer atrophischen Platz gemacht, und überhaupt ist eine alte Narbe widerstandsfähiger als eine junge. Nichtsdestoweniger ist ein solcher Stumpf als Stütze für den Körper völlig unbrauchbar. Denn inzwischen sind sehr wichtige Veränderungen, im Ganzen nur Verschlechterungen, an dem Amputationsstumpfe aufgetreten; er ist konisch geworden, wie Figur 3 zeigt. Der Knochen ist spitz, die Muskulatur geschwunden, die Haut dünn und widerstandslos. Es handelt sich im Wesentlichen um eine Inaktivitätsatrophie. Versucht der Amputirte auf diesen Stumpf zu treten, so stellen sich erst recht sofort Schmerzen und bald Ulceration ein. Denn immer noch drückt eine inzwischen spitz und stachelnd gewordene Knochennarbe auf eine Weichtheilnarbe, und dazu kommt, dass einem bekannten Naturgesetze zu Folge, alles Lebendige, was nicht arbeitet, schlecht und untüchtig wird. Der Amputirte hat sich nie auf sein Glied stützen können, deshalb büsst der Knochen an Tragfähigkeit ein, und die Haut, welche in zweiter Linie für die Tragfähigkeit in Betracht kommt, ist so zart und schlecht ernährt, dass ein geringer Druck einer fehlerhaften Prothese genügt um sie zur Ulceration zu bringen. Die ausser Func-

tion gesetzte atrophische Muskulatur können wir zunächst ausser Acht lassen, sie spielt für die Tragfähigkeit des Stumpfes allerdings eine gewisse, aber nur untergeordnete Rolle.

Wir wissen, dass bei tragfähigen Stümpfen, welche man bisher lediglich bei Amputationen im Epiphysentheile der Glieder kannte, diese Atrophie an Knochen und Haut nicht auftritt. Ich bin seit mehreren Jahren bemüht, alle die Vortheile, welche die tragfähigen Stümpfe der Epiphysengegenden bieten, auch für die praktisch viel wichtigeren, weil häufiger vorkommenden, Amputationen im Bereich der Diaphyse zu erlangen, und habe mannigfach hin und her experimentirt, um dies Ziel zu erreichen. Es fragt sich nur, lohnt es in der That dies Ziel zu verfolgen? Ich bin auf den Einwurf gefasst, in früheren Zeiten wäre dies sehr wichtig gewesen, aber heute, wo wir unsere vollkommenen Prothesen haben, auf denen die Leute auch bei indirecter Unterstützung gut gehen, brauchen wir keine tragfähigen Stümpfe. Das ist unrichtig, unphysiologisch gedacht. Denn bei dem tragfähigen Stumpfe tritt, abgesehen von dem unausbleiblichen Schwinden der nicht mehr functionirenden Muskulatur keine Atrophie ein, weil der Knochen seine Function, die Belastung, und die Haut die Fähigkeit beibehält, Druck und Reibung ohne Schaden auszuhalten. Und es ist doch ein gewaltiger Unterschied zwischen dem gesunden und gut ernährten tragfähigen und dem kranken, schwachen und widerstandslosen nicht tragfähigen Stumpfe. Denken Sie doch nur an alle die bekannten Nachtheile, welche die häufig unausbleibliche Conicität des nicht tragfähigen Stumpfes mit sich bringt.

Zudem bedarf es wohl kaum eines Beweises, dass ein Amputirter sich mit weit mehr Sicherheit und Geschicklichkeit auf den ihm verbliebenen Gliedabschnitt stützt, als wenn er mit seinem Becken auf einer Prothese reitet und den Stumpf nur als Hebel zum Fortbewegen derselben benutzt. Ich bitte Sie, den Gang dieser Amputirten anzusehen, ich glaube, er ist viel besser und natürlicher, als hätten sie nicht tragfähige Stümpfe.

Deshalb halte ich es auch heute noch, trotz der fortgeschrittenen Technik im Construiren von Prothesen für sehr wichtig, womöglich einen direct tragfähigen Stumpf auch in der Diaphyse zu schaffen. Das kann man, wie ich ihnen heute zu beweisen gedenke, auf sehr verschiedene Weise erreichen, wenn man nur ein ganz bestimmtes

Gesetz, unter das sämtliche tragfähige Stümpfe fallen, dabei berücksichtigt.

Zur Entwicklung dieses Gesetzes ist es zweckmässig, die uns bekannten tragfähigen Amputations- beziehungsweise Exarticulationsstümpfe¹⁾ einer Analyse zu unterziehen. Tragfähig sind zunächst alle Exarticulationsstümpfe der unteren Extremität, mag man nun unter dem Talus nach Malgaigne, im Fuss-, Knie- oder Hüftgelenk exarticuliren, ferner von den Amputationsstümpfen der Pirogoff'sche, Saban-jeff'sche, der von mir Ihnen vor zwei Jahren demonstirte Stumpf im Diaphysentheile des Unterschenkels, der Stumpf, welchen die sogenannte Amputation am Orte der Wahl schafft, und zuweilen der Gritti'sche Stumpf. Bei allen diesen verhält sich der tragende Knochen wesentlich anders, als ich Ihnen oben für die Diaphysenstümpfe geschildert habe, denn nirgends kehrt er eine Narbe nach unten. Die Vertheidiger der Exarticulationsstümpfe erwähnen als besonderen Vorzug, dass die Hautlappen, welche über die Gelenkfläche gezogen sind, nicht mit dieser verwachsen, sondern völlig beweglich geblieben sind, und bei den erwähnten Amputationsstümpfen wird Knochen in natürlicher Verbindung mit Haut und anderen Weichtheilen auf den Amputationsstumpf aufgesetzt, beziehungsweise kommt beim Stumpfe am Orte der Wahl das Stumpfende, welches frei aus der Prothese herausieht, überhaupt nicht für die Unterstützung in Betracht. Auch hier fällt also nirgends eine Narbe in die Unterstützungsfläche. Auf diese Anschauung hin warf mir einer meiner Schüler, Herr Hirsch, welcher auf meine Anregung hin eine Dissertation²⁾ über tragfähige Stümpfe schrieb, bei Besprechung der hier in Betracht kommenden Verhältnisse mit Recht ein, dass dem der Carden'sche durch die Epiphyse des Oberschenkels gehende und der Syme'sche Stumpf widerspräche, wenn man bei dem letzteren auch die Gelenkfläche des Unterschenkels mitabsäge. Denn bei diesen Stümpfen sähe offenbar eine Knochennarbe nach unten, und trotzdem seien sie tragfähig. Hirsch sucht die Tragfähigkeit der Stümpfe auf rein mechanische

¹⁾ Ich sehe ab von den Chopart'schen, Lisfranc'schen, Mikulicz'schen Stümpfen, weil hier Theile zum Auftreten benutzt werden, welche früher schon diese Function besorgten.

²⁾ H. Hirsch, Ueber Amputationsstümpfe im Allgemeinen und eine neue Amputationsmethode im Besonderen. Kieler Inaug.-Diss. 1893. Ich empfehle Allen, welche sich für diese Frage interessiren, die meiner Ansicht nach ausgezeichnete Arbeit Hirsch's zur Lectüre.

Weise zu erklären, er nimmt an: „Das distale Ende des Knochens muss, soll der Stumpf tragfähig sein, die Eigenschaften einer Epiphyse besitzen; es muss gleich dieser im Stande sein, Kräften zu widerstehen, welche in verschiedener Richtung geneigt zur Längsachse des Gliedes einwirken.“ Er glaubt, dies Ziel könne man erreichen durch einen genügend festen knöchernen Verschluss der Markhöhle. Diese mechanische Auffassung Hirsch's war mir anfangs sehr sympathisch, doch bin ich nach genauerer Ueberlegung wieder zu meiner ursprünglichen Ansicht, dass das Bestimmende für die Tragfähigkeit eines Stumpfes vor Allem das narbenfreie Knochenende ist, zurückgekehrt. Besonders spricht mir dafür ein einfaches, schon erwähntes Experiment: Die nicht tragfähigen Diaphysenstümpfe sind meist schon auf einfachen Fingerdruck gegen den Amputationscallus empfindlich, die tragfähigen Diaphysen- und Epiphysenstümpfe vertragen die stärksten Schläge ohne Schmerzen. Die mit dem Carden'schen und dem Syme'schen Stumpfe gemachten Erfahrungen aber zwingen uns, unsere Ansicht dahin zu modifiziren, dass die Epiphyse nicht eine derartig empfindliche Narbe producirt wie die Diaphyse, und deshalb ebenfalls zum Tragen des Körpergewichtes befähigt ist. Da die Epiphyse sich von der Diaphyse nun vor Allem dadurch unterscheidet, dass diese eine grosse offene Markhöhle besitzt, jene dagegen nicht, so liegt es nahe, anzunehmen, dass es vielleicht die Markhöhle ist, welche den empfindlichen und nicht widerstandsfähigen Callus erzeugt.

Mag nun aber meine oder Hirsch's Theorie richtig sein, jedenfalls können wir sagen: alle Exarticulations- und Amputationsstümpfe, welche tragfähig sind, haben eine primär geschlossene Markhöhle. Allerdings wird auch die Markhöhle des Diaphysenstumpfes später durch einen Callus secundär verschlossen, aber dieser secundäre Verschluss bedingt keine Tragfähigkeit, weil er nach meiner Ansicht eine schlechte und widerstandslose Narbe darstellt. Ist diese Anschauung richtig, so brauchen wir nur die Schnittfläche eines amputirten Knochens mit einem andern, keine solche Narbe producirenden Knochenstücke zu verschliessen, um einen tragfähigen Knochenstumpf herzustellen.

In zweiter Linie kommt für die Tragfähigkeit eines Amputationsstumpfes die Haut in Betracht, welche gewissermaassen die Sohle

bildet, mit welcher der Amputirte auftritt. Bekannt ist, dass bei tragfähigen Stümpfen die Hautbedeckung der Unterstützungsfläche durchaus narbenfrei sein soll. Obwohl es auch Stümpfe giebt, welche mit Narben in der Unterstützungsfläche gut tragen (ich erinnere nur an die Stümpfe nach Hüftgelenksexarticulationen, wo dies in der Regel der Fall ist und erwähne ferner, dass ich selbst tragfähige Diaphysenstümpfe trotz Hautnarben in der Sohle mit Erfolg gebildet habe), so soll man doch womöglich an dieser Regel festhalten, wenigstens insofern, als man die eigentliche Operationsnarbe ausserhalb der Unterstützungsfläche verlegt, besonders, wenn man voraussieht, dass sie mit dem Knochen verwachsen wird. Solche mit dem Knochen verwachsene Narben ulceriren stets, wenn sie in die Sohle des Stumpfes fallen, während nicht mit dem Knochen verwachsene Narben, z. B. von früheren Abscessspaltungen, Geschwüren etc. herrührende, lange nicht so empfindlich sind.

Doch auch in sonstiger Beziehung kommt es auf eine zweckmässige Hautbedeckung des Amputationsstumpfes an. Wir wissen aus den Erfahrungen, die man mit den Gritti'schen Stümpfen gemacht hat, dass die Haut über der Patella sehr zart und empfindlich ist, und dass deshalb ein Theil dieser Stümpfe zum Auftreten nicht brauchbar ist. Und andererseits haben Ollier¹⁾ und Kummer²⁾ bewiesen, dass man den an und für sich nicht tragfähigen Amputationsstumpf im untersten Theile der Diaphyse des Unterschenkels durch Bedecken der Sägefläche mit der sehr derben Haut der Ferse tragfähig machen kann.

Es ist Sache der Erfahrung herauszubekommen, welche Haut sich am besten an den einzelnen Gliedabschnitten zur Sohle eignet, man würde alsdann, wenn man die Wahl hat, stets die widerstandsfähigere zur Stumpfbedeckung wählen. Uebigens glaube ich, dass man bei verständiger und vorsichtiger Uebung selbst eine sehr zarte Haut derb und unempfindlich machen kann, so dass sie durch den Gebrauch zu einer geeigneten Sohle werden kann. Ich erwähne übrigens, dass nach den bisher vorliegenden Erfahrungen

¹⁾ Des amputations du pied à lambeau talonnier, doublé du périoste calcanéen. Rev. de chir. 1891. (Nach Kummer).

²⁾ Ueber die Bildung eines Fersenlappens zur Erzielung eines direct aufstützbaeren Stumpfes bei supramalleolärer Amputation des Unterschenkels. Correspondenz-Blatt f. Schweizer Aerzte. XXIV. 1894.

jede beliebige Stelle der Haut des Unterschenkels sich als passend zur Sohle erwiesen hat.

Zum Schluss haben für unseren Zweck noch die Muskeln des Amputationsstumpfes eine gewisse Bedeutung. Man giebt heutzutage wenig auf eine Muskelbedeckung des Amputationsstumpfes und neigt im allgemeinen mehr dazu, ihn einfach mit Hautlappen zu decken, weil man sagt, das Muskelpolster verfallt doch wegen des Nichtgebrauchs der gänzlichen Atrophie, und die bessere Bedeckung des Stumpfes daure nur sehr kurze Zeit. Das stimmt für den nicht tragfähigen Stumpf, aber durchaus nicht für den tragfähigen. Denn bei letzterem werden die Muskeln beim Auftreten, besonders wenn der Stumpf bald in Gebrauch genommen wird, als Polster benutzt. Sicherlich werden sie auch unter diesen Umständen atrophiren; aber ich hege keinen Zweifel, und einige meiner vor mehreren Jahren amputirten Fälle sprechen dafür, dass bei dem steten äusseren Reize, welchen das Gehen auf dem Stumpfe mit sich bringt, sie sich zum grossen Theile in ein Ersatzgewebe umwandeln, welches zur Ausbildung einer festen und widerstandsfähigen Sohle viel beiträgt. Ein Hautmuskellappen ist deshalb für die Bedeckung eines tragfähigen Stumpfes durchaus nicht nothwendig, aber, wenn man ihn haben kann, wünschenswerth, zumal wenn die deckende Haut eine Narbe trägt, welche in die Unterstütsungsfläche fällt. Ich glaube, dass die Hautnarbe der Stümpfe nach Oberschenkelexartikulation, welche direct der Prothese aufruhet, besonders deshalb nicht ulcerirt, weil sie durch ein derbes Muskelpolster, welches sich zwischen sie und den Knochen einschiebt, unterfüttert ist.

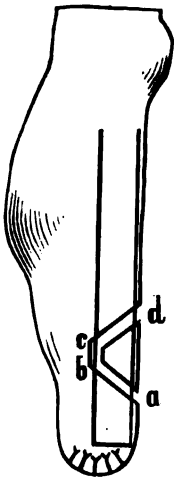
Es folgt aus diesen Erörterungen, dass alle Stümpfe, welche tragfähig sind, ein an der Sägefläche primär¹⁾ mit Knochen verschlossenes Knochenende und eine aus narbenfreier Haut bestehende Sohle haben. Kehre ich diesen Satz um, so lautet er: Ueberall, wo ich einen Knochenstumpf primär mit einem zweiten Knochenstücke verschliesse und ihn mit narbenfreier Haut bedecke, erhalte ich einen tragfähigen Stumpf. Wünschenswerth ist eine widerstandsfähige Haut, beziehungsweise ein Hautmuskellappen. Ich werde

¹⁾ Ich verstehe unter primärem Verschluss denjenigen, welchen die Epiphyse oder wir künstlich durch Aufsetzen eines Knochenstücks hervorbringen, unter secundärem denjenigen, welchen die Natur durch Bildung einer Narbe, des Amputationscallus, schafft.

Ihnen an einer Reihe von Beispielen zeigen, dass dieser Rückschluss richtig ist, und dass man auf sehr verschiedene Methoden, wenn man sich nur im Rahmen dieses Gesetzes bewegt, tragfähige Stümpfe in allen Theilen, wenigstens des Unterschenkels, auf den sich meine Versuche bis auf eine Ausnahme beschränkt haben, erzielen kann. Dass man bei anderen Gliedabschnitten ebenso leicht tragfähige, beziehungsweise bei der oberen Extremität widerstandsfähige Stümpfe bilden kann, bezweifle ich nicht, doch dürfte es bei diesen weniger wichtig sein.

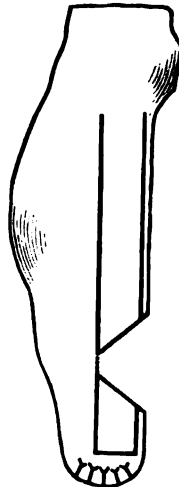
I. Stumpfplastik durch Bildung eines sogenannten „künstlichen Fusses“, (Keilausschnitt oberhalb des Amputationsstumpfes mit Umlegen des losen unteren Stückes, Fig. 4—6)

Fig. 4.



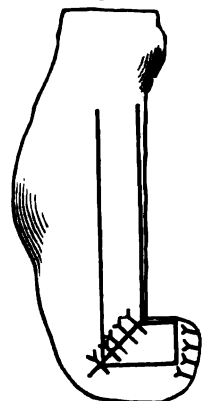
a b c d, Keilausschnitt etwa $1\frac{1}{2}$ Finger breit oberhalb der Amputationsstelle.

Fig. 5.



Derselbe Stumpf nach Entfernung des Keilausschnittes.

Fig. 6.



Derselbe Stumpf nach Umklappen des unteren losen Stückes. (Bildung eines „künstlichen Fusses“.)

bereits früher auf diesem Congresse¹⁾ demonstriert. Ich wollte bei dieser Operation ähnliche Verhältnisse schaffen, wie sie bei der Operation am Orte der Wahl vorliegen.

Sie eignet sich nur für tiefere Unterschenkelamputationen, weil sie eine ziemlich beträchtliche Verkürzung des Amputationsstumpfes

¹⁾ Verhandl. der Deutschen Gesellschaft für Chirurgie. 1893. II. S. 1 und v. Langenbeck's Archiv. Bd. 46. Heft I.

hervorbringt. Der Amputirte geht auf der Hinterfläche des untersten Theiles der Unterschenkelknochen und auf den in natürlicher Verbindung mit ihnen gebliebenen Weichtheilen. Ich habe diese Operation bei tiefen Amputationen lange Zeit für die beste gehalten. In erster Linie, weil ich, genau wie bei der Operation am Orte der Wahl, einen Stumpf haben wollte, an dem sich leicht eine Prothese anbringen liess, dann auch, weil ich glaubte, dass eine grosse Unterstützungsfläche tragfähiger sei als eine kleine. Doch bin ich von der letzteren Ansicht sehr bald durch die später gemachten Erfahrungen zurückgekommen. Zwar haben sich diese Stümpfe als ausgezeichnet tragfähig erwiesen, aber ich habe mich überzeugt, dass dieser lange „Fuss“ vollkommen überflüssig ist, dass die Unterstützung doch in der Regel nur im hinteren Theile stattfindet und der vordere durch Nichtgebrauch atrophirt. Dazu kommt, dass die Stümpfe mit kleiner Unterstützungsfläche genau ebenso tragfähig sind. Dagegen haben jene Stümpfe mit „Fuss“ einen nicht zu unterschätzenden Vortheil, der ihnen vielleicht bei tiefen Unterschenkeloperationen einen dauernden Werth verschaffen wird: es lässt sich sehr leicht eine Prothese an ihnen anbringen.

Ich hätte Ihnen gern den vor zwei Jahren hier gezeigten nach diesem Typus amputirten Mann wieder vorgestellt, leider ist er inzwischen verstorben, ich habe deshalb einen Anderen mitgebracht, welchen ich Ihnen besonders mit Rücksicht auf seine prinzipielle Wichtigkeit zeige.

Dieser Knabe C. J. wurde im Juni 1892 wegen schwerer Fussgelenkstuberculose von Herrn Professor Petersen in Kiel nach Typus I operirt, wobei im umgestellten „Fussstücke“ nur die Tibia verblieb, während das Fibulastück herausgeschält wurde. Der Knabe geht auf diesem Stumpfe seit $2\frac{3}{4}$ Jahren, ohne dass er je ulcerirt wäre, oder geschmerzt hätte. Der Gang ist leicht, geschickt und ausdauernd. Dem Stumpfe ist viel zugemuthet worden, weil das andere Fussgelenk später an schwerer Tuberculose erkrankte, welche jetzt noch mit Stauungshyperämie behandelt wird. Patient ist während der Behandlung umhergegangen, hat zeitweilig das kranke Fussgelenk geschont und sich vorwiegend auf den Amputationsstumpf gestützt.

Sie sehen an diesem Stumpfe, dass die Muskulatur stark atrophisch ist; ebenso scheint mir, so weit sich das durchfühlen lässt, auch zweifellos eine Atrophie der Fibula, welche nicht belastet wird, vorhanden zu sein. Tibia und Haut dagegen sind genau so kräftig wie auf der anderen Seite. Das Wichtigste ist das Verhalten des sogenannten lebendigen „künstlichen Fusses“. Herr Prof. Petersen wird mir bezeugen, dass derselbe früher nahezu noch

einmal so lang war als heute. Ein schönes Beispiel von dem Einfluss von Gebrauch und Nichtgebrauch eines Amputationsstumpfes! Der vordere Theil des „künstlichen Fusses“ sah frei aus der Prothese heraus und wurde nicht belastet, während nur der hintere Theil für die Unterstützung gebraucht wurde.

II. Stumpfplastik durch Bedecken des wunden Knochenendes mit einem gleich grossen Knochenstücke, welches in natürlicher Verbindung mit dem Perioste und den übrigen Weichtheilen geblieben ist, ebenfalls bereits auf diesem Congresse¹⁾ demonstrirt. Das Verfahren ist wie das Gritti'sche und Sabanjeff'sche, der Pirogoff'schen Operation nachgebildet. Es ist, kurz wiederholt, folgendes: Man amputirt in gewöhnlicher Weise; aus dem verheilten Amputationsstumpfe wird ein Keilausschnitt gemacht, wie Fig. 7 zeigt. Das lose Stück wird umgeklappt und die Hautränder werden vernäht. Fig. 8 stellt

Fig. 7.

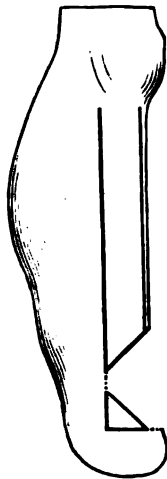
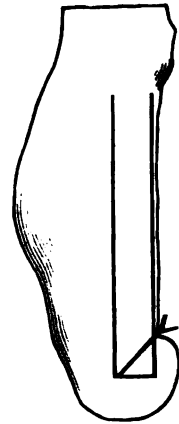


Fig. 8.



den fertigen Stumpf dar. Von vier auf diese Weise gefertigten Stümpfen haben sich drei als ausgezeichnet tragfähig erwiesen, der vierte ist verunglückt, weil eine starke Nachblutung bei einem tertiär syphilitischen Menschen die Heilung störte. Bei dieser Amputationsweise ist der Stumpf nicht länger und breiter als ein gewöhnlicher Amputationsstumpf.

¹⁾ l. c.

Ich führe Ihnen diese beiden Amputirten, welche nach Typus II operirt sind, und welche ich Ihnen vor zwei Jahren bereits vorstellte, wieder vor, um Ihnen die Dauerhaftigkeit der Stümpfe zu zeigen; 1. Den doppelt Amputirten J. J. Die Muskulatur des Unterschenkels ist selbstverständlich atrophisch geworden, die Knochengeläche des Stumpfes dagegen ist breit und hypertrophisch und die Haut, auf welche er tritt, obwohl es einst die zarte, die Achillessehne deckende Haut war, derb, schwielig und sohlenartig verdickt, die Function recht gut. 2. J. B. Auch hier sehen Sie einen breiten, massigen und vortrefflich functionsfähigen Stumpf. Vor Allem aber ist mir der Fall aus einem anderen Grunde wichtig: die Sohle seines Stumpfes besteht zum Theil aus der narbig veränderten Haut, hart vom Rande eines syphilitischen Beingeschwürs. Wohl hat der Mann hin und wieder eine kleine Narbenulceration gehabt, die ihn aber nur einmal für kurze Zeit ans Bett fesselte, sonst ist dieselbe immer von selbst wieder geheilt. Der Mann kann Stunden lang auf seinem Stumpfe ohne Beschwerden gehen. Ich mache Sie speciell aufmerksam auf die Ernährungsverhältnisse bei beiden Amputirten: die Muskeln sind natürlich atrophisch, wegen verminderten, Knochen und Haut der Unterstützungsfläche hypertrophisch wegen erhöhten Gebrauches.


Ein zu diesem Operationstypus gehöriges Verfahren wurde von Gleich¹⁾ eingeschlagen. Dieser Autor benutzte zur Deckung des Knochenendes einen König'schen Knochenlappen von der Innenfläche der Tibia, welchen er in Verbindung mit der bedeckenden Haut gelassen hatte. Ich hatte aus theoretischen Gründen nicht gewagt die direkt auf der Innenfläche der Tibia liegende Haut als Stützfläche für den Amputationsstumpf des Unterschenkels zu wählen. Denn es ist bekannt, dass diese Haut sowohl als der darunter liegende Knochen gegen Druck und Stösse sehr empfindlich sind. Ich fürchtete bei diesem Verfahren ähnliches zu erleben, wie man bei vielen Gritti'schen Stümpfen erfahren hatte, nämlich, dass der Stumpf beim Gebrauch schmerzen und die Haut zu Ulcerationen neigen würde. Ich habe bei einem Besuche in Wien den Gleich'schen Stumpf selbst gesehen und mich überzeugt, dass meine Befürchtung grundlos war, denn ich war erstaunt über die ausserordentliche Unempfindlichkeit und die vorzügliche Funktion dieses Stumpfes.

III. Stumpfpplastik durch Bedecken des wunden Knochenendes mit einem etwas kleineren Knochenstücke, welches in natürlicher Verbindung mit dem Perioste und den übrigen Weichtheilen geblieben ist, (bereits auf dem vor-

¹⁾ Beitrag zur Bildung tragfähiger Amputationsstümpfe nach A. Bier, Wiener klin. Wochenschrift. 1894. No. 80.

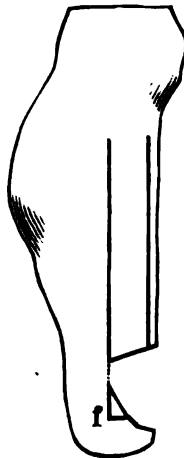
jährigen Kongresse¹⁾ gelegentlich der Diskussion über tragfähige Exartikulationsstümpfe erwähnt.) In zwei Fällen habe ich das deckende Knochenstück etwas kleiner gewählt, als dem Querschnitt des Knochenendes entspricht, besonders um zu erfahren, ob die Breite des Knochenstumpfes etwas für die Tragfähigkeit ausmacht. Das Knochenstückchen wurde so gross gewählt, dass es nach allen Seiten hin die Markhöhle des Knochenendes etwas überragte. Das Verfahren ist folgendes: Ich machte in gewöhnlicher Weise die Amputation und liess den Stumpf heilen. Dann wurde ein etwas modificirter Ausschnitt gemacht, wie Fig. 9 und 10 zeigen. Nach Umklappung des losen Stückes entsteht der in Fig. 11 dargestellte

Fig. 9.



a b c d e, Schnittführung.


Fig. 10.



Derselbe Stumpf nach Entfernung des ungeschnittenen Stückes.

f Im Lappen verbliebenes Knochenstück, kleiner als der Querschnitt der in der Figur dargestellten Tibia.

Fig. 11.



Stumpf. Beide auf diese Weise Amputirte haben tragfähige Stümpfe bekommen. Damit ist bewiesen, dass für die Tragfähigkeit eines Knochenstumpfes seine Breite nicht wesentlich in Betracht kommt, denn diese Stümpfe sind spitzer als die gewöhnlichen. Ferner scheinen diese Operationen zu beweisen, dass in der That die Markhöhle die empfindliche und für die direkte Unterstützung unbrauchbare Knochenarbe liefert. Von praktischer Wichtigkeit ist dies

¹⁾ Verhandl. der Deutschen Gesellschaft f. Chirurgie. 28. Congr. 1. S. 48.

Verfahren nicht, denn es ist viel einfacher ein abschliessendes Knochenstück zu bilden, welches gerade so gross oder noch etwas grösser als der Querschnitt des amputirten Knochens ist.

4. H. H., 16 Jahre alt, Schneiderlehrling aus Eckernförde, wurde im Herbst 1892 wegen eines Schrotschusses in den linken Unterschenkel an der Grenze zwischen mittlerem und oberem Drittel von einem Arzte amputirt. An die Operation schlossen sich schwere Nachkrankheiten, Phlegmonen, Knochennekrose und Erysipel an. Bis zum März 1893 wurde der Knabe theils zu Hause, theils in Armenhäusern behandelt. Am 28. 3. 93 wurde er mit einem sehr fehlerhaften Stumpfe hier aufgenommen.

Status: Der linke Unterschenkel ist an der Grenze zwischen mittlerem und unterem Drittel amputirt. Das Stumpfende ist ulcerirt und zeigt ein nässendes Eczem. Die Wade ist von breiten Narben, herrührend von Abscessspaltungen, durchzogen. Der Unterschenkel ist gegen den Oberschenkel stark spitzwinklig flectirt und steht ferner erheblich abducirt. Beim Versuche ihn zu strecken, spannen sich die Sehnen der Kniekehle stark an. Durch 2 Nachoperationen wurde der Stumpf geheilt und ziemlich gestreckt, ferner das erhebliche Genu valgum corrigirt.

Am 25. 5. 93 war durch eine orthopädische Nachbehandlung der Stumpf vollkommen gestreckt und das Genu valgum bedeutend gebessert. An diesem Tage wurde die Stumpfflästik nach Typus 3 ausgeführt. Die Wunde heilte per primam.

Der Amputirte bekam eine solche Stelze, wie ich sie Ihnen früher hier demonstrirt habe, einen steifen, mit Schienen verstärkten Schnürstiefel, die Schienen bekamen ein Charnier im Kniegelenke und wurden durch einen schmalen Gurt am Oberschenkel befestigt. Weil noch Genu valgum bestand, wurde an der Prothese gleichzeitig eine Vorrichtung gegen dieses Leiden getroffen: Die Charniere wurden festgestellt, und durch einen Ledergurt wurde das Knie kräftig gegen die Aussenschiene angezogen. Mit diesem Apparate wurde der Knabe entlassen. Er hat ihn bis vor wenig Wochen benutzt, als ich ihn zum ersten Male wiedersah.

Der Fall ist äusserst lehrreich. Ich erwartete von diesem schlechten Stumpfe für die Tragfähigkeit ausserordentlich wenig. Denn seine Sohle ist von Narben durchzogen. Die Knochenstützfläche ist schmaler und spitzer als bei einem gewöhnlichen Stumpfe, und letzterer selbst sehr kurz. Es bestand ein erhebliches Genu valgum. Dazu kommt, dass, wie ich gleich erwähnen werde, der Amputirte über $1\frac{1}{2}$ Jahre auf einer mangelhaften Prothese gegangen ist und er sich vorübergehend durch eine Erfrierung eine mit blutig-serösem Inhalt gefüllte Blase am Stumpfende zuzog. Trotzdem ist der Stumpf niemals ulcerirt gewesen und hat beim Auftreten niemals Schmerzen empfunden.

Der Fall ist ferner lehrreich für die Construction der Prothese für derartige Stümpfe. Dem Patienten war aufgegeben sich von Zeit zu Zeit zur Controle wieder vorzustellen. Das hat er versäumt. Inzwischen war der Stumpf dünner geworden und das Genu valgum durch den fest angezogenen Ledergurt fast völlig beseitigt. In Folge dessen wurde der Schnürstiefel für den Stumpf

viel zu weit. Um das Abstreifen desselben zu verhindern, schnürte der Amputirte den schmalen Ledergurt der Prothese oberhalb des Kniegelenkes, welcher die ganze Prothese halten musste, sehr fest zu. Der Quadriceps, welcher ohnehin schon atrophisch war, ist in Folge dessen im Bereich des fest geschnürten Gurtes sehr erheblich geschwunden.

Verstärkt wurde die Atrophie der Oberschenkelmuskulatur dadurch, dass der Patient die ganze Zeit über mit festgestellten Charnieren, also mit steifem Knie gegangen ist. Ich habe dem Patienten Ende vorigen Monats eine zweckmässige Prothese anfertigen lassen, die einen breiten, dicht oberhalb des Kniegelenkes anfangenden und hoch an dem Oberschenkel hinaufgehenden Schnürgurt besitzt. Dies rathe ich stets bei sehr kurzen Unterschenkelstümpfen zu thun, weil der schmale Gurt keinen genügenden Halt gewährt.

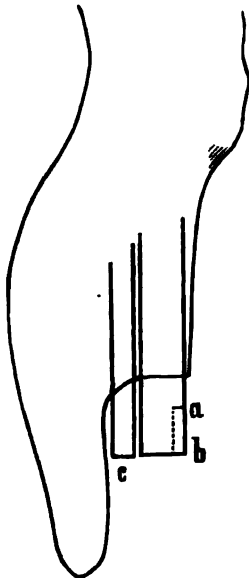
Der Knabe hat vor wenigen Tagen noch einen fünfständigen zusammenhängenden Marsch ohne Beschwerden gemacht. Auf Fingerdruck sind die Weichtheile hinter dem Knochen ziemlich empfindlich (Amputationsneurom?) Beim Auftreten sind keinerlei Schmerzen vorhanden.

Diese drei Operationstypen (I, II und III) haben das miteinander gemein, dass der deckende und zur unmittelbaren Unterstützung dienende Knochen in natürlicher Verbindung mit den Weichtheilen steht, welche die Sohle des Stumpfes bilden. Man hat geglaubt, dass diese natürliche Verbindung zwischen tragendem Knochen und bedeckenden Weichtheilen von grosser Wichtigkeit für die Tragfähigkeit des Stumpfes sei. Die folgenden Operationen werden Ihnen beweisen, dass dies nicht der Fall ist, ebenso wie das schon aus den ausgezeichnet tragfähigen Exartikulationsstümpfen hervorgeht, wo doch von einer natürlichen Verbindung durchaus keine Rede ist.

IV. Stumpfplastik durch Bedecken des wunden Knochenendes mit einem Knochenperiostlappen, welcher nicht in natürlicher Verbindung mit den deckenden Weichtheilen steht. Diese Operation habe ich zweimal ausgeführt, in folgenden beiden Modifikationen: 1. Es wird ein grosser hinterer Hautmuskellappen gebildet und seine beiden Enden an der Basis werden durch einen nur die Haut an der Vorderseite trennenden Schnitt verbunden. Etwa 3 Finger breit unterhalb der Basis des grossen Hautmuskellappens werden die Knochen durchsägt. Aus dem vorstehenden Stück der Tibia wird mit der Säge oder mit dem Meissel ein Periostknochenlappen gebildet, welcher etwas grösser ist als der Querschnitt der Tibia (Fig. 12). Nach oben bleibt der Lappen in Verbindung mit dem Perioste. Um den

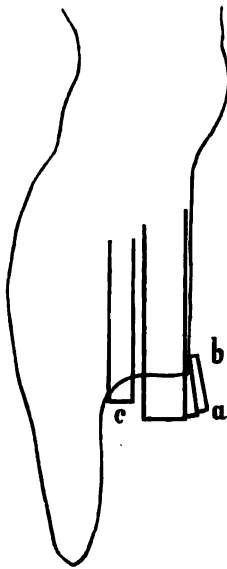
Lappen beweglich zu machen, wird er nach oben mit einem seiner Breite entsprechenden kurzen Perioststiele versehen. An der Basis des Perioststieles wird die Tibia nochmals und die Fibula noch etwas höher abgesägt (Fig 13). Der Knochenperiostlappen wird nach hinten wie ein Deckel über die Sägefläche der Tibia geschlagen und durch einige Periostnähte befestigt. Darüber wird nach vorn der grosse Hautmuskellappen gezogen und vernäht (Fig. 14)¹⁾.

Fig. 12.



a b, Knochenperiostlappen aus der Tibia gebildet.

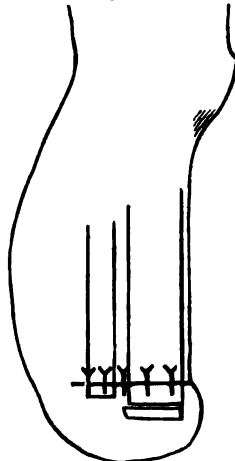
Fig. 13.



a b, in die Höhe geklappter, mit Perioststiel versehener Knochenperiostlappen der Tibia.

c, höher abgesägter Stumpf der Fibula.

Fig. 14.



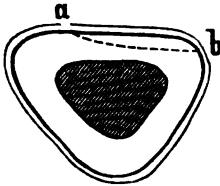
Auf diese Weise habe ich am 6. April 1895 den 53jährigen Arbeiter R. aus Kohlenbüttel amputirt. Der bisherige Wundverlauf ist normal gewesen. Ueber den Erfolg der Operation lässt sich noch nichts aussagen.

Schon früher war ich auf ähnliche Weise verfahren. 2. Es wurde ein Hautmuskellappen gebildet, wie im vorigen Falle, nur mit dem Unterschiede, dass ich einen kleinen Knochenperiostlappen von der Fibula darin zurückliess. Die Knochen wurden etwas unterhalb der Basis des Hautmuskellappens amputirt. Jetzt wurde

¹⁾ Fig. 12—14 sind nicht ganz richtig gezeichnet. Sie sollen auch nur dem Verständnisse der Operation dienen, und das scheinen sie mir zu leisten.

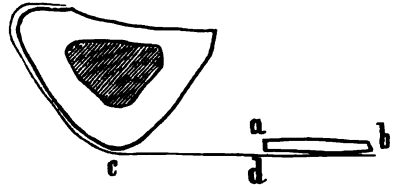
seitlich von der Innenfläche der Tibia ein ihrem Querschnitte nicht ganz an Grösse entsprechender Knochenperiostlappen getrennt (Fig. 15) und durch Bildung eines entsprechend langen Perioststieles (Fig. 16) so drehbar gemacht, dass er sich auf die Amputationsfläche der Tibia aufsetzen liess. Hier wurde er durch Periostnähte befestigt (Fig. 17).

Fig. 15.



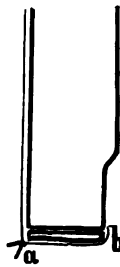Tibia im Querschnitt dargestellt.
a b, Knochenperiostlappen.

Fig. 16.



Tibia im Querschnitt dargestellt. Knochenperiostlappen. a b, durch Bildung des Perioststieles. c d, beweglich gemacht.

Fig. 17.



Tibia im Längsschnitt dargestellt. Knochenperiostlappen a b auf die Sägefäche aufgesetzt. Knochenstumpf spitzer als ein gewöhnlicher.

Ich zeige Ihnen hier den so amputirten 25jährigen Arbeiter H. E. Er wurde zum ersten Male am 31. 3. 94 wegen einer mehrfach ohne Erfolg operativ, mit Stauungshyperämie und Jodoforminjectionen behandelten schweren Tuberkulose der Fusswurzel und des Fussgelenkes nach Typus I amputirt. Da die Operation, um einen langen Stumpf zu erhalten, hart an der Grenze des Tuberculösen ausgeführt wurde, stellte sich ein Recidiv ein. Der Unterschenkel wurde deshalb am 9. 11. 94 in der beschriebenen Weise reamputirt. Die Beschaffung einer Prothese hat mir in diesem Falle Schwierigkeiten bereitet. Ich versuchte es zuerst mit der gewöhnlichen kurzen Prothese. Da diese zu wenig Halt hatte, scheuerte ihr Rand die freigelassene Operationsnarbe wieder wund. Ich sah mich deshalb gezwungen, ihm eine hoch hinaufgehende mit einem Tragband versehene Prothese zu geben, um zu vermeiden, dass der Unterschenkelstumpf sich in seiner Hülse zu sehr auf- und abschob. Ich bemerke ausdrücklich, dass der Stumpf, aus später erwähnenden Gründen, stets die volle Körperlast

tragen, und die Prothese demnach nicht so hoch hinaufgehen soll, dass sie am Becken einen Stützpunkt findet.

Auch dieser Fall ist principiell sehr wichtig: Der Stumpf ist spitzer als ein gewöhnlicher Amputationsstumpf und die Gehfläche des Hauptknochens, der Tibia, steht nicht in natürlicher Verbindung mit der Weichtheilsohle. Trotzdem sehen Sie, dass der Stumpf gegen die stärksten Schläge völlig unempfindlich, und seine Tragfähigkeit ausgezeichnet ist.

V. Stumpfplastik durch Bedecken der Sägefläche der Knochen mit einem ganz losen transplantierten Knochenstück. Es wird in gewöhnlicher Weise die Amputation mit einem grossen Haut- oder Hautmuskellappen gemacht, welcher so geformt wird, dass die Nahtlinie und später die Narbe ausserhalb der Unterstützungsfäche fällt. Dann sägt man aus den Knochen des abgesetzten Gliedabschnittes in der Richtung der Längsaxe je ein Stückchen der Corticalis mit sammt seinem die Ränder des Knochenstückes allseitig etwas überragenden Periost ab. Das von der Tibia abgesägte Stück muss an Grösse dem Querschnitt der Tibia, das von der Fibula abgesägte der Grösse der Fibula entsprechen. Durch Periostnähte aus feinem Catgut werden die losen Stückchen an der entsprechenden Sägefläche der Knochen befestigt, und der Weichtheillappen wird darüber geschlagen und vernäht (Fig. 18 und 19). Diese Operation habe ich zweimal ausgeführt, einmal

Fig. 18.

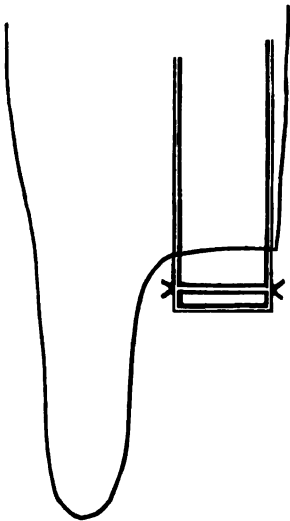
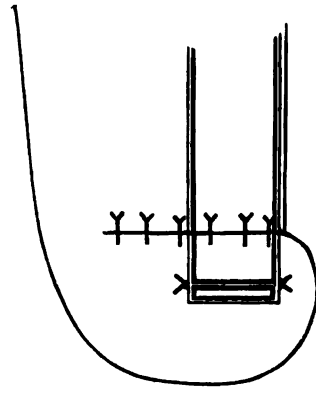


Fig. 19.



Ganz loses Knochenperioststück auf die Sägefläche transplantiert.

Derselbe Stumpf fertig.

mit Erfolg; im anderen Falle missglückte das Anheilen der transplantierten Stücke, weil der Wundverlauf nicht aseptisch war. Hier war ein schweres phlegmonöses Erysipel voraufgegangen, im Bereiche früher gespaltener Abscesse wurde die Amputation ausgeführt, und der abgesetzte Gliedabschnitt war von einer verjauchten und Fieber erregenden tuberkulösen Erkrankung durchsetzt.

Auf solche Weise wurde dieser 48 Jahre alte Arbeiter wegen eines grossen chronischen immer wieder recidivirenden varicösen Geschwüres des linken Unterschenkels amputirt. Am 27. 11. 94 wurde die geschilderte Operation ausgeführt. Die Wunde heilte per primam. Wenn Sie den Stumpf sich näher ansehen, so werden Sie mir vielleicht einwerfen, die Operation sei unrationell. Denn Sie sehen, dass die Sohle von alten Beingeschwürmarben durchzogen ist. Aber das war bei dem vorhin demonstrierten Patienten B. auch und doch der Fall hat sein Stumpf sich nach zweijährigem Gebrauche als haltbar erwiesen. Aller dings fällt bei diesem Patienten erschwerend in's Gewicht, dass sein Beingeschwür ein varicöses war, während jener an einem syphilitischen litt. Trotzdem sehen Sie, dass der Stumpf gegen die stärksten Schläge unempfindlich ist. Wenn aber diese Operation selbst in einem so ungünstigen Falle zum Ziele führt, so ist sie sicher leistungsfähig. Natürlich ist in diesem Falle die vorsichtigste Uebung des Stumpfes nothwendig. Sollte sich die narbige Haut für die Dauer nicht als tragfähig beweisen, sondern ulceriren, so ist nichts verloren, denn man kann den Patienten mit gebeugtem Knie auf der Tuberositas tibiae gehen lassen.

Dieser Fall beweist wohl am besten, dass es auf natürliche Verbindung zwischen tragenden Knochen und Weichtheilen nicht ankommt.

Diese verschiedenen Operationen beweisen also, dass man auf sehr viele Methoden (ich zweifele nicht, dass das noch mehrere andere als die angeführten leisten) einen tragfähigen Stumpf bilden kann, sofern man nur die mehrfach erwähnte Regel befolgt: Primärer Verschluss der Sägefläche des Knochens durch ein entsprechendes Knochenstück und Verlegung der Narbe ausserhalb der Unterstützungsfäche. Vielleicht ist das letztere nicht einmal unbedingt erforderlich, wenn man für ein gutes Muskelpolster zwischen Haut und Knochen sorgt. Breite Knochenflächen und natürliche Verbindung zwischen tragendem Knochenende und deckenden Weichtheilen kommen für die Tragfähigkeit nicht wesentlich in Betracht. Was ich bisher ausgeführt habe, waren im Grossen und Ganzen nur die grundlegenden Experimente, und ich sehe deshalb davon ab, Ihnen heute schon ganz bestimmte Methoden für die Bildung trag-

fähiger Stümpfe in jedem einzelnen Falle zu empfehlen. Es kommt mir heute lediglich darauf an, Ihnen die Richtigkeit des Princips zu beweisen. Ich will Ihnen auch nicht verhehlen, dass einige der oben geschilderten Operationen mir Schwierigkeiten gemacht haben, theils in der technischen Ausführung, theils im Construiren zweckmässiger Prothesen, dass also einzelnen von ihnen zweifellos noch Mängel anhaften. Ein solcher allerdings kleiner Mangel bei all' meinen Operationen ist z. B., dass die Hautnarbe vorn auf dem Knochen liegt. Man muss deshalb die Prothese hier offen lassen. Dies kann man aber leicht abändern. Dabei bitte ich zu berücksichtigen, dass dieses die ersten Versuche waren und ich gebe mich der Hoffnung hin, dass auf Grund dieser Ausführungen sich bald die geeignete Technik herausbilden, und die Amputation mit Bildung eines tragfähigen Diaphysenstumpfes keine wesentlich complicirtere und unsicherere Operation sein wird, als die heute üblichen Amputationsmethoden. Durch die Bildung von Knochenperiostlappen, sowie durch die von Gleich eingeschlagene Technik scheint dies schon gelungen zu sein. Haben wir aber das erreicht, so wird zweifellos der tragfähige Stumpf den nicht tragfähigen allmählig verdrängen, denn seine grossen Vortheile sind doch unleugbar.

Ich habe die Stumpfplastik am Unterschenkel nach den oben beschriebenen Methoden im Ganzen siebzehnmal ausgeführt. Sie hat darunter zwölfmal einen vollen Erfolg, viermal einen Misserfolg ergeben. Der Ausgang des siebzehnten Falles ist noch ungewiss. Die Ursachen des Misserfolges waren: Einmal tuberkulöses Recidiv im Stumpfe, welches eine höhere Amputation nothwendig machte; einmal Nekrose und Sequesterbildung im sogenannten „künstlichen Fusse“¹⁾, die den Stumpf später, wie der Vater der Patientin mir schriftlich mittheilte, unbrauchbar gemacht haben soll; einmal Nachblutung und syphilitische Geschwüre am Stumpfe, bei einem tertiär syphilitischen Menschen²⁾; einmal Ausstossung der transplantierten Knochenscheiben, weil die Wunde nicht aseptisch

¹⁾ Es ist dies der erste Fall, den ich überhaupt amputirte. Er ist in meiner ersten Arbeit (Deutsche Zeitschrift für Chirurgie. Bd. 34) als gelungen aufgeführt, was ich hiermit richtig stelle.

²⁾ Derselbe befindet sich jetzt wieder im Krankenhause mit einem mehr als handgrossen die ganze Stumpfbedeckung einnehmenden syphilitischen Geschwüre.

heilte. Das sind immerhin für die ersten Versuche schon ganz befriedigende Resultate, zumal, wie Gleich richtig bemerkt, bei einem Misserfolge nicht viel verloren ist, da die Stümpfe für eine indirecte Unterstützung sich auch dann noch ebenso gut eignen, als hätte man in gewöhnlicher Weise amputirt.

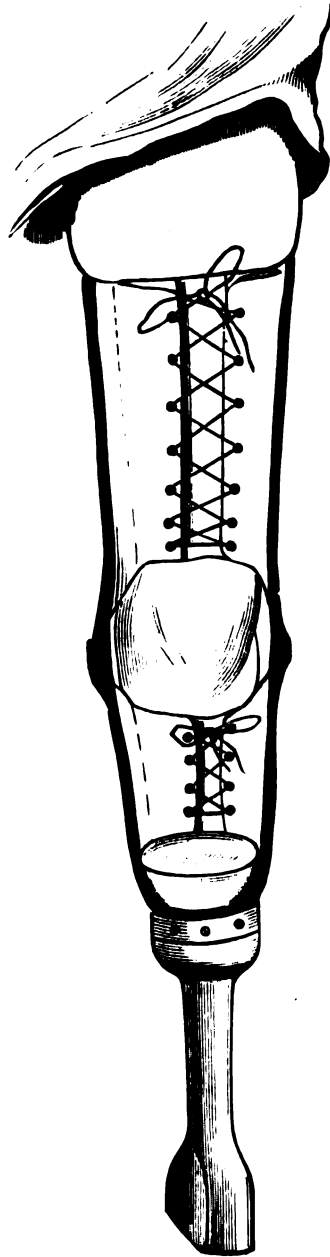
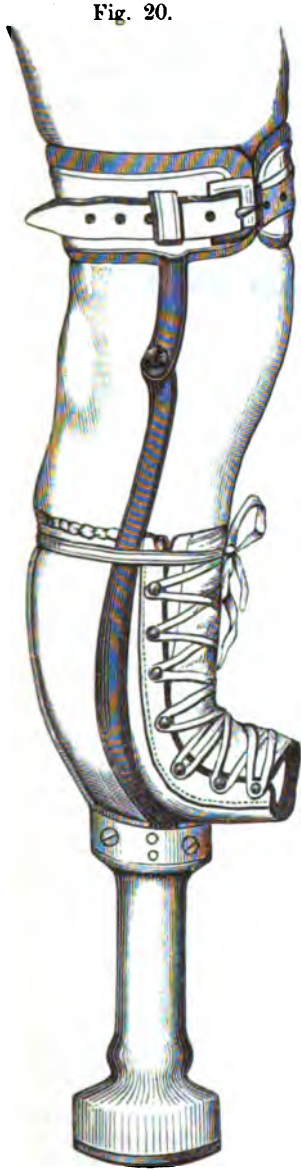Mit der Stumpfplastik am Unterschenkel kann man sehr hoch hinaufgehen. Die ursprünglich vorhandene Neigung des kurzen Stumpfes sich in Beugstellung zu begeben, lässt sich leicht durch Schienen, die in der ersten Zeit nach der Operation angelegt werden, bekämpfen. Allerdings knicken die Leute mit sehr kurzen tragfähigen Unterschenkelstümpfen anfangs beim Gehen leicht ein, das verliert sich aber bald, und der Gang wird auch hier vollständig sicher.

Für etwaige Nachprüfungen des Verfahrens will ich noch wenige Worte über die Prothese sagen, damit Andere nicht mit denselben Schwierigkeiten zu kämpfen haben, wie ich. Für lange nach Typus 1 und 2 und kürzere nach Typus 1 operirte Glieder genügt der von mir schon früher beschriebene steife, durch eine Stelze erhöhte und mit Schienen verstärkte Schnürstiefel, dessen Seitenschienen bis zum Oberschenkel gehen, wo sie oberhalb des Kniegelenkes mit einem Gurt befestigt werden. Die Schienen haben Charniere für das Kniegelenk (Fig. 20). Für kurze nach Typus 2 bis 5 operirte Fälle muss der Gurt höher auf den Oberschenkel hinaufgehen (Fig. 21), eventuell die Prothese sogar Tragbänder besitzen, die über die Schulter gehen, oder mit einem Beckenringe mit Gelenk in der Hüftgegend versehen sein, weil sich sonst der kurze Stumpf in seiner Hülse zu sehr auf- und abbewegt. Stets aber soll womöglich das volle Körpergewicht auf den Stumpf fallen; Unterstützungen der Condylen der Tibia und am Becken sollen nicht stattfinden, denn die Arbeit, d. h. die Belastung, erhält den Stumpf gesund und verhindert die Atrophie. Bei der in Fig. 21 dargestellten langen Prothese lasse ich deshalb die Hülse in der Gegend des Tuberculi ischii noch besonders ausschneiden, damit sie hier keinen Stützpunkt findet.

Einem nach Typus 1 Amputirten habe ich eine der gewöhnlichen Kniestelze völlig entsprechende Prothese gegeben, auf der er gut ging.

Bei tiefen doppelseitigen Unterschenkelamputationen kann man

Fig. 21.



die Amputirten direct auf ihren Stümpfen gehen lassen, wie nach Pirogoff Amputirte. Das geschah in einem auf der Freiburger Klinik operirten Falle¹⁾).

Ich lege immer noch grossen Werth darauf alle meine osteoplastisch Amputirten in einer provisorischen Gipsstelze umhergehen zu lassen, sobald die Hautwunde ganz oder nahezu ganz verheilt ist.

Im Uebrigen verweise ich, was die Anfertigung der Prothese anlangt, auf meine früheren Veröffentlichungen.

Meinem Chef, Herrn Geheimrath von Esmarch, sage ich für die Ueberlassung der Fälle zur Operation meinen besten Dank.

¹⁾ Ritschl: Ein Fall von doppelseitiger tiefer Unterschenkelamputation mit plastischer Fussbildung nach Bier. Beiträge zur klin. Chirurgie. Bd. XIII. Heft 2.

Die Coeliectomia postica¹⁾.

Von

Prof. Dr. Edmund Rose,

dirig. Arzt der chirurg. Abtheilung in Bethanien.

Als mich jüngst unser verehrter Präsident Herr Professor Gussenbauer aufforderte, mich auf dem Chirurgencongress mit einem Vortrag zu betheiligen, habe ich geglaubt, es könne zweckmässig sein, einmal die Nachtheile und Gefahren der Coeliectomia postica²⁾ zur Sprache zu bringen, und die Erfahrungen darüber, je nach den verschiedenen Verfahren bei der Operation auszutauschen.

Unter dem Namen Coeliotomie, will ich auf besondere Anfrage vorausschicken, empfiehlt es sich nach einer im Jahre 1890 von Harris in Philadelphia ausgegangenen Anregung diejenigen Bauchschnitte zu verstehen, bei welchen in das Innere der Bauchhöhle eingedrungen wird. Es ist wohl nicht unzweckmässig, und ich habe mich sehr daran gewöhnt, alle Bauchschnitte zu sondern in Bauchhöhlenschnitte Coeliotomien und Bauchwandschnitte Laparotomien nach der Ethymologie³⁾. In jenen Fällen besteht die Kunst darin, ungestraft die Bauchhöhle zu eröffnen, in diesen die Eröffnung der Bauchhöhle sorgfältig zu vermeiden, wie bei den Steinschnitten,

¹⁾ Die vorliegende Abhandlung war als Vortrag für den XXIV. Congress der Deutschen Gesellschaft für Chirurgie angemeldet, letzterer konnte aber wegen Mangel an Zeit nicht gehalten werden.

²⁾ Vgl. Die Amputation des Wirbelcanals zum Behuf des hinteren Bauchhöhlenschnitts (der Coeliectomia posterior) nach Prof. Rose von Dr. Adolf Maass, Assistenzarzt in Bethanien. Deutsche Zeitschrift f. Chirurgie. Bd. XXXI. 1891. S. 201.

³⁾ ἡ κοιλία die Bauchhöhle, λαπάρα die Weichen.

den Operationen an den retroperitonealen Organen, den Nieren oder den Arteriae iliacae.

Die Entfernung eines ganzen Organs der Bauchhöhle wäre dann also eine Coeliektomie nach dieser Unterscheidung. Die erste, und zwar die der Gebärmutter auf natürlichem Wege durch die Scheide nach unten hat man zwar schon im Alterthum, wie Soran¹⁾ berichtet, mehrfach erwogen, mit Erfolg aber doch nur nach dem Vorgang von Themison an brandigen Gebärmuttervorfällen ausgeführt. Nachdem dann von Sauter in Constanz 1822 zum ersten Mal mit Erfolg durch die Scheide die Gebärmutter entfernt, wurde das doch noch von Dieffenbach 1848 in seinem Testament „Die operative Chirurgie“ für einen Glücksfall, eine Ausnahme erklärt. Seitdem ist diese Operation ja Gemeingut geworden. Noch heute giebt es aber für diesen Weg viel Hindernisse. Die Geschwülste dürfen nicht zu gross sein, und die Scheiden nicht zu eng, wie bei alten Jungfern, unfruchtbaren Frauen. Die Geschwülste sollten nicht unbeweglich sein und sich möglichst vorziehen oder wenigstens regieren lassen. Ist der Scheidentheil zerstört oder zu morsch und brüchig, sind die Geschwülste im kleinen Becken verwachsen, oder dort eingekleibt, haben sie die Nachbarschaft ergriffen, so wird jedes Anziehen unmöglich; man muss in ganzer Tiefe operiren. Es wird damit immer schwieriger und weniger rathsam.

Nachdem man sich immer mehr mit den Gewächsen des grossen Beckens beschäftigt hat, und der Gefahren des vorderen Bauchhöhlenschnitts bis zu einem gewissen Grade Meister geworden ist, hat man sich auch auf diesem Wege überzeugt, dass die Gefahren dabei jetzt hauptsächlich nur noch von den Zuständen abhängen, welche die in Angriff genommenen Eingeweide selbst uns darbieten. Allein auch bei dem vorderen Bauchhöhlenschnitt stossen wir auf Schwierigkeiten, ja sogar auf Hindernisse bei den Organen des kleinen Beckens, welche uns nicht entgegenkommen, wie die Eierstockssäcke, und die Gebärmuttergewächse, sondern durch Ver-

¹⁾ cf. Sorani Gynaeciorum vetus translatio latina nunc primum edita cum additis Graeci textus reliquiis a Valentino Rose (Lipsiae. Teubner 1882; XXXI. *Περὶ προπτώσεως μήτρας* 89. p. 378 und *De casu matricis*. XXXI. p. 113, sowie III. 15. p. 181. *Τὴς φύσεως μήτρας καὶ γυναικείου αἰδοίου*. Auch meine Arbeit: „Ueber die Exstirpation gutartiger Bauchgewächse (die Laparektomie) in der Deutschen Zeitschrift f. Chirurgie von Lücke und Rose. 1883. Bd. XIX. S. 27.

wachungen oder durch Uebergreifen auf die Nachbarschaft festsetzen, wie die eitrigen, oft so vielfach verwachsenen Mischgeschwülste in den Gebärmutteranhängen, die kraterförmigen Krebse der Scheide und Gebärmutter, die sonstigen Vergrößerungen der Gebärmutter, welche sich nicht von oben fühlen und auch nicht von unten entfernen lassen. Für diese Fälle empfiehlt sich die directe Coeliectomia postica durch den Bauchhöhlenschnitt von hinten.

Das tiefere Eindringen in das kleine Becken ist von hinten beschränkt durch das Hinderniss, welches die letzten 8 Wirbel bilden. Der Beckenring, welcher hinten das grosse Becken und vorn das kleine begrenzt, wird doch von den zwei Hüftbeinen¹⁾ und den obersten beiden falschen Sacralwirbeln gebildet. An diese beiden Sacralwirbel schliessen sich frei hervorragend nach der Auffassung der heutigen Anatomie noch 3 Sacralwirbel, welche mit jenen zwei beim Erwachsenen nach dem 18. Jahr durch Verknöcherung in den Querleisten in der Regel das fertige Os sacrum bilden. Dazu kommen dann die 5 Steissbeinwirbel, welche je mehr nach unten desto unausgebildeter und missgestalteter, oft nur als Höckerchen vorhanden sind²⁾. Diesen ganzen hervorragenden Theil, gebildet von den letzten 8 Wirbeln des absteigenden Theiles der Wirbelsäule habe ich einmal vorgeschlagen der Kürze halber unter dem Namen Mastdarmdeckel zusammen zu fassen. (Schon H. Meyer unterscheidet, wie ich sehe, bei den Schweizern einen geraden Beckentheil und einen concaven Perinealtheil am Kreuzbein, deren Grenze (S. 81) eine Furche in der Mitte des 3. Wirbels sei.) Es ist bekannt, dass in seiner Entwicklung ausserordentlich weit gehende Verschiedenheiten sich finden. Was unter dem Gelenk sitzt, pflegt man in der Regel in der Chirurgie als Steissbein zu verzeichnen. Oft sitzt das Gelenk aber unter dem 6. Wirbel, die alte Anatomie hatte dann Kreuzbeine mit 5 Sacralöchern aus 6 Wirbeln; oft finden sich zwei Gelenke und noch mehr. Aehnliche Abweichungen, wie in der Länge finden sich aber auch am Mastdarmdeckel in Bezug auf die Breite, wie sich leider bei den Operationen gezeigt hat. Am wichtigsten für den hinteren Bauch-

¹⁾ Die Hüftbeine heissen bei Hermann v. Meyer Beckenbeine, und die Darmbeine Hüftbeine.

²⁾ So nimmt denn H. v. Meyer auch nur 4 Steisswirbel an (Anatomie S. 61.), mancher sogar bloss 3 (Hildebrand, Chirurg. topograph. Anatomie. S. 211).

höhlenschnitt sind aber die grossen Verschiedenheiten in der Wölbung des Kreuzbeins. Es giebt flache Kreuzbeine, fast ohne Concavität, die den Eingang in's kleine Becken gar nicht beschränken. Bei manchen biegt sich die vordere Fläche nicht concav ein, sondern knickt geradezu rechtwinklig, und zwar kann dieser Knick sehr verschieden hoch liegen, gleich am Beckenring oder tiefer, ja im Steissbein sogar. In der Schweiz liegt er nach H. v. Meyer (S. 65) als Quersfurche meist in der Mitte des 3. Wirbels. Auch fehlt der Bogen nicht bloss am 5., sondern oft schon am 3. Wirbel. Alles das macht leider das Urtheil über das, was man operirt hat, sehr unsicher, so lange man nicht nach der Section die Theile macerirt hat, wie man denn in den Anatomien jetzt zur Sicherstellung des Urtheils immer die Lendenwirbel mit herausnimmt, zumal auch der fünfte oft mit dem Kreuzbein verwachsen ist. Das Wichtigste scheint mir aber zu sein, wie sehr sich der Kanal, der bei Kindern so weit, mit der Verknöcherung verengt. Wenn man nun, wie so oft Steissbeine nicht grösser, wie einen Fingernagel findet, so liegt es auf der Hand, dass man bei der Dieffenbach'schen Spaltung der Gesässfalte (II S. 706) nicht viel Vortheil von der Entfernung dieses chirurgischen Steissbeins hat, um in die Tiefe gegen das kleine Becken vorzudringen. Wenn ich in meiner Zürcher Zeit ausgedehnte Mastdarmcarcinome, gemessen von 8 Zoll Länge entfernte, so habe ich es deshalb vorgezogen den Dieffenbach'schen Schnitt längs der linken Seite des Mastdarmdeckels bis gegen den Beckenring weiter zu führen.

Ich habe also das ganze Diaphragma pelvis gespalten, eine Beckenbodenspaltung, wenn Sie so sagen wollen, welche vorn den Musculus levator ani und coccygeus, hinten die Bandmasse des Ligamentum tuberoso- und spinoso-sacrum trifft bis zum Ligamentum iliosacrals hinauf. Die Eröffnung des Bauchfells liess sich dabei nicht immer vermeiden und geschah, wenn man sie bemerkte, ohne jedesmal böse Folgen zu tragen¹⁾. Um aber absichtlich in die Bauchhöhle vorzudringen, war doch mehr Platz erwünscht.

¹⁾ Vgl. geheilte Fälle der Art in der Deutschen Zeitschrift für Chirurgie Bd. XIV. 1881. No. 100 vom Jahre 1873. S. 239. No. 110 vom Jahre 1871. S. 241, No. 97 vom Jahre 1872. S. 237 in der Arbeit von Siegfried Fischer „Ueber die Ursachen der Krebskrankheit und ihre Heilbarkeit durch das Messer. Eine Untersuchung nach den Erfahrungen aus der chirurgischen Klinik und der Privatpraxis von Prof. Rose in Zürich.“

Durch Kraske's Vorgehen in dieser Richtung angeregt, habe ich 1889 in der Februarsitzung der freien Vereinigung der Chirurgen Berlin's¹⁾ nach eigener Erfahrung empfohlen, im Nothfall den ganzen Mastdarmdeckel zu entfernen. Gegen diesen Vorschlag konnte man drei Einwürfe machen und hat sie in der allerjüngsten Zeit zum Theil wiederholt. Dass die Entfernung des Mastdarmdeckels Luft schafft, unterliegt keinem Zweifel; man kann mit dem ganzen Arm bis zur Milz in die Bauchhöhle gehen²⁾, wenn der Mastdarmdeckel einigermassen breit ist. An seiner Basis, der Grenzfläche vom 2. und 3. Sacralwirbel beträgt seine volle Breite dann 8—11 cm bei stattlichen Exemplaren. Bei der Entfernung des Mastdarmdeckels wird der Wirbelkanal mit den das leere Filum terminale begleitenden letzten Rückenmarksnerven³⁾ durchtrennt. Die Besorgniss von Cerebrospinal-Meningitis liegt nahe. Aus den unteren Wirbeln entspringen eine ganze Reihe Nerven, bei ihrer Trennung werden ernsthaft Lähmungen befürchtet. Endlich bedenkt man sich, durch Entfernung des Mastdarmdeckels die Organe des kleinen Beckens schutzlos zu lassen, sowohl gegen Stösse von hinten, als auch gegen die Körperlast von oben und die Bauchpresse.

Es fragt sich also, ob man ungestraft die Entfernung des Mastdarmdeckels vornehmen darf? Die zahllosen Vorschläge, welche immer wieder gemacht werden, um die Resection des Deckels möglichst geringfügig vorzunehmen oder auf osteoplastischem Wege ganz zu vermeiden, sind ein Beweis, wie einleuchtend diese Einwürfe noch heute sind. Noch vor wenigen Wochen will Dr. Borelius in Karlskrona⁴⁾ achtwöchentliche Blasenparese erlebt haben in Folge der Nervendurchschneidung bei einer partiellen Resection, die er nach der osteoplastischen Methode Rydygier's am unteren Rande des 3. Sacralloches vorgenommen hat. Allein die Mittheilung ist zu kurz gefasst, um überzeugend zu sein; denn solche Harnverhaltungen, selbst von 8 Wochen, findet man ja bei allen möglichen Krankheiten und Verletzungen am Unterleib selbst im einfachen Wochenbett. Sie haben gewiss eine andere Ursache!

Gegen die 3 Nachtheile, welche man bei der Entfernung des

¹⁾ Deutsche medicinische Wochenschrift. 1889. No. 9.

²⁾ Vgl. Deutsche Zeitschr. f. Chirurgie. Bd. 32. 1891. S. 235 u. 239.

³⁾ Das Rückenmark selbst endet ja in der Höhe des 2. Lendenwirbels.

⁴⁾ Centralblatt f. Chirurgie. 1895. No. 3.

ganzen Mastdarmdeckels erwarten konnte, habe ich mich zu schützen gesucht in folgender Weise. Indem ich die Abtrennung des Mastdarmdeckels mit der Knochenscheere vornahm, hoffte ich bei der unvermeidlichen Durchtrennung der Dura mater, des Filum terminale und der benachbarten Rückenmarksnerven des Pferdeschweifs eine unmittelbare Vereinigung des Dura-materschlitzes zu erzielen. Unnütze Verletzungen der Sacralnerven, ebenso, wie der Arteria sacralis media habe ich mich dadurch bemüht möglichst zu vermeiden, dass ich mich so streng, wie es geschehen konnte, bei der Blosslegung des Deckels an die Kanten und die vordere Fläche des Knochens anschmiegte. Endlich gegen das Auftreten einer Hernie suchte ich mich durch möglichst sorgfältige Naht zu schützen.

Um sicher zu sein, auch wirklich den ganzen Mastdarmdeckel zu entfernen, rathe ich das geknöpfte Resectionsmesser an der Kante des Mastdarmdeckels, die Schneide aufwärts gerichtet, anzusetzen und an der Kante aufwärts zu drängen, so lange, bis es an den Darmbeinflügeln des Beckenrings Widerstand findet. Es sei mir gestattet mit dem Namen Darmbeinflügel die Knochenstelle am Darmbein zu bezeichnen, welche aussen von der Spina posterior inferior ossis ilium das Darmbein nach unten begrenzt und zur Incisura ischiadica major hinführt. Ehe ich die Knochenscheere anlege, überzeuge ich mich mit dem Finger vorn vom Mastdarmdeckel, dass seine freie Kante in vollständiger Länge blossgelegt ist. Man muss sich aber sehr in Acht nehmen, um nicht mit den „Darmbeinflügeln“ die „Kreuzspitzflügel“ zu verwechseln. Oft endet nämlich zudem das kegelförmige Kreuzbein nicht blos in seine Spitze (den Apex), sondern hat daran seitlich zwei weit-ausschweifende horizontale Flügel, wodurch das sonst kegelförmige Kreuzbein unten eine ovale Gestalt bekommt; diese seitlichen Ausläufer habe ich oben „Kreuzspitzflügel“ getauft, zum Unterschied von den Alae ossis sacri neben seiner Basis und dem Promontorium. Die Verwechslung kann um so leichter geschehen, als die Darmbeinflügel manchmal statt horizontal zu gehen, schräg aufsteigen. Man wundert sich dann, wie wenig Luft man bekommen hat, wie lange die Uterusexstirpation einen aufhält. Wenn man dann nun die Scheere an das innere periostfreie Kreuzbein ansetzt, so denke man an den Kreuzbeinknick. Die Scheerenblätter mit ihrer Fläche

sollen senkrecht zum Beckentheil des Kreuzbeins oberhalb des Knicks angesetzt werden, nicht senkrecht zum Perinaealtheil, wie es durch Abgleiten leicht kommen kann. Dann dränge ich jetzt mit den Fingern vorn und hinten die Blätter der Knochen-
scheere aufwärts, so dass beim Schluss, welchen ein Assistent macht, meine Finger die Controlle ausüben. So suche ich beim Zusammendrücken des Knochens jedes Abgleiten nach unten zu vermeiden, und habe niemals eine Nebenverletzung bekommen, wie sie so leicht bei Anwendung der Säge und des Meissels in solcher Tiefe vorkommen kann. Auf diese Weise vorgehend, habe ich erst einmal in der nun frei und offen daliegenden tiefen Mulde auf einer Seite einen stricknadeldicken Nerven blosliegen sehen. So habe ich denn über 30 Mal den ganzen mehr oder weniger umfangreichen Mastdarmdeckel entfernt.

Ich habe mich dabei weniger mit den dadurch etwas leichter zugänglichen inneren Mastdarmkrebsen befasst, als mich auf die inoperabeln Gebärmuttergeschwülste im kleinen Becken gelegt, in der Hoffnung, auf diesem neuen Wege weiter vorwärts damit zu kommen.

Sind das doch hier in Berlin $\frac{2}{3}$ aller Fälle, wie neulich in der geburtshülflichen Gesellschaft festgestellt wurde¹⁾. Was haben mich nun diese nach meiner Methode operirten Fälle in Bezug auf die drei Einwürfe gelehrt?

Die Verkürzung des Pferdeschweifs und des Rückenmarksacks ist ohne Folgen geblieben. Auf eine Bethheiligung der Nervencentra liess weder jemals der Verlauf bei Lebzeiten, noch der Befund im Wirbelsäulenkanal bei der Autopsie schliessen. Lähmungen sind bei Lebzeiten niemals beobachtet worden, ebensowenig sind jemals bei Ueberlebenden in der Narbe bis jetzt Brüche entstanden.

Ich halte darnach wirklich die Entfernung des Mastdarmdeckels für einen zwar nicht unbedeutenden, aber unschädlichen Eingriff, den Mastdarmdeckel für entbehr-

¹⁾ Den 8. 2. 95. Operationsversuche bei diesen inoperabeln zwei Dritteln hat man verpönt. Schön für die vornehme Praxis! Falls sich die Damen eine eigene Villa oder ein eigenes Stockwerk halten und sich täglich sorgfältig von einem Gynäkologen ihre kraterförmigen Scheidengebärmutterkrebsse säubern und desinficiren lassen können! Giebt es aber für eine arme, oder nur unbemittelte Familie etwas grässlicheres, als wenn die Hausmutter in einem Zimmer mit ihren Kindern ihr Leiden bis zu Ende tragen muss!

lich und also die neueren Verbesserungsvorschläge für die Operation für unerheblich.

Dass der Mastdarmdeckel entbehrlich, dafür spricht doch eigentlich auch diese ausserordentlich starke Verschiedenheit in seiner Ausbildung bei den verschiedenen Menschen. Vom Steissbein ist das bekannt, vom Kreuzbeinende aber nicht weniger auffällig, sowohl was die Breite, als auch die Länge betrifft. Auch der Hiatus canalis sacralis ist in seiner Länge, Breite und Flachheit ausserordentlich verschieden. Schneidet man mit der Scheere den Mastdarmdeckel ab, so ist der Kanal so comprimirt, dass der Kreuzbeinkanal leicht übersehen wird. Anatomisch genommen endet der Kreuzbeinkanal zwischen 5. Kreuzbeinwirbel und dem sogenannten 6., dem ersten Steissbeinwirbel, so dass also genau genommen die Gefahr der Wirbelamputation in Bezug auf den Wirbelkanal auch bei der einfachen Amputation des Steissbeins und allen etwas weiter hinaufgehenden Methoden ganz ebenso vorliegt, wie bei der Entfernung des ganzen Mastdarmdeckels.

Werfen wir nun einmal einen Blick auf die vorliegenden anatomischen Verhältnisse des Nervensystems.

Was die Lähmungen nach Abtragung des ganzen Mastdarmdeckels betrifft, so würden ja doch in Frage treten alle Theile, die vom dritten Kreuzbeinnerven abwärts versorgt werden. In Bezug auf das Gefühl kämen dabei in Frage die Hautnerven des Gesässes (die *Nervi cutanei clunium superiores, posteriores und inferiores*) und des Dammes und Schambergs (*Nervus cutaneus perinei und Nervus pudendus inferior*) sowie des Afters, der Blase, der Scheide und des unteren Endes vom Mastdarm, (die *Nervi haemorrhoidales inferiores* und die *Nervi haemorrhoidales medii*, die *Nervi vesicales inferiores und vaginales* und die *Nervi anococcygei*).

Man nimmt ja ferner an, dass der *Musculus levator ani* und der *Musculus coccygeus*, das *Diaphragma pelvis*, von den Aesten des *Plexus coccygeus* versorgt werden, dass ferner der *Musculus sphincter ani externus* von den *Nervi haemorrhoidales externi* und *Nervi anococcygei* innervirt werden: Alle diese Nerven sind ganz feine Fäden. Die *Nervi cutanei clunium superiores* fallen hier ganz ausser Betrachtung, weil sie hoch oben von den drei oberen Lendennerven entspringen aus einem kleinen Geflecht (*Plexus sacralis posterior*), zu welchen nicht nur die fünf hinteren

Aeste der Kreuzbeinnerven, sondern auch der hintere Ast des letzten Lendennerven, sowie der hintere Ast des Steissbeinnerven durch schlingenartige Anastomosen beitragen, Anastomosen, die wohl erklären, warum man ohne Schaden einen Theil der zum Geflecht gehenden Aeste abtrennen kann. Dasselbe gilt von den vorderen Aesten der Kreuzbeinnerven, deren Grösse vom ersten zum letzten bedeutend abnimmt; sie spalten sich in auf- und absteigende Aeste, welche unter sich zu Schlingen (*Ansae sacrales*) zusammenfliessen und so durch ihre Vereinigung miteinander und oberwärts mit dem vorderen Aste des fünften und einem Theil vom vierten Lendennerven, sowie unterwärts mit dem vorderen Aste des Steissbeinnerven den *Plexus sacralis* bilden. Zu seinem Haupttheil, dem *Plexus ischiadicus*, tragen die drei oberen Kreuzbeinnerven nebst den beiden letzten Lendennerven bei. Er liefert die *Nervi cutanei clunium inferiores* und den *Nervus cutaneus perinei*. Weiter abwärts besteht der *Plexus sacralis* aus dem kleinen *Plexus pudendalis*, welcher besonders aus einem Theil des vorderen Astes vom dritten und vierten Kreuzbeinnerven entsteht und den *Nervus pudendus communis* und die *Nn. haemorrhoidales medii* liefert. Der unterste Theil des *Plexus* ist der *Plexus coccygeus*, zu dem besonders der vierte und fünfte Kreuzbeinnerv beitragen nebst einem Theil vom vorderen Ast des Steissbeinnerven, welche sich miteinander verbinden und die kleinen *Nervi anococcygei* erzeugen.

Alle diese zahlreichen Anastomosen können doch nur den Zweck haben den Ausfall einzelner Wurzeläste für die Function des ganzen *Plexus* unschädlich zu machen. Unsere Erfahrung an den Ueberlebenden bestätigt dies.

Schliesslich bleibt noch die Analogie mit dem, was man am Arm nach Verletzungen der Nervenstämme am Oberarm und nach Neuromexstirpationen sieht. Das Vicariiren der Nerven und die Nervenregeneration spielen ja dabei eine so grosse Rolle.

Für die Defäcation und die Harnexcretion sind endlich doch wohl am wichtigsten die *Plexus hypogastrici inferiores* vom *Sympathicus* mit ihrem *Plexus haemorrhoidalis* und *Plexus vesicalis*, welche bei unseren Operationen unbetheiligt sind. In der Regel habe ich meine Kranken in dieser Beziehung mit dem Dauerkatheter und der Wasserleitung behandelt.

Die erste Kranke, welche im Frühjahr 1889 nach der Uterus-

extirpation durchkam¹⁾ — der entfernte Deckel war 9 cm breit und hoch —, riss sich in ihrer Ungeberdigkeit den Katheter schon am ersten Tage heraus und urinirte allein. Andere Fälle haben überhaupt von der Operation ab immer allein Urin gelassen. Dass die Kranken gelegentlich durch den Dauerkatheter oder das tägliche Katheterisiren, wenn man die antiseptischen Verbände inter faeces et urinam dadurch vor Beschmutzung der Art sichern will, schliesslich Blasencatarrh mit seinen Beschwerden bekommen, kann nicht auffallend sein, bei sorgsamer sofortiger Beachtung sind das ja aber die dankbarsten Blasencatarrhe. Was nun angebliche Beschwerden von Seiten der Defäcation betrifft, so habe ich Lähmung oder Klaffen des Sphincters niemals bemerkt; auch bliebe ja für diesen Fall die nicht zu unterschätzende Reserve des Sphincter tertius.

Schliesslich ist zu bemerken, dass die Afterlähmungen, wenn sie unausbleiblich vorkämen, doch gradeso bei der einfachen Excision des Steissbeins eintreten müssten, da ja das Beckendia-phragma und der Afterschliessmuskel durch Aeste vom Plexus coccygeus, den Ramis anococcygeis versorgt werden.

Für diese Frage der Lähmung der Schliessmuskeln, folgt daraus, wäre es also ziemlich gleich, ob man den Mastdarmdeckel ganz oder nur zum Theil wegnimmt.

Ich will mich übrigens dabei keineswegs meiner Erfolge rühmen. Bei den inoperablen Gebärmutterkrebsen sind auch nach dieser Methode die Erfolge nicht gar zu ermuthigend. Wenn man inoperable Gebärmuttergeschwülste angreift, so zeigt sich gerade bei dieser Methode im Verlauf der Operationen oft gleich, auf was für unsichere, aussichtslose Unternehmungen man sich nichts ahnend eingelassen hat. Immerhin sind mir bei dieser Methode zwar viele Kranke gestorben, aber doch insgesamt nur Krebskranke in sonst schon hoffnungslosem Zustande. So genügte einmal die Eröffnung des Bauchfells, um mir die ganze Unmöglichkeit der Operation bei ausgedehnter Verwachsung des Gebärmuttergrundes mit der Blase und den beweglichen Dünndärmen zu zeigen, was sich vorher nicht er-

¹⁾ Vgl. Verwaltungsbericht von Bethanien 1889. S. 32 und Deutsche Zeitschrift f. Chirurgie. Bd. 32. S. 234. Sie hat mir dieser Tage im siebenten Jahre nach ihrer Operation wegen recidivirendem Gebärmutter- und Scheidenkrebs über ihr Wohlbefinden schriftliche Nachricht aus einem Ort in Ostpreussen zu meiner Befriedigung zukommen lassen.

kennen liess. Einmal stellte sich erst beim letzten Schnitt unter dem Bauchfell eine Fistel zwischen Gebärmutter und Blase heraus, danach fanden sich noch bis über die Flexur hinausgehende Metastasen im Darm¹⁾. In anderen Fällen bestanden gleichzeitig schwere innere Leiden, welche ihrer Natur nach nicht vorher hatten nachgewiesen werden können. Und zwar fanden sich besonders oft Entartungen des Herzens und der Nieren. Mehrfach herrschten so starke bis zu wiederholten Ohnmachten gehende Blutungen, oder es bestand mit anämischen systolischen Herzgeräuschen verbundene Blutarmuth, so dass die Operation eben nur ein letzter Versuch war, vor der Verblutung zu retten, und in 6 Fällen der Art der Collaps schon in den ersten 3 Tagen dem Leben ein Ende machte.

So lagen denn bei den 10 Todesfällen nach Exstirpation zerfallener Gebärmutterkrebse die Verhältnisse so ungünstig, dass

- 7 Mal der ganze Scheidentheil bereits fehlte, oder ganz bröcklig war,
- 5 Mal die Gebärmutter in den Parametrien festsass.
- 5 Mal Leistendrüsen bestanden und
- 6 Mal Anämie höchsten Grades in Folge unstillbarer Blutungen.
- 4 Mal fand sich bei der Autopsie Fettherz,
- 5 Mal Nierencirrhose oder Nierenphthise,
- 3 Mal Lungentuberkulose im Beginn und
- 1 Mal Lebercirrhose.
- 6 Mal mussten grosse Stücke der Scheide,
- 3 Mal der Grund der Blase,
- 1 Mal ein Stück der Harnröhre und
- 1 Mal ein Stück vom Mastdarm mitentfernt werden.
- 1 Mal war ein Harnleiter und
- 1 Mal beide Harnleiter in die Krebsmasse aufgegangen.

Im Durchschnitt hatten die Kranken 5,8 Geburten durchgemacht und waren 57,3 Jahre alt. Die durchgekommenen Exstirpationen bei Geschwülsten aus dem kleinen Becken von hinten hatten dagegen im Durchschnitt ein Alter von 35,5 und 4,2 Entbindungen durchgemacht, die Aborte mitgerechnet.

In dem ersten geheilten Fall vom Jahre 1889 handelte es sich um einen Krebs im Rückfall bei einer Person (einer Virgo), der

¹⁾ Immerhin ist es doch bemerkenswerth, dass unter den 10 verzweifelten Fällen, bei denen die Coeliotomia postica scheiterte, sich nur ein Mal Metastasen von dem Uteruskrebs fanden. Der Tod dabei tritt ein durch seine unmittelbaren Folgen auf Herz und Nieren und nicht erst durch eine Verallgemeinerung der Krebskrankheit.

deshalb früher schon der Scheidentheil ganz hoch oben abgetragen war. Nach brieflicher Mittheilung ist die Heilung noch heute nach mehr wie 6 Jahren von Bestand, also wohl eine definitive, und zwar durch eine Operation, die sich nach keiner anderen Methode hätte ausführen lassen (ihre ausführliche Krankengeschichte steht in der Deutsch. Zeitschrift für Chirurgie, Bd. 32, S. 241). Bei der zweiten, welche 42 Jahre alt, 12 Geburten und 1 Abort durchgemacht hatte, war der ganze Scheidentheil zerfallen, blutete anhaltend und jauchte. Bei der dritten, welche 4 Geburten und 2 Aborte durchgemacht, war es unsicher, ob bei ihrem 1 $\frac{1}{2}$ Jahre alten Unterleibsleiden das abendliche Fieber von der Geschwulst im kleinen Becken oder von einem ihr noch unbekanntem Lungenleiden herrührte; ihr Mann war an Lungenschwindsucht gestorben. Für ein örtliches Leiden sprach, dass sie durch Sturz unmittelbar vor der 3. Geburt $\frac{3}{4}$ Jahr bettlägerig gewesen war. Abgesehen von 800 g ascitischer Flüssigkeit wurde bei ihr aus den Verwachsungen ein ungefähr faustgrosser mit Eiter gefüllter Eierstocksack und eine von Eiter aufgetriebene Trompete entfernt. Die Kranke soll einige Wochen nachdem sie mit einer kleinen Fistel ausgetreten, in der That an der Lungenschwindsucht gestorben sein, 5 Monate nach der Operation. Bei der vierten, welche 2 Mal geboren und 2 Mal abortirt hatte, waren die Regeln seit 3 $\frac{1}{2}$ Monat ausgeblieben wegen einer Graviditas tubo-uterina sinistra. Der fast faustgrosse, dem Platzen nahe, hinten durchscheinende Eisack, wurde aus dem hinteren linken Theile der Gebärmutter im Ganzen herausgenommen, das brüchige Gewebe, in welchem die Chorionzotten seines vorderen Theils gehaftet hatten, wurde ausgekratzt, wobei man an einer kleinen Stelle der Uterussonde ansichtig wurde, und dann die Höhle in der Uteruswandung mit tiefen Catgutnähten zusammengenäht.

Die fünfte hatte im 29. Jahre geheirathet und 2 Mal abortirt. Seit 4 Monaten hatte sie jetzt in ihrem 48. Lebensjahre eine trotz aller Mittel anhaltende Blutung, welche sie bis zu Ohnmachten führte, und mit einem blasenden systolischen Geräusch an der Herzbasis verbunden war. Aus dem unbeweglichen 2 Fäuste grossen Uterus ragte ein pflaumengrosses Gewächs, welches an seiner Basis eine verdächtige Krebs-Ulceration zeigte. Die Scheide war sehr eng, das Becken ausgefüllt. Bei der Operation fand sich links ein ungefähr birnengrosser seröser Eierstocksack und eine partielle

derbe Verwachsung der ganzen Breite nach im Douglas, welche die Exstirpation des Uterus sehr erschwerte und so blutreich machte, dass nach der Operation der Puls kaum zu fühlen war. Im vergrösserten entarteten Uterus sass noch ein zweites über faustgrosses Myom. Die Kranke ist jetzt sehr wohl und thätig, das Geräusch am Herzen ist fort und der Beckenboden derb anzufühlen bei der inneren Untersuchung.

Die sechste, eine Jungfrau von 39 Jahren, mit sehr enger Scheide litt seit 4 Monaten an anhaltenden unstillbaren Blutungen, in Folge eines bereits diffusen Sarkoms der Gebärmutter. Bei der Exstirpation fanden sich zwei sarcomatöse Lymphdrüsen in der Höhlung des Kreuzbeins, dicht unter dem Vorberg, welche mit exstirpirt wurden, was wohl bei keiner anderen Methode möglich gewesen wäre.

Das sind die 16 Fälle, bei denen ich Geschwülste aus dem kleinen Becken mit dem hinteren Bauchhöhlenschnitt entfernt habe. Die Ueberlebenden, wie die Sektionen haben mich in meinem ersten Eindruck bestärkt, dass der Mastdarmdeckel entbehrlich und seine Entfernung nützlich sein kann. Von dieser Ueberzeugung bin ich so sehr durchdrungen gewesen, dass ich diese Entfernung selbst bei einem relativ gutartigen Leiden angerathen habe, welches öfters mit Krebs verwechselt wird.

Bei Frauen von Männern, die an Syphilis oder Gonorrhoe leiden, findet sich oft nach langen Jahren ein Zustand im Mastdarm, wohl durch Einfließen der Sekrete erzeugt, den ich als Elephantiasis recti spuria bezeichnet habe. Uebrigens kommt er auch nach tropischen Dysenterien zu Stande und findet sich oft bei Freudenmädchen in besseren Verhältnissen. Auf weithin infiltrirtem Boden handelt es sich dabei theils um ein buntes Gemisch von Buckeln, Warzen und Stricturen, theils von schmerzhaften Rhagaden, periproktitischen Abscessen und Fisteln nach allen Richtungen. Gegen diese für die Kranken ebenso traurigen, wie für den Arzt mühseligen Fälle hat man sogar die Colotomia anterior empfohlen,

1) Bei Männern habe ich nur einen Fall der Art behandelt und mit der Amputation des Mastdarmdeckels zum Behuf der hohen Rectofissur behandelt. Die Diagnose war *Stricture recti, fistulae recti quartariae specificae c. Elephantiasi tuberosa verrucosa ani et recti spuria*. Heilung in drei Monaten nach der Operation.

um durch Ableitung des Kothstromes die Theile wenigstens vor dieser Schädlichkeit zu behüten. Die weitere örtliche Behandlung scheint mir aber die Hauptsache dabei zu sein. Ich ziehe es deshalb vor, womöglich mit Benutzung der vorhandenen Mastdarmlisteln den ganzen Mastdarm auf der Rückseite zu spalten. Da aber diese Affection meist über den Sphincter tertius hinausgeht, so ist es dann bei der Unschädlichkeit der Operation zweckmässig, den Mastdarmdeckel zu entfernen und diese Rectofissur, wenn man so sagen darf, hoch hinauf fortzusetzen. Da die Behandlung doch längere Zeit dauert, empfiehlt es sich sogar am oberen Ende die Schleimhaut mit der äusseren Haut durch ein paar Nähte zu vereinigen, und so zugleich den Knochen zuzudecken, damit nicht gar zu schnell für die Behandlung die Mastdarmspaltung sich wieder schliesst.

Es ist das gewiss ein Zeichen, wie sehr ich für mein Theil von der Entbehrlichkeit des Mastdarmdeckels überzeugt bin, und von der Gefahrlosigkeit seiner Amputation!

Ehe ich aber meine Vertheidigungsrede für die Entfernung des entbehrlichen Mastdarmdeckels schliesse, möchte ich noch auf zwei Analogien hinweisen.

Ich habe mich seiner Zeit auf die Anregung von Kraske hin leichten Herzens entschlossen sogar den ganzen Mastdarmdeckel zu entfernen und die erste Gelegenheit benutzt, um so in das kleine Becken einzudringen, weil ich seit Jahrzehnten, wie erwähnt, zur Entfernung hoher Mastdarmkrebse die „Beckenbodenspaltung“ vorzunehmen gewohnt war. Liegt hierbei nicht einseitig ganz dieselbe Nervendurchschneidung vor, wie bei dieser Wirbelamputation? Ich habe auch dabei niemals Anästhesien oder Lähmungen bemerkt, abgesehen von den Beschwerden des Defekts.

Endlich wie steht es mit den Beckenbrüchen? Sind denn geheilte Kreuzbeinbrüche solche Seltenheiten? Unter hunderten von Beckeneinbrüchen habe ich dabei öfters leichte Gehirnerschütterung, 2 Mal dabei *Commotio medullae spinalis* erlebt, vorübergehend, aber keine bleibende Anästhesien, keine bleibende Nervenlähmung. Ich lege Ihnen hier ein Präparat von einem geheilten Fall von Beckeneinbruch mit schrägem Kreuzbeinbruch vor. Was man dabei früher für Lähmung, für Folge der Erschütterung hielt, habe ich vor 30 Jahren beschrieben, als die für die Beckenbrüche ins-

gemein so charakteristische „Schmerzlähmung des Iliopsoas oder der Blase“. Ich zeige Ihnen hier das dreifach gebrochene Becken¹⁾ vor, welches mich damals zu meiner Studie über die Beckenbrüche, zu meinen Zweifeln an der Richtigkeit der Weber'schen Lehre vom Zusammenhalt der Gelenke ausschliesslich durch den Luftdruck und zu meinem Buch über das Delirium tremens und Delirium traumaticum veranlasst hat.

Vor jetzt 32 Jahren (den 30 Nov. 1863 unter Journal Nummer 1261) wurde der ehemalige Lazarethgehülfe Paul Abel Nachmittags nach Bethanien gebracht mit einem Attest unseres jüngst verstorbenen Collegen Geh. San.-R. Dr. Kaufmann, der eine Wirbelfractur mit Rückenmarkslähmung nach der ersten flüchtigen Untersuchung auf der Strasse annehmen zu müssen glaubte. Abel war vom Rüstzeug eines Neubau's gestürzt, und hatte sich zwei Fingerlange oberflächliche, jedoch stark blutende Kopfwunden zugezogen, war aber ganz klar geblieben, und so trat auch im Verlauf Nichts von den übrigen Zeichen der Hirnerschütterung ein, weder Erbrechen noch Pulssenkung. Dagegen war es ihm nach dem Sturz unmöglich gewesen, sich selbst zu erheben. Ungestützt auf dem Tragstuhl sitzend, fiel er mir schon beim Verbinden seiner Kopfwunden durch seine Hastigkeit und seine komische Opposition auf, dies verrätherische Aufgeregtsein der Alkoholiker vor dem Ausbruch des Delirium tremens. Dabei bewegte er sich im Sitzen in jeder Beziehung frei; ich dachte schon, es fehle ihm weiter gar nichts! Allein er konnte danach nicht aufstehen, in's Bett getragen, war er nicht im Stande, die Knie durch Biegen der Hüftgelenke anzu ziehen. Nirgends bestand eine Spur von Anaesthesie, die Zehen konnte er nach Belieben bewegen. Nur über Schmerzen im Kreuz klagte er; die Untersuchung ergab eine grosse Empfindlichkeit längs der rechten, etwas klaffenden Kreuzfuge. Eine Sugillation bestand noch nicht, die Blase war leer.

Am anderen Morgen hat er allein Urin gelassen, ebenso mehrmals nach Wiener Tränkchen Stuhlgang gehabt, ohne unter sich zu machen. Dagegen zitterte die Zunge.

So bestand also die ganze scheinbare Rückenmarkslähmung in einer Lähmung der beiden Musculi iliopsoas. Die war aber auch nur scheinbar, wie sich nur zu bald erwies.

Was zu erwarten, trat ein. In Folge der starken Blutung bekam Abel das Delirium tremens furibundum. Schon in der Nacht machte er einen Fluchtversuch, da garnichts dergleichen vermuthet wurde. Er stand allein auf und lief im blossen Hemd auf den Corridor; vom Nachtwärter verfolgt, entkam er auf die Frauenabtheilung, konnte erst am Ende des zweiten Corridors eingeholt und

¹⁾ Abgebildet auf Tafel III meiner Arbeit über „Die Diagnostik der einfachen Beckenfracturen in den alten Charité-Annalen. Bd. XIII. Heft 2. Berlin. 1865. „Die Mechanik des Hüftgelenks“ findet sich in Reichert's u. du Bois-Reymond's Archiv (Jahrg. 1865. Heft 5. Berlin.) „Das Delirium tremens und Delirium traumaticum“ aus der Deutschen Chirurgie ist zum zweiten Mal erschienen in Stuttgart bei Enke. 1884.

in's Bett transportirt werden. Er, der angeblich Gelähmte! Von Schlaf war keine Rede mehr, die Aufregung nahm ständig zu. Als ich ihm die Zwangsjacke anlegen liess, habe ich selbst gesehen, wie er sich mehrmals im Bett hoch aufrichtete und aufsass. Das Ende war, dass er die feste Drillichjacke gleich zerriss. Am Abend war der Kopfverband bei seiner Rührigkeit ganz verschoben, die Kopfwunden aber schon verklebt. Durch scharfes Anreden liess er sich noch aus den Gesprächen mit seinen Geistern herausreissen; das Gestikuliren, Schwatzen, Arbeiten gegen die Handschellen hörte aber nicht auf. Mit rothem Gesicht und reichlichem Schweiss verfiel er immer mehr in mussitirende Delirien, bis er am anderen Morgen den 3. Dec. um 2 Uhr ganz plötzlich nach kurzen Krämpfen verschied, der bekannte Alkoholkollaps!

Von Morphium aceticum hatte er zur Beruhigung im Ganzen nur 0,15 Gr. bekommen.

Die Necropsie zeigte die gewöhnlichen Befunde des Delirium tremens bei einem alten Alkoholiker, starken Hirnwasserabfluss beim Abheben der massiven Schädeldecke, sulziges Oedem der getrübbten Pia, Klaffen der dünnen anämischen Hirnfalten darunter, neben exquisiter Fettleber. Nirgends ein Bluterguss im Gehirn oder gar eine Schädel- oder Wirbelfractur. Der Urin war noch in der Leiche eiweisfrei.

Am Becken fanden sich, wie man noch jetzt an dem Trockenpräparat sehen kann, ausser einer Diastase der rechten Kreuzfuge, die beiden dreistrahligen klaffenden Brüche durch beide Pfannen, durch die hindurch man die unverletzten Oberschenkelköpfe dicht den Pfannen anliegen sah. Keine Spur von Peritonitis trotz Eröffnung der Bauchhöhle von Seiten der Hüftgelenkkapseln.

So genügten also die mächtigen Bandmassen des Beckens zum Laufen mit einem dreifach zerbrochenen Becken, nachdem die charakteristische Schmerzlähmung des Iliopsoas durch die mit dem Ausbruch des Delirium tremens eintretende Unempfindlichkeit überwunden war.

Sonstige isolirte Lähmungserscheinungen, als diese Schmerzlähmung des Iliopsoas oder der Blase habe ich niemals bei Beckenfracturen gesehen, auch nicht bei Kreuzbeinbrüchen, obgleich mich diese Brüche seitdem stets interessirt haben. Je weiter nach aussen die Bruchlinien liegen, liegt die Schmerzlähmung des Iliopsoas vor, je mehr nach innen zur Schamfuge die der Blase. Nur 2 mal habe ich, wie gesagt, bei Beckenbrüchen zugleich Erschütterung des Rückenmarks gesehen, ausgesprochen in einer von den Zehen bis zum Nabel gehenden vollständigen Lähmung, die in ein paar Tagen verschwand. Niemals habe ich aber wirkliche isolirte Nervenlähmungen bemerkt. Die Schmerzlähmung ist natürlich keine wirkliche Lähmung eines Nerven etwa durch Zerreissung, da sie

stets bald von selbst ohne Ausnahme vergangen ist, in der Anaesthesie des Delirium tremens sofort aufhört, bei Druck auf den Bauch sogar in Krämpfe der betreffenden Muskeln übergehen kann. Sie beruht eben auf dem unwillkürlichen Unterlassen der leisesten Bewegung, die schmerzhaft ist, ganz wie wir das so schön bei den Fracturen kleiner Kinder sehen, die so ängstlich ihre gebrochenen Schenkel vor der leisesten Bewegung behüten.

Und so wird sich wohl auch die so häufige Harnverhaltung beim normalen Wochenbett, bei Häemorrhoidalbeschwerden erklären. Ich denke auf diese Schmerzlähmung wird auch die Nervenlähmung bei der Rydygier'schen osteoplastischen Kreuzbeinresection von Herrn Dr. Borelius in Karlskrona hinauslaufen, die mich zu dieser Vertheidigung hier veranlasst hat.

Man kann noch eine weitere Analogie heranziehen zum Beweis, dass die Entfernung des Mastdarndeckels nicht die vermutheten Gefahren hat. Es ist dies eine Erfahrung aus alter Zeit. Als ich noch die Poliklinik in Bethanien 1863 besorgte, kam eines Tages ein älterer Mann mit einer tiefen lochartigen Wundfläche hinten unter dem Beckenring. Ehe ich noch klar war, was da eigentlich vorlag, zog er aus der Tasche in Papier gewickelt seinen ganzen Mastdarndeckel. Bei einem schweren Typhus hatte er einen Decubitus bekommen mit so ausgedehnter Necrose. Lähmungen hatte er nicht, auch waren die Hemden ganz sauber.

Nach dem was ich also bei meinem Operationsverfahren gesehen, kann ich nur bei meiner Empfehlung bleiben.

Ich habe weder bei den zahlreichen Sectionen Folgestörungen im Rückgratscanal gesehen, noch bei den Geheilten Anaesthesien oder Lähmungen bemerkt. Es ist mir nicht bekannt, dass bei den Ueberlebenden eine Hernie oder eine Störung der Arbeitsfähigkeit darnach eingetreten ist.

Die Anatomie der in Frage stehenden Nerven scheint mir ebenso die Entbehrlichkeit des Mastdarndeckels zu erklären, als die Erfahrung bei analogen Operationen und Verletzungen, der Beckenbodenspaltung, der Rectofissur, den Kreuzbeinbrüchen, sowie die Necrose des Kreuzbeins dafür sprechen.

Ich schliesse daraus, dass in der That die Entfernung des Mastdarmdeckels, sowohl theilweise, wie im Ganzen an sich dem Menschen keinen erheblichen Schaden zufügt.

Es wird von Interesse sein zu vernehmen, ob von anderer Seite wirklich bleibende Nachtheile darnach beobachtet worden sind, welche zweifellos dieser Voroperation zugeschrieben werden müssen.

Soviel hat sich jedenfalls herausgestellt, dass durch die Coeliectomia postica Fälle, die auf keine andere Weise (wegen Unzugänglichkeit, Umfang oder Betheiligung der Sacraldrüsen) operirt werden können, ohne sonstigen Schaden zur Heilung gebracht sind. Selbst beim unzugänglichen jauchenden, kraterförmigen Scheidengebärmutterkrebs ist nach mehreren Rückfällen schliesslich mittelst Entfernung des ganzen Mastdarmdeckels eine bereits über 6 Jahre dauernde Heilung von mir erzielt worden durch totale Exstirpation des Uterus und seiner Anhänge mittelst des hinteren Bauchhöhlenschnitts von hinten.

XVI.

Die These des Caron über Kehlkopfverstopfung¹⁾.

Von

Prof. Dr. Edmund Rose,

Geh. Med. Rath und dirg. Arzt der chirurg. Station in Bethanien.

Wie ich neulich bei einer statistischen Arbeit über unsere ersten 4000 Croupschnitte erwähnt²⁾, sind es jetzt 100 Jahre, dass der Chefchirurg des Hospitals Cochin in Paris seit seiner Gründung Jean Charles Felix Caron seinen grossen und hitzigen Kampf gegen die dominirenden Autoritäten von Bichat, dem Gründer der Gewebelehre, und Prof. Chaussier aufnahm, dem „Croupalisan-tropen“, wie ihn seine Schüler wegen seiner angeblichen grossen Entdeckung des Entstehens der Croupmembranen durch Säuren oder die Hitze nannten. Bei der Zunahme des Croups in Paris galt es, die Tracheotomie durchzusetzen.

Er berief sich dabei darauf, dass der Croup nichts Neues, schon Hippokrates bekannt gewesen sei. Er erinnert an die energischen Empfehlungen von Fabricius ab Aquapendente, bei Füllung der Luftröhre zu schneiden, er führt die Worte seines Schülers Casserius an, der im 17. Jahrhundert den Unterlasser der Tracheotomie für „einen unerfahrenen, grausamen, unmenschlichen Mörder“ erklärte. Er suchte aus der ihm bekannten Literatur einige wenige Fälle zusammen, zum Beweis, dass mit dem Croup-schnitt schon Rettung von der Angina stridula gelungen sei. Wären uns die Werke des Asklepiades von Bithynien erhalten, so hätte

¹⁾ Auch diese Abhandlung konnte, wie No. XV nicht vorgetragen werden.

²⁾ „Die ersten 12 Jahre der Diphtheriebaracke in Bethanien“ in der Deutschen Zeitschrift f. Chirurgie. S. 353. Bd. 89.

sich Caron schon darauf berufen können, wie der etwa 100 Jahre vor Christi in Rom zuerst beim Croup mit Erfolg die Laryngotomie ausgeführt hat. Die Synanche war ja grade die erste Indikation zur Eröffnung der Luftwege überhaupt. So wissen wir aber nur, wie Caelius Aurelianus später in seiner Compilation ¹⁾ diese Erfindung verwarf und als ein „so grosses Verbrechen“ bekämpfte. Hätte Caron aber eine Kenntniss der deutschen Sprache und Literatur zu Gebote gestanden, so würde er sich haben auf Lorenz Heister berufen können. Schon 50 Jahre zuvor in dem ersten vollständigen System der Chirurgie, welches die Welt nach Benjamin Bell Heister verdankt, in seinen *Institutiones chirurgicae* ²⁾ findet sich ein langes Kapitel mit 7 Abschnitten über die „Tracheotomie“, wie man diese Operation richtiger bezeichnen müsse. Drei Indikationen lässt er gelten, bei Erstickenden in Folge Rachenentzündung, bei Fremdkörpern und bei Ertrunkenen, und schildert die Methode, die er selbst mit Erfolg ausgeführt hat. Aus noch früherer Zeit würde er sich vor Allem auf Matthäus Gottfried Pürmann ³⁾ haben berufen können, den kurbrandenburgischen Feldscheer des grossen Kurfürsten und späteren Stadtarzt von Breslau, welcher bei seinen Feldzügen vor Strassburg, in Pommern so viele vor der Erstickung an der durch die bösartige Bräune „gesetzten Verstopfung des Larynx trotz Caelius Aurelianus“, wie er sagt, mittelst der Tracheotomie gerettet hat.

So berief sich nun aber Caron ⁴⁾ vor Allem auf seine eigene Erfahrung. Es war ihm geglückt ein Kind durch die Tracheotomie zu retten, welches beinahe durch eine Bohne in der Luftröhre erstickt wäre. Als nun in Paris der Croup epidemisch auftrat, fand er bei den Kindern jetzt ganz dieselben Erscheinungen wieder, und

¹⁾ Caelius Aurelianus im 1. Kapitel des 3. Buches acutorum morborum. S. 141. Ed. Almelooven. Venetiis. 1557. 4.

²⁾ Capitulum CII. S. 719—724. Amstelaedami. 1739. 4 mit Angabe älterer Literatur.

³⁾ „Grosser Lorbeerkrantz“. 1722. 4. Frankfurth u. Leipzig. 2. Aufl. S. 270 und „Rechte und wahrhafte Feldscheerkunst“. 3. Aufl. 1693. S. 227.

⁴⁾ Examen du recueil de tous les faits et observations relatifs au Croup, publiés par l'École de Médecine de Paris dans le mois de juin. 1808. par J. Ch. Fel. Caron, Ancien Chirurgien élève, aide major gagnant maîtrise des Invalides, membre du collège de la cidevant Académie Royale de Chirurgie, élu deux fois de suite Prévôt et Administrateur de collège et hospice de chirurgie de Paris, chirurgien en chef de l'Hôpital Cochin, depuis sa fondation, et membre de l'Athénée des Arts etc. Paris. 8. 1809. p. 32. p. 184 nach seinem Traité du Croup.

bemühte sich deshalb die Angehörigen, die Hausärzte zum Croup-schnitt zu bestimmen, aber, wie es scheint, ziemlich vergeblich.

An diese These von Caron, dass der Croup und Fremdkörper in den Luftwegen vollständig gleiche Symptome machen können, bin ich noch jüngst durch zwei eigenthümliche Fälle in Bethanien ganz unerwarteterweise erinnert worden.

Bei allen grösseren Fremdkörpern in den Luftwegen, welche Erstickungserscheinungen machen können, wird man für den Verlauf, wie für die Symptome unterscheiden müssen, nach den 14 Fällen, die ich etwa erlebt, solche, die fest liegen, solche, die fest werden und solche, die lose flattern¹⁾. Kirschkerne, Bohnen, Blasrohrpfeile, Knochen sind Beispiele. Das berühmte Klappern, welches man wenigstens bei der Auscultation, oft aber auch von Weitem dabei hören soll, wird wohl nur bei beweglichen Fremdkörpern vorkommen; beim Einathmen gleitet der Körper abwärts, beim Ausathmen schlägt er gegen die untere reflexempfindliche Zone Bidder's unterhalb der Stimmritze, die sich krampfhaft dadurch schliesst. Ich habe das Klappern nur ein Mal beobachtet. Häufige Erstickungsanfälle sind davon die Folge, die Todesgefahr ist dann sehr drohend, die Operation kann nicht schnell genug stattfinden. Beim ersten Einschnitt fliegt nach einem mächtigen Athemzug der Fremdkörper im grossen Bogen in das Zimmer; anderenfalls findet man ihn im ersten Verband, oder das Herausschleudern erfolgt beim probe-

¹⁾ Die Bronchotomie wegen Fremdkörper in den Luftwegen habe ich nach meinen gedruckten Jahresberichten 10 mal gemacht. Geheilt entlassen wurden danach (Fall I. u. II.) je ein Knabe 1872 u. 1875, (IV.) ein Mädchen von 4 J. Katharina K. 1882, (VI.) ein Mädchen von 4 J. Alma C. 1884, (VII.) ein Mädchen von 2½ J. Luise Sch. 1885, (VIII.) ein Mädchen von 4½ J. Selma Fr. 1892, es starben (III. u. IX.) ein Mädchen 1877 u. 1894, (V.) ein Knabe von 1½ J. 1883 u. (X.) von 10. J. 1895.

²⁾ Folgende beide Fälle geben davon ein Beispiel:

VI. Die 4 Jahre alte Alma C., welche früher stets gesund gewesen, verschluckte am 28. 6. 84 einen Kirschkern, bekam unmittelbar darauf einen heftigen Hustenanfall, so anhaltend, dass sie im Gesicht ganz blau wurde und fast zu ersticken drohte. Ein gleicher Erstickungsanfall wiederholte sich in der Nacht, so dass die Eltern die ärztliche Hülfe in Bethanien suchten (J. N. 680). Kehlkopf und Luftröhre waren auf Berührung nicht schmerzhaft, die Percussion der Lungen normal, die Auscultation ergab verschärft vesiculäres Athmen mit zahlreichen Rhonchi sibilantes, kein Fieber, die übrigen Organe des blühenden Kindes normal. Eine Digitalexploration des Kehlkopfes liess das Kind nicht zu. In der Nacht zum 30. trat auch im Spital ein Erstickungsanfall ein, und wiederholte sich derselbe Mittags beim Versuch, Speise zu sich zu nehmen mit solcher Heftigkeit, dass ich sofort die Tracheotomie ausführen musste. Es entleerten sich zähe Schleimmassen in starker Menge, kein Fremd-

weisen Herausnehmen der Canüle. Gelegentlich fliegt er wohl auch gleich durch die nicht mehr so empfindliche Stimmritze in den Rachen, und wird dann von Kindern auch mal ohne Weiteres verschluckt. Das sind gewöhnlich die Vorgänge bei trockenen Körpern, die nicht quellen, oder so lange sie noch nicht gequollen.

Nicht so heftig, aber desto schlimmer geht es bei grossen Bohnen zu, die in einen Bronchus (meist den rechten) fallen. Durch die Quellung kann sein ganzes Gebiet von der Luft abgeschlossen und atelektatisch werden. Durch die heftige Congestion zur Lunge kann es auf der nicht atelektatischen Seite trotz des Luftröhrenschnitts zu einer tödtlichen Lungenblutung kommen, welche dann in der Leiche sich durch eine ganz auffallende Blässe der Lunge, recht im Gegensatz zur atelektatischen Seite ausspricht¹⁾. Künst-

körper. Mit Einführung der Canüle hörten die Erstickungsanfälle auf, und das Allgemeinbefinden war gut. Am 3. 7. wurde die Kranke wiederum chloroformirt (20,0), und die Canüle entfernt. Unmittelbar darauf wurde ein Kirschkern durch die Trachealwunde mit einem Hustenstoss herausgeschleudert. Das Kind war dabei asphyktisch geworden, die Wiederbelebungsversuche waren jedoch von Erfolg.

Am 16. 7. war die Trachealwunde geschlossen, am 21. Juli wurde das Kind geheilt entlassen. Der Verlauf war fieberfrei.

VII. Die 2 $\frac{1}{2}$ Jahre alte Luise Sch. wurde am 27. 9. 85 nach Bethanien gebracht, weil sie am Tage zuvor früh 9 Uhr ein Stück Wallnuss verschluckt haben sollte. Athembeschwerden halber war vergeblich ein Brechmittel verabreicht worden. Das Kind war nicht cyanotisch, hatte aber Dyspnoe (Resp. 28), nirgends Rasselgeräusche noch Dämpfung. Es bekam in der Anstalt einen Erstickungsanfall, und machte ich ihm deshalb, da die Speiseröhre sich leicht sondiren liess, die Tracheotomia inferior, ohne das ein Fremdkörper herauskam, jedoch mit Nachlass der Athemnoth. (Resp. 18.) Das Kind athmet ganz frei und bleibt fieberlos. Nichts sprach im Verlauf für die Anwesenheit oder gar den Ort des Aufenthalts eines Fremdkörpers. Am 9. Tage nach der Operation (am 6. 10.) wurde die Canüle in der Narkose entfernt; nachdem nach beiden Richtungen vergeblich nach einem Fremdkörper sondirt, wurde die wuchernde Wunde mit Höllenstein geätzt und die Canüle wieder eingelegt. Am 2. Tage danach traten sehr lang dauernde aus einzelnen Stössen bestehende Hustenanfälle auf, am 3. Tage wird in einem solchen Anfall die Canüle herausgenommen und es folgt derselben unmittelbar ein Achtel Wallnusskern aus der Trachealwunde. Die Canüle blieb deshalb fort; am 17. 10. konnte das Kind vollkommen geheilt entlassen werden. Der Verlauf blieb fieberfrei.

¹⁾ So starb (Fall III.) 1877 in meiner Klinik in Zürich die 3 $\frac{1}{2}$ Jahre alte Amalie Wissmer, die am 20. 4. Abends beim Kinderspiel mit Bohnen eine verschluckt hatte, heftig aufschrie und aus Leibeskräften hustete, sich dann aber nach einer halben Stunde beruhigte. Am andern Morgen hatte sie Dyspnoe und Livor. Nach vergeblicher Anwendung von Brechmitteln wurde sie von Uetikon am Albis ins Kantonspital geschickt, und von mir sofort am 21. Abends wegen Laryngostenose ohne Rachendiphtherie und ohne Klappern die Tracheotomia inferior gemacht, wonach jedoch Fieber (39,9) und Dyspnoe (R. 40. P. 136) weiter bestand. Eine Dämpfung der ganzen rechten Seite stellte sich ein. Am 24. 4. 4 Uhr machte ein Lungenblutsturz dem Leben ein Ende. Bei der

liche Hülfe ist bei der Unsicherheit der Diagnose in der Tiefe bisher stets bei uns fruchtlos gewesen, oder gar nicht erst versucht worden; ein Strohhalme, der in die Pleura durchgeheitert, ist hier in Bethanien beim Empyemschnitt mit Erfolg entfernt worden. Dem Festsitzen entsprechend wird die Dyspnoe eine gleichmässig anhaltende bis zum Tode sein und den secundären Lungenveränderungen entsprechen (Atelektase, Lungenabscess, Empyem). Dass man nicht zu früh alle Hoffnungen aufgeben darf, lehrt folgender Fall aus meiner Klinik in Zürich.

(Fall II.) Im Jahre 1875 machte ich einem $3\frac{3}{4}$ Jahre alten Knaben, welchem beim Spielen eine Bohne in die Trachea, und nach den Symptomen in den rechten Bronchus gekommen, am zweiten Tage nachher die Tracheotomie. Am 12. Tage wurde die Canüle entfernt, jedoch erst am 15. Tage wurde die Bohne spontan durch die Tracheawunde unter einem Erstickungsanfall ausgeworfen. Der Kranke wurde geheilt entlassen.

Ganz anders haben sich nun diese beiden jüngsten Fälle verhalten. Es wurde bei ihnen geradezu fraglich, ob wirklich ein Fremdkörper da war, oder nicht am Ende ein gewöhnlicher Fall von einfachen Larynx-croup vorlag. Dieser Gedanke lag umso näher, als Ende vorigen Jahres die Diphtherie sichtlich abnahm und wie gewöhnlich beim Anfang und Ende einer Epidemie die reinen Croupfälle sich mehrten.

(Fall IX.) Der erste Fall betraf ein kleines Kind von 1 Jahr, Hildegard B., welches nach der Angabe der hinzugekommenen Grossmutter ein Stück Kork verschluckt haben sollte; einige kleine Stücke habe sie selbst mit dem Finger aus dem Hals herausgeholt. Das Kind hatte ausgesprochene Laryngostenose und war cyanotisch; dabei konnte es trinken. Leicht konnte ich durch die Speiseröhre mit der Sonde durchgehen, ohne etwas Fremdes zu fühlen. Soweit die Athemnoth eine flüchtige Untersuchung mit den Fingern zuließ, habe ich auch Nichts von einem Fremdkörper wenigstens oben im Kehlkopf bemerkt. Ich machte sofort die Tracheotomie und verschaffte dem Kinde ein ruhiges, ausgiebiges Athmen. Das Kind wurde zwar fern von der Diphtheriebaracke, aber doch auf einem Isolirzimmer der Kinderabtheilung behandelt, da das Hinderniss jedenfalls im Kehlkopf lag, die Angabe der Grossmutter aber doch zu unsicher schien, um mit Sicherheit Croup auszuschliessen. Andererseits war im Rachen nichts Abweichendes zu bemerken. In unseren Zweifeln wurden wir bestärkt, als es am zweiten Abend anfang zu fiebern, die Schleimabsonderung durch die

Section am 25. fand sich die gequollene Bohne im rechten Bronchus dicht unter der Bifurkation eingekleilt; die ganze rechte Lunge ist stark venös hyperämisch, luftleer und derber, hie und da mit Eiterperlen in den feinsten Bronchien. Die linke Lunge ist lufthaltig, ihre Bronchien mit frischem Blutgerinnsel vollgestopft, die sich auch in Trachea und Magen vorfinden.

Canüle sehr zunahm, diffuse Rasselgeräusche auf beiden Seiten eintraten, dann am 9. Tage das Fieber sogar bis auf 40,1 stieg. Der ganze bösartige Verlauf hatte uns den Gedanken an Croup immer näher gebracht. Wegen der Heftigkeit des Fiebers hatten wir jede weitere Manipulation mit der Canüle verschoben. Allein schon am 25. Nov. 1894, am 12. Tage starb das Kind unter den Erscheinungen einer doppelseitigen Lungenentzündung.

Bei der Section fand sich nun wider Erwarten doch ein Fremdkörper vor: statt eines Croup descendant war ein glattes $1\frac{3}{4}$ Ctm. langes, 1 Ctm. breites dreieckiges Korkstück fest im Kehlkopf in der Weise eingekeilt, dass die Spitze im rechten Sinus Morgagni steckte, die entgegengesetzte Ecke neben der Mittellinie dicht unter der Stimmritze sich in der oedematös geschwellenen Schleimhaut eingegraben hatte. Nirgends fand sich eine Spur von Belag.

(Fall X.) Einige Wochen zuvor am 27. Nov. 1894 war in der Diphtheriebaracke ein 10 Jahr altes Croupkind, Hans P., operirt, bei höchster Athemnoth, lautem Stridor und Cyanose, bei dem auch eine gleich unsichere Anamnese vorhanden war. Acht Tage vorher sollte der Knabe eine „Gänsegurgel“ verschluckt haben, von der Stücke sofort herauskamen, welche die Mutter vorzeigte. Sogleich darnach bestand Heiserkeit, am 3. oder 4. Tag begann leichte Athemnoth, die sich bis zum 8. Tage so hochgradig steigerte, dass man ihn nicht schnell genug in das Krankenhaus bringen konnte. Wegen der starken Laryngostenose konnte man sich vor der Operation nur noch überzeugen, dass im Rachen nichts Abweichendes zu sehen war. Sofort nach dem Einschnitt bei der Tracheotomie inferior wurden sehr viel Schleimfetzen und Klumpen mit viel flüssigem Schleim ausgehustet, aber keine zusammenhängenden Croupmembranen oder gar ein Fremdkörper. Der Knabe erholte sich darnach auffallend schnell, die ganze Zeit, dass er im Hause war, hat er nicht einen Tag gefiebert. Weil sich der Schleim am 2. Dec. blutig färbte, wurde die Canüle gewechselt; am 4. Dec., dem achten Tage wurde sie ganz fortgelassen. So schien Alles gut zu gehen.

Plötzlich am 5. Abends bekam der Knabe starke Dyspnoe mit Cyanose, so dass die Canüle nicht schnell genug wieder eingelegt werden konnte, wonach er sofort wieder ganz frei athmete. Ein bisschen Bronchitis schien die Erklärung dafür allenfalls zu bieten.

Am 7. Morgens wurde ein neuer Versuch gemacht die Canüle fortzulassen: bis zum Abend ist das Athmen ganz frei; dann erheischt starke Athemnoth die Wiedereinführung. Der Kehlkopfspiegel wird zu Rathe gezogen von den damit geübten Assistenten; „laryngoskopisch ist im Larynx nichts Abnormes sichtbar,“ heisst es in der Krankengeschichte, abgesehen von den Granulationen an der Tracheotomiewunde.

Es wird deshalb am 10. Morgens um 10 Uhr ein dritter Versuch gemacht die Canüle fortzulassen. Wieder treten um 2 Uhr ganz plötzlich wie die anderen Male Erscheinungen stärkster Dyspnoe ein, die mit Einführung der Canüle wieder wie abgeschnitten enden. Die Tracheotomiewunde war dabei bis auf die Oeffnung für die Canüle geheilt, der Knabe war sonst sehr wohl und munter, es musste also wohl ein räthselhaftes Hinderniss vorliegen.

Ein vierter Versuch am 17. Morgens hatte gar schon nach 10 Minuten einen Erstickungsanfall zur Folge.

Da Hans P. bis jetzt in der Diphtheriebaracke gelegen hatte, kam er nun in eine Quarantäne von etwa weiteren 14 Tagen auf ein Isolirzimmer der Knabenstation in das Krankenhaus.

Versuche mit einer Sprechcanüle gestatteten nicht das Zuhalten der Oeffnung am Hals ohne Erstickungsanfall; es entleert sich viel zäher, bisweilen blutig gefärbter Schleim.

Am 5. Januar machte ich ihm in der Aethernarkose die Laryngofissur, indem ich von der Tracheotomiewunde ausging. Sowie ich, wie gewöhnlich, den Schildknorpel mit der Kniescheere von unten und innen aus gespalten — das stumpfe Blatt war nach alter Regel¹⁾ vorsichtig in der Mittellinie zwischen den Stimmbändern eingeführt — stiess ich sofort auf einen Fremdkörper. Eingebettet in die verdickte Schleimhaut lag, sich fest dem Kehlkopf anschliessend, wirklich ein Stück „Gänsegurgel“, und zwar so, dass die Gänsetrachea mit ihrer Bronchientheilung gerade in den Stimmbändern eingeklemt war, und sonst den ganzen Kehlkopf ausfüllte. Den Eindruck der Stimmbänder von der Seite sieht man noch jetzt daran. Sie war bereits ziemlich macerirt und zeigt oberhalb der Theilung etwa 5 Ringe, ebensoviel ungefähr darunter. Kein Zweifel, die Laryngoscopiker hatten durch die Gänsegurgel hindurchgesehen, gerade wie ich vor der Laryngofissur eine Sonde hindurchgeführt habe, deren Kopf ich im Rachen fühlen konnte.

Am 12. Januar ist die Canüle ohne Anstand fortgelassen worden, obgleich es nach meinem Wunsch etwas zu eilig geschehen war. Am 23. war Alles geheilt, der Knabe konnte mit lauter, etwas rauher Stimme reden, der Husten war tonlos. An diesem Tage sollte er schon aus dem Hause entlassen werden; nur aus äusseren Gründen, ich glaube, es war an den Kleidern etwas nicht in Ordnung, wurde es noch ein paar Tage verschoben.

Zu meiner grossen Ueberraschung fand ich ihn am anderen Tage todt vor.

Alles hatte bereits im Saale geschlafen, als Nachts $\frac{1}{2}$ 11 Uhr der Knabe plötzlich hochgradige Athemnoth bekam. Die sofort alarmirte Krankenschwester findet ihn bereits bewusstlos, schwarzblau im Gesicht und mühsam nach Athem ringend. Als der schnell herbeigeholte Assistenzarzt kam, hatte Athem und Herzschlag bereits aufgehört. Nichtsdestoweniger wird nach meiner allgemein geltenden²⁾ Anordnung noch eine Bronchotomie und künstliche Athmung gemacht, hastig, aber ohne Erfolg.

Bei der am 27. vorgenommenen Section fanden sich nun zunächst die ausgesprochenen Erscheinungen des Erstickungstodes; die Lungen waren sehr blutreich und entleerten bei Druck sehr viel schaumige Flüssigkeit. Die Bronchialschleimhaut war geröthet und geschwollen. Sämmtliche Organe waren sonst normal, aber stark cyanotisch. (Im Dünndarm fand sich ein langer lebender Bandwurm.) Demnächst konnte man durch Einblick von oben in den

¹⁾ Vgl. meine Arbeit „Ueber die radicale Operation der Kehlkopfpolyphen“ in v. Langenbeck's Archiv. Bd. 27. S. 579.

²⁾ Vgl. „Die ersten 12 Jahre der Diphtheriebaracke in Bethanien“ in der Deutschen Zeitschrift für Chirurgie von Lücke, Rose und Helferich Bd. 39. S. 350.

noch unberührten Kehlkopf die Abwesenheit von Glottisoedem feststellen, auch bestand kein chronisches, wie es sich durch Runzeln der Schleimhaut verräth. Zungenrund und Rachenschleimhaut waren geschwollen. Von der Narbe der Tracheotomia inferior sah man unten noch einen ganz flachen kleinen Granulationsknopf; die Narbe der Laryngofissur war linear geheilt und geht hinauf bis an die Stimmbänder, wo sie in eine kleine Granulationsmasse endet. Der daneben an der Leiche in aller Eile $2\frac{1}{2}$ Ctm. lange von Aussen nach Innen mit dem Messer gemachte Schnitt zeigt so recht die Unzweckmässigkeit dieses Verfahrens, indem dabei das linke Stimmband in der Mitte halb abgeschält ist. Unterhalb der beiden Stimmbänder ist die Schleimhaut stark verdickt und vorgewölbt, eine Art Pachydermie. Von Croup oder gar Diphtherie war jetzt jedenfalls keine Spur mehr zu bemerken.

Wie der Tod eigentlich zu Stande gekommen ist, lässt sich nur mit einiger Sicherheit vermuthen. Dass die Heilung innen noch nicht ebenso vollständig erfolgt war, als aussen, geht nicht bloss aus den kleinen, allerdings leicht zu übersehenden Granulationsknöspchen hervor, sondern auch aus der glatten Verdickung der Schleimhaut, die mir eine Verengung und Verkürzung der Stimmritze in ihrem vorderen Theil zu bewirken schien. Im wachen Zustand hat ihre Lichtung wohl ausgereicht, aber nicht im Schlaf, gerade wie beim Stick-Kropf Schwächezustände die Athemnoth steigern, Erstickungsanfälle gern beim Einschlafen eintreten. So wird der Tod wohl durch Insufficienz der Stimmritze erfolgt sein. Es erinnert diese unbeabsichtigte Intubation damit wieder an den Kropftod. Auch bei dem Kropf heisst es ja: „Cessante causa non cessat effectus“. Der Tod kann noch an Erstickung in Folge Luftröhrenerweichung erfolgen, wenn der Kropf entfernt ist. Ebenso ist hier nach Entfernung des Gänsetubus unerwartet eine Schwellung der Schleimhaut zurückgeblieben, welche die Rettung vereitelte.

War dabei Diphtheritis im Spiel? Irgend ein Anhaltspunkt liegt dafür in der That nicht vor. Rachendiphtheritis bestand zweifellos niemals, ebenso wenig Folgeerscheinungen der Diphtherie; es fanden sich auch keine Croupmembranen. Dass die Tracheotomie aufs Dringendste nöthig war, unterliegt keinem Zweifel. Nun ist es ja richtig und schon Caron hat das betont, dass viele einfache Croupfälle (Fälle von nicht descendirender Laryngitis crouposa) ablaufen ohne Auswurf von Membranen, indem sich nur die Reste ihrer schleimigen Auflösung zeigen, und so ist Anfangs dieser Fall dem zeitweiligen Habitus der Epidemie entsprechend aufgefasst

worden. Nachdem aber der Fremdkörper gefunden, tritt diese Möglichkeit von reiner Laryngitis crouposa, eines einfachen Kehlkopfcroups, doch ganz in den Hintergrund gegenüber diesem tatsächlichen, ausreichend alle Erscheinungen erklärende Befunde.

Man kann sich nun fragen, wie konnte dieser Fremdkörper im Kehlkopf so lange der Beobachtung entgehen? Bei der Aufnahme war der Kranke in einem Zustande, der jede Kehlkopfspiegeluntersuchung ausschloss, aber nachher! Da kann ich nur feststellen, dass alle meine vier Assistenten mit dem Spiegel durch die Stimmbänder hindurch die Canüle oder die Granulationsknospe an der Tracheotomieöffnung gesehen haben, ohne die sich eng der Stimmitze anschmiegende, ihre Lichtung ausfüllende und in ihre Schleimhaut eingebettete falsche Luftröhre zu bemerken.

Charakteristisch ist es aber vielleicht, wie mit fortschreitender Maceration der Gänseluftröhre die Canüle immer kürzere Zeit entbehrt werden konnte. So lange jene noch elastisch war und der Kranke tief Athem holte, ging das durch die doppelte Luftröhre. Sowie er dazu zu schwach wurde, trat Erstickung ein. Je weniger Spannung mit fortschreitender Maceration die falsche innere Gänseluftröhre hatte, desto schneller geschah das.

Aber, wird man sagen, wie konnte man nur das Kind in die Diphtheriebaracke legen! Für die Leute, die heutzutage die Ansteckungsgefahr der Diphtheritis bis ins Lächerliche übertreiben, muss das allerdings ein Greuel sein! Der Fall zeigt aber gerade, wie wenig bei sonst geordneter Behandlung Schaden dadurch geschieht, wenn man verdächtige Fälle mit in die Diphtheriebaracke legt, ein Umstand, der oft genug erwiesen, ja auch schon von anderer Seite hervorgehoben ist. Die Möglichkeit, dass ein Croupfall vorlag, liess sich ja nicht leugnen; kommt ja doch auch zweifellose Diphtheritis bei Fremdkörpern im Halse vor, wie ich selbst solchen Fall erlebt.

Am 20. Mai 1887 wurde der $1\frac{1}{4}$ Jahr alte Heinrich H. aus einem Privatkrankenhaus zur Operation nach Bethanien geschickt, weil er nach der Meinung des Vaters 3 Tage zuvor einen Fremdkörper in die Luftröhre bekommen habe. Husten und Erstickungsanfall sollen nicht eingetreten sein, dagegen habe das Kind seit der Zeit nur flüssige Nahrung zu sich genommen, Festes dagegen gleich ausgebrochen. Ich fand am andern Morgen sehr geringe Athemnoth (Resp. 24). Ein Versuch, die Speiseröhre zu bougiren musste aufgegeben werden, theils wegen eines Hindernisses, theils wegen eines so heftigen Erstickungs-

anfales, dass ich sofort die Tracheotomia inferior machen musste. Ein Fremdkörper fand sich nicht in der Trachea vor, dagegen war der in den Rachen geführte Finger beim Bougiren von dem für die Rachendiphtherie charakteristischen Schmand bedeckt. Obgleich die Tracheotomie ohne Narcoese gemacht, lag das Kind noch lange im Sopor. Wenngleich von der Tracheotomiewunde undeutlich ein Fremdkörper in der Speiseröhre gefühlt wurde, stand ich unter diesen Verhältnissen vorläufig von weiteren Maassnahmen ab. An die Diphtherie der Tonsillen schloss sich Croup descendant an, dem das rachitische Kind am 16. Juni erlag. Bei der Necroscopie fand sich in der Speiseröhre wirklich ein 50pfennigstückgrosser Hornkuopf.

An dieses Erlebniss konnte man sich wohl erinnern.

In unserem Fall kommt aber noch ein Umstand hinzu, der bei der Aufnahme für die Assistenten wesentlich dazu beigetragen hat, einen Croupfall anzunehmen. Der kleine Patient ist die ganzen 8 Tage vor seiner Aufnahme täglich in eine bekannte Poliklinik für Halskranke gegangen, täglich seines Leidens wegen laryngoscopirt worden, ohne dass man auch dort das Corpus delicti entdeckt hätte. Und dabei wurden die Erscheinungen immer stärker.

So sehen wir, dass selbst trotz des Kehlkopfspiegels (der doch erst zu Caron's Zeit in Frankfurt am Main entdeckt wurde) noch heute Caron's Satz gilt: Es giebt Fälle von Fremdkörpern in den Luftwegen, die sich nicht vom einfachen Croup unterscheiden lassen.

In diesen beiden Fällen hat es sich wohl um eine Kehlkopfverstopfung im wahrsten Sinne des Wortes gehandelt. Es ist ja ziemlich sicher, dass erst durch die Hilfsleistungen der Angehörigen diese relativ grossen Fremdkörper so fest in die Stimmritzen eingekeilt worden sind.

So haben wir damit Repräsentanten einer dritten Art von solchen Fremdkörpern in den Luftwegen, die wegen ihres Umfanges Erstickungserscheinungen machen. Ausser den beweglichen, flatternden und den quellenden wollten wir drittens unterscheiden die fetz-sitzenden, die eingekeilten, die eingestopften.

XVII.

Ueber Heteroplastik bei Schädeldefecten.

Von

Dr. Alexander Fraenkel,

Privatdocent in Wien¹⁾.

In der chirurgischen Litteratur des letzten Jahrzehnts nehmen die Versuche Knochendefecte, sowohl traumatischen, als auch pathologischen und operativen Ursprungs durch plastische Eingriffe zur Heilung zu bringen, einen verhältnissmässig breiten Raum ein.

Viele dieser therapeutischen Bestrebungen verfolgen nur den Zweck den langwierigen Heilungsprocess, den die Knochenlücken, sich selbst überlassen, aufweisen, abzukürzen, die anderen hingegen, im Besonderen jene, welche den Verschluss der verschiedenartigen Schädeldefecte anstreben, haben das Ziel, einen erfahrungsgemäss nur in Ausnahmefällen in physiologischer Weise abschliessenden Heilungsprocess, durch chirurgische Kunst herbeizuführen.

Während die ersteren Versuche über versprechende Anfänge und bisher noch sehr vereinzelte Erfolge nicht hinausgekommen sind, finden wir uns bezüglich der Schädellücken gegenwärtig sogar in der erfreulichen Lage über eine ganze Reihe von Verfahren verfügen zu können, die sich durch wohl verbürgte practische Erfolge empfehlen.

Wenn zur Heilung eines pathologischen Zustandes verschiedene Methoden anwendbar sind, so ist damit auch der grosse Vortheil geboten im gegebenen Falle die geeigneteste zu wählen. Es erscheint daher gewiss wünschenswerth darüber Klarheit und Einigung

¹⁾ Auszugsweise vorgetragen am 1. Sitzungstage des XXIV. Congresses der Deutschen Gesellschaft f. Chirurgie zu Berlin, 17. April 1895.

zu erzielen, inwieweit im Gebiete der chirurgischen Therapie der Schädeldefecte die Möglichkeit vorliegt, individualisierend vorzugehen.

Es verdient wohl hervorgehoben zu werden, dass das Bestehen eines penetrierenden Schädeldefectes im Bereiche des Hirnschädels ganz abgesehen von der prophylactischen Indication, die im Hinblick auf eventuelle traumatische Einwirkungen gegeben ist, auch als solches, durch rein functionelle Störungen, die ihm eigenthümlich sein können, einen Zustand darstellt, der einen practischen Eingriff herausfordert.

Ich kann mich darauf beschränken zur Bekräftigung hier nur den allgemein bekannten Fall heranzuziehen, an dem König seine Methode des knöchernen Ersatzes grosser Schädeldefecte zum ersten Male mit vollem Erfolg erprobte. In diesem Falle bildete sich seit dem Bestehen einer durch Trauma entstandenen Schädel-lücke nach und nach ein Zustand geistiger Störung aus, der dem Blödsinne nahe kam. Nach gelungenem Verschluss des Defectes kehrten die geistigen Functionen in vollem Maasse wieder zurück. Ein einfacher äusserer Schutz hätte hier wohl an dem pathologischen Zustande kaum etwas geändert.

Die Bestrebungen, Schädel-lücken zum Verschluss zu bringen, sind mithin aus mannigfachen Gründen wohl fundirt und nicht zum mindesten auch desshalb, weil in solchen Defecten durch veränderten Hirndruck und gestörte Circulationsverhältnisse die leicht erklärlichen Grundlagen functioneller Störungen der Gehirn-thätigkeit gegeben sein können.

Ohne des Näheren auf die anderen zu gleichen Zwecken empfohlenen Methoden einzugehen, wozu umsoweniger Veranlassung vorliegt, als ja dieselben auch an dieser Stelle schon wiederholt Gegenstand eingehender Erörterung waren, sei es mir gestattet hier mich darauf zu beschränken, zunächst den Verschluss von Schädeldefecten durch Heteroplastik und zwar speciell mittelst Celluloidplatten des Besonderen zu besprechen.

Als ich seiner Zeit gerade dieses Material zur Deckung der an Thieren experimentell erzeugten Schädel-lücken wählte, ging ich von der Voraussetzung aus, dass es besonders geeignet sei und besser als die natürlichen Deckungsmittel, gewisse Folgezustände nach Trepanationen und penetrierenden Schädeltraumen hintanzuhalten, die darin begründet sind, dass in Folge des Heilungs-

vorganges die natürlichen Deckungsmittel mit der Dura mater adhaesive Verbindungen eingehen.

Alles einheilungsfähige, lebende Material, welches wir zum Verschluss von Schädelücken einlegen, geht derartige Verbindungen mit der Oberfläche der harten Hirnhaut ein. Aber auch todtcs Material, wenn es nicht so dicht in seinem Gefüge und so glatt auf seiner Oberfläche ist, dass eventuell von der Dura mater aufspriessenden Granulationen durch diese Eigenthümlichkeiten des Materiales das Eindringen in dasselbe unmöglich wird.

Wenn ich zum Ersatz einer Schädelücke Knochen verwende, so wird die Chance, wie viel von dem implantirten Knochenstück unresorbirt bleibt und zum dauernden Verschluss der Lücke verwendet wird, bekanntlich ganz davon abhängen, in wie innigen Contact dieses implantirte Knochenstück mit seiner Umgebung tritt, wie dicht es die Schädelücke ausfüllt. Je inniger dieser Contact ist umso geringer wird die reactive Granulationsbildung in der Umgebung sein, umso unveränderter wird letzteres auch einheilen. Diese Einheilen erfolgt aber auf alle Fälle durch eine mehr minder ausgebildete Granulationswucherung, welche immer auch die darunter liegende Durafäche betrifft und schliesslich zur narbigen Verbindung der Dura mit dem implantirten Knochenstück führt.

Gestatten Sie mir hier einen Hundeschädel zu demonstriren, an dem ein herausgemeisseltes Schädelstück in die Trepanationslücke wieder eingelagert wurde. Es ist so vollkommen und reactionslos eingeheilt, wie man es wohl nur wünschen kann. Bei der Autopsie aber, die ich nach einem halben Jahre vornahm, zeigte sich im ganzen Bereiche der Trepanationsstelle die harte Hirnhaut auf das innigste verwachsen. Dass diese Verwachsungen umso eher sich vorfinden werden, wenn die Bedingungen für eine Heilung per primam nicht in dem Maasse gegeben waren, wie in diesem Falle und wenn dann die Granulationsbildung nur halbwegs überhand nimmt, ist wohl selbstverständlich. Wenn dagegen der Verschluss der Lücke durch ein Material bewirkt wird, das durch seine Structur von vornherein ein Eindringen von Granulationen unmöglich macht, wenn diese an demselben gleichsam abprallen, so wird auch die Granulationsbildung nie jene Grade erreichen, welche zu einer halbwegs in Betracht kommenden bindegewebigen Narbe führen. Es sei diesbezüglich nur an die sogenannten Einheilungen von

Projectilen im Knochen erinnert. Es ist natürlich von einer Einheilung im physiologischen Sinne des Wortes hierbei keine Rede. Das Projectil liegt einfach fix im Knochen drinnen bei minimaler Verdichtung des verdrängten umgebenden Gewebes. Ich habe es schon aus früheren Experimenten erfahren, die dem Studium der Einheilung von Fremdkörpern im Allgemeinen galten¹⁾, dass, wofern diese vollkommen aseptisch sind und unter der Voraussetzung dass sie an irgend einer Stelle des Körpers unbeweglich fixirt sind und nicht mechanisch reizen, sie kaum den Anlass zu einer irgend beträchtlichen reactiven Granulations- und secundären Narbenbildung geben. Sie substituiren einfach das durch sie verdrängte Gewebe. Wo sich um Fremdkörper Cysten bilden, handelt es sich immer um bewegliche Körpertheile.

Solche Erwägungen und Erfahrungen waren es, welche mir in der Anwendung des Celluloids ein besonders geeignetes Material zur Ausfüllung von Schädellücken erscheinen liessen, denn das Celluloid heilt nicht ein, sondern bleibt, wenn die Platte aseptisch ist, unverändert und ohne Veränderungen der Umgebung hervorzurufen in der Lücke als mechanisches Ausfüllungsmittel, als fixirter todter Körper liegen, und darin schien mir für gewisse Schädellücken ein besonderer Vortheil gegeben zu sein.

Auf die practische Verwerthung der Celluloidheteroplastik übergehend habe ich persönlich nur über drei eigene Erfahrungen zu berichten, die ich in aller Kürze vorführen werde.

Der erste Fall betraf einen jungen Bulgaren im Alter zwischen 20 und 30 Jahren, der auf der Durchreise durch Wien mich wegen eines höchst entstellenden Deectes in der Gegend des rechten Processus mastoideus consultirte. Im Profil und in der Rückenansicht war der Defect schon auf beträchtliche Entfernung auffallend und bestand in einem Trichter, dessen Eingang etwa der Fingerbeere des Daumens an Umfang entsprach und der, sich allmählig verjüngend, in beträchtlicher Tiefe sich verfolgen liess. In der Tiefe des Trichters war schon von Weitem eine schwarze Masse sichtbar, die aus Talg, Staub und verfilzten Haaren bestand und einen recht unappetitlichen Eindruck machte. Der junge Mann drang darauf, ambulatorisch operirt zu werden und am nächsten Tage seine Reise fortzusetzen. Ich schnitt unter Cocainanaesthesie, dem Defect entsprechend, den Hauttrichter aus, machte am Rande des Defectes ringsherum Periost frei, legte einfach auf den Defect eine entsprechend grosse Celluloidplatte, und nähte darüber Periost und Haut zusammen.

¹⁾ Ueber die Bedeutung von Fremdkörpern in Wunden. Wiener klin. Wochenschrift 1888, No. 30 32.

Als die Operation schon fast beendet war, zeigte sich Blut im äusseren Gehörgang, keine Frage also, dass hier eine Communication des Knochendefectes mit dem Mittelrohr bestand und dass wahrscheinlich der ganze Zustand als Residuum einer im Gefolge von Otitis media aufgetretenen Otitis oder Osteomyelitis des Warzenfortsatzes zu betrachten war. Der Patient wusste selbst über seinen Zustand nicht mehr auszusagen, als dass er ihn schon seit frühester Kindheit habe. Die eingelegte Celluloidplatte communicirte also auf der einen Fläche frei mit der äusseren Luft.

Es ist begreiflich, dass ich unter solchen Verhältnissen nur wenig Hoffnung hatte, dass die Platte dauernd und reactionslos liegen bleibe. Mein Vorhaben, am nächsten Tage durch otoscopische Untersuchung die Verhältnisse zu controlliren, wurde durch die Abreise des Patienten unausführbar. Erkundigungen aber, die ich in der jüngsten Zeit über den Zustand des Patienten einholen konnte, ergaben die erfreuliche Nachricht, dass die Heilung des Defectes bislang $\frac{3}{4}$ Jahre eine vollkommene ist. Der therapeutische Erfolg ist in diesem Falle um so bemerkenswerther, als es sich hier um einen einseitigen Abschluss einer Höhle handelt, die noch mit der anderen Seite nach aussen communicirt.

In meinem zweiten Falle, der einen 14jährigen Burschen betraf, handelte es sich um einen bereits vernarbten Defect des Schädeldaches, der als Folgezustand einer schweren Verletzung, hervorgerufen durch das Herabfallen eines schweren Ziegelsteines aus bedeutender Höhe auf den Kopf des Patienten bestand. Es handelte sich bei der ursprünglichen Verletzung um eine complicirte Fractur, welche mit Zerreissung der Dura einherging und wobei einzelne Knochensplitter in die Gehirnmasse eingedrungen waren. Das Gehirn war gerade entsprechend der Mitte der linken Rolando'schen Furche und der angrenzenden Centralwindungen freigelegt. Es wurde lege artis die Verletzung versorgt, die losen Splitter extrahirt, die Ränder und Zacken des unregelmässigen Knochendefectes mit der Zange geglättet und abgetragen und so eine runde, regelmässige Lücke hergestellt, leicht mit Jodoformgaze tamponirt und die Wunde der Heilung durch Granulation überlassen.

Als mir der Patient 6 Wochen nach der Verletzung vorgestellt wurde, war am linken Scheitelbein die Kopfhaut in eine strahlige Narbe umgewandelt und in der Mitte derselben eine über markstückgrosse Delle zu bemerken, welche deutliche Pulsation zeigte. Ich excidirte nun die ganze Narbe, in welcher der nun sich präsentirende Knochendefect im ganzen Umfange mit der Dura verwachsen war; die Adhäsionen wurden ringsherum mit dem Messer losgelöst und die Dura, soweit sie blosslag, entfernt, was mit um so grösserer Vorsicht geschehen musste, als dieselbe mit der Gehirnoberfläche ebenfalls iunigst adhärirte. Schliesslich wurde in den Defect eine entsprechend grosse Celluloidplatte eingelegt, das Periost wurde soweit als nöthig war, um es durch zwei Nähte über der Platte zu vereinigen, freigemacht und die Kopfhaut wurde in weitem Umkreise unterminirt, um sie ohne Spannung vernähen zu können. Die Heilung war vollkommen reactionslos. Die Operation erfolgte im Dezember. Ich habe den Jungen kurz vor seiner Abreise aus Wien gesehen. Sein Kopf zeigt bei der Untersuchung so durchaus physiologische Verhältnisse, dass ich meine

ursprüngliche Absicht, ihn hier vorzustellen, wieder aufgab, da an ihm absolut nichts zu sehen und zu fühlen ist.

Bei dem dritten Falle, über den ich zu berichten habe, blieb leider der Erfolg aus. Hier handelte es sich um einen spontan entstandenen Abscess unter der Kopfhaut, entsprechend etwa der Mitte des rechten Scheitelbeines bei einem blassen, jungen Burschen von 14 Jahren, der schon früher wegen Tuberculose einer Rippe mit Erfolg operirt worden war. Der Abscess am Kopfe wurde anderseitig gespalten, man kam auf rauhen Knochen an einer kleinen Stelle und schabte diese dann mit dem scharfen Löffel aus. Die Wunde wollte nicht ganz heilen und hinterliess in der Mitte eine Fistel, aus der synchronisch mit dem Pulse sich Eiter entleerte. Durch die Antecedentien lag die Annahme nahe, dass es sich hier um eine Schädelknochentuberculose handle und die Hoffnung, durch gründliche Resection des Herdes Heilung zu erzielen, schien wohl berechtigt. Bei der Operation zeigte sich nach Blosslegung des Knochens eine kaum kreuzergrosse kranke Stelle im Knochen. Diese wurde zunächst mit dem scharfen Löffel excidirt, die harte Hirnhaut zeigte sich von fungösen Granulationen bedeckt. Nachdem auch diese ausgeschabt worden waren, stellte sich heraus, dass die fungöse Granulationswucherung auf der Dura viel weiter reichte als der Knochenherd. Es wurde dementsprechend mit der Lüer'schen Zange soweit Knochen entfernt, bis es schien, dass darunter kein fungöses Gewebe mehr vorhanden war. Die Wunde wurde leicht mit Gaze tamponirt und nach einigen Tagen eine Celluloidplatte eingelagert. Sie heilte nicht ein, die Nahtstellen der bedeckenden Kopfhaut ulcerirten und wiesen schliesslich wieder fungöse Granulationen auf. Es stellte sich nach einigen Wochen schon heraus, dass unter der Platte eine ausgebreitete Recidive des fungösen Processes an der harten Hirnhaut sich entwickelt hatte. Es wurde die Platte entfernt, neuerdings die Knochenlücke bedeutend erweitert wegen weit unter derselben fortgewucherter fungöser Granulationen und wieder der Versuch gemacht, eine Platte einzulegen. Wieder keine Heilung und nach abermals mehreren Wochen neuerlicher Eingriff, der schliesslich eine Resectionsfläche am Schädel ergab, die gut handflächengross war. Auch der dritte Versuch, eine Platte im Defect dauernd zu fixiren, misslang. Inzwischen hatte sich ein fungöser Process um die Achillessehne entwickelt und weiterhin ein spondylitischer Beckenabscess. Unter solchen Umständen gab ich die weitem plastischen Versuche auf und der Kranke ist unter den Erscheinungen des tuberculösen Marasmus dann nach Monaten gestorben — leider ohne dass eine Necroscopie vorgenommen worden wäre.

Der Fall ist in mehrfacher Hinsicht bemerkenswerth. Zunächst was das Missverhältniss anlangt zwischen dem kleinen Knochenherd und dem so ausgebreiteten Process auf der Dura mater, so dass es zweifelhaft erscheinen kann, wo der primäre Process zu suchen ist. Ob hier eine Pachymeningitis fungosa vorlag, die schliesslich zum Durchbruch führte, oder ob ein kleiner tuberculöser Knochenherd hier zur secundären ausgebreiteten Infection der harten Hirnhaut geführt hat. Es ist wohl beides denkbar.

Der Misserfolg der Plastik ist in dem stetigen Fortschreiten des pachymeningitischen Processes begründet und kann bei einem so durch und durch tuberculösen Individuum wohl nicht Wunder nehmen. Es ist wohl kein Zweifel, dass an diesen ungünstigen Verhältnissen auch jeder andere osteoplastische Versuch gescheitert wäre.

So weit meine eigenen Erfahrungen am Menschen. Wenn ich persönlich mich nur mit dieser relativ recht kleinen Zahl von Fällen an den Erfolgen der Methode betheiligen kann, so ist es mir umso erfreulicher in der einschlägigen Litteratur eine desto grössere Ausbeute vorfinden zu können. Die Zahl der von anderen Chirurgen ausgeführten erfolgreichen Celluloid-Heteroplastiken bei Schädeldefecten erscheint umso ansehnlicher, als ich weiss, dass nur ein Theil der Fälle auch publicirt wurde. Hinterstoisser, v. Eiselsberg, Billroth, Winiwarter, v. Fillenbaum, Wölfler, Weinlechner, Schopf, Schnitzler berichten über gelungene Celluloid-Heteroplastiken. Die Mehrzahl der Fälle bildeten traumatische Defecte, Hinterstoisser deckte einen Trepanationsdefect nach Operation wegen corticaler Epilepsie, wie ich aus mündlicher Mittheilung erfahren, mit noch bis gegenwärtig (also 5 Jahre) andauernder Heilung. Ein Fall von Schopf ist besonders bemerkenswerth. Es handelte sich um eine complicirte Fractur des Stirnbeins, der Nasenbeine und des Siebbeins mit Zerreissung der Dura und Prolaps des Hirns. In diesem Falle wurde eine 10 Ctm. lange und $2\frac{1}{2}$ bis 5 Ctm. breite Platte mit dreizackigen Ausläufern an der einen Seite eingelagert. Die besondere Schwierigkeit dieses Falles bestand darin, dass der obere Orbitalrand fehlte, die Celluloidplatte daher an ihrem unteren Rande keinen Widerhalt hatte. Nach der Heilung fühlte man diesen unteren Rand der Platte, welcher den Margo supraorbitalis bildet. Die Operation wurde vor zwei Jahren vorgenommen, der Erfolg ist bisher tadellos.

Von ganz besonderem Interesse sind aber die einschlägigen plastischen Operationen aus Wölfler's Klinik, die s. Z. durch v. Frey zusammenfassend publicirt wurden. Es wurde durch dieselben der erfreuliche Nachweis erbracht, dass die Methode eine Anwendung gestatte, die das ihr ursprünglich gegebene Indicationsgebiet beträchtlich überschreitet. Der erste Fall betraf gleichfalls einen traumatischen Schädeldefect. v. Frey, der Assistent Wölfler's motivirt in diesem Falle die Anwendung der Methode mit den

Worten: An einen osteoplastischen Verschluss nach Müller-König, welcher bei dieser Ausdehnung des Defectes eine langwierige Meisselarbeit erfordert hätte, war bei dem besorgniserregenden Collaps, welcher sich beim Pat. unterdessen eingestellt hatte und jede Minute den Exitus befürchten liess, nicht zu denken.

Im zweiten Falle Wölfler's wurden zwei Celluloidplatten zum Ersatz des exstirpirten carcinomatösen Ringknorpels implantirt. Der Erfolg hielt zur Berichtzeit, nach 1½ Jahren, noch vor.

Ferner wurde in einem dritten Falle eine Celluloidplatte als Ersatz für die resecirte untere Orbitalwand eingefügt um das Herabsinken des Bulbus zu verhüten.

Ganz besonders erfreulich war aber der Erfolg eines vierten Falles, wo zwei Celluloidplatten als Ersatz für den resecirten Oberkiefer eingelagert wurden.

Es handelte sich hier um einen colossalen Defect, der, wie v. Frey berichtet, nach der Celluloid-Implantation kaum eine Entstellung zurückliess, da die Wange gar nicht eingesunken war, der Bulbus seine normale Stellung behalten hatte und endlich auch der Abschluss der Mundhöhle von der Nase resp. Rachenhöhle in exacter Weise gebildet erschien.

So viel über die Casuistik.

Was nun zunächst die vergleichweise Anwendbarkeit dieses Verfahrens gegenüber den anderen Methoden anlangt, so möchte ich glauben, dass das erstere immer dann vorzuziehen sein wird, wo es sich darum handelt, so rasch als möglich und auf eine so einfache Art als möglich zum Ziele zu kommen.

Ein offen daliegender traumatischer Defect wird wohl in den meisten Fällen sich für diese Methode empfehlen, die weder chirurgisches Geschick erfordert, noch einen neuen operativen Eingriff bedeutet. Bei Schädeldefecten, die Kinder betreffen, sind die Vortheile dieses Implantationsverfahrens wohl besonders einleuchtend.

Die Celluloid-Heteroplastik wird gegenüber anderen osteoplastischen Verfahren immer dann auch mit Vortheil anzuwenden sein, wo es sich um pathologische Defecte handelt, mit der Möglichkeit eines Recidivs des zu Grunde liegenden pathologischen Processes. Bei einer nothgedrungenen neuerlichen Operation liegen die Verhältnisse dann sehr einfach, indem man die Platte wieder

entfernt und den geschaffenen neuen Verhältnissen entsprechend eine neue Platte einfügt.

Den grössten Werth habe ich aber immer auf den einen schon Eingangs hervorgehobenen Umstand gelegt, dass die eingelagerte Celluloidplatte kaum den Anlass giebt zur Bildung adhäsiver Processe von der Dura gegen die Schädeldecke, ein folgenschwerer Uebelstand, der bei allen anderen Methoden, die den gleichen therapeutischen Zweck verfolgen, in grösserem oder geringerem Grade unausbleiblich ist.

Ich brauche wohl an dieser Stelle nicht des Weiteren zu erörtern, wie sehr dies gerade für jene Fälle ins Gewicht fällt, wo wir Schädellücken zu decken haben, die nach Trepanation wegen corticaler Epilepsie sich ergeben.

Ich habe seiner Zeit durch Thierversuche, über die in der Billroth'schen Festschrift berichtet wurde, den Nachweis führen können, dass die Operationen, durch welche wir die corticale Epilepsie zu heilen anstreben, durch die anatomischen Folgezustände, die sie setzen, selbst zur Ursache der corticalen Epilepsie werden können. Ich habe Hunde durch mehr weniger ausgebreitete Rindenexstirpation innerhalb der motorischen Zone schon einige Wochen nach der Operation Erscheinungen darbieten gesehen, die vollkommen dem Bilde der corticalen Epilepsie entsprachen. Als Ursache dieses Zustandes erwiesen die Necroscopien eine Zerrung der Hirnrinde, die durch zwei Factoren bewirkt war; zunächst durch die narbige Schrumpfung der Operationswunde im Cortex selbst und im Anschluss daran die Zerrung der gesamten umgebenden Hirnrinde, und zweitens durch die ausgedehnte und innige Verwachsung der Operationsstelle mit den Schädeldecken. Bei diesen meinen Versuchen war damals die durch die Trepanation gesetzte Schädellücke durch Replantation des austrepanirten Knochenstückes gedeckt worden.

Gegen den ersten der beiden hier in Betracht kommenden Factoren wird man wohl auch in Zukunft nur schwer ankämpfen können, dem zweiten Factor aber können wir entschieden mit Erfolg dadurch begegnen, dass wir im ganzen Bereiche der Schädellücke ein Material einlagern, das durch seine Beschaffenheit eine solche adhäsive Verbindung mit der Dura mater von vorne herein ausschliesst und darin liegt, wie mir scheint, und wie ich schon

wiederholt hervorgehoben habe, ein nicht zu unterschätzender Vortheil der Celluloid-Heteroplastik gegenüber anderen osteoplastischen Methoden.

Vielleicht gelingt es in Hinkunft auf diese Weise wenigstens einigermassen, die Erfolge unserer wegen corticaler Epilepsie ausgeführten Operationen günstiger zu gestalten. Es verdient jedenfalls hervorgehoben zu werden, dass in dem erwähnten Falle von operirter corticaler Epilepsie Hinterstoisser's mit Anwendung von Celluloid-Heteroplastik eine vollkommene Heilung (5 Jahre) erzielt wurde.

XVIII.

Bemerkungen zur Behandlung der Tuberculose des Kniegelenks, gestützt auf eine 18jährige Statistik der Göttinger Klinik.

Von

Prof. König.

Bei der Bearbeitung einer speciellen Pathologie der grossen Körpergelenke ist von meinen Mitarbeitern die Statistik der Erkrankungen des Kniegelenks der Vollendung so nahe gebracht, dass ich die Ergebnisse zu einer Besprechung der Behandlungsergebnisse zu gebrauchen vermag.

Nachdem eine Anzahl unvollkommener Beobachtungen gestrichen werden mussten, sind etwa 720 Beobachtungen für diese während meiner Thätigkeit in Göttingen behandelten Kniegelenke als Grundlage geblieben.

Wer auch nur oberflächlich die gewaltigen pathologisch-anatomischen Unterschiede der Gelenktuberculose kennt, wie sich dieselben gleich im Entstehen und in der Folge in ihrer Entwicklung darbieten, der muss mit mir der Ueberzeugung sein, dass es eine vollkommen einheitliche Behandlung der Gelenktuberculose überhaupt und der Knietuberculose insbesondere nicht giebt und nicht geben kann. Es ist nur nöthig auf die von mir beschriebenen typischen Vorgänge in kranken Kniegelenken, ferner auf die grossen primären Knochenherde, auf den ausgedehnten tuberkulösen Abscess, auf das Hinzukommen von

¹⁾ Auszug aus einer demnächst erscheinenden grösseren Arbeit über Tuberculose des Kniegelenks. Vorgetragen am 3. Sitzungstage des XXIV. Congresses der Deutschen Gesellschaft für Chirurgie zu Berlin, 19. April 1895.

Mischinfection zu der tuberculösen hinzuweisen, um die Unantastbarkeit dieses Satzes zu beweisen. Es muss demnach die Methode der Behandlung von Fall zu Fall entschieden werden und dies um so mehr, als durch den klinischen Verlauf, zumal durch das Hinzutreten von Contracturstellungen neue Anforderungen gestellt werden. Daraus erhellt, dass man keine Methode verallgemeinern darf. Und so würde es ebenso verdammenswerth sein, wenn ein Arzt nur in der Anwendung antituberculös, sei es local oder allgemein wirkender Mittel das Heil seiner Kranken suchen und Operationen, heissen sie Resektionen oder gar Amputationen, wie es in der That geschehen ist, als verabscheuungswerthe Mittel brandmarken wollte, als wenn ein anderer nur mit dem groben Geschütz der Kapsel- und Gelenkausschneidung, der Gliedabsetzung, vorgehen wollte. Da wir nun in der Regel nicht, auch nur mit annähernder Sicherheit die specielle anatomische Diagnose ohne Eröffnung des Gelenkes machen können, so ist es begreiflich, dass auch der beste, der erfahrene nicht immer sofort das in dem einzelnen Falle richtige Mittel wählen wird. Ein Jeder sucht im Einzelfalle die Diagnose so gut als möglich zu machen und verfährt darnach. So kommt es, dass in der Regel und mit Recht zunächst, zumal bei frischen und frühen Fällen die milden, conservativen Verfahren geübt werden, und dass man, falls diese versagen, zu den eingreifenden übergeht.

Die Bevölkerung, welche die Göttinger Klinik recrutirt, ist im ganzen eine sehr conservative. Daher kommt es, dass es uns möglich ist von der grossen Zahl der Kranken die meisten viele Jahre lang zu verfolgen und eine Statistik zu geben, welche sich über Leben und Tod, wie über Leistungsfähigkeit der Gliedmaassen über eine relativ grosse Anzahl von Jahren erstreckt.

Im grossen Ganzen hat die Methode der Behandlung nicht sehr erheblich geschwankt. Doch gab es eine „antiseptische Sturm- und Drangperiode“, in welcher viel operirt wurde, wenn auch nie soviel, dass die „Frühresektion“ eine Rolle gespielt hätte. Sie wurde zurückgedrängt durch das Auftauchen neuer anscheinend specifisch wirkender Mittel (Tuberculin, Jodoform). Trotz alledem sind wir, wie unsere Zahlen beweisen, dem operativen Vorgehen nicht Feind geworden und wir haben den Glauben, dass auch viele andere Chirurgen mannigfach von ausgedehnten conser-

vativen Versuchen zu dem Messer zurückkehren werden. Dies als Antwort allen denen, welche geglaubt haben ich und meine Klinik sei der Kapselausschneidung und Resektion untreu geworden.

Wenn wir die Heilmittel, welche wir bei tuberculöser Erkrankung des Kniegelenks anwenden resp. angewendet haben, als Stufenleiter zusammenstellen sollen, so würde dieselbe etwa folgende Staffeln umfassen.

- | | |
|---|---|
| 1. Mechanische Behandlung durch Compression, Extension, Ruhigstellung (Gypsverband) | } conservative
Behandlung. |
| 2. Punktion des Gelenks mit nachfolgender mechanischer Behandlung (Compression, Gypsverband). | |
| 3. Punktion des Gelenks mit nachfolgender Injection | |
| a) starke Carbolsäurelösung, b) Jodoform. | |
| 4. Behandlung mit Tuberkulin | |
| 5. Paraartikuläre Operationen | } Eingreifend
operative
Behandlung. |
| (Abscesseröffnung, Herdoperationen am Knochen). | |
| 6. Kapselausschneidung (Arthrektomie) | |
| 7. Gelenkausschneidung (Resektion) | |
| 8. Amputation | |

In dem Zeitabschnitt von 1876—1893 wurden 720 an Knie-tuberculose leidende Menschen in die Klinik aufgenommen, unter welchen beiläufig bemerkt das männliche Geschlecht das weibliche an Zahl überwog (59,4 : 40,6). Von den 720 Patienten haben sich 17 früh der Behandlung entzogen. Leider sind nicht von allen Patienten Schlussmittheilungen eingegangen, so dass sie bei einer Reihe von Fragen, z. B. nach späterer Gesundheit oder Tod nicht mitzählen konnten. Da über 88 die Notizen fehlen, so sind nur 615 in dieser Richtung zu verwerthen. Von diesen leben bis jetzt oder bis zum Schluss der Erhebung noch 410. Gestorben sind bis jetzt 205 = 33 $\frac{1}{3}$ pCt. In weitaus der grösseren Mehrzahl trat der Tod an den Folgen anderweitiger Tuberculose (140) 81,4 pCt. ein Der Rest starb an acuten Infektionen, an zufälligen Krankheiten und Unfällen.

An acuten Infektionen und Intoxicationen starben (Septicaemie, Tetanus, Carbol, Sublimat, Jodoform) 18, eine Zahl, welche, da sie

für die Fälle gilt, die während ihres Aufenthalts in der Klinik starben, procentisch auf 703 berechnet werden muss und somit die geringe Summe von $2\frac{1}{2}$ pCt. ergibt.

Von den 703 Patienten wurde die conservative Behandlung bei 191 bis zum Tod oder zur Heilung durchgeführt. Bei 512 Patienten wurden eingreifende Operationen (Kapselausschneidung, Resektion, Amputation) vorgenommen, es wurde also bei 27 pCt. die Behandlung nur konservativ geleitet, bei 73 pCt. waren Eingriffe nöthig.

I. Conservative Behandlung.

a) nur mit Extension, Compression:

Gypsverband 78 Patienten (56 unter 15 Jahren)	
Genaue Nachrichten	56 mal
Der Gang ist gut	36 "
Gelenk normal und fast normal beweglich	11 "
Gelenk steif, gerade	19 "
Gelenk krumm	15 "
Nicht normal, functionell schlecht	20 "

Es sind also 36 = 64 pCt. gut,

20 = 36 pCt. nicht gut,

Tod sind 19 und zwar an Tub. 11.

b) Conservativ behandelt verbunden mit Gelenkpunktion:

Carbol wurde in die Gelenke injicirt 36 mal und zwar handelte es sich 31 mal um ausgesprochenen Hydrops. Bei ihnen fehlen Nachrichten von 11. Gestorben sind 5, 3 an Tuberculose. 21 sollen gut und beweglich sein.

Jodoformglycerin wurde injicirt in 40 Fällen. Es wurde 20proc. Jodoformmischung benutzt, 8—12 Gr. injicirt.

Ausgeheilt sind 13 Fälle und zwar angeblich 8 mit beweglichem, 5 mit steifem Gelenk.

Gestorben sind 6 und zwar an Tuberculose 4, unbekannt 1, Pneumonie 1.

Ohne Nachricht 3.

11 sind nachträglich operirt.

Mit Uebergang der Tuberculinbehandelten (10) und der partiellen Operationen (Herdentfernung) 35 Fälle und paraartikulären Abscessoperationen, 20 Fälle, wende ich mich zur Kapseldurchschneidung.

II. Eingreifende Operationen.

1. Kapselausschneidung, Arthrektomie.

150 Fälle. Kinder 128. Alte 22.

Kapselausschneidungen sind im Ganzen 150 gemacht. 128 bei Kindern, bei alten sind wir immer mehr davon abgekommen, weil die Resection sicherer. Soweit man nachweisen konnte, waren darunter 65 ostale Tuberculosen, 85 synoviale.

Da die Nachrichten von 17 fehlen, so kommen für die späten Fragen nur 133 zur Berechnung. Von diesen 133 sind 23 gestorben und zwar 16 ungeheilt. Geheilt sind im Ganzen 106 = 79 pCt. Es leben heute noch heil 77,4 pCt.

11 blieben ungeheilt; von ihnen wurden 6 nachträglich amputirt oder resecirt. Der Tod erfolgte 19 mal an Tuberculose, 3 mal an Sepsis und Intoxication.

Function.

Es wurde nur in einem Falle ein bewegliches Gelenk erzielt. 9 mal beschränkte Beweglichkeit. Alle übrigen waren steif. Die brauchbaren waren die geraden und leicht krummen Glieder. Die Nachfrage ergab 76 gerade (70 pCt.) oder ganz leicht gekrümmte Gelenke. 24 mal waren sie krumm und 9 mal sehr krumm. Nach den Berichten werden nur 11 Kranke als schlecht gehend bezeichnet, die übrigen als gut und sehr gut.

Auch über Verkürzungen sind von 94 Kranken Nachrichten eingegangen.

Ohne Verkürzung	27,
leichte Verkürzung bis zu $3\frac{1}{2}$ Ctm.	40,
stärkere bis $6\frac{1}{2}$	20,
sehr erhebliche bis 20	7.

Wie viel dabei das Wachsthum, wie viel die Krümmung zu der Verkürzung beigetragen hat, ist nicht festzustellen gewesen.

2. Gelenkausschneidung, Resection.

300 (12—15 J. 54, 16—25 : 105, 26—45 : 79, 47—70 : 28).

Es waren darunter

Synoviale Fungi 126,

ostale . . . 167.

Die ostalen vertheilen sich auf Femur 50, Tibia 73, mehrere Knochen 28, Patella 16.

Der Tod erfolgte in 85 Fällen und zwar an Tuberculose 58 mal, 7 mal erfolgte er im Anschluss an die Operation (Sepsis, Shock, Intoxication).

Von den 269 Menschen, von welchen das Resultat bekannt geworden ist, sind geheilt.

183 also 68 pCt. Dazu kommen noch 4, welche nicht ganz heil aber gebrauchsfähig sind. Nachträglich amputirt wurden 23. Ohne Angaben geblieben sind 7.

Von 139 ist berichtet, dass die Function des Gliedes gut resp. sehr gut sei.

3. Amputation.

91 mal, worunter 35 secundäre nach anderen Operationen.

Es handelte sich 56 mal um primäre Amputationen, bei welchen 20 mal von der Resection zur Amputation übergegangen wurde. Ostale 30, Femur 11, Tibia 7, Patella 2, mehrere Knochen erkrankt 9. Es sind schlechte Fälle und meist alte Leute, daher ist es begreiflich, dass bereits 51 todt sind. An Tuberculose 32. An Infection, Intoxication etc. 4. Nachrichten zu erhalten waren nur von 66 Fällen, bei ihnen war das Resultat ein gutes, 46 mal ein schlechtes (Tod, nicht heiler Stumpf 20, also 70 : 30 pCt.).

Auf Grund dieser vorstehenden Beobachtungen will ich versuchen, einige Bemerkungen hinzuzufügen, welche den Standpunkt präcisiren, welchen heute die chirurgische Klinik in Göttingen in Beziehung auf die Frage der Behandlung der Knietuberculose einnimmt.

Unter 703 Kranken, welche während der Beobachtungszeit die chirurgische Klinik aufsuchten, ist es mir in etwas über $\frac{1}{4}$ der Fälle gelungen, die Behandlung ohne eingreifende Operation zu beendigen, bei fast $\frac{3}{4}$ waren eingreifende Operationen nöthig. Es

versteht sich von selbst, dass Kapsel- und Knochenausschneidungen ebensowenig wie Amputationen sofort bei der Aufnahme der Kranken ausgeführt wurden. Bei der grossen Mehrheit gingen andere Methoden dieser Ultima ratio voraus. Bei sonst gleichen Verhältnissen wurden selbstverständlich Kinder weit länger conservativ behandelt als Erwachsene. Aber es sind weit weniger klinische Gründe, welche diese Altersunterschiede bedingen, als die bereits seit vielen Jahren von mir betonten wirthschaftlichen Differenzen. Es giebt wenig Kinder, bei welchen es nicht in irgend einer Weise möglich gemacht werden kann, dass sie Jahr und Tag, ohne dass man Ansprüche an ihre wirthschaftliche Leistungsfähigkeit macht, behandelt werden können, und giebt wenig ältere Personen, welche Curversuche länger als ein Jahr aushalten, ohne in schwere wirthschaftliche Nachtheile zu kommen. Man versucht also bei Kindern die conservative Behandlung länger, während man bei älteren einmal einen Strich darunter machen muss. Die Zeit, innerhalb welcher eine Arthrektomie, eine Resection, eine Amputation zur Heilung kommt, kann man wohl berechnen, die Zeit, in welcher bei conservativer Behandlung die Krankheit ausheilen wird, dagegen so gut wie nie.

Was nun die Mittel anbelangt, welche die conservative Behandlung heute besitzt, so sehen wir hier von denen, welche auf Beseitigung der Contracturen gerichtet sind, ab (Extension, forcirte oder Streckung durch Maschine). Dagegen sehen wir in der Compression und zumal in dem leicht comprimirenden (Gyps direct auf die Haut) und ruhig stellenden Gypsverband cardinale, nicht selten allein zur Heilung führende Mittel. Wir wollen dabei eine Frage berühren, welche augenblicklich viel Staub aufgewirbelt hat und aufwirbelt, die, ob man Menschen mit fixirenden Verbänden, sei es, dass sie knie- oder hüftkrank sind, herumgehen lassen soll. Für das Knie spielt die Frage unserer Ansicht nach überhaupt nicht eine so grosse Rolle. Wir lassen bei leichten Formen von Gonitis und in späterer Zeit die Kranken ohne Besorgniss mässige Bewegungen im Freien ohne Stützapparat machen. Dagegen sind wir der Verallgemeinerung dieser Erlaubniss auch für die schweren Fälle für Knie, wie für Hüfte, für letztere zumal vollkommen abgeneigt. Ich habe in einem für den praktischen Arzt geschriebenen Journal, in welchem die Fortschritte in der Behandlung der Coxitis

beschrieben wurden, als einen Hauptvortheil die moderne von unseren chirurgischen Orthopäden empfohlene Behandlung der Coxitis im Herumgehen mit Apparaten bezeichnet gefunden. Da muss ich doch die Frage aufwerfen, für wen organisiren wir denn die Behandlung kranker Gelenke? Für die Kinder und Angehörigen der oberen 10 000, welche sich einen Apparat von Herrn Hessling oder dessen Nachahmern machen lassen und die Wirkung von besonders dafür geschulten Aerzten controlliren lassen können, oder für die grosse Masse unseres Volkes, für die, welche kein Geld für theure Apparate und ebensowenig für theure Aerzte haben, welche zufrieden sind, wenn sie sich von einem wohlgeschulten Arzt privatim behandeln lassen oder ein Krankenhaus aufsuchen und dort die Cur so einleiten lassen können, dass entweder gar keine Controlle nöthig ist, oder wenigstens der Hausarzt die Controlle besorgen kann? Die Hauptsache ist, dass die Gelenke vor Druck und Stoss geschützt, dass sie festgestellt, resp. in der Bewegung beschränkt werden und das erreicht man nach Correctur der fehlerhaften Stellungen sicher durch einen Gipsverband. Es ist ganz unnöthiger Weise aufgebauscht worden, dass die Kranken schwer herunterkommen, wenn sie nicht herumlaufen. Ich lade die Herrn ein meine grosse Kinderabtheilung, in welcher sich ausnahmslos eine Menge derartiger Kinder befinden, zu besuchen. Sie kommen herunter, wenn sie Abscesse haben und schwer eitern, aber dann auch im Herumgehen.

Aus unsren Zusammenstellungen geht hervor, dass wir ziemlich häufig bei Gelenkpunctionen Carbolsäure injicirt haben, und es wird berichtet, dass unter 36 solcher Fälle 21 beweglich ausgeheilt sind.

Am häufigsten sind ja Gelenke mit deutlichem Hydrops mit Carbol injicirt worden. Da passirt es ja nun immer, dass auch ein nicht tuberculöser Hydrops unterläuft. Denn die Diagnose ohne Eröffnung des Gelenkes ist ja nicht sicher. Wir wissen: ein chronisch entstehender Hydrops, der Kapselschwellung macht und bei welchem die Punction einen trüben Erguss mit Faserstoffklümpchen ergiebt, ist in der Regel ein tuberculöser. Da in der Regel Bacillen in solchem Erguss nicht gefunden werden, so bleibt nur das Thierexperiment, dessen Ergebnisse man doch aus praktischen Gründen nicht immer abwarten kann und was auch noch

nicht einmal absolut sicher ist. Somit müssen wir zugeben, dass wohl eine Anzahl von punktirten und Carbol injicirten Hydropsien keine Tuberculosen waren. Der Wahrscheinlichkeitsrechnung nach ist aber die Mehrzahl tuberculös und somit muss man den Satz anerkennen, „dass eine ganze Reihe von Tuberculösen im Stadium des Hydrops nach Carbolinjectionen ausheilen.

Wir punktiren so, dass wir den Trocart (dick) weit ab vom Gelenk einstechen, dann lassen wir die Flüssigkeit ausfliessen, spülen mit 2 proc. Carbollösung aus und spritzen dann etwa 8 bis 12 Gr. 5 proc. Carbolsäure in das Gelenk, welche darin bleibt.

Der Zahl nach haben wir mehr Heilungen nach Carbolsäure als nach Jodoformglycerin, welches wir in Schüttellösungen von 1:5 in Mengen von 8—16 Cctm. nach vorheriger Ausspülung mit dünner Carbolsäurelösung oder mit sterilem Wasser 1—4 mal in Zwischenräumen von 14 Tagen bis 3 Wochen injiciren. Denn es sind nur 13 Fälle ausgeheilt. Aber freilich waren dieselben auch complicirter und älter. Die pathologische Anatomie des Gelenkes schliesst sicher eine Heilung da aus, wo durch die Neubildung das Gelenk in verschiedene Fächer getheilt ist und die Flüssigkeit nicht allerwärts eindringt. (S. pathol. anat. Bemerkungen.)

Als ein Vortheil der conservativen Behandlung muss nun zum Schluss hervorgehoben werden, dass dieselbe in einer relativ grossen Anzahl bewegliche Gelenke erhält. Unter etwa 75 sollen 40 bewegliche Gelenke sein. Die Beweglichkeit ist freilich nur in wenig Fällen von uns direct controllirt.

Wenden wir uns zu der Arthrektomie. Seit diese Operation durch Volkmann und mich in der Praxis eingeführt wurde, hat sie mancherlei erlebt. Viel gerühmt und viel geschmäht wird sie sich trotz allen Angriffen als radicale und ziemlich sicher zur Heilung führende Operation erhalten. Wenn bei einer so geringen Lebensgefahr (Sepsis intoxicat. circa 2 pCt.) 106 = 79 pCt. relativ rasch brauchbar geheilt werden, so ist der Methode gewiss für alle Zeiten ihr Platz gesichert, wenn sie auch nicht das leistet was mancher Heissporn geglaubt hat: bewegliche Gelenke. Wir haben unter unseren Heilungen nur ein ganz bewegliches und angeblich 9 beschränkt bewegliche Glieder. Die Brauchbarkeit auch der steifen Glieder wird aber leider noch durch zwei andere Schädlichkeiten beeinträchtigt. Zunächst tritt bei einer relativ grossen

Anzahl von Operationen Verkürzung ein. Unter 94 Fällen, von welchen wir in der Richtung Mittheilung haben, finden sich 67 Fälle mit Verkürzung. Die Majorität hatte allerdings nur solche von bis zu 3 Ctm., aber es sind doch auch 20 notirt, welche bis zu $6\frac{1}{2}$ und 7, welche zwischen 7 und 20 hatten. Wie viel freilich dabei auf Wachstumsdifferenzen, wie viel auf Verkrümmung kommen, darüber können wir aus unseren Karten nichts sicheres sagen, denn die Verkrümmung ist ja ein weiteres Hinderniss idealer Heilung. Es ist ja zweifellos, dass diese Verkrümmung in der Regel eintritt, eine Folge der Belastung, und dass meist durch Gypsverbände, durch Apparate dagegen gearbeitet werden kann. Zuweilen kommt sie freilich trotz Apparates und in demselben zur Entwicklung und man wird bestimmt zu glauben, dass das Wachstum der Epiphyse dazu beiträgt. Unter den Gliedern werden 24 als krumm, 9 als sehr krumm bezeichnet. Die, welche wir von den sehr krummen sahen, machten allerdings dieser Bezeichnung Ehre. Ein Theil von ihnen zeichnete sich dadurch aus, dass die Verkrümmung nicht nur in dem knorpelig synostotischen Gelenk, sondern auch im unteren Gebiet des Schafttheiles des Oberschenkels stattgefunden hatte. Nachdem die Synostose im Gelenk, welche bei Kindern unserer Untersuchungen noch stets eine knorpelige ist, fest geworden war, verbog sich der weiche, bald rhachitisch bald granulirend malacische Knochen.

Für die Resection werden im Grossen die Resultate herauskommen, welche bereits bekannt sind. Wir wissen, dass die Operation sehr leistungsfähig ist und wenn 68 pCt. Geheilte heute noch leben und 135 die Heilung als sehr gut und den Gebrauch desgleichen bezeichnen, so spricht dies für sich. Sehr ermunternd sind unsere Resultate in Beziehung auf die Resection bei älteren Menschen. Sie beweisen, dass dieselben nur um wenige Procente schlechter sind, als bei jüngeren. Bewegliche Gliedmassen haben wir bei der Resection nicht erzielt. Gekrümmte sind dagegen ganz ausserordentlich wenig gewesen. Dass Verkürzung die Regel ist, liegt auf der Hand, in 8 Fällen wird sie zwar in Abrede gestellt. Dagegen sind stärkere Verkürzungen doch recht selten. Es sind 8 Fälle welche 7—8 Ctm. und 7 welche 10 und einmal 11 einmal 13 Ctm. Verkürzungen haben angeführt.

Zum Schluss die Amputation. Manchem erscheint gewiss die

Zahl der Amputirten 91 (13,0) eine sehr grosse. Wenn man bedenkt, dass sie sich zusammensetzt aus 35 Fällen, welche als missglückte Ueberreste der vielen anderen Operationen geblieben waren und aus 56 der schwersten ostalen Fälle, der Fälle mit grossen Abscessen bei alten Leuten, jener Fälle, bei welchen die Amputation oft nur als ultima ratio ausgeführt wird und nicht selten als solche wirkt, so wird man die Zahl nicht für eine grosse halten können.

Zur pathologischen Anatomie der Knietuberculose¹⁾.

Beschäftigt mit der Bearbeitung der speciellen Pathologie der grossen Körpergelenke auf Grund meiner klinischen Beobachtungen bin ich mit dem Kniegelenk zu einem gewissen Abschluss gekommen und ich wünsche, bevor ich diesen Abschnitt vollende, dem Congress in grossen Zügen das Resultat unserer Arbeit vorzulegen. Zunächst will ich dieser Besprechung vorausschicken die Demonstration einer Anzahl typischer für die klinische Geschichte der Tuberculose bedeutungsvoller Präparate.

Als Grundlage für meine Arbeit habe ich nochmal eine gründliche Untersuchung der in unserer Sammlung vorhandenen, durch Resection und Amputation erworbenen Gelenke vorgenommen und bin an der Hand der Untersuchung dieser Präparate zu ganz bestimmten Anschauungen über die pathologisch - anatomische Geschichte der Tuberculose überhaupt gekommen. Ich habe diese meine Anschauungen im allgemeinen bereits als vorläufige Mittheilung veröffentlicht (Centralblatt für Chirurgie). Sie gipfeln im wesentlichen darin, dass die Gelenktuberculose als serofibrinöse Entzündung beginnt und dass der Befund im Gelenk (abgesehen von primären Knochenherden) die Folge dieser Entzündung ist.

Ich will hier nur beiläufig auf diese Frage eingehen, dagegen die typischen Veränderungen beschreiben und demonstrieren, insofern sie für die klinische Geschichte der Tuberculose des Kniegelenks von Bedeutung sind.

In den Anfangsstadien (zuweilen kommen die Gelenke nie oder erst nach sehr langer Dauer aus diesem Stadium heraus) findet sich in dem Kniegelenk stets eine gewisse Menge seröser Flüssigkeit und Faserstoff ebenfalls in wechselnder Menge. Nach einiger Zeit

¹⁾ Die entsprechenden Präparate wurden dem Congress vorgelegt.

schlägt sich der Faserstoff aus dem Erguss nieder, nieder auf der gesammten Synovialis, ebenso wie auf dem Knorpel. Und hier am Knorpel häuft er sich ganz besonders in bestimmten Gebieten an. Ganz besonders charakteristisch und für eine grosse Anzahl von Gelenken ihre weitere Geschichte bestimmend ist das Verhalten dieser Auflagerung und die späteren Veränderungen, welche die Auflagerung erleidet im Gebiet der articulirenden Fläche des Oberschenkels. Hier schlägt er sich auf die Theile nieder, welche bei Streck- resp. leicht gebeugter Stellung von der Patella frei bleiben, entsprechend dem untern Umgrenzungsrand der überknorpelten Gelenkfläche. In frühester Zeit liegt er wie ein Hauch, wie eine Trübung des Knorpels in den Seitengebieten, am breitesten am knorpeligen Gelenkrand, hier in die Synovialis übergehend. Allmähig dehnt sich sein Gebiet von beiden Seiten bis zur Mitte aus und stellt jetzt eine Fläche dar, welche die vordere untere Partie des Knorpels durch die Fossa intercondyloid. durch überzieht. Gleichzeitig verbreitet er sich am Rand der überknorpelten Condylen da, wo dieselben in die knorpellose von Synovialis überzogene Knochenfläche übergehen. Dabei kann die überknorpelte Fläche ganz frei bleiben, auf jeden Fall erreicht hier die Auflagerung nur dann höhere Grade, wenn der Knorpel zerstört ist (Knochenherde der Gelenkfläche). In der Regel bleibt die Knorpelfläche bei A. frei und es ist begreiflich, wie auf diese Art die Configuration des Gelenks vollkommen verändert wird. Es werden gleichsam zwei gesonderte Gelenke geschaffen, eines für die Bewegung zwischen Femur und Tibia und ein darüber liegendes zwischen Patella und vorderer Femurgelenkfläche. Die Scheidung wird um so entschiedener, wenn sich noch von der Faserstoffschicht aus, die über der überknorpelten Fläche hinausgeht eine Verklebung mit dem Theil des Synovialis bildet, welcher sich nach unten an die Patella anschliesst (untere Fläche des Ligam. und Seitengebiet).

Weit einfacher als am Femur gestalten sich die Verhältnisse an der Tibia. Hier schlägt sich der Faserstoff unter dem Meniscus, wie am Synovialrand, an der Insertion der Synovialis an der Grenze der überknorpelten Gelenkfläche nieder.

In der Folge nun pflegt sich in einer Reihe von Fällen Schicht auf Schicht von Faserstoff abzulagern, während sich die tiefen

Schichten von den Gefässen der Synovialis aus organisiren. So bildet sich aus dem Niederschlag allmählig Gewebe und zwar Gewebe, welches ganz ausserordentlich verschiedenen Charakter trägt, bald die Tendenz hat sich rasch bindegewebig zu organisiren, mit wenig Einstreuung von specifisch tuberculöser Neubildung, bald dagegen als weiche Granulation als zur Verkäsung und zum Verfall tendirende Neubildung den Charakter der Tuberculose in der entschiedensten Weise zeigt.

Aber überall wo das Gewebe dem Knorpel, dem Knochen aufliegt, da greift es die Theile an, es verzehrt sie und so sind sowohl die mannigfachen Arten der von der Fläche in die Tiefe gehenden Knorpelzerstörung (siebformige Perforation, serpiginöse Grubenbildung, Bildung von Näpfchen etc.), als auch die Zerstörung des Knochens in der Form von Buchten und tiefen Gruben an den typischen Stellen der Folgezustand dieser Vorgänge. Eine grosse Anzahl der früher als primär ostale Herde angesehenen Zerstörungen der Knochen kommt auf Rechnung dieser Vorgänge. Treffen sich diese von der Oberfläche auf die Tiefe gehenden Zerstörungen mit den durch die granulirende Ostitis gemachten (Malacie des Knochens, Knochen-Granulation, Ablösung des Knorpels und Verdünnung von hinten nach vorn), so bilden sich combinirte Zerstörungsbilder. Aus beiden setzt sich die Caries der Gelenkoberfläche zusammen.

Schliesslich können aber in jedem Stadium diese Processe ausheilen. Es bilden sich daraus die längst bekannten eigenthümlichen Gelenkveränderungen im Sinne der Theilung des Gelenkapparats in einen oberen und unteren Abschnitt, selbstverständlich mit erheblicher Verkleinerung der articulirenden Flächen. Bei einseitiger Zerstörung einer Fläche verodet diese Seite nach Zerstörung und es bildet sich demnach nur eine einseitige Gelenkfläche. Genug der Combinationen erwachsen daraus eine ganze Anzahl.

Warum gerade an den gedachten Stellen die Massenanhäufung des Faserstoffs und des Gewebes stattfindet, das erklärt sich aus zwei Ursachen. Der Faserstoff geht dahin, wo er Raum findet und wohin er durch die Bewegung getrieben wird. Die Patella schiebt ihn nach unten entsprechend des Insertionsstelle der Synovialis an ihrem unteren Rand, und die Spannung der Kapsel treibt ihn dahin, wo ihre Insertionsgrenze ist — an den Rand der überknorpelten Gelenkfläche.

XIX.

Zur Nachbehandlung nach Laparotomien¹⁾.

Von

Dr. Paul Reichel,

Privatdocent für Chirurgie in Würzburg.

Meine Herren! Sie sind gewohnt, auf dem Congress eine grosse Reihe interessanter Demonstrationen von Patienten und Präparaten zu sehen, Vorträge über neue anatomische, bacteriologische oder experimentelle Untersuchungen zu hören, mit neuen Operationsmethoden bekannt gemacht zu werden, und dergl. mehr. Von alle dem kann ich Ihnen heute nichts bieten. Wenn ich es gleichwohl wage, Sie einige Minuten um Gehör zu bitten, so geschieht es, weil der Congress meiner Ansicht nach neben den genannten Aufgaben doch auch die hat, wichtige Streitfragen der Therapie zu erörtern, weil die persönliche Aussprache, die mündliche Debatte wohl am meisten geeignet ist, eine Einigung über sich widerstreitende Anschauungen zu erzielen und Licht in dunkle Punkte zu bringen, die zu entscheiden das dem Einzelnen zur Verfügung stehende Material oft nicht ausreicht.

Zu diesen Fragen rechne ich auch die Nachbehandlung nach Laparotomien. Während man über die Technik dieser Operation selbst, von Einzelheiten abgesehen, in allen principiellen Punkten fast einerlei Ansicht ist, während eine so wesentliche Aenderung der Technik wie der Uebergang der Antisepsis zur Asepsis sich anstandslos, fast ohne Widerspruch vollzog, laufen sich die Anschauungen über das weiter einzuschlagende Verfahren in ganz principiellen Punkten noch direct einander entgegen. Jeder Chirurg handelt ganz

¹⁾ Auszugsweise vorgetragen am 3. Sitzungstage des XXIV. Congresses der Deutschen Gesellschaft f. Chirurgie zu Berlin, 19. April 1895.

nach eigenem Gutdünken, nicht nur der eine so, der andere so, sondern selbst der gleiche Chirurg in gleichen Fällen verschieden. Ich würde es als eine dankenswerthe That dieses Congresses betrachten, gelänge es ihm, diesem unsicheren Umhertasten und Probiren durch Aufstellung präciser therapeutischer Grundsätze ein Ende zu machen. Um so dringender scheint eine Klärung geboten, je rascher mit jedem Jahr die Zahl der Bauchschnitte wächst, je weiter das Gebiet der Abdominalchirurgie sich ausdehnt. Denn es stehen wohl nur noch wenige auf dem fatalistischen Standpunkte, dass mit Schluss der Bauchwunde das Schicksal des Operirten nun definitiv entschieden und alle weiteren ärztlichen Massnahmen ziemlich gleichgültig seien. Eine richtige Nachbehandlung rettet sicher noch manches Leben, das bei unweckmässigem Verhalten verloren wäre.

Gestatten Sie mir, heute nur zwei, vielleicht die wichtigsten Punkte herauszugreifen und zur Discussion zu stellen: Wann ist eine Opiumtherapie nach Laparotomie am Platze? und: Welche Umstände erheischen ein Wiederöffnen der Bauchwunde, also eine neue Laparotomie?

Ihnen Allen ist bekannt, welche Wandlungen unsere Anschauungen über den Werth des Opium nach Laparotomie erlitten haben. Noch vor kaum 10 Jahren galt seine ausnahmslose Anwendung als allgemeine Regel. Man sagte sich: wenn die Ruhigstellung des Darmes durch grosse Dosen Opium bei ausgebrochener Peritonitis so gute Dienste leistet, so muss es erst recht das beste Schutzmittel gegen diesen gefürchtetsten Feind unserer Laparotomirten sein, indem es eine trotz aller Vorsicht vielleicht erfolgte Infection durch Begünstigung rascher Adhäsionsbildung localisirt, der tödtlichen diffusen Verbreitung der septischen Entzündung entgegenwirkt. Die Folge war die unterschiedslose Darreichung des Opium vom Tage der Operation resp. schon vom Abend vorher angefangen bis ca. zum 6. bis 8. Tage nach derselben.

Lawson Tait war wohl der ersten einer, der sich energisch gegen diese Lehre wandte und in directem Gegensatz zu ihr von Anfang an Anregung der Peristaltik durch Abführmittel forderte. Ihm schlossen sich bald andere Chirurgen Englands, Amerikas, Frankreichs, seit einigen Jahren auch Deutschlands an. Unter allen Umständen sucht man schon in den ersten Tagen nach Laparotomie Stuhlgang zu erzwingen; ja Tait giebt schon am Tage der Ope-

ration Abführmittel. Man verbannt das Opium nicht nur als Prophylacticum, man verordnet Drastica auch noch bei schon ausgebrochener Erkrankung, beim Beginn einer Peritonitis, beim Auftreten von Erscheinungen einer Darmocclusion. Man sieht in ihnen eine Art Panacee, die am ehesten geeignet sei, alle diese Gefahren zu coupiren. Die Wahrheit dürfte wie stets in der Mitte zwischen diesen Extremen liegen, die individualisirende Behandlung vor der schematisirenden den Vorzug verdienen. Sehen wir zu, ob sich wenigstens für gewisse grosse Gruppen von Fällen bestimmte Regeln für die Nachbehandlung aufstellen lassen!

Die ersterwähnte Anschauung, dass das Opium, wenn es bei Peritonitis hilft, ein noch besseres Prophylacticum sein müsse, enthält einen principiellen Irrthum in sich. Wir wissen heut, dass es kaum möglich ist, eine Wunde bei länger dauernder Operation wirklich steril im bacteriologischen Sinne zu erhalten. Wir wissen aber auch, dass der Organismus mit einer grossen Anzahl selbst pathogener Keime ohne all unser Zuthun fertig zu werden vermag, dass insbesondere die Bauchhöhle — gesundes Peritoneum vorausgesetzt — vermöge ihrer ungemein grossen Resorptionsfähigkeit eine erstaunliche Menge von Bakterien unschädlich in sich aufzunehmen im stande ist, und wir wissen weiter nach den schönen Untersuchungen von Grawitz, dass namentlich in der Bildung eines entzündlichen Herdes die Gefahr einer sich anschliessenden diffusen Peritonitis begründet ist. Der von einer solchen ausgehenden stetigen Neuinfection ist die resorbirende Kraft des Peritoneum auf die Dauer nicht gewachsen, vielleicht weniger weil zu grosse Mengen pathogener Keime es auf einmal überschwemmen, als weil mit ihnen die Entzündungsproducte des primären Herdes verschleppt werden, andere minder leicht resorbirbare, weil grössere corpusculäre Elemente, an denen sie festhaften, vor allem aber fertige Toxine, die auf die Gewebszellen des Peritoneum eine in hohem Maasse schädigende Wirkung ausüben. So entstehen immer neue Herde, schliesslich diffuse Bauchfellentzündung, bald rascher bald langsamer, je nach der Virulenz der Keime, je nach den prädisponirenden Momenten.

Aus dieser Betrachtung folgt einmal die Forderung, das normale Peritoneum möglichst zu schonen, — ihr wird durch die moderne Operationstechnik, insbesondere den Ersatz der Antisepsis durch die

Asepsis Rechnung getragen; doch soll jetzt hierauf nicht weiter eingegangen werden, — folgt aber weiterhin ein für die Therapie bedeutungsvoller Gegensatz zwischen den anatomischen und physiologischen Verhältnissen der Peritonealhöhle bei einer circumscribten septischen Peritonitis und nach einer eben beendeten Laparotomie, bei welcher vielleicht eine Anzahl pathogener Keime trotz aller Asepsis in die Bauchhöhle gelangt sind. Dort haben wir einen Herd vor uns, von dem aus eine Verschleppung phlogogener Stoffe zu befürchten ist, der deshalb so rasch wie möglich isolirt werden muss; da passt Opium in grossen Gaben; hier haben wir es mit Wunden zu thun, die sich erst zu Herden entwickeln könnten; da gilt es der Ansiedlung der Microben in ihnen und der Herdbildung vorzubeugen. Um so eher ist dies zu erhoffen, je rascher die Vertheilung der vorhandenen Keime über grosse Flächen des Peritoneum erfolgt, je schneller sie durch Resorption unschädlich gemacht werden können. Die Peristaltik erscheint daher für den Ausbruch der Peritonitis ein besseres Prophylacticum, als das Opium.

Nach aseptisch ausgeführter Laparotomie, die keinen schon bestehenden Infektionsherd zurückliess, ist deshalb der Vorschlag Tait's beachtenswerth, schon vom ersten Tage an Abführmittel zu reichen. Denn gerade auf die ersten Stunden kommt es an, ob eine Ansiedelung der in das Abdomen gelangten Bakterien an den dafür disponirten Stellen, d. h. den Orten, wo das normale Epithel verloren gegangen oder doch geschädigt worden ist, stattfinden wird oder nicht. Jedenfalls ist unter gewöhnlichen Umständen keine Ruhigstellung des Darmes nach der Operation indicirt, vielmehr vor wie nach dem Eingriffe, sowie späterhin bei normal bleibendem Verlaufe völlige Opiumabstinenz dringend anzurathen.

Bei sehr lebhaften Schmerzen kann man sich freilich zur subcutanen Morphiuminjection veranlasst fühlen, doch sei man auch hiermit nicht zu freigebig; durch psychische Einwirkung, guten Zuspruch lässt sich bei verständigen Patienten viel erreichen, und auch Morphiumanwendung meist ganz umgehen. Es gegen hartnäckiges qualvolles Chloroformerbrechen anzuwenden, liegt meist noch weniger Anlass vor. Morphium steigert vielfach die Brechneigung. Ruhige horizontale Lagerung, absolute Abstinenz jeder

Flüssigkeitsaufnahme per os für die ersten 24 Stunden sistirt das Erbrechen am schnellsten und sichersten.

Eine Ausnahme erleidet die gegebene Regel, wenn eine schon vorhandene septische Entzündung die Indikation zur Operation abgab und dieser Herd durch dieselbe nicht beseitigt werden konnte, z. B. bei Laparotomie wegen eiteriger Perityphlitis. — Eine weitere Ausnahme lässt sich auch wohl konstatiren für einige Fälle von Darmresektionen. Durchaus nicht für alle! Wo sich die Darmnaht ganz exakt in normalem Gewebe aseptisch ausführen liess, passt die Opiumabstinenz wie für eine einfache Ovariectomie; wo indess ungünstige Verhältnisse die Naht erschwerten, sehr ungleiche Lumina der zu vereinigenden Darmenden oder Circulationsstörungen die Gefahr nahelegen, dass eine gegen die Nahtstelle andrängende starke Peristaltik sie insuffieient machen könne, würde ich vorziehen, für die ersten 24 Stunden den Darm durch Opium ruhig zu stellen. In dieser Zeit ist es bereits zu genügend festen Verklebungen gekommen, so dass, wenn keine Infection vorliegt, ein Platzen der Naht nicht mehr zu fürchten ist, eine weitere Darreichung von Opium also erst wieder besondere Indikationen benöthigte.

Ein am zweiten oder dritten Tage gereichtes Abführmittel ist bei sonst normalem Verlauf, falls nicht schon vorher spontaner Stuhlgang erfolgt war, stets zu empfehlen; es mildert die subjektiven mit jeder Obstipation verbundenen Beschwerden des Kranken. Bis zum 6. oder 8. Tage oder noch länger mit der ersten Darmentleerung warten zu wollen, ist nicht nur zwecklos, sondern nicht ungefährlich, insofern eine etwa schon bestehende Behinderung der Durchgängigkeit des Darmlumens dadurch leicht verdeckt und erst zu spät erkannt wird.

Die Gegner einer systematischen Opiumnachbehandlung werfen derselben direct vor, die Entstehung eines Ileus nach Operation zu begünstigen, indem sie der Bildung fester Adhäsionen Vorschub leiste und die Darmmüsculatur paretisch mache. Durch frühzeitige Anregung der Peristaltik hofft man ausgedehnte Verwachsungen zu verhüten oder sich dennoch bildende noch rechtzeitig lockern und dehnen, einer wirklichen Darmocclusion also vorbeugen zu können. In dieser Absicht empfiehlt man deshalb auch beim Auftreten der ersten Zeichen eines Darmverschlusses sogleich mit Drasticis

energisch und consequent vorzugehen. Nicht mit Unrecht sieht man die Ursache des Ileus in vielen Fällen weniger in der durch Adhäsion bedingten Knickung des Darmes, als in der Lähmung seiner Musculatur; erst beides zusammen bedingt den totalen Verschluss. Eine kräftige Peristaltik des Darmes unmittelbar über der Knickungsstelle würde den Koth durch die Stenose hindurchtreiben; deshalb der Rath, diese durch Ricinus-, Crotonöl etc. zu erzwingen. Ich kann diesem Ideengange, so manches Richtige er gewiss enthält, doch nicht rückhaltlos beipflichten.

Eine einfache Ruhigstellung zweier normaler Serosaf lächen gegen einander bedingt auch in mehreren Tagen noch keine Verwachsung derselben. Dazu ist ein besonderer Reiz nöthig, wie er z. B. bei der Darmnaht durch die Darmwunde und die Nähte ausgeübt wird. Nicht das Opium erzeugt die Verwachsungen, sondern die durch den Eingriff bedingte, durch den Gebrauch der Tupfer und Schwämme, den austrocknenden Einfluss der Luft, die Anwendung der Antiseptica hervorgerufene Zerstörung oder doch Schädigung des peritonealen Epithels. Im Bereich jedes Substanz-Defectes des Peritoneums ist die Verwachsung mit einer benachbarten serösen Fläche wohl unausbleiblich; mag man Opium oder Abführmittel geben, die Wundfläche eines Ovarialstieles, eines resecirten Netzstumpfes verklebt unter allen Umständen mit irgend einem Organ des Abdomen, vernarbt sicher nicht einfach durch Ueberkriechen des Epithels vom Wundrande her, auch wenn man durch Eingiessen von Kochsalzwasser, Oel etc. sich noch so sehr bemüht, einen Contact mit einer serösen Fläche unmöglich zu machen. Die Erfolglosigkeit aller dieser Versuche haben sie ja auch nie sich allgemein einbürgern lassen. Namentlich aber sind es infectiöse Processe, die zu festen flächenhaften Verlöthungen führen. Je grösser die rückbleibenden Wunden und Fremdkörper sind, auf je weitere Strecken sich der entzündliche Reiz ausbreitet, um so ausgedehnter sind auch die sich bildenden Adhäsionen. Ihrer Entstehung kann daher kaum die Nachbehandlung, nur die Vervollkommnung der Operationstechnik vorbeugen. — Die Erfahrung hat ja auch schon den günstigen Einfluss der Asepsis, der möglichsten Vermeidung der Eventration der Därme, wie jeder unnöthigen Läsion der Peritonealauskleidung auf die Häufigkeit der Fälle von Ileus nach Laparotomien bewiesen,

wie andererseits auch schon zur Genüge gezeigt, dass auch frühe Anwendung von Abführmitteln gegen die Entstehung einer Darmocclusion und zwar auch solcher durch Adhäsion und Knickung bedingter nicht sicher schützt.

Ein Zurücklassen wunder Flächen in der Peritonealhöhle wird sich nie völlig vermeiden lassen. Daher werden wir auch stets mit Verwachsungen und ihren üblen Folgen, partieller oder völliger Verschlussung des Darmes, hie und da, wenn auch seltener als bisher zu rechnen haben. Die durch sie bedingten Störungen entwickeln sich gewöhnlich erst allmählich zu bedenklicher Höhe. Bei normaler Temperatur, ruhigem oder nur wenig beschleunigtem Pulse — das Fehlen von Komplikationen vorausgesetzt — sistirt der Abgang von Stuhl und Flatus, Koliken treten auf, man sieht und fühlt die sich immer stärker blähenden Darmschlingen in lebhafter Peristaltik und kann ihre Bewegungen oft deutlich bis zu immer dem gleichen Punkte verfolgen. Der Leib treibt langsam auf, bleibt aber weich, auf Druck schmerzlos, Gase gehen nach oben ab, Würgebewegungen, Erbrechen gesellen sich hinzu. Was sollen wir unter diesen Verhältnissen thun? Zuwarten? oder Opium, oder Abführmittel geben?

Ehe ich diese Frage zu beantworten versuche, ist es vielleicht nicht überflüssig, zuvor die weitere zu erörtern, wodurch denn die Adhäsionen zur Darm-Stenose resp. -Occlusion führen? Die Verlöthung einer oder mehrerer Darmschlingen für sich kann diese Störung nicht bedingen; sehen wir doch nach Ablauf diffuser Peritonitis den Darm nicht so selten nahezu normal functioniren, obwohl die Obduction enorm ausgebreitete, oft unlösliche Verlöthungen zahlreicher Schlingen unter einander, wie mit der Bauchwand nachweist. — Die Autopsie bei der Operation resp. Section zeigt als häufigste Veranlassung eine winklige Abknickung des Darmes an der Stelle seiner Verwachsung. Bis zu ihr hin ist der zuführende Schenkel gebläht, der unter spitzem Winkel abbiegende abführende, wie die tiefer gelegenen Schlingen sind leer; die Beseitigung der Knickung durch Lösung der Verwachsung reicht gewöhnlich aus, die Kothpassage sogleich wieder herzustellen. Mit der Feststellung dieses Befundes haben sich die meisten Autoren begnügt. Es schien klar, dass eine scharfwinklige Knickung den Darm unwegsam machen müsse, wie ja auch der Gummischlauch

eines Irrigators keinen Tropfen Wasser mehr durchlässt, sowie man ihn knickt. Der an der konkaven Seite des Knickes entstehende Sporn legt sich an die Innenfläche der convexen Wand und verschliesst das Lumen nach Art eines Ventils. Indess der Darm ist kein starrwandiger Irrigator Schlauch. Durch mehrfache Thierversuche habe ich vor einigen Jahren zu zeigen vermocht, dass es durch noch so starke, durch Naht fixirte Knickung nicht gelingt, beim Hund eine Darmocclusion zu erzeugen. Die Peristaltik trieb stets den Darminhalt durch die geknickte und verengte Partie hindurch. Freilich dürfen diese Ergebnisse nur mit Vorsicht auf die Pathologie des Ileus beim Menschen übertragen werden, da die Muskulatur des Hundedarmes erheblich kräftiger, seine Wand im Verhältniss zum Darmlumen beträchtlich dicker ist, als beim Menschen. Aber es haben ja schon vor vielen Jahren die zahlreichen zur Erklärung der Brucheinklemmung an menschlichen Leichen angestellten Experimente erwiesen, dass einfache Knickung den Darm wohl verengen, aber nicht verschliessen kann. Die andrängende Flüssigkeit hebt die mesenteriale Seite des Darmes an der Knickungsstelle von der convexen Wand mit relativer Leichtigkeit ab, gerade so, wie sie dies übrigens auch in einem geknickten dünnwandigen Gummischlauch mit leicht dehnbarer Wand thut; die Passage ist damit frei.

Meiner Vermuthung nach kommt der Verschluss des Darmes bei der Abknickung in analoger Weise zustande, wie im Busch'schen Stenosenversuch. Es kommt nie zur Occlusion bei einfacher seitlicher Adhärenz. Das die Adhäsion und Knickung bedingende in Organisation begriffene Exsudat umgreift stets den Darm ringsum bis zum Mesenterium, greift oft genug auf dieses über und verengt also den Darm ähnlich wie das um den Katheter gelegte Band in jenem Experimente; die Dehnung des zuführenden Schenkels ist es, die die Stenose zum wirklichen Verschluss umwandelt. Deutlicher ist die mit der Darmknickung stets verbundene Compression in jenen Fällen, wo die Adhäsion sich nicht auf eine circumscribte Stelle beschränkt, sondern eine grosse, mehrere Centimeter lange Darmschlinge sich in starre Exsudatmassen eingebettet findet. Die Darmblähung reicht bis zum Beginn des festen Exsudats; hier findet sich die Knickung. Sie mag oft genug erst secundär, eine Folge der Dehnung des Darmes oberhalb der Adhäsion sein. Ich habe dies wiederholt bei

Peritonitiden mit Ileuserscheinungen beobachtet. — Der Darminhalt gleitet bis zur stenosirten Stelle herab. Eine normale kräftige Peristaltik würde ihn durch sie hindurchtreiben. Der die Adhäsion erzeugende entzündliche Process, oft genug ja septischer Natur, schwächt aber, ja lähmt die Muscularis der benachbarten Schlingen. Daher stagnirt der Koth oberhalb der Stenose und dehnt den zuführenden Schenkel. Die Parese führte zur allmählichen Dehnung, die Dehnung andererseits steigert die Parese. Drängt jetzt die gesteigerte Peristaltik der höher gelegenen Schlingen viel Koth in das sich selbst nur schwach contrahirende Darmstück oberhalb der Verengung, so dehnt sie dies nur stärker: der Verschluss wird perfect.

Was sollen unter solchen Umständen Drastica nützen? Die mechanische Lösung der Adhäsion beseitigt, so paradox dies klingt, mit der Stenose den Verschluss. Sie wirkt wie der Scheerenschnitt, der beim Busch'schen Stenosenversuche das einengende Band durchtrennt. Die Anhänger der abführenden Behandlung erhoffen eine solche Lösung durch den Zug der in reger Peristaltik befindlichen benachbarten Därme auf die verlötheten Schlingen. Auch hoffen sie im zuführenden Schenkel selbst kräftige Contractionen anzuregen. Beides wohl vergebens. Im Beginn der Bildung der Adhäsion möchte dies gelingen. Prophylactisch kann daher wohl die frühzeitige Anregung der Peristaltik einem totalen Verschluss durch Knickung vorbeugen. Ist das die Knickung fixirende Exsudat aber erst einmal einige Tage alt, fest geworden und in Schrumpfung begriffen, dann löst die Peristaltik allein sicher die Adhäsion nur äusserst selten, wohl aber steigert sie die Dehnung und damit die Circulationsstörungen im zuführenden Schenkel im bedrohlichen Maasse. Den parctischen Darmtheil kräftigt sie kaum. Sind daher die geschilderten Erscheinungen einmal aufgetreten, dann verzichtet man meiner Meinung nach besser auf die Darreichung von Laxantien überhaupt oder begnügt sich, falls noch diagnostische Zweifel bestehen, mit einem einzigen Versuch, durch Ricinusöl und Clysmen Stuhl zu erzwingen. Misslingt er, so forcire man nicht die Peristaltik, sondern beruhige sie.

Die Dehnung des zuführenden Darmtheiles muss bekämpft werden; dieser Indication entsprechen am besten häufig zu wiederholende Magenausspülungen. Sie wirken da, wo es sich, wie meist

bei Adhäsionen und Darmknickung wenigstens im Anfang nicht um mechanische Occlusion, sondern nur um Stenosirung handelt, nicht nur palliativ, sondern in vielen Fällen sicher heilend. Hohe Mastdarmläufe können ihre Wirkung vielleicht unterstützen, indem sie — bei tiefem Sitz der Knickung durch Andrängen des Wassers gegen die Verengung, bei höherem durch eine sich bis zum Hinderniss aufwärts fortleitende Antiperistaltik — am unteren Knickungsschenkel einen Zug ausüben; löst doch auch im Busch'schen Stenosenversuche der Zug und die Dehnung am abführenden Ende den Verschluss. Doch möchte ich auf diese hypothetische Wirkung keinen grossen Werth legen. Im gleichen Sinne wie die Magenausspülungen wirkt aber auch das Opium, indem es durch Beruhigung der Peristaltik das gewaltsame Antreiben des Darminhaltes gegen das Hinderniss und damit die oberhalb stattfindende Dilatation und damit wiederum die Parese dieses Darmschenkels sistirt. Seine contractile Kraft erholt sich wahrscheinlich am ehesten, sowie man ihm Ruhe gönnt. Dass es durch das Opium erst recht gelähmt wird, erscheint wenig glaublich.

Die Erfahrung stimmt mit diesen theoretischen Erwägungen überein. Wie beim chronischen durch Narbenstenose oder Carcinom bedingten Ileus leistet auch bei den in Rede stehenden durch frische Adhäsion und Knickung bedingten Störungen das Opium mehr als Abführmittel. Wiederholt sah ich bei Anwendung der letzteren bedrohliche Verschlimmerung, bei Ersatz durch grosse Dosen Opium rasche Besserung, Wiederabgang von Flatus und Stuhl und Genesung eintreten. Auch eine Durchsicht der in der Literatur beschriebenen Fälle ergibt Gleiches.

Die Erfahrung lehrt nun weiter, dass eine der häufigsten Veranlassungen zu ausgedehnter Adhäsionsbildung und dadurch gehemmter Kothpassage local begrenzte infectiöse Processe sind; daher die wenig befriedigenden Resultate der operativen Lösung solcher, wenige Tage nach einer Laparotomie entstandenen Darmknickung durch neuen Bauchschnitt; nicht selten schloss sich derselben eine rasch tödtliche, diffuse Peritonitis trotz allen aseptischen Vorgehens an. Die Lösung der den Verschluss bedingenden, aber auch den septischen Herd abkapselnden Adhäsionen führte zu einer schnellen Ausbreitung der infectiösen Entzündung auf das gesammte Peritoneum. In solchen Fällen wären Abführmittel erst recht zu

widerrathen. Denn führen sie zu einer Zerreiſſung der Adhäsionen, so öffnen sie auch der Verschleppung der Bacterien Thür und Thor. Von vornherein wissen wir aber meist nicht, ob septische oder aseptische Entzündung zu Adhäsion und Knickung geführt hat; denn auch die erstere braucht durchaus nicht immer von Fieber begleitet zu sein; ein weiterer Grund, dem Opium im Allgemeinen den Vorzug zu geben.

In anderen Fällen führt die Verwachsung nicht durch Knickung zum Ileus, sondern zu einer rein mechanischen totalen Darmocclusion durch Strangbildung oder Umschnürung einer Darmschlinge durch eine andere (Spencer Wells) oder durch Einklemmung eines Darmes zwischen dem adhärenen Netz oder Darme und der Bauchwand etc. Für diese Fälle passen weder Opium noch Abführmittel, hilft nur die mechanische Beseitigung der Einklemmung oder Umschnürung durch Laparotomie, schadet die Anregung der Peristaltik jedenfalls mehr als die Ruhigstellung.

Das Gleiche gilt für die ja glücklicher Weise seltenen Fälle acuter Occlusion schon am ersten Tage nach der Laparotomie durch Volvulus, Einklemmung eines Darmes durch die Bauchnaht, oder zwischen den Rändern der Bauchwand.

Deutet vorhandenes Fieber, Pulsbeschleunigung auf septische Vorgänge in der Bauchhöhle hin, dann kann es sich sowohl um reinen Pseudo-Ileus, ausschliesslich functionelle Darmstörung durch Lähmung ihrer Muskulatur oder auch um eine locale Infection mit Adhäsion und Knickung handeln. In beiden Fällen werden Abführmittel schaden.

Als Résumé vorstehender Betrachtungen möchte ich folgende Sätze aufstellen: Von wenigen Fällen von Darmresectionen und jenen Laparotomien, die einen Infectionsherd zurücklassen, abgesehen, ist im allgemeinen für die Nachbehandlung, solange Störungen ferne bleiben, Abstinenz von Opium zu empfehlen. Es ist nicht nur zwecklos, sondern kann schädigend wirken. Vielmehr suche man von Anfang an, ev. schon vom Tage der Operation die Peristaltik durch leichte Abführmittel, speciell salinische Wässer anzuregen, und mindestens am 2. bis 3. Tage Stuhlgang zu erzielen.

Treten Zeichen von subacutem, mit Wahrscheinlichkeit

auf Adhäsionen zurückzuführenden Ileus auf, so versuche man bei absoluter Enthaltung jeder Nahrung, selbst einfachen Wassers per os, durch in kurzen Zwischenräumen zu wiederholende Magenausspülungen und Opium als Suppositor die Störung zu beseitigen. Abführmittel sind zu vermeiden. Bessern sich die Erscheinungen, so verabfolge man dann hohe Wassereinläufe in den Mastdarm ev. mit Glycerinzusatz. Tritt binnen 24, längstens 48 Stunden keine deutliche Besserung ein, so erwäge man die Wiederöffnung des Abdomens.

Bei Verdacht auf acute mechanische Darmocclusion, wie beim Auftreten peritonitischer Symptome sind Abführmittel streng contraindicirt.

Die Freunde einer laxirenden Behandlung werden vielleicht einwenden, dass durch die Opiumdarreichung bei acutem wie subacutem Ileus nur zu leicht der günstigste Zeitpunkt zu seiner operativen Beseitigung versäumt werde. Ich gebe zu, dass dieser Fehler vielleicht begangen worden ist, aber er lässt sich vermeiden. Auch ist zu bedenken, dass die bei Darmocclusion vor allem zu fürchtenden Circulationsstörungen sich bei Opiumtherapie weit langsamer entwickeln, als beim Gebrauch von Drasticis. Indess wir wollen versuchen, die Indicationen für eine neue Laparotomie etwas genauer zu präcisiren;

Von seltenen anderen Zufällen abgesehen, wie das Vergessen eines Schwammes, einer Comresse, eines Instrumentes in der Bauchhöhle, können drei Störungen des Verlaufes ein Wiederöffnen des Abdomen verlangen: Nachblutung, Darmverschluss, Peritonitis.

Ueber die Berechtigung der ersten dieser drei Anzeigen besteht heute kein Zweifel mehr. Sind die Erscheinungen der Nachblutung deutlich — meist erfolgt sie ja am ersten Tage nach Abgleiten einer Ligatur — rasch zunehmende Anämie, Kleinerwerden und Beschleunigung des Pulses bei normaler oder subnormaler Temperatur, sich steigende Unruhe, Angstgefühl, Erbrechen, vielleicht gar das Auftreten einer nachweisbaren Dämpfung in den abhängigen Partien des Abdomen, dann muss schleunigst die blutende Stelle aufgesucht und das Gefäss unterbunden werden. Dass dabei die Asepsis mit gleicher Strenge gewahrt werden soll, wie bei der ersten Operation ist zwar selbstverständlich, wird leider

bei der zur möglichsten Eile drängenden Lebensgefahr nur zu leicht vernachlässigt. Die dadurch verschuldeten unglücklichen Ausgänge können natürlich der Richtigkeit der Indication keinen Eintrag thun.

Um so grösser sind die Meinungsverschiedenheiten über die Nothwendigkeit neuen operativen Vorgehens bei den beiden anderen Complicationen. Freilich herrscht darüber unter den Chirurgen nahezu Uebereinstimmung, dass man einen sicher diagnosticirten mechanischen Darmverschluss, falls der Kräftezustand des Patienten noch ein leidlicher ist, operativ lösen soll, je früher um so besser. Deshalb beanspruchen sie ja den Ileus als ihre Domäne; daher machen sie ja dem internen Mediciner so oft den Vorwurf, durch zu lange zwecklose innere Medication den günstigsten Zeitpunkt für einen Erfolg versprechenden operativen Eingriff versäumt zu haben. Berücksichtigt man, dass nach Spencer Wells von 1000 Laparotomirten nicht weniger als 11 an Ileus zu Grunde gehen, so müsste man daher erwarten, ziemlich häufig von Relaparotomien wegen Ileus nach Bauchschnitt zu hören. Steht doch der Patient hier von Anfang an unter Obhut des Chirurgen, entwickeln sich doch die gefährlichen Complicationen direct unter seinen Augen! Weit gefehlt! Eine Durchsicht der Literatur lässt nur eine recht spärliche Anzahl einschlägiger, sehr zerstreut veröffentlichter Fälle auffinden. Es ist eine grosse Ausnahme, wenn ein Chirurg allein z. B. Lucas Championnière über 6 Fälle von operativ behandeltem Ileus nach Laparotomien zusammenhängend berichtet. Ich habe deswegen meine ursprüngliche Absicht, einmal möglichst alle bisher veröffentlichten Fälle zusammenzustellen, um so einen zahlenmässigen Einblick über den Erfolg der Operation zu bekommen, wieder fallen lassen. Die Zusammenstellung wäre doch nur höchst unvollständig und ungenau ausgefallen. Die meisten Fälle sind sicher nicht publicirt; wahrscheinlich waren die Resultate nicht sonderlich befriedigend. Aber ebenso sicher ist anzunehmen, dass in recht vielen Fällen der rechtzeitige, vielleicht lebensrettende Eingriff unterlassen worden ist. Warum? Wegen der Unsicherheit der Diagnose, der stets erhofften Möglichkeit spontaner Lösung des Verschlusses, der bisher ziemlich ungünstigen Ergebnisse der Laparotomie wegen Ileus.

Die Resultate der secundären Laparotomie sind allerdings bis heute noch wenig erfreulich; sie sind indess, wie eine nähere

Durchsicht der publicirten Fälle lehrt, meist die Folge zu spät vorgenommener Eingriffe, die Folge einer so langen Verzögerung, bis der Kräftezustand des Patienten erschöpft oder eine Peritonitis zum Darmverschluss hinzugetreten war. Bei frühzeitiger Operation ist ihre Gefahr, wie einige Fälle lehren, sicher nicht erheblich. Ist man doch beim Ileus nach Laparotomien meist in der günstigen Lage, von vornherein mit Wahrscheinlichkeit den Sitz der Occlusion zu kennen. Langes Suchen nach dem Hinderniss ist meist nicht nöthig. — Die Möglichkeit spontaner Lösung des Verschlusses selbst in scheinbar verzweifelten Fällen ist freilich durch die Erfahrung genügend sicher gestellt. Hierauf warten zu wollen hiesse indess den gleichen Fehler begehen, wie den spontanen Ablauf einer incarcerirten Hernie abzuwarten. Und was die Unsicherheit der Diagnose betrifft, so möchte ich doch fragen, ob sie denn wirklich, von Ausnahmefällen abgesehen, so gross ist, um ein so langes Zuwarten, wie es meist noch üblich ist, zu rechtfertigen. Gelingt es auch nicht immer die Art des Verschlusses frühzeitig zu diagnosticiren, die Thatsache, dass ein solcher besteht, ist doch meist frühzeitig zu erkennen, und sie sollte ausreichen, wenn die innere Medication nicht rasch Besserung bringt, uns zur Operation zu veranlassen. Die Forschungen der letzten Jahre haben uns ja doch in der Diagnose des Ileus ein gutes Stück weiter gebracht und uns in dem Wahl'schen Zeichen der Palpation der tumorartig aufgetriebenen abgeschnürten Darmschlinge, wie der von Schlange, Obalinski u. A. hervorgehobenen vermehrten Peristaltik der zuführenden Schlinge vorzügliche Handhaben zur Orientirung gegeben. Eine vom ersten Auftreten irgendwie verdächtiger Symptome ununterbrochene genaue Beobachtung und häufig wiederholte sorgsame Untersuchung des Abdomen ist freilich selbstverständliche Bedingung.

Die Hauptschwierigkeit der Diagnose des Ileus nach Laparotomien liegt sicher auch heute noch in der Aehnlichkeit mit dem Symptomenbild vieler Fälle von Peritonitis. Man könnte sich ja nun, freilich den Entscheid über die Vornahme einer neuen Laparotomie leicht machen, indem man erklärt, auch die Peritonitis stets zum Gegenstande chirurgischer Therapie machen zu wollen. Das hiesse indess weit über das Ziel hinausschiessen und würde die Operation selbst nur in Misscredit bringen. Die Erfolge der Laparotomie bei

diffuser Peritonitis sind noch so ungünstige, dass es dringend geboten erscheint, unter den der Operation zu unterwerfenden Fällen eine strenge Auswahl zu treffen. — Es lassen sich die Indicationen für die Wiederöffnung der Bauchhöhle bei Ileus und Peritonitis nicht ganz von einander gesondert besprechen, weil eben die eine Complication nur zu oft die andere zur Folge hat. Wir gelangen vielleicht am ehesten zur Aufstellung präciser therapeutischer Forderungen, wenn wir die einzelnen Fälle wieder in Gruppen ordnen und zunächst diejenigen Gruppen absondern, bei denen die Indication oder Contraindication zum Eingriff ziemlich klar auf der Hand liegt. Ich bin mir wohl bewusst, welche Unzuträglichkeiten eine solche Schematisirung in sich birgt, wie unmöglich es ist, jeden Fall scharf einer bestimmt umgrenzten Klasse zuzutheilen. Aber es handelt sich ja zunächst nicht darum, für jeden einzelnen Fall specielle Anweisungen zu ertheilen, sondern für die Allgemeinheit Durchschnittsnormen aufzustellen.

Da die bei weitem grösste Mehrzahl aller Fälle von Bauchfellentzündung mit Fieber, die reiner Darmocclusion ohne Temperatursteigerung verlaufen, so erscheint es mir von rein praktischen Gesichtspunkten aus, so wenig wissenschaftlich dies auch ist, und so manche Ausnahme die Prämisse erleidet, nicht nur erlaubt, sondern zweckmässig, die ganz ohne jede Temperatursteigerung verlaufenden Fälle von den fieberhaften für die Besprechung der therapeutischen Grundsätze auseinanderzuhalten. Ich weiss ja sehr wohl, dass viele, gerade die schwersten Fälle septischer Peritonitis fieberlos ablaufen können; gerade bei ihnen sind aber die anderen Symptome der Infection sehr ausgeprägt und kommt eine Operation fast nie in Frage. Auch habe ich selbst ja gerade in meiner Arbeit über Ileus und Pseudoileus auf die Fälle aufmerksam gemacht, in denen selbst typische exsudative Bauchfellentzündungen nach Laparotomien viele Tage, ja selbst einige Wochen sich unter undeutlichen Erscheinungen eines Ileus bis zum Tode hinziehen können, ohne dass auch nur einen Tag die Temperatur über $37,8^{\circ}$ in die Höhe stieg, doch bleiben diese Fälle ja immer seltene Ausnahmen.

Relativ klar liegen die Verhältnisse dann, wenn die Störung erst ziemlich spät nach der Laparotomie auftritt; war der Verlauf in der verfloffenen Zeit ein ganz normaler, war bereits ein oder

mehrere Mal Stuhl erfolgt, setzen erst nach vielleicht schon 10—14 Tagen die bekannten Zeichen eines Darmverschlusses und zwar plötzlich ein: Sistiren von Flatus, absolute Stuhlverstopfung, Koliken, für Inspektion und Palpation gesteigerte Peristaltik, Erbrechen etc., bleibt dabei die Temperatur unter 38°, der Puls ruhig oder nur wenig beschleunigt, dann haben wir es nahezu sicher mit einem mechanischen Verschluss durch Volvulus, Abschnürung durch ein Pseudoligament, Abknickung oder dergl. zu thun. So lagen, wie die Casuistik zeigt, vielleicht die meisten Fälle, in denen bisher erfolgreich laparotomirt wurde. Für diese Gruppe passt die frühzeitige Operation, da ist es auch nicht gut, das Symptomenbild etwa durch irgend welche innere Medication zu trüben; man beobachte vielmehr mit gespannter Aufmerksamkeit die Entwicklung der oben berührten objectiven Zeichen des Verschlusses, bereit einzugreifen, sowie diese die Diagnose sichern lassen. Im zweifelhaften Falle wird ein Abführmittel, Ricinusöl, nach vorgängiger Magenausspülung in den Magen gegossen, die Situation rasch klären; bleibt der Stuhl aus, verschlimmern sich gar die Beschwerden, dann zögere man freilich auch nicht mit der sofortigen Wiederöffnung des Bauches.

Die gleiche Indication liegt vor bei dem ganz acut gleich nach der Operation auftretenden Ileus; hier kann nur die rasche Operation Hülfe bringen, weil die Occlusion, fast immer auf einem operativen Fehler beruhend, seltener durch Volvulus erzeugt, rein mechanischer Art ist. Allerdings collabiren gerade unter solchen Umständen manche Patienten so schnell, dass der Tod erfolgt, ehe man sich nur einigermaßen über die Ursache des Collapses klar ist, und bei dem besten Willen zu frühzeitiger Operation doch mit derselben zu spät kommt. In diesen Fällen ist eben Hülfe unmöglich, aber sie sind doch die selteneren. Meist bleibt soviel Zeit, um wenigstens zu einer Wahrscheinlichkeitsdiagnose zu gelangen, wofern man sich nicht durch Opium selbst das typische Symptomenbild verdeckt. Ein rein functioneller Ileus macht nicht so früh nach der Operation so stürmische Erscheinungen.

Entwickelt sich das Bild der Darmocclusion mehr subacut nach Ablauf der ersten Tage, dann haben wir es, wie oben auseinandergesetzt, gewöhnlich mit Verwachsungen und Abknickungen zu thun und nach den vorhin dargelegten Grundsätzen zu handeln.

Halten die Ileuserscheinungen trotz Magenausspülungen und Opium an, bleibt der Abgang von Flatus aus, besteht das Erbrechen fort, nimmt der Meteorismus zu, so schreite man auch dann zur neuen Laparotomie, ehe die diffuse Darmlähmung mit ihrer fassförmigen Auftreibung des Abdomen die Peritonitis ankündigt. Es ist mir kein Fall aus der Literatur bekannt geworden, in welchem etwa eingegriffen wäre, ohne dass sich ein mechanisches Hinderniss gefunden hätte. Differential-diagnostisch kämen hier namentlich die fieberlosen Fälle von Pseudoileus in Frage. Das Verhalten des Pulses kann hier ausschlaggebend werden. Ein ruhig bleibender Puls spricht entschieden für Ileus, starke Beschleunigung mit Wahrscheinlichkeit für Infection.

Weit grössere Schwierigkeiten setzen der Beurtheilung die häufigen Fälle entgegen mit dauerndem, noch mehr die mit zeitweiligem geringem Fieber. Temperatursteigerung, selbst nur einmalige, bedingt immer, namentlich, wenn sie von erheblicher Pulsbeschleunigung begleitet ist, den Verdacht einer wenn auch begrenzten peritonealen Infection und mahnt, mit einer neuen Operation nicht allzu voreilig zu sein. Freilich soll das nicht heissen, die Hände in den Schooss zu legen oder lediglich bei Opiumdarreichung den Gang der Dinge bis zum Schluss abzuwarten.

Vom pathologisch-anatomischen Standpunkte aus und nach den bisherigen klinischen Erfahrungen ist jeder operative Eingriff aussichtslos bei allgemeiner peritonealer Sepsis ohne jedes oder mit nur geringem Exsudat, also in Fällen, bei denen die Autopsie lediglich eine weit verbreitete fleckweise oder streifenförmige Injection der Serosa und starken Meteorismus ergiebt, sowie ferner bei der Form der diffusen, jauchigen Peritonitis, bei der eine wechselnd grosse Menge trüber, missfarbiger, serös-eitriger Flüssigkeit, meist mit Blutbeimischungen im kleinen Becken und zwischen den Darmschlingen angesammelt ist. — Chancen für einen operativen Eingriff bietet allein die circumscribte, abgesackte, intraperitoneale Eiterung, wie die von einem primären Herde etappenförmig unter steter Bildung fibrinös eitriger Auflagerungen und Adhäsionen allmählich fortschreitende und so schliesslich diffus gewordene eiterige Form der Peritonitis.

Erlauben die Krankheitserscheinungen vielleicht schon eine ähnliche Auseinanderhaltung? Mit einer gewissen Reserve glaube

ich diese Frage bejahen zu dürfen. Es überwiegen bei den ersten Formen die Zeichen der septischen Allgemeininfektion über die der localen Entzündung. Sehr rasches Ansteigen der Temperatur gleich am ersten Tage nach der Hernio- oder Laparotomie bis zu den höchsten Graden, starke Beschleunigung und Kleinheit des Pulses, wiederholtes qualvolles Erbrechen, früh und schnell auftretender diffuser Meteorismus, Störungen der Kothentleerung, bald absolute Obstipation, bald nur vorübergehende Ileus-Symptome, bald profuse Diarrhöen sind den ersten beiden Kategorien gemeinschaftlich zukommende Zeichen. Dabei ist der aufgetriebene Leib bei der ersten Form auf Druck nur wenig empfindlich, trotz der Auftreibung weich, eindrückbar. Bei den Fällen der zweiten Gruppe ist die Schmerzhaftigkeit oft schon beträchtlicher. Selbst wenn ausnahmsweise das Fieber minder hoch ist oder gar fehlt, ist doch die starke Pulsbeschleunigung höchst verdächtig. Sie lässt selbst beim Vorhandensein von Ileussympptomen im Zusammenhalt mit dem Fehlen des circumscribten Darmtumors und einer deutlichen Steigerung der peristaltischen Bewegungen die Diagnose meist frühzeitig klar stellen. In allen derartigen Fällen handelt es sich nur darum den Patienten Euthanasie zu schaffen; eine Operation kommt nicht in Frage.

Bei den beiden restirenden Kategorien pflegen die localen Entzündungserscheinungen stärker ausgeprägt zu sein, die Zeichen der Allgemeininfektion zurückzutreten. Der Puls ist wohl auch beschleunigt, entspricht indess in seiner Höhe ungefähr der Temperatursteigerung, beide wechseln nach der In- und Extensität des entzündlichen Processes. Bei ganz circumscripiter Affection kann Fieber sogar ganz fehlen oder nur 1—2 Tage in mässiger Höhe auftreten, um dann nachzulassen. Zuweilen treten alle Störungen erst mehrere Tage nach der Operation nach bisher ganz freiem Intervall auf, mit dem Fieber gleichzeitig die Schmerzen, Erbrechen u. s. w. Das klinische Bild kann dann völlig dem eines acuten oder subacuten, aber eben durch Fieber complicirten Ileus gleichen. In der That handelt es sich auch vielfach um eine Verbindung functioneller mit mechanischer Behinderung der Kothpassage, um Adhäsionen, Knickung und circumscripote Darmlähmung. Letztere beschränkt sich wie der Druckschmerz auf die nächste Nachbarschaft des Entzündungsherd. Die übrigen Schlingen behalten ihre

motorische Kraft, daher ist auch der Meteorismus nicht diffus, bleiben die Darmbewegungen sicht- und fühlbar. Nach Herniotomien, Resectionen gangränöser incarcerirter Netzstümpfe, Myotomien, Salpingotomien etc. ist gerade diese Form häufig beschrieben worden. In allen diesen Fällen wird man zunächst versuchen müssen, den Infectionsherd durch grosse Opiumgaben zu localisiren. Die Ileussymptome schwinden dann, wie die eine aseptische Adhäsion zuweilen begleitenden oft allein; halten sie indess an, so soll uns die complicirende Peritonitis nicht von der Operation abhalten. Giebt uns doch letztere die Möglichkeit durch Entleerung des abgesackten Eiterherdes auch dem Fortschreiten der septischen Entzündung Einhalt zu thun.

Schon mehrfach haben derartige Fälle Anlass zu glücklichen Relaparotomien gegeben. So beschreibt Dörffler neuerdings einen erfolgreich operirten Fall, in welchem nach Eröffnung einer perityphlitischen Eiterung Ileus entstanden war, die Adhäsion und Knickung einer Darmschlinge, die einen Theil der Abscesswand bildete, den Darmverschluss, wie die Operation ergab, veranlasst hatte. In einem Falle von Championnière gingen die Erscheinungen des acuten Ileus zurück nach Eröffnung eines um den necrotischen Stumpf eines resecirten Netzes gebildeten Abscesses. Cario beschreibt zwar einen Fall, bei dem durch Durchbruch des Abscesses nach aussen spontan Heilung erfolgte. Auf so glückliche Zufälle dürfen wir indess doch wohl nicht rechnen. Die Gefahr eines Durchbruchs des Abscesses in die noch freie Bauchhöhle oder des Todes an der Darmocclusion liegt zu nahe.

Die letzte Form, die der progredient eitrigen Peritonitis, entwickelt sich oft aus der vorhergehenden. Die anatomischen Verhältnisse, wie der klinischen Symptomencomplex ähneln dann am meisten dem bekannten Bilde der Perityphlitis. Auch für die Therapie dürfen wir wohl am besten die gleichen Grundsätze festhalten, wie sie heute für die eiterige Appendicitis maassgebend geworden sind.

Im Allgemeinen möchte ich also für ein activeres Vorgehen plaidiren, als es bisher gewöhnlich üblich war und meinen Standpunkt dahin präcisiren:

Treten bei völlig fieberfreiem Verlaufe und Fehlen auffallender Pulsbeschleunigung anhaltende Ileussym-

ptome auf, so entschliesse man sich zur Wiedereröffnung des Abdomen und zwar: bei acutem Einsetzen der Erscheinungen gleich nach der Laparotomie, oder wieder erst spät, ein bis zwei Wochen nach derselben, möglichst früh, da es sich in diesen Fällen erfahrungsgemäss fast immer um mechanischen Verschluss handelt. Eine 24—48stündige Beobachtung dürfte, falls man sich nicht durch Opium das Bild verschleiern, zum Nachweis objectiver Symptome und Sicherung der Diagnose meist ausreichen. — Bei subacutem sich in der Regel einige Tage nach der Operation entwickelndem Ileus versuche man zunächst Magenausspülungen und Opium, halte sich aber jederzeit bereit zur neuen Laparotomie, sowie nicht rasch, durchschnittlich binnen 1—2 Tagen Besserung erfolgt.

Bei zeitweise oder dauernd fieberhaftem Verlauf erfordern die Zeichen einer Peritonitis, wie einer Darmocclusion immer zunächst Opium in grossen Gaben. Geht der Ileus nicht zurück, während doch die nachweisbare Peristaltik eine diffuse Darmlähmung ausschliessen lässt, so muss das Hinderniss auch mit dem Messer aufgesucht werden, insbesondere ist nicht zu zögern, wenn die Palpation eines druckschmerzhaften Tumors die Existenz eines Abscesses wahrscheinlich macht, oder ein langsames Fortschreiten der Entzündung zu beobachten ist.

Zeichen septischer Allgemeininfektion wie diffuser Darmlähmung sind Contraindicationen eines jeden Eingriffs.

Man suche sich also stets durch genaueste Verfolgung aller Einzelheiten während des Verlaufs und fortgesetzte exacteste Beobachtung ein Urtheil über die pathologisch-anatomischen Verhältnisse in jedem Falle zu bilden, so weit dies nach unseren heutigen Erfahrungen möglich ist, und richte darnach sein Handeln ein. Dreistes Vorgehen wird mehr Menschenleben retten, als unschlüssiges Zaudern.

Ueber das bei der Laparotomie einzuschlagende Verfahren brauche ich mich nicht in Einzelheiten einzulassen, sie sind all-

gemein bekannt. Der Eingriff hat etwa bestehende mechanische Hindernisse für die Kothcirculation zu beseitigen, der Weiterverbreitung etwa vorhandener localer septischer Processe vorzubeugen. Dass also ein Volvulus zurückgedreht, ein einschnürender Strang durchschnitten werden müsse u. s. w., versteht sich von selbst, wie auch die Beachtung der Lebensfähigkeit einer abgeschnürten Schlinge und die im Falle der Gangrän nothwendige Darmresection. Nur darauf sei hingewiesen, dass man in Fällen ausgedehnter, nur sehr schwer löslicher Adhäsionen nach dem Vorgange von Zweifel oft besser thun wird, sie bestehen zu lassen und eine Entero-Anastomose zwischen dem geblähten zuführenden und dem abführenden leeren Schenkel anzulegen. Eine Darmgangrän ist ja bei Adhäsion und Knickung nur selten zu fürchten, die gewaltsame Lösung der Verwachsung aber zeitraubend und mit der Gefahr des Einreissens des Darmes, wie des operativen Shocks verbunden. Zudem stellt selbst die Lösung der Adhäsion, wie ein von mir selbst beschriebener Fall zeigt, nicht immer gleich die Durchgängigkeit der abgknickten Schlinge wieder her. Die rasch und ohne wesentliche Gefahr auszuführende Entero-Anastomose genügt allen Indicationen.

Wird beim Lösen der Adhäsion ein Abscess aufgedeckt, oder macht das Aussehen der geknickten Schlinge oder der vorgängige Verlauf irgend wie den Verdacht rege, dass ein infectiöser Process die Verwachsung veranlasst habe, dann halte ich es für fehlerhaft, die gelösten Darmschlingen einfach nach vorgängiger Desinfection wieder zu reponiren. Eine wirkliche Desinfection gelingt doch nicht. Die bisher localisirte Entzündung würde sich zu einer diffusen Peritonitis umwandeln. Gerade auf diesen technischen Fehler dürften mehrere der unglücklichen Ausgänge einer gelungenen Beseitigung eines Darmverschlusses nach Laparotomie zurückzuführen sein. Das einzige meiner Meinung nach in solchem Falle stets gebotene Mittel ist die Tamponade. Beide nach Lösung der Verwachsung entstandenen Wundflächen sind mit Jodoformgaze zu bedecken resp. zu umhüllen, und diese ist zur Wunde herauszuleiten. Sie drainirt nicht nur, sie verhütet auch durch die rasch mit ihr stattfindende Verklebung der benachbarten Darmschlingen die Weiterverbreitung der Infection.

Meine Herrn! Sie finden in dem Gesagten manche rein theoretische

tische Deductionen. Wesentlich aber basiren die gezogenen Schlussfolgerungen jedoch auf dem, was ich selbst in langer Assistenten-Laufbahn und eigener Praxis gesehen habe und einem Studium der in der Literatur niedergelegten Kasuistik, soweit diese mir zugänglich war. Die meisten dieser Mittheilungen sind freilich wegen Mangel detaillirter Angaben unzulänglich; die Erfahrung des Einzelnen zur Entscheidung so schwieriger und praktisch doch so bedeutungsvoller Fragen nicht ausreichend. Dies ist der Grund, weshalb ich glaubte, dieselben dem Congress unterbreiten zu dürfen, und weshalb ich Sie bitte, durch Mittheilung Ihrer Erfahrungen in der Discussion zu einer Einigung der zur Zeit noch so weit auseinandergehenden Anschauungen beizutragen.

XX.

Zur Operation der Geschwülste des Wirbelcanals.

Von

Dr. Kümmell,

Oberarzt der chirurgischen Abtheilung des Marienkrankenhauses¹⁾.

M. H.! Es sind nunmehr 6 Jahre verflossen, seitdem Horsley der deutschen Gesellschaft für Chirurgie über den ersten mit Erfolg auf operativem Wege beseitigten Tumor des Rückenmarks berichtete und in einer unserer Gesellschaft gewidmeten epochemachenden Arbeit seine Anschauungen über die Diagnose, den Verlauf und die Behandlung der Rückenmarksgeschwülste niederlegte. Es war zu erwarten, dass diesem ersten Aufsehen erregenden Erfolge, welcher unserer diagnostischen Erkenntniss, unserm operativen Können wieder neue Bahnen erschloss, bald zahlreiche weitere nachfolgen würden. Sowie in den letzten Jahren die Erkenntniss und die chirurgische Inangriffnahme der Geschwülste des Gehirns einen raschen und erfolgreichen Aufschwung genommen haben und wohl jeder beschäftigte Chirurg über eine mehr oder weniger grosse Anzahl derartiger Fälle zu berichten hat, so liess sich auch erwarten, dass in der Chirurgie des Rückenmarks eine gleich lebhaftere Thätigkeit sich entwickeln würde. Dieses ist nun anscheinend nicht der Fall gewesen, sei es, dass die Geschwülste des Rückenmarks und des dasselbe umschliessenden Canals zum Glück für die Menschheit immer zu den selteneren Vorkommnissen gehören, sei es, dass unsere diagnostischen Kenntnisse noch nicht

¹⁾ Nach einem am 3. Sitzungstage des XXIV. Congresses der Deutschen Gesellschaft für Chirurgie zu Berlin gehaltenen Vortrag, 19. April 1895.

soweit gediehen sind, um uns in einigermaassen sicherer Weise das Verhandensein einer Neubildung erkennen zu lassen oder sei es endlich, dass die operativ technischen Schwierigkeiten und die mit einem Eingriff verbundenen Gefahren öfter von einem solchen abgehalten haben. Gross ist jedenfalls die Zahl der innerhalb dieser 6 Jahre zur Operation gelangten im Wirbelcanal verborgenen und nicht äusserlich zu Tage getretenen Geschwülste nicht zu nennen. Ausser einem zweiten von Horsley selbst operirten Fall, welcher im Shock kurz nach der Operation tödtlich endete, wurde nach den Angaben der Litteratur in 8 weiteren Fällen der Wirbelcanal zwecks Beseitigung einer Neubildung eröffnet. In 2 Fällen wurde der, wie die spätere Autopsie nachwies, richtig diagnosticirte Tumor nicht gefunden, sodass bis jetzt nur 8 mal die Entfernung von Geschwülsten des Wirbelcanals vorgenommen wurde. Ueber ein erfolgreich operirtes Lymphangioma cavernosum der Cauda equina hat unserer Gesellschaft Rehn im Jahre 1891 berichtet. Von den 8 operirten Fällen sind nur 3 geheilt, 4 sind tödtlich verlaufen und in einem blieb der Erfolg nach der Operation aus. Einer ist inzwischen an Recidiv gestorben. Bei einem so qualvollen und mit Sicherheit schliesslich zum Tode führenden Leiden, wie es die Geschwülste des Rückenmarks bilden, liegt in der Operation die einzige Rettung für die unglücklichen Kranken. In der möglichst früh gestellten Diagnose, welche uns mit annähernder Sicherheit den Sitz der Geschwulst kennen lernt und in einer weiteren Ausbildung der chirurgischen Technik wird der Fortschritt auch auf diesem Gebiete unser so weit entwickelten chirurgischen Wissenschaft liegen. Je reichere Erfahrungen wir an der Hand eines grösseren Krankenmaterials sammeln werden, um so sicherer wird unser diagnostisches und differentialdiagnostisches Können, sowie unser therapeutisches Handeln sein. In diesem Sinne möchte ich folgenden Fall als mir nicht uninteressant erscheinenden Beitrag der bislang nur spärlichen Litteratur beifügen.

Der Patient, Kaufmann, jetzt 47 Jahre alt, will in früheren Jahren keine besondere Krankheit ausser Dyssenterie durchgemacht haben. Eine luetische Infection soll nicht stattgefunden haben und keine hereditäre Belastungen vorliegen. Seit dem Jahre 1889 verspürte der sonst gesunde und kräftige, nicht abgemagerte Patient häufig Müdigkeit im Rücken sowie ein ziehendes Gefühl welches nach den Seiten hin ausstrahlte. Diese Beschwerden blieben auch im Jahre 1890—91 bestehen. Im letzten Jahre entstanden sehr lebhaft Schmerzen

und Hitzegefühl im After, der Stuhlgang war oft sehr erschwert und mit Schmerzen verbunden; vom 1. April 1892 ab concentrirten sich die Schmerzen auf Kreuz und Steissbein und nahmen in der intensivsten Weise zu, dem Patienten das Sitzen, Gehen und Liegen in hohem Maasse erschwerend. Auffallend war, dass sich die Schmerzen gewöhnlich Mittags 1 Uhr einstellten und bis 3 oder 4 Uhr Nachts anhielten. Die Beschwerden werden als ein intensiver Schmerz in der Mastdarm- und Kreuzbeingegend geschildert, der in die Nates und die Beine ausstrahlte. Die Urinentleerung war wesentlich erschwert, es bestand hartnäckige Verstopfung; beim Gehen ermüdete Patient sehr rasch und hatte beim Aufstehen ein Gefühl von hochgradiger Steifigkeit. In den Fusssohlen wurde über Sängeln und Kribeln geklagt; da Patient in Folge der Schmerzhaftigkeit nur kurze Zeit sitzen und stehen konnte, so machte sich ein Zustand von nervöser Unruhe geltend, der bei dem negativen localen Befund anfangs als Neurasthenie gedeutet wurde. Die längere Zeit angewandten Mittel, örtliche Einreibungen, hydrotherapeutische Kuren und Anderes mehr blieben ohne jeden Erfolg. Am 24. Mai 1893 wurde der Patient von Dr. Saenger untersucht, der Folgendes constatirte: Ueber dem dritten Kreuzbeinwirbel eine auf Druck schmerzhaft Stelle, die Sensibilität am Kreuzbein und beiden Beinen intact; Patellarreflexe beiderseits gleich, aber gesteigert; Achillessehnenreflexe beiderseits gleich, aber schwach. Es wurde Galvanisation angewandt. Da während der nächsten Tage Patient über Zunahme der Schmerzen klagte, die besonders beim Stuhlgang einen sehr hohen Grad erreichten, wurde eine Rectaluntersuchung vorgenommen und ein rundlicher, dem Kreuzbein breitbasig aufsitzender Tumor constatirt. Als ich am 1. Juni den Patienten mit dem behandelnden Arzt Dr. Oberg zusammen sah, konnte ich dessen bereits gestellte Diagnose einer bösartigen Neubildung des Os sacrum nur bestätigen.

Patient in gutem Ernährungszustand und von mässig kräftigem Körperbau, nicht wesentlich abgemagert, klagt über die bereits oben angegebene Beschwerden, heftige Schmerzen im Kreuz, welche nach den Beinen hin ausstrahlten und ihm seit Wochen Tag und Nacht jede Ruhe raubten. Morphium-Injection war nur von vorübergehender Wirkung. Der Urin konnte nur langsam und mit Mühe entleert werden, die Defäcation war schmerzhaft und mühsam; es wurden nur harte knollige Kothmassen entleert.

Die objective Untersuchung ergab gesunde Brust- und Bauchorgane. Die Gegend des Kreuzbeins besonders rechterseits leicht geschwollen, auf Druck schmerzhaft und etwas oedematös; der in das Rectum eingeführte Finger constatirte eine der rechten Seite des Kreuzbeins angehörige, demselben breitbasig aufsitzende, sich weich anfühlende Prominenz. Die Abtastung des Os sacrum durch combinirte Untersuchung liess ein deutliches knisterndes Gefühl wahrnehmen. Die Diagnose eines Tumors, welcher das Kreuzbein in ausgedehnter Weise durchsetzt und auch nach dem Gefühl zu urtheilen, die äussere Knochenlamelle bis auf eine dünne Schale zerstört hatte, schien uns zweifellos: in Anbetracht des nicht hohen Alters des Patienten glaubten wir ein Sarcom annehmen zu dürfen. Am 3. Juni wurde die Operation ausgeführt. Ein über die rechte Seite des Kreuzbeines bis zum Steissbein verlaufender Längsschnitt

legte den Knochen bloss. Nachdem mit Meißel und Löffel die obere Knochenlamelle entfernt war, quollen sofort mächtige weiche Tumormassen hervor. Die Blutung war eine ungemein heftige, es quoll sehr stark aus dem weichen Knochengewebe hervor und musste mehrfach eine vorübergehende Tamponade mit heissen Schwämmen vorgenommen werden. Fast die ganze rechte Hälfte des Kreuzbeines und ein Theil der linken Seite wurde entfernt und nachdem mit Meißel und Löffel alles nachweislich Kranke entfernt war, wurde die Wundhöhle tamponirt. Die microscopische Untersuchung des Tumor ergab, dass es sich um ein Spindelzellen-Sarcom handelte. Der weitere Krankheitsverlauf war ein sehr günstiger. Nachdem die durch die Operation hervorgerufenen Schmerzen beseitigt waren, fühlte sich Patient vollkommen wohl. Die früheren qualvollen Leiden waren verschwunden, Die vor der Operation vorhandenen Urinbeschwerden waren jedoch nicht beseitigt, im Gegentheil konnte Patient nur wenig Urin spontan entleeren und musste der Katheter häufig angewandt werden. Ebenso bereitete die Defäcation viel Unbehagen und konnte nur durch Anwendung von Laxantien und Clysmata erreicht werden. Die während der ersten Tage nach der Operation vorhandene Parese in den unteren Extremitäten, welche entschieden durch Zerrung des Plexus während der Operation hervorgerufen war, ging bald vorüber. Die Wunde heilte ohne Zwischenfälle relativ rasch, so dass Patient Anfang September, 13 Wochen nach der Operation seine geschäftliche Thätigkeit wieder aufnehmen konnte. Die Defäcation war immer noch erschwert, ebenso zeigte sich noch eine verlangsamte und behinderte Urinentleerung, die jedoch zum Theil auf eine Stricture der Urethra zu beziehen war. In Folge des häufigen Katheterismus, der zeitweise vom Patienten selbst ausgeführt wurde und circa 6 Wochen nothwendig war, entstand eine ziemlich starke Cystitis und tiefergehende Urethritis, welche die Ursache der Stricturebildung wurde.

Das gute Befinden des Patienten hielt bis zum März 1894 an. Der Kranke konnte seinen Berufspflichten nachgehen. Seit März fing Patient an über anfangs milde, später heftige Stiche unter dem linken Schulterblatt zu klagen, die zeitweise durch Einreibungen beseitigt wurden. Der Stuhlgang war ungemein hart und musste oft mechanisch entfernt werden. Den Urin konnte Patient häufig nicht halten, später träufelte derselbe unbemerkt dauernd ab, so dass das Tragen eines Recipienten nothwendig wurde. Im Laufe des Sommers steigerten sich die Schmerzen in der linken Schulter und Brustseite besonders bei Bewegung ganz erheblich; sie breiteten sich bis zur Mitte des Rückens und bis in die Gegend des Magens aus, sich jedoch stets nur auf der linken Seite haltend. Ende September stellte sich in beiden Beinen ein Gefühl von Kriebeln und Eingeschlafensein, sowie von Kraftlosigkeit und Schwäche in beiden Beinen ein. Vorübergehend war auch einmal ein Gefühl von Lähmung im linken Arm bemerkt. Der Kranke war magerer geworden, hatte aber in letzter Zeit wieder zugenommen. Am 28. 9. wurde Patient von Dr. Saenger von Neuem untersucht, derselbe fand den 5.—6. Brustwirbel schmerzhaft, Patellarreflexe beiderseits gesteigert, keinen Fussklonus, keine Atrophie, der Gang des Patienten war sicher und ohne Schwankungen.

In den nächsten Tagen hatte das Gefühl von Eingeschlafensein in beiden Beinen zugenommen. Beide unteren Extremitäten sind entschieden schwächer geworden. Patient knickt beim Gehen oftmals in die Knie und hat das Gefühl, als ob er schwanke. Bei der Stuhlentleerung hat Patient beim Drängen einen durchschliessenden, beklemmenden Schmerz, der vom Rücken nach der Brust zieht, jedoch stets an der linken Seite. — 2. October: Gestern hatte Patient im Bett sehr heftige Brustschmerzen linkerseits, das Bücken ist unmöglich und verursacht beim Versuch lebhaftere Schmerzen; am Scrotum und Damm: besonders links Analgesien. — 3. October. Patient hatte gestern wieder heftige Brustschmerzen, so dass er sich nicht bewegen konnte, Schlaf nach Antipyrin gut. Beim Gehen schwankt Patient deutlich und klagt über zunehmende Schmerzen bei Bewegung.

10. October: Die vorigen Tage heftige Schmerzen, besonders im Bein, Nachts zunehmend, durch Antipyrin gemildert. Beim Umdrehen ist Patient sehr unsicher auf den Beinen. Beim Kniefersenversuch Ataxie. Patellarreflexe gesteigert. Kein Fussclonus, keine Atrophie. Bauchreflex fehlt links, rechts schwach. Bei jeder unvorhergesehenen Bewegung hat Patient heftige beklemmende Schmerzen in der linken Brustseite.

6. November: Rasch zunehmende Schwäche in beiden Beinen. Am 4. November konnte Patient noch auf 2 Personen gestützt die Treppe heraufgehen, am folgenden Tage war dieses unmöglich. Das rechte Bein kann heute noch etwas, das linke gar nicht mehr bewegt werden. Patellarreflexe beiderseits gesteigert; reflectorische Zuckungen in beiden Beinen beim Bestreichen der Fusssohlen, Cremasterreflex fehlt beiderseits; Plantarreflexe beiderseits vorhanden; Sensibilität in beiden Beinen total herabgesetzt, nur die Fusssohle ist noch etwas empfindlich. Der dritte Brustwirbel auf Druck wenig empfindlich, nicht auf heissen Schwamm. Die Anästhesie reicht hinten auf der linken Seite bis zum 3. Brustwirbel, direct darüber befindet sich eine hyperästhetische Zone, rechterseits reicht die Anästhesie bis in die Höhe des dritten Brustwirbels, vorn linkerseits bis zur Höhe der Brustwarze direct darüber eine schmale hyperästhetische Zone.

In den nächsten Tagen liegt Patient mit vollständiger Lähmung beider Beine und vollkommener Anästhesie da. Jede Bewegung, auch die geringste Zuckung mit dem Fuss oder Zehen hat aufgehört, beim Berühren der Fusssohlen heftige Reflexzuckungen. Die auch spontan auftretenden reflectorischen Zuckungen der unteren Extremitäten, bei denen die Unterschenkel gebeugt werden, bilden eine Hauptbeschwerde des Patientien. Der Urin läuft unwillkürlich ab.

Dieses war der Zustand des Patienten, als ich denselben mit Dr. Oberg und Dr. Saenger untersuchte und wir uns über die Diagnose und die einzuschlagende Therapie schlüssig werden sollten.

Die traurige Anamnese, das circa 1 $\frac{1}{2}$ Jahr zuvor entfernte Sarcom des Kreuzbeins, liess es uns als zweifellos erscheinen, dass

es sich um einen Tumor derselben Beschaffenheit an einer Stelle des Wirbelcanals handeln müsse. Die Entwicklung des Leidens, der Beginn der Schmerzen, der sich fast ausschliesslich auf die linke Seite concentrirte, liess annehmen, dass die Geschwulst an der linken Seite des Rückenmarks sass oder dasselbe wenigstens zunächst und hauptsächlich von der linken Seite aus comprimirte. Erst bei dem weiteren Fortschreiten des Leidens wurde auch die rechte Seite bis zur vollständigen Paraplegie in Mitleidenschaft gezogen, aber auch jetzt noch war die anästhetische Zone auf der rechten Seite nur bis zum 7., links dagegen bis zum 3. Brustwirbel und hier mit darüberliegender hyperästhetischer Zone zu constatiren. Nach dem Verlauf des Leidens von Anfang März handelte es sich um eine langsame Compression des Rückenmarks zunächst der linken Seite, die mit Reizerscheinungen von Seiten der sensiblen Sphäre verbunden war. Von grosser Bedeutung war es, festzustellen, ob man eine extra- oder intradurale Geschwulst annehmen musste. Die an anderen Geschwülsten angenommene Reihenfolge der Symptome: Auftreten des Schmerzes, motorische Lähmung und dann Sensibilitätsparalyse stimmte im Grossen und Ganzen mit dem Verlaufe unseres Falles überein. Das Fehlen der trophoneurotischen Störungen, des Decubitus, sowie die nicht hochgradige Schmerzhaftigkeit, welche meist bei intraduralen Tumoren eine fast unerträgliche Höhe erreichen soll, liessen uns immerhin noch einen extraduralen Tumor erhoffen.

Die in letzter Zeit rasch bis zur vollständigen Lähmung eingetretenen Compressionserscheinungen machten ein baldiges operatives Eingreifen, wenn ein solches überhaupt ausgeführt werden sollte, nothwendig.

Was den Sitz der Geschwulst anbetraf, so war äusserlich an der Wirbelsäule nicht die geringste Veränderung zu constatiren. Auf Druck waren die Wirbel vollständig schmerzlos ausser der Gegend des dritten Brustwirbels; hier bestand bei stärkerem Druck eine mässige Empfindlichkeit, welche bei den oft nicht ganz bestimmten Angaben des Patienten uns so wenig sicher und zuverlässig zu sein schien, dass sie für sich allein kein hervorragendes diagnostisches Moment abgegeben haben würde. Bei verschiedenen Untersuchungen wurde ungefähr immer derselbe Wirbel vom Patienten als empfindlich bezeichnet, doch durchaus nicht

in überzeugender und prägnanter Weise. Weit sicherer war die bis zum 3. Brustwirbel linkerseits reichende Anästhesie mit der direct über ihr liegenden hyperästhetischen Zone. Hier an der Grenze zwischen hyperästhetischer und anästhetischer Zone wurde der Sitz des Tumors angenommen. Da die Anästhesie gewöhnlich, vor allem bei den Brustwirbeln etwas tiefer als der eigentliche Sitz des Tumors zu sein pflegt, glaubten wir ihn, um sicher zu gehen höher, etwa zwischen 2. und 3. Brustwirbel annehmen zu müssen; es handelt sich also nach der von Dr. Saenger nach längeren Beobachtungen und nach den geschilderten Symptomen gestellten Diagnose um einen in der Gegend zwischen 2. und 3. Brustwirbel hauptsächlich die linke Seite einnehmenden Tumor des Wirbelcanals. Ueber die Natur konnte aller Berechnung nach kein Zweifel existiren, es würde sich auch hier um ein Sarkom handeln.

Die Vermuthung, dass es sich eventuell um mehrere metastatische Tumoren handle, konnten wir nach genauer Analysirung der Entwicklung des Leidens und der bestehenden Symptome fallen lassen und alle Erscheinungen sämmtlich von einem Tumor ausgehend vollständig erklären.

Dass nur in einem operativen Eingriff die einzige Möglichkeit gegeben war, den Kranken eventuell von seinem Leiden zu befreien war selbstverständlich. Es handelt sich nur um die Frage, ob die Operation bei dem zweifellos bösartigen Charakter der Geschwulst Aussichten auf Erfolg biete oder ob selbst bei einem glücklichen Gelingen des Eingriffes, die vorhandenen Symptome fortbestehen würden. Bei der Fähigkeit des Rückenmarks, immerhin längere Zeit Compressionen seiner Substanz ohne vollständiges Erlöschen seiner Functionsfähigkeit zu ertragen und bei der immerhin erst seit einigen Tagen bestehenden vollständigen Unterbrechung der Leitungsbahnen, der vollständigen Motilitäts- und Sensibilitätsparalyse war eine Wiederherstellung der Functionen mit ziemlicher Sicherheit zu erhoffen. Wenn nichts geschah, war Patient zweifellos einem sicheren Tode nach einem gewiss recht qualvollen Leiden verfallen; zu verlieren war auf der einen Seite nichts, zu gewinnen im günstigsten Falle sehr viel. Was auch noch weiterhin zur Operation bestimmte, war der ungemein gute Kräftezustand des Patienten, welcher alle Chancen bot auch einen schweren operativen Eingriff zu überstehen und ferner der Umstand, dass nach der fast

vor $1\frac{1}{2}$ Jahr stattgehabten Entfernung des sehr weichen Sarcoms des Os sacrum's jedenfalls bis dahin kein örtliches Recidiv aufgetreten war. Da bei weiterem Zuwarten sich die Chancen für den Kranken wesentlich ungünstiger gestaltet haben würden, schritten wir, nachdem der Kranke sich zur Operation entschlossen hatte, am 12. Nov. zur Ausführung.

Operation. Durch einen vom 2. Brustwirbel beginnenden über die Processus spinosi verlaufenden circa 17 Ctm. langen Schnitt wurden die Dornfortsätze freigelegt und mit scharfen Schnitten die Weichtheile von den Wirbelbögen abgelöst. Die Blutung war, wie gewöhnlich, eine sehr erhebliche und wurde mit heissen Schwämmen und vorübergehender Compression gestillt. Während wir auf der einen Seite die Compression ausübten, wurde auf der andern Seite weiter operirt. Nachdem die Wirbelbögen freipräparirt, fühlte ich an der linken Seite des 3. Wirbelbogens eine Rauigkeit, die von vorn herein einen gewissen Anhaltspunkt für das weitere Vorgehen und das Auffinden des Tumors darbot. Die Dornfortsätze des 3., 4. und 5. Brustwirbels wurden mit der Knochenzange abgetragen und die Bögen derselben Wirbel mit dem Meissel abgeschlagen. Nach Freilegung des Rückenmarks quoll von der linken Seite her eine bröckelige, stark blutende Tumormasse hervor; dieselbe wurde, um das Operationsfeld frei und sichtbar zu machen, mit dem scharfen Löffel herausgeschabt und die profuse Blutung durch Schwammcompression gestillt. Nachdem das Operationsfeld trocken gelegt und klar zu Tage lag, zeigte sich die Medulla spinalis an der linken Seite hochgradig comprimirt. Durch den rundlichen, fast apfelgrossen Tumor war das Rückenmark in einer Ausdehnung von etwa $3\frac{1}{2}$ —4 Ctm. anscheinend auf die Hälfte seines Lumens zu einem rundlichen Strange comprimirt, während es ober- und unterhalb der Druckstellen in die normale Form übergang. Das Aussehen war ein dunkelrothes, hochgradig cyanotisches. Von der Dura liess sich der Tumor ohne weiteres ablösen, da er nicht mit derselben verwachsen war. Bei weiterem Verfolg des Tumors zeigte sich, dass derselbe in die Wirbelkörper nach der linken Seite hineinragte resp. sich in demselben entwickelt hatte. Um eine möglichst gründliche Entfernung alles Kranken zu erzielen, wurde das Rückenmark mit einem stumpfen Haken seitwärts gezogen und nun die dem 3. und 4. Wirbelkörper angehörende Knochenhöhle mit Meissel und scharfem Löffel gründlich ausgeräumt. Wie Sie aus diesen im Alkohol schon stark geschrumpften Tumormassen sehen, handelt es sich um einen recht ausgedehnten, ca. apfelgrossen Tumor und sie können sich nach der Menge der Tumormassen die Ausdehnung der Knochenhöhle in den beiden Wirbelkörpern vorstellen. Das Operiren an den vorderen und seitlichen Partien der Wirbelkörper war nicht ganz leicht.

Es war sehr interessant zu beobachten, wie schnell sich das comprimirt gewesene Rückenmark wieder ausdehnte. Nachdem vor Schluss der Wunde das Operationsfeld gründlich gereinigt und trocken gelegt war, hatte sich das Rückenmark schon fast vollständig ausgedehnt, die blaurothe Färbung war verschwunden und nur durch das Aussehen einer entzündlich gerötheten Partie

stach es deutlich gegen die nicht comprimierten Theile ab. Die Wundhöhle wurde mit einem Streifen Jodoformgaze ausgefüllt, das durch einen schmalen Wundspalt nach aussen geleitet wurde. Die Weichtheile wurden durch tiefgehende und oberflächliche Nähte fest verschlossen.

Die Operation, welche mit möglichster Beschleunigung ausgeführt wurde, hatte nur wenig mehr als $\frac{1}{4}$ Stunde gedauert. Patient hatte den Eingriff gut überstanden. Die Schmerzen in der Wunde waren nicht sehr erheblich, dagegen stellten sich schon vom nächsten Tage an reflectorische Zuckungen in beiden Beinen, welche schon vor der Operation bestanden hatten, ein. — Weiterer Verlauf: Was die Heilung der Wunde als solche anbetrifft, so verlief dieselbe ohne Besonderheiten und fieberlos. Die Jodoformgaze wurde am 3. Tage entfernt. Der Wundspalt schloss sich langsam, ein mässiges Jodoformeczem verursachte dem Patienten vorübergehende Belästigung. Die Verbandwechsel waren bei dem absolut hülflosen Patienten mit einigen Schwierigkeiten verbunden. In den ersten 14 Tagen nach der Operation trat nicht die geringste Besserung der Lähmungserscheinungen ein. Die einzige Veränderung bestand in der Steigerung der Zuckungen der unteren Extremitäten, welche den Patienten im höchsten Grade im Schlafe störten. Die angewandten Narcotica brachten nur vorübergehende Linderung. Ende November, etwa 16 Tage nach der Operation, konnte Patient den rechten und später auch den linken grossen Zehen bewegen, dem dann in den nächsten Tagen der 2. und 3. Zeh folgten. Die Bewegungen waren anfangs sehr bescheiden. Nachdem etwa eine Woche lang dieser geringe Fortschritt unverändert bestanden, konnten plötzlich beide Füße, erst der rechte, kurze Zeit darauf der linke bewegt werden. Die weiteren Fortschritte gestalteten sich dann so, dass nach Verlauf einiger Tage schubweise einzelne Muskelgruppen wieder in Function traten; so konnten zunächst die Unterschenkel angezogen und mühsam gestreckt werden. Ende Dezember war Patient so weit, dass er beide Beine im Bett erheben konnte. Mit dem Fortschreiten der Motilität besserte sich auch Schritt für Schritt die Sensibilität. Sylvester konnte Patient zuerst eine kurze Zeit stehen. Anfang des Jahres wurden die ersten Gehversuche gemacht, am 9. Januar konnte Patient mit Hilfe eines Stockes am Arme einer andern Person kurze Zeit im Zimmer hin- und hergehen. Mehr und mehr besserte sich das Gehvermögen, jedoch war es dem Patienten erst im Laufe des Februar möglich die Treppe zu steigen. Jetzt geht Patient mit Hilfe von 2 Stücken längere Zeit spazieren und ebenso vermag er allein die Treppen auf- und nieder zu steigen. Patient hofft in nächster Zeit seinen Beruf wieder aufnehmen zu können. Die hauptsächlichsten Belästigungen, unter denen Patient jetzt noch zu leiden hat, sind diejenigen von Seite der Blase; es besteht noch ein unwillkürlicher Abfluss des Urins, sodass Pat. einen Recipienten tragen und den Katheter in Anwendung ziehen muss. Eine wesentliche Besserung ist in dieser Beziehung bis jetzt noch nicht eingetreten, ebenso ist die Defäcation erschwert. Bei den bis jetzt noch immer zunehmenden Fortschritten in der Bewegungsfähigkeit des Patienten scheint es mir nicht ausgeschlossen, dass eine günstigere Function der Blase eintreten kann; eine vollständige Restitutio scheint mir nach dem Verlauf ausgeschlossen.

In dem vorliegenden Falle ist es durch den operativen Eingriff gelungen einen den traurigsten Leiden und sicherem Tode verfallenen Menschen zunächst wenigstens von seiner vollständigen Lähmung zu befreien und ihm den Gebrauch seiner Extremitäten wiederzugeben. Was die Aussicht auf eine dauernde Heilung anbetrifft, so müssen wir das bei dem Charakter der Geschwulst der Zukunft überlassen. Was mir immerhin ein günstiges Symptom zu sein scheint, ist der Umstand, dass seit der ersten Operation zur Entfernung des Sarkoms des Kreuzbeins fast 2 Jahre verstrichen sind, ohne dass ein Recidiv eingetreten wäre.

XXI.

Beiträge zur Kenntniss der acuten Osteomyelitis.

Von

Dr. Funke,

in Wien¹⁾.

Die grosse Anzahl von Arbeiten der letzten Jahre über das Wesen und die Aetiologie der acuten Osteomyelitis sind wohl der beste Beweis für das allgemeine Interesse, das man dieser leider so verbreiteten Krankheit entgegenbringt.

Diesen theils statistischen, theils experimentellen Arbeiten, nicht minder aber der bacteriologischen Untersuchungen, die es uns ermöglichten, in allen zweifelhaften Fällen, so namentlich bei der acuten Osteomyelitis der kurzen und platten Knochen eine striete Diagnose zu machen, verdanken wir eine genaue Kenntniss der acuten eiterigen Knochenmarksentzündung.

Ueber Veranlassung des Herrn Prof. Gussenbauer habe ich das reiche Material der deutschen chirurgischen Klinik, wo innerhalb der letzten 15 Jahre gegen 700 Osteomyelitis-Erkrankungen, theils im acutem Stadium, theils im Stadium der Necrose behandelt wurden, bearbeitet, und ich will mir nun erlauben, über einzelne seltenere Erscheinungsformen, so die Osteomyelitis der Erwachsenen, die recidive und multiple Form auf Grund dieses selten reichen Materials kurz zu referiren.

Die acute Osteomyelitis der Erwachsenen gilt, abgesehen von der recidiven Form als eine seltene Erkrankung, ja, einzelne Forscher haben das Vorkommen derselben nach vollendetem Knochenwachs-

¹⁾ Vortrag gehalten am 4. Sitzungstage des XXIV. Congresses der Deutschen Gesellschaft für Chirurgie zu Berlin, 20. April 1895.

thum, also jenseits des 25. Lebensjahres völlig in Abrede gestellt, und fassen diese Fälle entweder als recidive oder secundäre Erkrankungen auf, während in grösseren statistischen Zusammenstellungen 2 bis 3 pCt. auf die Osteomyelitis der Erwachsenen entfallen. Um so auffälliger nun ist die grosse Anzahl von 50 Erkrankungen, die ich gefunden habe, also 8 pCt. aller Fälle. Das 5. und 6. Dezennium, das sich in den meisten Zusammenstellungen als frei von der acuten Osteomyelitis erwies, weist für das erstere 8, für das letztere 3 Fälle auf. Eine Frau hatte das 60. Lebensjahr vollendet als sie erkrankte.

Als Gelegenheitsursachen spielten auch hier das Trauma und die Erkältung eine grosse Rolle. In 3 Fällen war vor vielen Jahren eine Fractur erfolgt und in einem Fall vor 18 Jahren eine Luxatio iliaca, die nicht reponirt wurde, in Folge dessen die Extremität öfters Schädlichkeiten ausgesetzt war.

In ätiologischer Hinsicht konnte in einem Falle eine Angina ermittelt werden, in deren Anschluss die acute Osteomyelitis des Femurs auftrat; eine 34jährige Frau erkrankte 4 Wochen nach der Geburt an einer Osteomyelitis des Femurs. Resumire ich, so muss ich sagen, dass die acute Osteomyelitis der Erwachsenen, speciell in Böhmen keineswegs eine seltene Erkrankung darstellt, und sich weder durch den Verlauf, noch Localisation und Ausgang von der des Kindesalters unterscheidet.

Eines der interessantesten Capitel in der Lehre der acuten Osteomyelitis ist ferner die recidivirende Osteomyelitis. Die gewiss geringe Anzahl von bekannten Fällen beweist die Seltenheit dieser Erkrankungsform, doch ist, wie ich glaube, die recidive Osteomyelitis von einer latenten, oft subacut verlaufenden Erkrankung, die Jahre lang scheinbar geheilt war und nun plötzlich nach einem Trauma, oder einer andern veranlassenden Ursache unter acuten Erscheinungen von neuem exacerbirt, oft schwer zu trennen. So habe ich Fälle gefunden, bei denen die Fisteln nach einer vor 30 und mehr Jahren typisch verlaufenen acuten Osteomyelitis geschlossen blieben, ohne den Patienten mit Ausnahme geringer Schmerzen bei Druck oder auch spontan, weitere Beschwerden zu verursachen.

Bei der Frage, wann können wir eine abgelaufene Osteomyelitis, bei der sich die Fisteln nach Abstossung von Sequestern

schlossen, als geheilt ansehen, legte ich denn auch den grössten Werth auf die Schmerzhaftigkeit der Knochen, und schied alle die Fälle wegen der Annahme, dass es sich hier nicht um einen abgelaufenen Process handelt, aus, welche Annahme sich denn auch in vielen Fällen bei der Operation als die richtige erwies.

Unzweifelhafte Fälle von recidivirender Osteomyelitis fand ich 8; es handelte sich um Patienten die vor 20 und mehr Jahren eine acute Osteomyelitis eines Röhrenknochens durchmachten, die theils spontan nach Abgang von necrotischen Knochenstücken theils nach ausgeführter Necrotomie heilte und nun trat im vorgerückten Alter, eine neuerliche acut einsetzende Erkrankung auf.

Volkmann schon betont den meist schweren Verlauf dieser zweiten Erkrankung und auch wir waren in der Lage dies zu beobachten. Ein 37jähriger Mann erlag einer metastatischen Phlegmone des Duodenums mit consecutiver Peritonitis, und bei einem zweiten Patienten musste wegen hochgradiger Zerstörung des Kniegelenkes die Oberschenkelamputation gemacht werden.

Die Frage nun, ob es sich bei der recidivirenden Osteomyelitis um eine Neuinfection oder um ein neuerliches Aufflackern zurückgebliebener Infectionskeime handelt, ist in letzter Zeit ziemlich oft ventilirt worden und eine Reihe von Autoren hat sich für die erstere ausgesprochen und zwar mit Rücksicht auf eine gewisse Disposition des Narbengewebes zu metastatischen Entzündungen. Beispiele hierfür geben uns die Fälle von metastatischen Abscessen in alten Narben und hauptsächlich die Fälle, bei denen vor Jahren an der Erkrankungsstelle Fracturen acquirirt wurden. Ich verfüge über 4 derartige Fälle, bei denen vor 1, 6, 16 und 29 Jahren der Knochen fracturirt war, und nun setzte an der Fracturstelle der osteomyelitische Process ein. Dass in dem Narbengewebe das Gefässsystem, insbesondere die Capillaren Veränderungen aufweisen, es also zu Circulationsstörungen kommen kann, ist eine bekannte Thatsache, damit ist aber auch, sofern im Blute Mikroorganismen kreisen, die Möglichkeit der Infection gegeben. Dieselben Verhältnisse bestehen nun aber auch nach einer geheilten Osteomyelitis und ich glaube, sofern bei einem Individuum nach einem Zeitraum von 15 bis 20 Jahren, während welcher Zeit vollständige Heilung bestand, eine neuerliche Erkrankung in demselben Knochen auftritt, dass wir es mit einer Neuinfection zu thun haben.

Was die Osteomyelitis mit multipler Localisation anbelangt, so fand ich 37 einschlägige Fälle, während in andern grösseren statistischen Zusammenstellungen etwa $\frac{1}{6}$ aller Fälle multipel auftritt. Am häufigsten ist die Localisation in zwei Knochen, seltener ist schon die Erkrankung dreier und mehrerer Knochen. Von letzteren fand ich je 4 Fälle mit Erkrankung von drei und vier Knochen und in einem Fall die gewiss seltene Erscheinung, dass 5 Knochen gleichzeitig erkrankt waren. Bei Durchsicht der Krankengeschichten fällt es vor Allem auf, dass die multiple Osteomyelitis durchwegs Individuen vor dem 20. Lebensjahr befallen hat.

Die Erkrankung, stets acut einsetzend, localisirte sich in der Mehrzahl der Fälle in einem Knochen und erst im Verlaufe von Tagen ja Wochen kam es unter hohen Temperatursteigerungen, jedoch keinen Schüttelfrösten zur Mitbetheiligung der übrigen Knochen.

Diese Nachschübe sind verschieden erklärt worden, theils fasste man sie auf als eine Neuinfection, theils als einen wiederholten Durchbruch der Mikroorganismen in die Blutbahn und erst jüngst hat Garre darauf hingewiesen, dass mit Rücksicht auf die von Wissokowitsch erwiesene Thatsache, dass die Staphylokokken sich mit Vorliebe im Knochenmark absetzen, die Möglichkeit besteht, dass bei jeder acuten Knochenmarksentzündung in den verschiedenen Knochen Kokken abgelagert werden, jedoch in Folge verminderter Virulenz nicht überall Eiterung und Necrose erzeugen.

Dass nun thatsächlich die Intensität der Erkrankung in den einzelnen Knochen eine verschiedene ist, das lehren auch unsere Fälle. So sahen wir öfters, dass es in 1 oder 2 Knochen zur Eiterung und Nekrose kam, während derselbe Process an andern Knochen nur zu einer bedeutenden Auftreibung führte. Was den Verlauf der multiplen Osteomyelitis anbelangt, so ist es ferner gewiss auch auffällig, dass trotz der multiplen Localisation, derselbe fast durchweg ein günstiger war, indem nur ein 17jähriger junger Mann an Pyämie zu Grunde ging, während von den Fällen mit Erkrankung nur eines Knochens 11 allein der Pyämie erlagen. Warum in dem einen Falle metastatische Abscesse in den inneren Organen, in einem andern Falle aber multiple Eiterungen nur in den Knochen entstehen, kann nur von der Disposition der Gewebe abhängen, denn in dem einen wie andern Falle kreisen die Mikroorganismen im Blute.

Die verhältnissgrosse Anzahl von Erkrankungen an Osteomyelitis mit multipler Localisation, welche durchweg jugendliche Individuen betraf, sowie das Fehlen derselben nach vollendetem Knochenwachsthum berechtigt uns zur Schlussfolgerung, dass die acute eitrige Knochenmarksentzündung im jugendlichen Alter eine besondere Disposition zur Metastasenbildung in den Knochen besitzt, jedoch ebenso wie bei Erwachsenen auch bei Kindern in den ersten Lebensjahren Metastasen in den innerern Organen setzen kann. Von den andern seltenen Formen der acuten Osteomyelitis erwähne ich noch einen Fall, der als sogenannte Ostitis et Periostitis albuminosa aufgefasst werden muss, durch den klinischen Verlauf aber und den Nachweis von Staphylokokken in dem serösen, eiweissreichen Exsudat unzweifelhaft zur acuten Osteomyelitis zu rechnen ist.

Zum Schlusse möchte ich nur noch erwähnen, dass in etwa $\frac{3}{4}$ aller Fälle entweder ein Trauma oder eine Erkältung als Ursache der Erkrankung von den Patienten angegeben war, und bezüglich der Aetiologie, dass die überwiegende Anzahl der Osteomyelitiden durch Staphylokokken veranlasst war, einmal im unmittelbaren Anschluss an einen Furunkel, zweimal post partum und einmal nach einer schweren Angina. Von den selteneren Formen, nämlich der Staphylokokken- und Pneumokokkenform fand ich keinen Fall verzeichnet, dagegen verfüge ich über 3 Krankheitsfälle, bei denen die Osteomyelitis im Anschluss an Typhus abdominalis aufgetreten ist und in einem Fall auch Typhusbacillen im Eiter nachgewiesen wurden. Es handelte sich um jugendliche Individuen, in zwei Fällen kam es zur Eiterung und Necrose, in einem 3. Fall aber kam es 4 Wochen nach abgelaufenem Typhus zu einer sehr schmerzhaften Auftreibung der Diaphyse, aber nicht zur Abscedirung.

Die übrigen statistischen Daten bezüglich der Localisation des Alters etc. übergehe ich, dieselben bieten nichts besonderes und verweise bezüglich der Osteomyelitis der kurzen und platten Knochen und der Ausgänge auf die Publication dieser Arbeit.

**Bemerkungen zu dem Aufsätze von Dr. Henle
„Ueber Desinfection frischer Wunden“ im 49. Band
dieser Zeitschrift.**

Von

Dr. C. Schimmelbusch,

in Berlin.

In dem obigen Aufsätze kommt Henle mehrfach auf Versuche zurück, über welche ich auf dem Congress der deutschen Gesellschaft für Chirurgie 1893 und in den Fortschritten der Medicin 1895 berichtet habe. In diesen Versuchen habe ich gezeigt, dass Wunden bei weissen Mäusen, welche mit Milzbrandmaterial inficirt sind, nicht desinficirt werden können.

Henle meint, dass ich auf Grund dieser Versuche den Stab gebrochen hätte über jede locale Therapie von Wunden überhaupt. Wenn ich es auch nicht direkt ausspräche, so sei doch in meiner Mittheilung zwischen den Zeilen zu lesen, dass ich die Desinfection von verdächtigen und sicher inficirten Wunden für voll-nutzlos halte.

Es sei mir gestattet, an dieser Stelle hervorzuheben, dass ich davon nichts behauptet habe und Henle sich in einem Irrthum befindet.

Meine Mittheilungen haben sich bisher absichtlich auf die „septische Wundinfection“ (im Sinne Koch's), wie sie der Mäusemilzbrand und die Streptococcensepsis der Kaninchen darstellen, beschränkt und ich habe in meinen Ausführungen besonders hervorgehoben, dass solche Infectionsprocesse beim Menschen selten sind.

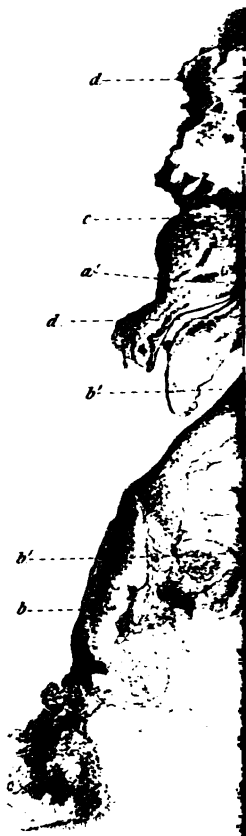
Das, was vom Mäusemilzbrand gilt, ohne weiteres auf andersartige Wundinfectionsprocesse, speciell auf einfache Eiterungen zu

übertragen, hat mir um so ferner gelegen, als meine Desinfectionsversuche mit Eitererregern begonnen hatten, und in ähnlicher Weise wie jetzt von Henle durchgeführt worden waren. Ich habe von diesen Versuchen mit Eitererregern geschwiegen und bisher nur jene mit den „septischen“ Infectionen mitgetheilt, weil nur die letzteren mir eindeutige und klare Resultate lieferten. Dass dies bei den eiterigen Infectionen nicht ohne weiteres zu erzielen ist, dafür sind die neueren Arbeiten, welche sich in dieser Richtung bewegen, mir nur ein erneuter Beweis. Von vier analogen letzthin erschienenen Experimentaluntersuchungen kommen zwei, die von Messner und die obige von Henle zu dem Resultat, dass die antiseptische Berieselung inficirter eiteriger Wunden bei Thieren wirksam; zwei andere, die von Reichel und Haenel zu dem entgegengesetzten, dass sie unwirksam sei.


Druckfehlerberichtigung.

In der Arbeit von Dr. **W. Sachs** „Der subphrenische Abscess im Anschluss an Perityphlitis etc.“ (dieses Archiv, Bd. L. Heft 1) muss es

- 1) auf S. 69, Z. 15 von unten heissen: bei den **innigen** Beziehungen der Niere zum Zwerchfell,
- 2) auf S. 66, Z. 4 von oben: vor Ablauf von 3 Wochen Operirten (13 Fälle) **2=15,3 pCt.** etc.



n. Langenbeck's Archiv





o Langenbo

ARCHIV
FÜR
KLINISCHE CHIRURGIE.

BEGRÜNDET

von

Dr. B. von LANGENBECK,
weil. Wirklichem Geh. Rath und Professor der Chirurgie.

HERAUSGEGEBEN

VON


DR. E. V. BERGMANN, **DR. E. GURLT,** **DR. C. GUSSENBAUER,**
Prof. der Chirurgie in Berlin. Prof. der Chirurgie in Berlin. Prof. der Chirurgie in Wien.

FÜNFZIGSTER BAND.

DRITTE HEFT.


Mit 5 Tafeln Abbildungen und anderen Figuren im Text.

BERLIN, 1895.
VERLAG VON AUGUST HIRSCHWALD.
N.W. Unter den Linden No. 68.



Inhalt.

	Seite
XXII. Erfahrungen über die intracranielle Trigemini- resektion. Von Prof. Dr. F. Krause. (Hierzu Taf. VI und 4 Figuren im Text.)	469
XXIII. Ueber angeborene Anomalien der oberen Extremitäten. Gleich- zeitig ein Beitrag zur Vererbungslehre. Von Dr. G. Joachims- thal. (Hierzu Taf. VII.)	495
XXIV. Die Aetiologie und Histogenese des Carcinoms. Von Prof. Dr. H. Tillmanns.	507
XXV. Casuistischer Beitrag zur Excision der Bruchpforte bei der Ra- dicaloperation von Nabelbrüchen und Brüchen in der Linea alba post laparotomiam. Von Dr. A. von Brackel.	535
XXVI. Drei plastische Operationen. Von Prof. Dr. V. Czerny.	544
XXVII. Weitere Erfahrungen über frühzeitige Bewegungen gebrochener Glieder mit besonderer Rücksicht auf die untere Extremität. Von Prof. Dr. A. von Bardeleben	551
XXVIII. Mittheilung über Magenfistelbildung. Von Prof. Dr. Fritz Fischer	562
XXIX. Ueber die Beziehungen zwischen Lymphosarkom und Tubercu- lose. (Aus dem pathologischen Institut in Zürich.) Von Dr. Gustav Ricker	573
XXX. Blasengeschwülste bei Fuchsin-Arbeitern. Von Dr. L. Rehn.	588
XXXI. Ueber Nephrolithiasis nach Rückenmarksverletzungen. Von Dr. Kurt Müller	601
XXXII. Die Behandlung der durch rundes Magengeschwür veranlassten Perforationsperitonitis. Von Dr. Karl Schuchardt.	615
XXXIII. Zur Behandlung der narbigen Speiseröhrenverengung. Von Prof. Dr. Ferd. Petersen. (Mit 3 Figuren.)	626
XXXIV. Zur Frage der Gelenkneurose. Von Prof. Dr. Ferd. Petersen. (Mit einer Abbildung.)	632
XXXV. Beitrag zur orthopädischen Behandlung der angeborenen Hüft- luxation. Von Dr. L. Heusner. (Hierzu Taf. VIII.)	636
XXXVI. Zur Diagnose der Syphilome. Von Prof. Dr. Friedrich von Es- march. (Hierzu Taf. IX.)	646
XXXVII. Ueber ausgedehnte Resektionen der langen Röhrenknochen wegen maligner Geschwülste. Von Prof. Dr. J. Mikulicz. (Hierzu Taf. X und 4 Abbildungen im Text.)	660
XXXVIII. Zur Entstehung der subcutanen Nierenzerreissungen und der Wanderniere. Von Prof. Dr. Küster	676
XXXIX. Ueber operative Behandlung der Coxitis. Von Dr. Rincheval	687
XL. Mittheilungen aus der chirurgischen Casuistik und kleinere Mit- theilungen. Maschinenverletzung der rechten Hand, Zermalmung der Finger, ausgedehnter Hautdefect auf dem Dorsum der Hand, Deckung desselben durch Lappen der volaren Hautdecke der Finger. Von Dr. P. Schroeter. (Mit einer Figur.)	706



XXII.

Erfahrungen über die intracranielle Trigeminusresection.

Von

Prof. Dr. F. Krause,

Oberarzt in Altona¹⁾.

(Hierzu Taf VI und 4 Figuren im Text.)

Vor nunmehr drei Jahren²⁾ habe ich Ihnen, meine Herren, Mittheilung über ein Verfahren gemacht, die Trigeminusäste in verzwifelten Fällen von Neuralgie, in denen die früheren peripher vorgenommenen Operationen nicht zu einem dauernd günstigen Ergebniss geführt hatten, innerhalb der Schädelhöhle selbst aufzusuchen und hier zu entfernen. Wenn man einen neuen Eingriff von solcher Schwere vornimmt und empfiehlt, so ist man meiner Ansicht nach verpflichtet, nach einiger Zeit über die Endergebnisse zu berichten, um die Frage zu entscheiden, ob das Verfahren weiter in Anwendung gezogen zu werden verdient.

Zunächst muss ich die Bezeichnung „neu“ rechtfertigen. Bereits in meinem damaligen Vortrage konnte ich mittheilen, dass zwei englische Chirurgen William Rose und Victor Horsley in London den Plan gefasst und ausgeführt hatten, den Trigeminus innerhalb der Schädelhöhle aufzusuchen, beide auf verschiedene Weise und zwar auf ganz anderen Wegen, als ich es gethan. Dagegen konnte ich damals noch nicht wissen, dass mein Verfahren ungefähr in derselben Zeit von einem New-Yorker Chirurgen Dr. Frank Hartley in fast völlig übereinstimmender Weise an einem

¹⁾ Auszugsweise vorgetragen am 3. Sitzungstage des XXIV. Congresses der Deutschen Gesellschaft für Chirurgie zu Berlin, 19. April 1895.

²⁾ XXI. Congress von 1892.

Kranken ausgeführt worden ist. Beide haben wir denselben Weg und zwar unabhängig von einander beschritten; das ergibt sich aus folgenden Daten: Die Arbeit von Frank Hartley¹⁾ ist am 19. März 1892 veröffentlicht, und meine erste Kranke, welche auf dem Congress von 1892 vorgestellt wurde, fast vier Wochen zuvor am 23. Februar 1892 operirt worden. Daher muss dieses Verfahren, soll es überhaupt nach dem Urheber bezeichnet werden, sowohl den Namen von Frank Hartley als auch den meinigen tragen, und so ist es in der That von den amerikanischen und italienischen Chirurgen, welche die Operation ausgeführt und darüber berichtet haben, geschehen.

Diese beiden Operationen betrafen aber nur die intracranielle Resection des zweiten und dritten Trigeminasastes. Erst meine weiteren Erfahrungen haben mich gezwungen, auf dem betretenen Wege vorwärts zu gehen und das Ganglion Gasseri sammt dem Trigeminstamm zu entfernen²⁾. Die Gründe, welche mich dazu veranlassten, waren folgende: Die erst operirte Kranke bekam 8 Monate nach der innerhalb der Schädelhöhle vorgenommenen Resection des zweiten Astes ein Recidiv von solcher Heftigkeit, dass ich mich genöthigt sah, die Operation zu wiederholen und nunmehr das Ganglion Gasseri sammt dem Trigeminstamm fortzunehmen. Diese eine Erfahrung lehrt, dass die intracranielle Resection der einzelnen Aeste nicht völlig sicher im Erfolg ist. Allerdings liegen schon von mir und anderen Chirurgen Beobachtungen vor, wonach bis zu fast drei Jahren völlige Schmerzfreiheit durch die intracranielle Resection der beteiligten Aeste allein erreicht worden ist. Indessen wenn man bedenkt, dass die Operation wegen der immerhin vorhandenen Lebensgefahr mit den ganz un gefährlichen Trigeminstammresektionen ausserhalb der Schädelhöhle nicht auf eine Stufe gestellt werden darf, so wird man folgerichtig jedes Mal, — sofern überhaupt der schwere Eingriff mit Eröffnung der Schädelhöhle angezeigt erscheint — ein Verfahren bevorzugen, welches nach unseren jetzigen Kenntnissen vor Wiederkehr des furchtbaren Leidens sicher stellt, das ist die Entfernung des Ganglion

¹⁾ Frank Hartley, Intracranial neurectomy etc. New York Med. Journ. Vol. LV. No. 12.

²⁾ Fedor Krause, Entfernung des Ganglion Gasseri und des central davon gelegenen Trigeminstammes. Deutsche med. Wochenschr. 1893. No. 15.

Gasseri und wenn irgend möglich auch des central davon gelegenen Trigemiusstammes. Denn durch dieses radicale Vorgehen wird meinen Erfahrungen nach die Gefahr der Operation nicht vergrössert und ihre Zeitdauer nur unerheblich verlängert.

Ferner veranlassten mich zur Exstirpation des Ganglion die histologischen Befunde. Während man in den resecirten Nerven nur geringfügige Veränderungen antrifft, wenn solche überhaupt gefunden werden, belehrte mich die Untersuchung des erst exstirpirten Ganglion, dass hier ganz beträchtliche Abweichungen von der Norm vorlagen. Die Ganglienzellen waren von unregelmässiger Gestalt, zum Theil stark geschrumpft, bei einigen waren die Kerne nicht sichtbar; andere wieder erschienen aufgebläht, dunkler pigmentirt. Neben ganz normalen Nervenzellen sah man auch völlig verfettete und vereinzelte Zellen mit Vacuolenbildung. Die Zahl der Ganglienzellen war im Vergleich zum Befunde am normalen Ganglion Gasseri entschieden vermindert. Es handelte sich also um sklerotische und atrophische Vorgänge in den Ganglienzellen.

Ganz ähnliche Befunde haben D'Antona, Dana, Putnam, Horsley und Schweinitz gemacht¹⁾.

Meiner eben ausgesprochenen Forderung steht zunächst als gewichtigstes Bedenken die von den physiologischen Studien her uns inwohnende Ansicht von der grossen Bedeutung des Ganglion Gasseri entgegen. Glücklicherweise hat die Erfahrung gelehrt, dass die Ausfallserscheinungen nach Entfernung jenes Nervenknötens beim Menschen überraschend geringe sind, dass sie jedenfalls in gar keinem Vergleich stehen zu den fürchterlichen Qualen der schwersten Neuralgien, um die allein es sich hier handelt. Daher kann man jene Scheu ohne Bedenken fallen lassen.

Der obigen Forderung widerspricht ferner die Gefahr, welche der Operation ohne Zweifel innewohnt. Die weiter unten folgenden Angaben liefern uns, obschon sie gewiss nicht vollständig sind, in dieser Beziehung wenigstens einen Anhalt. Wenn man indessen im einzelnen Falle das Für und Wider genau abwägt, und wenn man dann den armen Leidenden die Verhältnisse ohne Rückhalt auseinandersetzt, wozu man meiner Ansicht nach hier in weit

¹⁾ Genaueres über diese wichtigen Veränderungen, wie überhaupt über viele hier nur zu streifenden Punkte wird in meiner demnächst erscheinenden Monographie über die Neuralgie des Trigemius mitgetheilt.

höherem Maasse als sonst verpflichtet ist, da ja die entsetzlichen Schmerzen an sich das Leben kaum in Gefahr bringen, so findet man keinen Widerspruch gegen die Operation. „Lieber den Tod als solch' ein Leben“ diesen Ausspruch habe ich fast von allen meinen Kranken gehört, und ihre schmerz- und gramdurchfurchten Züge legen beredtes Zeugniß dafür ab, dass jenes Wort keine blosse Redensart ist. Sind doch Selbstmordversuche in diesen schwersten Fällen von Gesichtsschmerz so häufig, dass man zu der Behauptung berechtigt ist, sie gehören so gut wie zum Krankheitsbilde.

Da es nun aber verschiedene Wege giebt, um das Ganglion Gasseri zu erreichen, so muss vor allem die Frage entschieden werden, welche von den ausgeführten Operationen die leistungsfähigste und die am wenigsten gefährliche ist. Dazu ist nöthig, dass die brauchbaren Methoden kurz beschrieben werden. Ich sehe von vorn herein ab von dem ersten Rose'schen Verfahren¹⁾, welches in Resection des Oberkiefers und darauf folgender Trepanation der Schädelbasis bestand, ferner von dem Verfahren Horsley's²⁾, welcher mittelst einer grossen Trepanationsöffnung oberhalb des Ohres und breiter Durchtrennung der Dura mater den Schläfenlappen des Gehirns freilegte, ihn ohne den Schutz der Dura mit einem Spatel nach oben emporhob und nunmehr den Trigemini'stamm hinter dem Ganglion Gasseri vor seiner Verbindung mit dem Pons Varoli abriess. Die Kranke starb 7 Stunden nach der Operation im Shock. Beide Methoden sind wegen der gesetzten unnöthig grossen Verletzungen und wegen ihrer Gefährlichkeit zu verwerfen und auch von ihren Urhebern nicht mehr als je einmal ausgeführt worden. Es kommen somit nur noch die zweite Methode von Rose und mein Verfahren, welches im wesentlichen auch von Frank Hartley angewandt worden ist, in Betracht.

William Rose's Methode ist eine weitere Ausbildung des bekannten Krönlein'schen³⁾ Verfahrens zur Entfernung des 2. Astes am Foramen rotundum. Nach Umschneidung eines entsprechenden

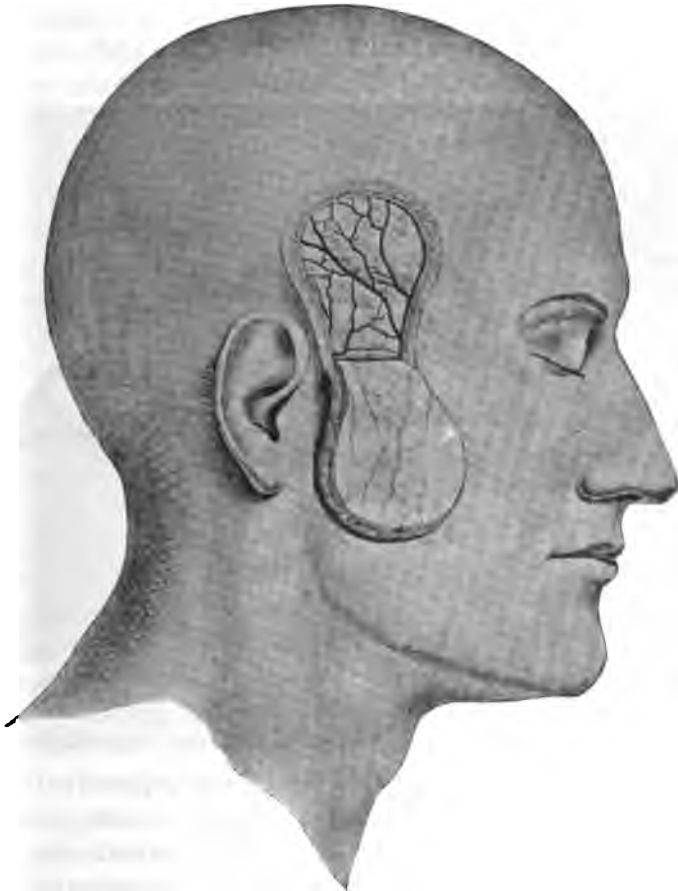
¹⁾ William Rose, Removal of the Gasserian ganglion for severe neuralgia. Medical Society of London. 27. Oct. 1890. The Lancet 1. Nov. 1890.

²⁾ Victor Horsley, Remarks on the various surgical procedures devised for the relief or cure of trigeminal neuralgia. British Medical Journal 28. Nov., 5. u. 12. Dec. 1891.

³⁾ Krönlein, Deutsche Zeitschrift f. Chirurgie. XX. S. 484.

Hautlappens wird der Jochbogen temporär reseziert und sammt dem Masseter nach unten gezogen, hierauf der Processus coronoideus mandibulae durchtrennt und mit dem M. temporalis nach oben verlagert oder excidirt. Nun löst man nach Unterbindung der A. maxillaris interna den M. pterygoideus externus von der Schädelbasis ab und sucht das Foramen ovale auf. Vor diesem und etwas seitlich davon wird die Schädelbasis mit einer Trephine

Fig. 1.



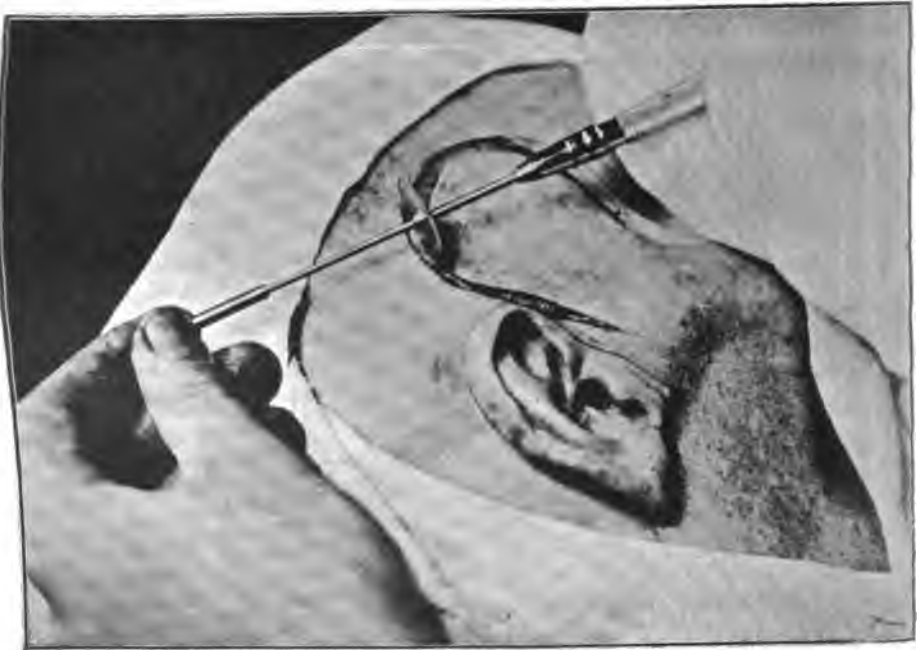eröffnet, das Ganglion Gasseri durch Vermittelung des 3. Astes als Wegweiser aufgesucht, stumpf von der Dura getrennt und stückweise mit halbscharfen Instrumenten, z. B. Pincette und Curette

entfernt. Der 3. und 2. Ast werden durchschnitten. Hierauf werden die temporär resecirten Knochentheile wieder an ihren normalen Stellen festgenäht

Fig. 2.



Fig. 3.



Nach meiner Methode wird in der Schläfengegend ein Uterusförmiger Haut-Muskel-Periost-Knochenlappen gebildet, dessen schmalere Basis unmittelbar über dem nicht zu verletzenden Jochbogen liegt (s. Fig. 1). Am besten und schnellsten wird der Knochenlappen mittelst der Kreissäge (s. Fig. 2 u. 3) herausgeschnitten, welche durch einen Electromotor oder durch die bekannte zahnärztliche Bohrmaschine in drehende Bewegung versetzt werden kann. Ich

ziehe die letztere Maschine vor. Meine Kreissäge hat den grossen Vorzug, dass sie mit beiden Händen, also vollkommen sicher zu führen ist, was namentlich an der dünnen Schläfenbeinschuppe sehr ins Gewicht fällt. Ist der Knochenlappen heruntergebrochen und der etwa unten stehen bleibende Knochenrand mit der Luer'schen Hohlmeisselzange bis unmittelbar zur Schädelbasis fortgenommen worden — eine Maassregel, welche ja nicht vergessen werden darf, — so dringt man zwischen ihr und der Dura mater mit Finger und stumpfem Raspatorium in die mittlere Schädelgrube vor, indem man sorgsam die Dura von der oberen Fläche der Schädelbasis ablöst. Zunächst kommt man an die A. meningea media, welche dicht über dem Foramen spinosum doppelt unterbunden und durchtrennt wird. Das von der Dura umschlossene Gehirn muss von einem Assistenten mit einem etwa 3 Ctm. breiten rechtwinklig abgebogenen Spatel vorsichtig in die Höhe gehoben werden. Nun wird mit dem Elevatorium zuerst der 3. und hierauf der weiter medial gelegene 2. Ast in ganzer Ausdehnung freipräparirt, dann über dem Ganglion Gasseri selbst die Dura zurückgeschoben und zwar so weit nach hinten, dass der Trigemiusstamm eben sichtbar wird. Hierbei reisst die Dura zuweilen ein wenig ein, es entleert sich etwas Liquor cerebrospinalis. Dies ist aber bei aseptischem Vorgehen ohne Bedeutung. Nun wird das Ganglion quer in die Thiersch'sche Zange gefasst, hierauf der 2. und 3. Ast an den Foramina rotundum und ovale mittelst eines spitzen Tenotoms durchschnitten und nunmehr das Ganglion sammt dem central (d. h. nach hinten) von ihm gelegenen Trigemiusstamm herausgedreht. In drei Fällen habe ich diesen in seiner ganzen Länge bis zum Pons Varoli = 22 Mm. heraus bekommen, in den andern nur ein kürzeres Stück, in jedem Falle aber das ganze Ganglion Gasseri, wie auch die spätere Functionsprüfung bewies. (Vgl. Tafel VI.) Der erste Ast kommt zuweilen mit heraus oder reisst am Ganglion ab, er darf nicht freipräparirt werden, weil er in der Wand des Sinus cavernosus verläuft. Da aber nur periphere Theile von ihm zurückbleiben, so ist er für den Organismus vollständig ausgeschaltet.

Nicht jeder Chirurg besitzt eine Kreissäge, und auch ich habe noch bei der Mehrzahl meiner intracraniellen Trigemiusresectionen Hammer und Meissel zum Herausschlagen des Knochenlappens

benutzt. Daher scheint es mir gut, mit einigen Worten auf dieses ältere, jetzt von mir verlassene Verfahren einzugehen. Beim Meisseln der Knochenrinne blutet es, wenn auch nicht stark, so doch unausgesetzt aus der Diploë, und da das Herausschlagen des grossen Knochenstückes ziemlich viel Zeit in Anspruch nimmt, so geht auch trotz allen Comprimirens ein Quantum Blut verloren, welches bei den oft aufs äusserste erschöpften Kranken durchaus in Rechnung gezogen werden muss.

Ich habe daher in der Zeit, als ich die Kreissäge noch nicht besass, bei drei von meinen Operationen auf die Erhaltung des Knochens überhaupt verzichtet, weil die betreffenden Kranken sich in einem sehr elenden Zustande befanden und ich daher die Dauer der Operation aufs äusserste beschränken wollte. In diesen Fällen machte ich an der oberen Grenze des zu bildenden Lappens einen Querschnitt bis auf den Knochen von solcher Länge, dass ich ein Raspatorium bequem einführen konnte, riss damit die Knochenhaut im ganzen Gebiete des Lappens von der Schläfenbeinschuppe los und vollendete erst hierauf mit dem Messer rasch den Omega-förmigen Schnitt. Nun kann man sogleich den Haut-Muskel-Periostlappen herunterklappen, und während die Blutung durch Compression gestillt wird, alle Gefässe unterbinden. Dann meisselte ich in der Mitte der Schläfenbeinschuppe ein Loch in den Schädel, eben gross genug, um das Einführen einer Lüer'schen Hohlmeisselzange zu gestatten und brach mit dieser in der ganzen Ausdehnung des Lappens die Schädelkapsel fort. Das lässt sich ja bekanntlich in wenigen Minuten bewerkstelligen, und dabei wird der Blutung aus der Diploë durch das Zusammenquetschen der Lamina externa und Lamina vitrea vorgebeugt.

Dieses Vorgehen verkürzt gegenüber dem Meisselverfahren die Operationsdauer um etwa eine halbe Stunde, es geht auch noch schneller, als wenn man die Kreissäge verwendet — ein nicht hoch genug zu veranschlagender Vortheil in allen Fällen, wo es sich um alte und entkräftete Personen handelt. Freilich sinkt dann im Laufe der Zeit die ganze Temporalgegend ein und vertieft sich grubenartig, aber diesen Nachtheil können, glaube ich, die Betreffenden mit in den Kauf nehmen: handelt es sich ja immerhin nur um einen Schönheitsfehler. Der Regel nach wird man freilich bestrebt sein, den Knochen zu erhalten.

Sie werden bei der 70jährigen Frau das Endergebniss, wie es sich nach Entfernung der Knochenplatte gestaltet hat, nachdem jetzt $2\frac{1}{4}$ Jahre seit der Operation vergangen sind, selbst beurtheilen können.

Vergleicht man beide Methoden mit einander, so findet man zunächst, dass die Rose'sche das Operationsfeld nicht in wünschenswerther Weise zugänglich macht. Jeder Chirurg, der das Krönllein'sche oder Salzer'sche Verfahren zur Entfernung des 2. und 3. Astes unmittelbar an der Schädelbasis ausgeführt hat, weiss, wie eng der Platz in der Tiefe hinter dem Oberkiefer ist. Aber von dieser Wunde aus muss bei der Rose'schen Operation die Schädelhöhle von unten her in der Gegend des Foramen ovale durch eine Trephine eröffnet werden, weiterhin müssen von dieser kleinen Trepanationsöffnung aus der 2. und 3. Trigemiusast freigelegt und endlich das Ganglion Gasseri entfernt werden. Letzteres kann nur mit Hülfe halbstumpfer Instrumente, also etwa einer Pinzette oder einer kleinen Curette, d. h. nur stückweise geschehen; Das Verfahren bietet jedenfalls auch darin eine erhebliche Unsicherheit, dass es nicht immer möglich ist, das ganze Ganglion zu entfernen, was aber allein Bürgschaft für dauernde Heilung zu geben scheint. Ist ja doch in der dem ersten Vortrage Rose's folgenden Discussion in der „Medical Society of London“ von dem Nervenarzte Althaus¹⁾ geradezu der Einwand erhoben worden, dass bei der vorgestellten Kranken etwas vom Ganglion zurückgeblieben sein müsse, da die anästhetische Zone für die völlige Exstirpation zu klein sei. Dabei handelte es sich hier um jenen Fall, in dem der Oberkiefer zuvor resecirt worden, somit also die Zugänglichkeit zur Schädelbasis gewiss viel freier war, als bei der beschriebenen zweiten Rose'schen Methode.

Ein weiterer grosser Nachtheil dieses Verfahrens ist der Umstand, dass die Tuba Eustachii sehr nahe der Trepanationsöffnung liegt und daher, zumal ja das Operationsfeld nicht genügend frei zugänglich ist, leicht verletzt werden kann. Dieser unglückliche Zufall ist dem Autor selbst, dem man gewiss die grösste Uebung in der Ausführung seiner Methode zugestehen wird, bei seiner 4. und 6. Operation begegnet, ferner auch andern Chirurgen

¹⁾ The Lancet. 1. Nov. 1890.

z. B. A. Caponotto¹⁾ in Turin. Der eine Kranke von Rose starb nach 48 Stunden, der von Caponotto nach 4 Tagen an septischer Meningitis. Die Hauptgefahr bei der Verletzung der Tuba Eustachii besteht eben darin, dass durch die mittelbare Eröffnung der Rachenhöhle septischen Processen Thür und Thor geöffnet wird. Reisst die Trephine die Tube an, so können bei den weiteren Manipulationen eitererregende Mikroorganismen bis zur Dura hinaufgebracht werden. Dieser Umstand ist meines Erachtens von so grosser Bedeutung, dass alle andern Unglücksfälle, welche gelegentlich den Chirurgen bei dieser Methode begegnet sind z. B. Anreissen der Meningea media, ferner Verletzung der Augenmuskelnerven, so sehr sie auch gegen das Verfahren sprechen, doch in den Hintergrund treten. Denn jene Complication ist eine unmittelbar lebensgefährliche.

Dagegen ist bei der von mir angegebenen Methode ein völlig aseptisches Vorgehen von Anfang bis zu Ende ebenso sicher gewährleistet, wie bei irgend einer anderen Operation an der Convexität des Schädels. Man kann das ganze Operationsfeld mit sterilen Tüchern gegen die Umgebung abgrenzen (s. Abbildung 3); ich lasse sogar, da ich bei dieser Operation stets Chloroform verwende, ein solches Tuch über die Maske hinüberlegen und das Chloroform auf dieses auftröpfeln. Alle etwa nöthig werdenden Manipulationen an Zunge und Unterkiefer werden unter dem sterilen Tuch von der gesunden Seite her vorgenommen. Dass wirklich vollkommene Asepsis erzielt werden kann, ergibt sich aus folgenden Zahlen: Ich habe die Operation 8mal ausgeführt, 7 Heilungen erzielt, einen Todesfall bei fieberlosem Verlauf 6 Tage nach der Operation bei einem 72jährigen Manne erlebt, dem ich Anfangs wegen ausgesprochener Arteriosclerose und sehr unregelmässiger Herzthätigkeit die Operation verweigert hatte, bis ich mich nach Wochen wegen der ausserordentlichen Qualen des alten Herrn doch dazu überreden liess. Der Tod erfolgte an Herzinsufficienz. Die von Dr. Henop in Altona ausgeführte Section ergab die Wunde reizlos verklebt, schwere Herzveränderungen namentlich auch starke Sklerose der Coronararterien. Tiffany in Baltimore hat die Operation 7mal, Frank Hartley in New York und Korteweg in

¹⁾ Caponotto, Policlinico. Vol. II — C. Fasc. 2.

Amsterdam haben sie je 4 mal mit glücklichem Ausgang ausgeführt. Auf die übrigen Zahlen gehe ich weiter unten im Zusammenhang ein.

Schon aus diesem Grunde würde ich meiner Methode durchaus den Vorzug geben. Es kommt aber ein zweiter nicht minder wichtiger Vortheil hinzu, das ist die ausserordentliche Uebersichtlichkeit des Operationsfeldes. Ich habe zu jeder meiner Operationen Collegen zum Zusehen eingeladen, und alle gaben ihrer Verwunderung darüber Ausdruck, wie genau man trotz der ausserordentlichen Tiefe der Wunde die Theile übersehen könne. In jedem Falle habe ich die einzelnen in Betracht kommenden Nerven und Gefässe den Zuschauern demonstrieren können. Man braucht auch keinen electricischen Reflector zur Beleuchtung der Wundhöhle, hohes Seitenlicht, wie es gewöhnliche hohe Fenstern liefern, genügt vollkommen. Auch werden Sie Sich an dieser stereoskopischen photographischen Aufnahme überzeugen, dass die Operation nicht im Dunkeln vor sich geht, vielmehr die Wunde vollkommen gut übersehen werden kann. Wenn man kurzsichtig und dabei gewohnt ist, sich der Operationsfläche etwas mehr zu nähern, so kann man wegen der Enge und Tiefe der Wunde in diesem Falle nur ein Auge gebrauchen. Das stört aber keineswegs, zumal man sich jeden Augenblick durch weiteres Zurücklehnen vom Operationsfelde binoculäres Sehen verschaffen kann, was ja die Theile sofort um vieles plastischer zur Anschauung bringt.

Sehr wichtig aber ist, genau zu beachten, worauf schon oben hingewiesen, dass die Schädelbasis ganz frei vorliege, dass also eine etwa unten stehen gebliebene und den Einblick hindernde Knochenleiste mit der Hohlmeisselzange fortgenommen werde.

Auf zwei Umstände muss ich etwas ausführlicher eingehen, da sie entschieden gefährlich werden können, wenn man nicht alle Aufmerksamkeit von vorn herein darauf verwendet, das ist die Blutung und die Compression des Gehirns.

Was zunächst die Blutung betrifft, so hat Fowler¹⁾ die vorherige Unterbindung der Carotis externa oberhalb der Stelle ausgeführt, wo sie ihre Zweige zum Gesicht und Hinterhaupt abgegeben hat, also dicht unter dem Stamme des Nervus facialis.

¹⁾ George R. Fowler, Medical Record. New York. June 16. 1894.

Damit werden für die eigentliche Operation ausgeschaltet: die *A. temporalis superficialis* und die *A. maxillaris interna* mit der hier vor Allem in Betracht kommenden *A. meningea media*. Ich kann dieser vorbereitenden Carotisunterbindung keinen erheblichen Werth beimessen, weil die Aeste der *A. temporalis* in dem ausgebreiteten Blutgefässnetze der Kopfschwarte viele Anastomosen mit andern Arterien besitzen (z. B. *A. frontalis* aus der *Carotis interna*), übrigens leicht in der Wunde zu fassen und zu unterbinden sind. Ferner hat mir die Unterbindung der *A. meningea media* unmittelbar nach ihrem Eintritt aus dem Foramen spinosum in die Schädelhöhle nie Schwierigkeiten bereitet. Ausnahmsweise verläuft die *A. meningea media* nicht in einem Sulcus der Schläfenbeinschuppe, sondern eine Strecke weit in einem Knochenkanal. In diesem Falle wird beim Herunterklappen des Weichtheilknochenlappens, zumal wenn der Knochen nicht ganz unten abbricht, die Arterie zerreißen, kann aber auch dann ohne Schwierigkeit unterbunden werden, wenn man sie mit einigen Meisselschlägen aus dem Kanal befreit. Dies ist Finney begegnet¹⁾, und er hat sich auf die angegebene Weise geholfen.

Nach meinen Erfahrungen wird die Blutung erst von Bedeutung, wenn man nach der breiten Eröffnung der Schädelhöhle anfängt die *Dura mater* von der Schädelbasis abzulösen. Diese Blutung ist diffus und im Allgemeinen recht stark, jedoch so gut wie ausschliesslich venös. Es handelt sich vorwiegend um Venen der harten Hirnhaut, welche ja in ihrem Bau den Sinus durchaus analog sind, ferner um kleinere Emissaria Santorini. Sie werden beim Abtrennen der *Dura* von der innern Schädelfläche zerrissen und bluten aus beiden Enden; jedenfalls sind sie viel zahlreicher, als man nach den Darstellungen der anatomischen Lehrbücher und Atlanten anzunehmen gewohnt ist. Ich habe gefunden, dass diese gewiss sehr störende Blutung geringer ist, wenn man anfangs rasch mit dem Zeigefinger zwischen *Dura* und Schädelbasis vordringt; sie ist stärker, wenn man langsam präparirend mit einem stumpfen Raspatorium vorwärts geht. Man darf jenes rasche Vordringen anfangs ohne Bedenken ausführen, weil da von irgendwie gefährlichem Hirndruck nicht die Rede sein kann. Erst wenn man bis

¹⁾ Finney, Johns Hopkins Hospital Bulletin. Oct. 1893. Dasselbe hat Czerny erlebt. Siehe v. Beck in der Discussion über diesen Vortrag.

zum Foramen spinosum gelangt ist, legt man den Spatel unter die Dura und lässt damit das Gehirn ganz leise emporheben und zwar nur so weit, als unbedingt zum Sehen nöthig ist. Während sich die harte Hirnhaut im Beginn meist stark gespannt zeigt, erscheint der Duralsack jetzt schon um vieles schlaffer und giebt vollkommen genügend Raum zum Sehen und Operiren her. Die Freilegung der A. meningeae media mit einem spitzen Elevatorium und ihre Unterbindung mit einer entsprechend gebogenen Oehrsonde ist für den geübten Chirurgen nicht schwierig. Daher habe ich dieses Verfahren zur typischen Unterbindung des Stammes der Meningeae media vorgeschlagen, und aus der Wölfler'schen Klinik ist ja meine Ansicht bestätigt worden.

Ausnahmsweise tritt die A. meningeae media nicht als ein Stamm, sondern in ihre beiden Hauptäste getheilt durch zwei Löcher in die Schädelhöhle ein, wie ich das in einem Falle gesehen. Wegen der kleinen Lumina unterband ich nicht, riss vielmehr die beiden Arterien einfach durch, ohne dass danach eine Blutung entstand.

Weiter glitt mir einmal die Ligatur der A. meningeae media ab, ich hatte wohl die Arterie ihr zu nahe durchschnitten. Die Blutung war beträchtlich, wurde aber sofort dadurch gestillt, dass ich etwas Jodoformmull in das Foramen spinosum mit einem halb-spitzen Instrumente fest hineinstopfte und für drei Tage liegen liess. Die Operation brauchte nicht unterbrochen zu werden, sondern wurde einzeitig zu Ende geführt.

Ist man mit der A. meningeae media fertig, so löst man weiter nach der Mittellinie vordringend nunmehr des Gehirndrucks wegen vorsichtig mit einem stumpfen Raspatorium oder kleinen gestielten Tupfern (Péan'schen Arterienklemmen mit etwas trockenem Mull) die Dura ab und muss von Zeit zu Zeit zur Stillung der Blutung die Operation für einige Minuten unterbrechen. Ich stopfe die Wunde unterhalb des Hirnspatels nicht allzu stark mit einer sterilen Mullbinde aus und lasse dann mit dem Hirnspatel nach der Schädelbasis zu fest comprimiren. Das stillt exact die Blutung aus dem Knochen, und wenn auf diese Weise das vom Duralsack umschlossene Gehirn mehr in seine natürliche Lage zurücksinken kann, hört auch die Blutung aus den Duralvenen bald auf. Ist dies nicht der Fall, so entferne ich den Hirnspatel

und stopfe etwas mehr Mull ein. Ferner kann man beobachten, dass oft eine geringfügige Aenderung in der Lage des Spatels oder dessen unbedeutende Verschiebung nach vorn oder hinten genügt, um jede Blutung aus den Duralvenen zum Stehen zu bringen, ein Zeichen, dass damit dem Rücklauf des Venenblutes im Gehirn und in der Dura freie Bahn gegeben ist. Man muss alle angegebenen Momente beachten, damit man möglichst wenig durch die Blutung im weiteren Vordringen aufgehalten werde.

Beim Freilegen des Ganglion Gasseri ist zu beachten, dass in seinem obern Abschnitte die Dura in einzelnen Fällen, aber durchaus nicht immer fest mit ihm verwachsen ist. Versucht man dann die Dura stumpf abzulösen, so reisst sie an einer kleinen Stelle ein, und es entleert sich Liquor cerebrospinalis. Dies ist mir 2mal begegnet, ist aber bei aseptischem Operiren ohne Bedeutung. Jedenfalls gelang mir in allen Fällen die Freilegung des Ganglion bis zu seinem innern Rande. Dagegen muss man durchaus vermeiden, den 1. Trigeminusast in seinem Verlaufe frei präpariren zu wollen, wie es ja für den 2. und 3. Ast nöthig ist. Denn er zieht in der Wand des Sinus cavernosus nach vorn, und wenn ich mich auch an der Leiche überzeugt habe, dass er von jener losgelöst werden kann, so sind doch die Verhältnisse am Lebenden um vieles ungünstiger, ausserdem liegen in unmittelbarer Nähe des Sinus der N. trochlearis und der Abducens und weiter medianwärts der Oculomotorius; eine Verletzung, und wäre es auch nur Zerrung oder Quetschung dieser Nerven muss auf jeden Fall vermieden werden und ist, wie meine Beobachtungen lehren, durchaus zu vermeiden.

Finney hat in einem Falle den Sinus cavernosus verletzt, und auch mir ist dies ein Mal begegnet. Im Augenblick ist die Blutung alarmirend; wenn man aber einen kleinen gestielten Tupfer von oben beschriebener Art gegen die Stelle drücken lässt, so steht die Blutung sofort, und sowohl Finney¹⁾ als ich haben die Operation ohne Schwierigkeit vollenden können. Als ich danach das Gehirn in seine normale Lage zurücksinken liess, stand diese Blutung ohne jedes weitere Zuthun; andernfalls müsste man ein wenig Mull gegen die blutende Stelle angedrückt liegen lassen und das Ende aus der Wunde herausleiten. Der Druck in den Sinus ist ja äusserst gering.

¹⁾ l. c.

Den 2. und 3. Ast muss man am Foramen rotundum und ovale mit einem spitzen Tenotom durchtrennen. Das Herausdrehen der peripheren Aeste nach Thiersch habe ich mehrfach versucht, ist mir hier aber nie gelungen, offenbar weil die Nerven ja in allen diesen Fällen in der Peripherie ressecirt sind und daher durch Narbengewebe festgehalten werden. Beim Durchschneiden des 2. und 3. Astes kommen Blutungen vor; denn einzelne kleine Arterien und Venen treten durch die Foramina, ferner bilden hier Emissaria Santorini von oft beträchtlicher Dicke die Verbindung zwischen dem Sinus cavernosus und den Plexus venosi pharyngeales und pterygoidei. Diese Blutungen sind, da sie in der Nähe von Knochenanälen ihren Sitz haben, leicht zu beherrschen. Man bohrt einfach mit einem stumpfen Instrument den Knochen canal aus oder stopft für einige Zeit etwas Mull unter mässigem Druck hinein.

Das Ganglion Gasseri wird, um für alle Vorkommnisse gesichert zu sein, in seinem hinteren Abschnitt quer mittelst der Thiersch'schen Zange gefasst, bevor man den 2. und 3. Ast durchtrennt. Ist dieses letztere geschehen, so dreht man die Zange langsam um ihre Achse und es folgt nun immer ein Stück des Trigemiusstammes, in drei Fällen habe ich diesen in seiner ganzen Länge bis zum Pons Varoli, nämlich in einer Ausdehnung von 22 mm, herausbekommen.

Ich bin so genau auf alle Möglichkeiten der Blutung eingegangen, weil mir vor einiger Zeit von sehr hochstehender chirurgischer Seite diese Gefahr als eine ausserordentlich grosse geschildert wurde. Meine Erfahrungen bestätigen dies nicht, und man wird doch nicht behaupten wollen, dass ich bei 8 Operationen, die an Leuten im Alter von 36, 47, 48, 55, 64, 68, 71 und 72 Jahren, also in allen überhaupt in Betracht kommenden Lebensaltern vorgenommen worden sind, stets vom Glück begünstigt worden bin.

Ich habe auch nur meine beiden ersten Operationen, in denen ich mich auf die Entfernung des 2. Astes beschränkte, in zwei Zeiten vorgenommen, die letzten 6, in denen allen das Ganglion Gasseri sammt dem Trigemiusstamm entfernt wurde, sind in einer Sitzung zu Ende geführt worden. Von welchem Einfluss auch hier grössere Uebung ist, ergibt sich aus folgender Thatsache. Bei meiner ersten Kranken, einer Frau von 47 Jahren, entfernte ich in zwei

Sitzungen mit einer dazwischen liegenden Pause von 5 Tagen den 2. Trigeminusast intracraniell. Es trat 8 Monate später ein Recidiv von solcher Heftigkeit ein, dass ich das Ganglion exstirpiren musste. Unterdessen hatte ich schon 2 mal das Ganglion in einer Zeit entfernt, und es gelang mir auch bei jener Frau in einer Sitzung mit der grösseren Operation fertig zu werden, während ich die frühere auf zwei Zeiten zu vertheilen für nöthig befunden hatte. Die zweite Operation bot nichts besonders bemerkenswerthes.

Auch der 72 jährige Herr, welcher 6 Tage nach dem Eingriff an seinem schweren Herzleiden zu Grunde ging, hat trotz der starken Arteriosklerose nicht übermässig viel Blut verloren, der Puls war bis zum Tode, wenn auch sehr unregelmässig wie vor der Operation, so doch voll und von guter Spannung.

Keen in Philadelphia hat sogar bei einem Bluter, wie das die früheren Operationen bewiesen hatten, die Entfernung des Ganglion mit glücklichem Ausgange vorgenommen, allerdings musste er nach Freilegung der Nerven die Wunde zunächst mit Jodoformmull ausstopfen, wie ich das bei meinen beiden ersten Operationen gleichfalls gethan, um erst nach 3 Tagen die Resection zu vollenden.

Auch ich würde bei gefährlicher Blutung in der ersten Sitzung mich darauf beschränken, den 2. und 3. Ast und das Ganglion freizulegen und aus der Duralbekleidung zu isoliren. Dann würde ich die Wunde ausstopfen und zwar mit verhältnissmässig wenig Jodoformmull; denn das in seine Lage zurücksinkende Gehirn übt einen genügenden Druck aus, um die vornehmlich venöse Blutung zum Stehen zu bringen. Nach frühestens drei Tagen würde ich unter starkem Anfeuchten mit sterilem Wasser den Tampon entfernen und die Operation vollenden.

Die Carotis interna ist bei keiner Operation verletzt worden. Sie liegt zwar beim Austritt aus ihrem Sulcus dem inneren Rande des Ganglion sehr nahe, aber immer noch weit genug entfernt, um bei der nöthigen Vorsicht vor Verletzung geschützt zu sein.

Die zweite Hauptgefahr besteht in der Compression des Gehirns. Emporgehoben werden muss ja das Gehirn im Dural-sack mittelst des breiten Spatels unter allen Umständen, und ein gewisser Druck ist also nicht zu vermeiden. Wenn man indessen die oben schon angegebene Vorsichtsmaassregel genau beachtet, nämlich die Seitenwand des Schädels bis unmittelbar zur Schädel-

basis mit der Luer'schen Hohlmeisselzange fortzunehmen, damit hier keine den Einblick hindernde Knochenleiste stehen bleibe, so braucht man das Gehirn kaum mehr als um eines Fingers Breite heben zu lassen und verschafft sich damit einen genügenden Einblick. Zudem ist wohl zu beachten, dass das Gehirn in seiner schützenden Hülle, dem geschlossenen derben Duralsack, in die Höhe gehoben wird. Der Druck, welchen — und wäre er noch so gering — der breite Spatel nothwendigerweise ausüben muss, wird bei diesem Verfahren auf eine grössere Fläche vertheilt, mithin am Orte der Einwirkung vermindert.

Diese Verdrängung nach oben verträgt das Gehirn sehr gut, ohne dass Störungen in seiner Function sich im weiteren Verlaufe zu erkennen geben. Namentlich ist diese Erfahrung für die linke Seite von grosser Wichtigkeit. Liegen doch hier im hinteren Abschnitte der dritten Stirnwindung und in der ersten Schläfenwindung die wichtigen Centren für das Sprachvermögen. Bei Ausführung der Operation auf der linken Seite wird also der Druck des Spatels auf diese wichtigen Windungen einwirken. Daher verdient besonders betont zu werden, dass auch nach der linksseitig ausgeführten Operation, wie ich sie in vier Fällen jedes Mal mit Ausgang in Genesung ausgeführt habe, keine nennenswerthen Störungen in der Gehirnfunction eingetreten sind. Nur bei dem einen jetzt 57jährigen Mann, den ich Ihnen heute fast zwei Jahre nach der Operation in jeder Beziehung vollkommen gesund vorstelle, hatte im Anfang sein Namensgedächtniss für Personen etwas gelitten. Keines Falls war irgend welche motorisch-aphasische Störung vorhanden, wie auch von Seiten des Nervenarztes Herrn Dr. Saenger in Hamburg in allen diesen Fällen festgestellt worden ist.

Neben dem örtlich einwirkenden Druck auf die Corticalis, welcher bei gehöriger Vorsicht erfahrungsgemäss nicht von Nachtheil ist, kommt aber noch die Steigerung des allgemeinen Hirndrucks durch Compression und Verdrängung des Liquor cerebrospinalis in Betracht. Auch Fowler¹⁾ hat betont, dass langer Druck auf den Stirnlappen die Cerebrospinalflüssigkeit aus den Seitenventrikeln nach der Medulla oblongata und dem Athmungscentrum hintriebe, und aus diesem Grunde hat Tiffany (Baltimore) den

¹⁾ l. c.

Duralsack an einer Stelle eröffnet, um der Cerebrospinalflüssigkeit freien Ausgang zu verschaffen. Ich habe das bisher nicht gethan und doch keinen Nachtheil beobachtet. Während der durch die Blutstillung bedingten Pausen wird ja auch der Druck aufs Gehirn erheblich vermindert, da dann der Spatel die Mullbinde stets fest nach der Schädelbasis hin pressen soll.

Ausserdem gehe ich, sobald ich nach Unterbindung der A. meningea media weiter in die Tiefe dringe, bei der Hebung des Gehirns äusserst vorsichtig und langsam zu Werke, damit die Cerebrospinalflüssigkeit nicht rasch verdrängt werde und somit keine plötzlichen Druckschwankungen an lebenswichtigen Theilen stattfinden. Ausserdem muss der Assistent, der den Spatel hält, sorgfältig darauf achten, dass er einen möglichst geringen Druck aufs Gehirn ausübe.

Uebrigens scheint diese Gefahr nicht übertrieben gross zu sein. Wenigstens beweist dies jener Fall von Keen¹⁾ in Philadelphia. Dieser Chirurg operirte einen Bluter und musste daher die Operation auf zwei Zeiten vertheilen. Zum Ausstopfen der Wunde benutzte er ein sehr grosses Stück (37 : 6 Zoll) Jodoformmull, welches in der Arbeit abgebildet ist. Obgleich diese fremde Masse 3 Tage innerhalb der Schädelkapsel liegen blieb, sind doch keine Erscheinungen von Hirndruck aufgetreten, und der Operirte ist genesen. Immerhin halte ich es für Pflicht, in dieser Beziehung die äusserste Vorsicht walten zu lassen. Meinen Erfahrungen nach kommt man zur Blutstillung hier mit verhältnissmässig kleinen Stücken Mull aus.

Am Ende der Operation wird, um etwa noch ausfliessendes Blut oder, falls die Dura mater verletzt worden ist, aussickernden Liquor cerebrospinalis aus der Schädelhöhle abzuleiten, ein dünnes Drainrohr zwischen Dura und Schädelbasis im hintern Wundwinkel eingelegt. Es ist das besser als ein Streifen Jodoformmull, weil dieser aussen an der Haut bald festklebt, antrocknet und zu Retention Anlass giebt. Dies und damit einhergehende Temperatursteigerung habe ich einmal erlebt und seitdem das Drainrohr bevorzugt; Temperaturerhöhungen sind dann nach keiner Operation mehr eingetreten. Das Drainrohr bleibt 2—3 Tage liegen. Der

¹⁾ W. W. Keen, Transactions of the Philadelphia County Medical Society. 1894.

Haut-Muskel-Periost-Knochenlappen wird genau an seiner ursprünglichen Stelle eingenäht.

Die Dauer der Operation ist verschieden. Bei der 70jährigen Frau, die ich Ihnen heut vorstelle, hat die ganze Operation, da der Knochen nicht erhalten wurde, nur 55 Minuten Zeit in Anspruch genommen. Das ist das schnellste; mit Erhaltung des Knochens währt die Operation $1\frac{1}{2}$ — $1\frac{3}{4}$ Stunden.

Die Heilungsdauer ist eine sehr kurze. Meine geheilten Kranken sind am 10.—12. Tage aufgestanden und am 18. bis 20. Tage aus der Behandlung entlassen worden.

Was nun die unmittelbaren Ergebnisse der Operation anlangt, so ist mir, wie schon erwähnt, von 8 Operirten ein 72jähriger Mann am 6. Tage infolge schweren Herzfehlers und Sklerose der Coronararterien gestorben. Ferner habe ich aus der Literatur und aus gütigen brieflichen Mittheilungen die nach beiden Methoden operirten Fälle zusammengestellt. Nach William Rose sind operirt 22, davon geheilt 18, gestorben 4, macht 18 pCt. Mortalität; nach Frank Hartley's und meiner Methode sind operirt 51, davon geheilt 46, gestorben 5, macht 9,8 pCt. Mortalität. Diese kurze statistische Mittheilung soll überhaupt nur einen Vergleich beider Methoden ermöglichen, denn sie ist sicher unvollständig. Es scheint aber in der That, als ob das Rose'sche Verfahren gefährlicher ist als das meine, wie es ja auch schon nach den vorhergehenden Betrachtungen wahrscheinlich war.

Was die Endergebnisse anlangt, so hat meine erste Operirte, der ich nur den 2. Ast intracaniell entfernte, wie schon erwähnt, nach acht Monaten ein Recidiv bekommen. Die Patientin litt so heftig wie zuvor, daher entfernte ich ihr das Ganglion. Sie wurde geheilt und blieb es bis zu ihrem Tode, welcher ein halbes Jahr nach der Entlassung in ihrer Heimath an Perityphlitis erfolgte. Dagegen ist in keinem Falle, in dem das Ganglion entfernt worden, bisher ein Recidiv eingetreten. Die beiden Personen, bei denen seit dieser Operation die längste Zeit verstrichen ist, habe ich zur Vorstellung mit hergebracht. Die jetzt 70jährige Dame ist am 31. Januar 1893 im Alter von 68 Jahren operirt worden, der Mann am 30. Mai 1893 im Alter von 55 Jahren. Das sind überhaupt die beiden ersten Kranken, bei denen nach meiner Methode das ganze Ganglion entfernt worden ist.

William Rose hat seine erste Ganglionexstirpation mit Resection des Oberkiefers am 2. April 1890, also vor 5 Jahren, dann im Jahre 1891 drei Operationen nach seiner oben beschriebenen zweiten Methode, 1892 je eine im Januar und Februar (die letzte verlief letal), endlich die siebente Ende des Jahres 1892 ausgeführt. Wie er mir im Januar dieses Jahres mittheilte, sind von seinen 6 überlebenden Kranken bisher 5 völlig schmerzfrei geblieben. Der letzten, einer 37jährigen Dame, wurde am 5. November 1891 das Ganglion Gasseri entfernt, im Juni 1892 gab sie ein Zurückkehren der Schmerzen in der Temporal- und Maxillargegend an, indessen verschwanden die Beschwerden so leicht beim Ablenken der Aufmerksamkeit, dass Rose dies nicht als Recidiv auffasst, zumal typische Schmerzanfälle wie früher überhaupt nicht mehr seit der Operation eingetreten sind. Da aber, wie oben auseinandergesetzt, die Rose'sche Methode ein wenig übersichtliches Operationsfeld bietet, so können sehr wohl Reste des Ganglion zurückbleiben, wie das ja auch bei einer Operirten von Althaus behauptet worden ist.

Ob die Entfernung des Ganglion dauernd vor Recidiven schützt, muss weitere Erfahrung lehren. Die ältesten Fälle reichen aber immerhin schon über 5 und 4 Jahre zurück. Jedenfalls schätzen sich meine Geheilten alle glücklich, dass sie mit sehr geringen subjectiven Störungen von ihren furchtbaren Qualen befreit sind.

Was diese Störungen anlangt, so muss als nebensächliches Moment eine zuweilen eintretende gewisse Behinderung in der Öffnung des Mundes erwähnt werden, die offenbar auf Schrumpfungsvorgänge im Schläfenmuskel zurückzuführen ist. Ich habe nicht nöthig gehabt, etwas dagegen zu unternehmen, die Kranken können zu allen Functionen den Mund genügend weit öffnen. Die Durchschneidung der Temporalsehne oder besser die Entfernung des Proc. coronoideus mandibulae würde, falls es einmal nöthig werden sollte, Abhilfe schaffen.

Natürlich haben die Operirten sämtliche Ausfallserscheinungen, welche durch die Entfernung des Ganglion Gasseri bedingt sind, jedoch erweisen sie sich in der That als auffallend viel geringer, als man erwarten sollte.

Was zunächst das Auge betrifft, so hat sich, trotzdem ja die Cornea sowohl als die Conjunctiva vollkommen anaesthetisch sind,

reflectorischer Lidschluss also niemals von der operirten Seite aus, sondern nur synergisch bei Berührung der gesunden Hornhaut oder Bindehaut ausgelöst werden kann, nur in einem meiner sämtlichen Fälle ein Hornhautgeschwür gebildet. Indessen führte auch dieses nicht zum Verlust des Auges, sondern heilte unter einfacher Behandlung mit wenig sichtbarem Hornhautfleck aus. Auch deshalb stelle ich Ihnen diesen Mann vor, er hatte zur Zeit der Operation ein eitriges Thränensackleiden; das ist ja ein sehr ungünstiges Moment, da es erfahrungsgemäss zu Hornhautgeschwüren leicht Veranlassung giebt.

In solchen Fällen würde ich in Zukunft einige Tage vor der Operation, um jedes Einfließen von Eiter aus dem Thränennasencanal in den Bindehautsack zu verhüten, nach einem mir von Prof. Deutschmann in Hamburg ertheilten Rathschlage die Thränenpunkte excidiren und die kleinen Wunden nähen. Uebrigens habe ich am 19. September 1894 einer 71jährigen Frau das Ganglion Gasseri fortgenommen, welche beiderseits eine sehr alte, durch keine Behandlung zu beeinflussende eitrig-conjunctivitis und Blepharitis hat, und doch ist die anaesthetische Hornhaut bisher (Ende Mai), also über acht Monate lang ohne besondere Vorsichtsmaassregeln vollkommen klar und gesund geblieben. Eine wesentliche Gefahr für das Auge scheint somit nach der Exstirpation des Ganglion Gasseri nicht vorzuliegen. Ich atropinisire das Auge vor der Operation und während der ersten Tage danach und verbinde es über dem eigentlichen Wundverbande so, dass der Augenverband jeden Tag gewechselt und das Auge mit Borwasser vorsichtig ausgewaschen und atropinisirt werden kann. Dies Verfahren ziehe ich der von anderer Seite empfohlenen und geübten Vernähung der Augenlider bei weitem vor.

Leider hat sich bei der Operation die motorische Wurzel nicht von der sensiblen trennen lassen, da jene der inneren Seite des Ganglion dicht anliegt. Daraufhin aber muss weiterhin unsere Aufmerksamkeit gerichtet sein. Somit werden auch die vom 3. Ast versorgten Muskeln gelähmt, es sind im wesentlichen der Masseter und Temporalis, sowie die beiden Pterygoidei, während der Buccinator auch Zweige vom Facialis erhält. Der Masseter, Temporalis und Pterygoideus internus werden aber durch die gleichen Muskeln der gesunden Seite so vollständig ersetzt, dass im Schlusse des Unterkiefers keine Störung zu bemerken ist. Natürlich ist die grobe

Kraft im Kauen auf der operirten Seite vermindert, die Leute kauen daher auch aus diesem Grunde — ganz abgesehen von der auf derselben Seite bestehenden und für das Essen hier sehr hinderlichen Anästhesie der ganzen Mundschleimhaut — ausschliesslich auf der gesunden Seite. Die Function des Pterygoideus externus dagegen fehlt, und die Operirten können daher den Unterkiefer und das Kinn nur nach der kranken, nicht aber nach der gesunden Seite hin bewegen.

Um vieles wichtiger sind die Ausfallserscheinungen in den sensiblen Bahnen. Zur Veranschaulichung dieser Befunde, die ausser von mir auch von Herrn Geheimrath Hitzig in Halle, sowie von den beiden Hamburger Nervenärzten, den Herren Drr. Nonne und Saenger an den einzelnen Kranken aufgenommen worden sind, gebe ich Ihnen eine Anzahl von Photogrammen mit entsprechenden Erklärungen herum. Das wesentliche giebt hier die Erklärung zu der Abbildung 4 wieder¹⁾.

Vorgestellte Patientin von 70 Jahren, der vor $2\frac{1}{4}$ Jahren das Ganglion (s. Tafel No. VI) extirpirt worden ist.

Im Gebiete a	Tastempfindung	herabgesetzt,	Schmerzempfindung	stark herabgesetzt,
			Kälte- und Wärmeempfindung	aufgehoben.
„ b	„	aufgehoben,	Schmerzempfindung	aufgehoben,
			Kälte- und Wärmeempfindung	aufgehoben.
„ c	„	vorhanden,	aber schlechte Localisation,	Schmerzempfindung gering herabgesetzt,
			Kälte- und Wärmeempfindung	schwach.
Im Gebiete d	Tastempfindung	stark herabgesetzt,	Schmerzempfindung	stark herabgesetzt,
			Kälte- und Wärmeempfindung	aufgehoben.
„ e	Tastempfindung	herabgesetzt,	Schmerzempfindung	stark herabgesetzt,
			Kälte- und Wärmeempfindung	aufgehoben.
„ f	„	vorhanden,	aber schlechte Localisation,	Schmerzempfindung sehr wenig herabgesetzt,
			Kälte- und Wärmeempfindung	schwach.

Zu bemerken ist, dass die Grenze der Anästhesie jetzt $2\frac{1}{4}$ Jahre nach der Operation nicht mehr wie im Anfang genau der Mittellinie entlang läuft, sondern dass die anästhetische Zone in unregelmässiger Begrenzung, wie aus der Abbildung ersichtlich, sich etwas verkleinert hat.

Das stereognostische Gefühl (Erkennung von Zahlen u. dgl.,

¹⁾ Genaueres auch über diese interessanten Befunde bringt meine demnächst erscheinende Monographie.

die auf die Haut geschrieben werden) ist an der linken Gesichtshälfte nicht vorhanden, rechts in normaler Weise.

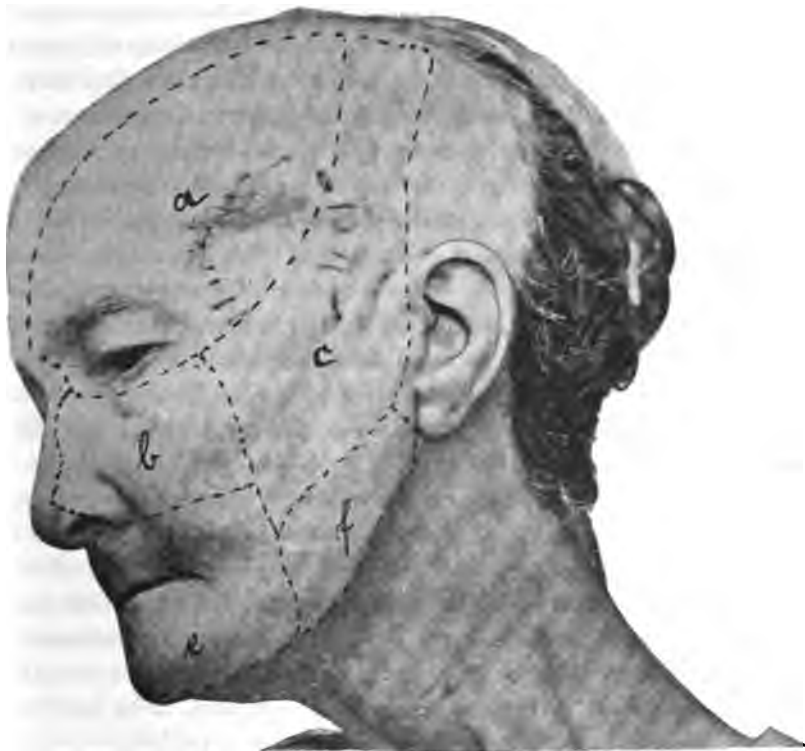Der Geruch ist links deutlich herabgesetzt.

Der Geschmack ist am linken Seitenrand der Zunge in den vorderen zwei Dritteln und ebenso an der linken Zungenspitze für alle Qualitäten vermindert, aber nicht gänzlich aufgehoben.

Sensibilität der Lippen-, Wangen- und Zungenschleimhaut, sowie der Nasenschleimhaut, links völlig erloschen.

Vasomotorische Störungen der Gesichtshaut fehlen ebenso wie trophische Veränderungen der Haut (glossy skin u. dgl.) vollständig.

Fig. 4.



Zum Schluss ein Wort über die Indicationen zu dieser sehr eingreifenden Operation.

Ich bin in den letzten 3 Jahren in der wenig beneidenswerthen

Lage gewesen, eine ganze Reihe dieser armen Leidenden zu sehen und zwar gerade Fälle, bei denen alle innere, neurologische und chirurgische Therapie vergeblich gewesen war. Die Trigemineuralgien zeigen sich wie in ihrer Aetiologie und in der Heftigkeit der Erscheinungen besonders auch in der Wirkung sehr verschieden, welche die zahlreich empfohlenen innern Mittel und die zweifellos in manchen Fällen ausserordentlich wirksamen Abführkuren ausüben. Aber gerade weil man von vorn herein nicht beurtheilen kann, ob die nicht operativen Mittel Erfolg haben werden oder nicht, ist man verpflichtet sie in jedem Falle zunächst in Anwendung zu bringen, indessen nicht übertrieben lange; denn wahrscheinlich sind in den Nerven doch Veränderungen vorhanden, welche centralwärts fortschreiten und schliesslich das Ganglion selbst in Mitleidenschaft ziehen. Erst nachdem die Unwirksamkeit jener Mittel sich erwiesen hat, ist man zu operativen Eingriffen berechtigt, und in dieser Beziehung muss von allen peripheren Resectionen der Thiersch'schen Methode durchaus die Palme zuerkannt werden. Gelingt es doch bei richtiger Ausführung mit diesem Verfahren alle drei Aeste unmittelbar vom Austritt aus der Schädelhöhle an bis in ihre feineren Verzweigungen fortzunehmen. Man muss nur durch entsprechendes Vorgehen die Nerven derart freipräpariren, dass die Thiersch'sche Zange möglichst central angelegt werden kann.

Nun kommen aber jetzt noch häufig Recidive bei Leuten zur Behandlung, denen nach älteren Methoden die Nerven peripher mehr oder weniger weit entfernt von ihrem Austritt aus der Schädelhöhle resecirt worden sind.

In allen diesen Fällen müssen zunächst die bekannten Methoden von Pancoast, Lücke-Lossen, Krönlein, Salzer u. s. w. in Betracht gezogen werden. Erst wenn auch diese Operationen im Stich gelassen haben, wenn jene fürchterlichen Schmerzen wieder auftreten, die die armen Leute zu Selbstmordversuchen treiben, dann erst ist die Indication für das intracranielle Verfahren gegeben. Aber dann darf man sich auch nicht mit der blossen Resection des 2. oder 3. Astes begnügen, sondern es muss das Ganglion Gasseri fallen und womöglich der Trigemineusstamm mit ihm.

Zum Beweise, dass ich dieser Ansicht in Bezug auf die Indi-

cationsstellung von Anfang an gewesen, schliesse ich heute mit denselben Worten, mit denen ich vor 3 Jahren geschlossen:¹⁾

„Es müssen die Schwere der Symptome und die Erfolglosigkeit aller angewandten Mittel und Operationen die Schwere des Eingriffes rechtfertigen.“

Wenn Sie jetzt diese beiden Operirten ansehen und Sich erzählen erlassen, wie unsagbar sie vor der Exstirpation des Ganglion gelitten, dann werden Sie meiner Ansicht beipflichten, dass diese Operation Bürgerrecht in der Chirurgie verdient. Die 70jährige Dame, welche nach zwei erfolglosen peripheren Resectionen 5 Jahre lang Qualen von unsagbarer Heftigkeit erduldet hat, die fast dauernd schlaflos war, vor Schmerzen nicht essen und in Folge der Erschöpfung Tage und Wochen lang das Bett nicht verlassen konnte, sehen Sie jetzt $2\frac{1}{4}$ Jahre nach der Operation weit über ihr hohes Alter blühend und gesund; sie ist im Stande, ohne Unterbrechung Spaziergänge von Blankenese bis Hamburg d. h. 10 Kilometer weit zu machen und ohne alle Beschwerden ihrem grossen Haushalt vorzustehen.

Dieser jetzt 57jährige Mann litt an linksseitiger Trigemineuralgie seit 1871. Anfangs von geringer Heftigkeit wurden die Schmerzen bald heftiger, die Anfälle kehrten häufiger wieder. Zwei periphere Nervenoperationen waren völlig erfolglos, und da der arme Kranke jede Hoffnung auf Heilung aufgegeben hatte, trug er sich mit Selbstmordgedanken und musste von seiner Familie dauernd bewacht werden. Er konnte seinem Geschäft nicht mehr vorstehen und war genöthigt es zu verkaufen. Schliesslich war er nicht mehr im Stande zu kauen, er konnte nur eben mit einem Theelöffel etwas Flüssigkeit zu sich nehmen, weil jedes weitere Oeffnen des Mundes die fürchterlichsten Schmerzanfälle hervorrief. In völlig entkräftetem Zustande kam er vor fast 2 Jahren zur Operation. Er ist seitdem ganz gesund geworden, wieder arbeitsfähig und hat 20 Pfund an Körpergewicht zugenommen.

¹⁾ Chirurgen-Congress. 1892. Sitzung vom 10. Juni. Langenbeck's Archiv. Bd. XLIV. Heft 4.

Erklärung der Abbildungen auf Taf. VI.

Fig. 1. Operationsfeld an der Leiche photographirt.

Sp Blank polirter Hirnspatel, giebt an seiner unteren Fläche das Spiegelbild.

C. i. Carotis interna.

D. m. Dura mater.

I 1. Ast des Trigemius.

II 2. Ast des Trigemius (Foramen rotundum).

III 3. Ast des Trigemius (Foramen ovale).

L Lappen, bestehend aus Haut, Muskel, Periost und Knochen, ist heruntergeschlagen und wird mit dem vierzinkigen Haken festgehalten.

T Trigemiusstamm (sensible und motorische Wurzel). Zur Verdeutlichung ist ein schwarzer Stift untergeschoben.

G. G. Ganglion Gasseri.

A. m. Arteria meningea media, unterbunden und durchschnitten (Foramen spinosum).

Fig. 2. 6 Exstirpirte Ganglia Gasseri, sämmtlich unmittelbar nach der Operation in natürlicher Grösse photographirt, nur No. V ein wenig verkleinert.

I, II, III = 1., 2., 3. Trigemiusast, der erste Ast reisst meistens dicht am Ganglion ab.

G Ganglion Gasseri.

T Trigemiusstamm (sensible und motorische Wurzel).

No. I stammt von 68j. Frau, oper. 31. 1. 93.

No. II " " 48j. Frau, " 29. 4. 93.

No. III " " 55j. Mann " 30. 5. 93.

No. IV " " 72j. Mann " 3. 11. 93.

No. V " " 71j. Frau, " 19. 9. 94.

No. VI " " 36j. Frau, " 29. 11. 94.

XXIII.

Ueber angeborene Anomalien der oberen Extremitäten.

Gleichzeitig ein Beitrag zur Vererbungslehre.

Von

Dr. G. Joachimsthal,

Assistenzarzt an der Königl. Universitäts-Poliklinik für orthopäd. Chirurgie¹⁾.

(Hierzu Taf. VII.)

M. H.! Gestatten Sie mir, dass ich Ihre Aufmerksamkeit auf eine Reihe von Kranken mit Missbildungen im Bereiche der oberen Extremitäten lenke, welche einmal deswegen unser Interesse beanspruchen, weil es sich bei Ihnen durchwegs um seltene Anomalien handelt, besonders aber aus dem Grunde, weil sämtliche Träger dieser Deformitäten Mitglieder einer und derselben Familie sind. Bei den Patienten, welche Sie hier sehen werden, die mir freundlichst von dem Herrn Collegen Dr. Katzenstein überwiesen wurden, handelt es sich nämlich um eine Mutter und deren sämtliche jetzt lebende 4 Kinder, während ein weiterer gleichfalls mit vererbten oberen Gliedmassen behafteter Sohn im frühen Lebensalter verstorben ist.

Was zunächst die jetzt 34jährige Mutter anbetrifft, so stammt sie aus einer durchaus gesunden Familie; speciell sind in derselben vorher niemals Missbildungen beobachtet worden; auch über Ehen unter Verwandten und ähnliche eventuelle Anhaltspunkte zur Erklärung der zu beschreibenden Affectionen sind die Angaben durchaus negative. Bei der im Uebrigen normal gebildeten Frau constatiren wir beiderseits angeborene dorsale Luxationen resp. Subluxationen der Daumen in den Gelenken mit den dazu-

¹⁾ Nach einem Vortrage, gehalten am 4. Sitzungstage des XXIV. Congresses der Deutschen Gesellschaft für Chirurgie zu Berlin, 20. April 1895.

gehörigen Metacarpalknochen, derart, dass auf jeder Seite die Basis der ersten Phalanx dorsalwärts prominirt, und der Daumen sich in fixirter Flexionsstellung befindet (siehe Taf. VII, Fig. 1). Rechterseits ist es daneben möglich, durch Hyperextension des Metacarpus eine Subluxation der Basis dieses Knochens herbeizuführen. Die Daumen selbst sind gegenüber der Norm rudimentär entwickelt, die Muskulatur des Thenar vollkommen atrophisch. Daneben bestehen, ebenfalls wahrscheinlich congenitaler Natur, Flexionscontracturen in dem Gelenk zwischen erster und zweiter Phalanx des kleinen Fingers, die die vollkommene Streckung in diesem Gelenk etwa um 25 Grad behindern. Von den Hohlhandfurchen ist beiderseits nur die zwischen Zeige- und Mittelfinger ausgehende, zum Ulnarrande der Hand ziehende sogenannte *Linea mensalis* in ihrem normalen Verlaufe vorhanden. Die als *Linea vitalis* bezeichnete, gewöhnlich zwischen Daumen und Zeigefinger beginnende und durch die Hohlhand nach aufwärts zur Grenze zwischen Vorderarm und Hand sich erstreckende Furche fehlt vollkommen; dagegen beginnt die dritte normale Hohlhandfurche ganz dicht oberhalb des Zeigefingers am radialen Rande der Hand und läuft parallel mit der *Linea mensalis* bis fast zur Ulnarseite.

Wesentlich auffallender sind die Erscheinungen bei dem ältesten, jetzt 10jährigen Knaben. Auch er ist wie die Mutter bis auf die oberen Gliedmaassen normal entwickelt (siehe Taf. VII, Fig. 2). An der rechten Seite finden sich 4 wohlgebildete Finger; es fehlt der Daumen, dafür sass der Radialseite des Zeigefingers, dort wo wir noch jetzt eine kleine Narbe finden, ein rudimentärer Finger auf, welcher innerhalb des ersten Lebensjahres ärztlicherseits entfernt wurde. Von einer Hohlhand findet sich hier kaum eine Andeutung. Zwei ganz seichte Furchen beginnen an dem Ulnarrande der Hand und laufen in einem Abstand von 1 Ctm. parallel schräg radial- und distalwärts, um oberhalb der Grenze des Zeige- und Ringfingers sich in feine Verästelungen aufzulösen. Linkerseits schliesst sich an einen normal entwickelten, nur gegenüber der anderen Seite um 1 Ctm. verkürzten Oberarm ein sehr verkürzter und verkrümmter Vorderarm an, der in eine Klumphand endet. Der Radius fehlt in der ganzen Ausdehnung, ebenso der Daumen mit seinem Metacarpus, wahrscheinlich auch das *Os multangulum majus* und *naviculare*. Die Ulna ist verdickt, stark ulnarwärts convex gekrümmt und reichlich 4 cm kürzer als auf der anderen Seite. Das *Olecranon* sitzt fest in seiner *Fossa humeri*, wie überhaupt der Bandapparat des Ellbogengelenks ein äusserst straffer ist, sodass keine abnormen Rotationsbewegungen zu Stande kommen können. Flexion und Extension finden in normalen Grenzen statt, Pro- und Supination sind aufgehoben. Die Handwurzelknochen liegen mit ihren Articulationsflächen an der Radialfläche der Ulna, der *Proc. styloideus ulnae* ragt an dem unteren Ende des Vorderarms schroff hervor; oberhalb desselben zeigt die Haut eine narbenartige Einziehung. Was die Bewegungen im Handgelenk anbetrifft, so sind Flexion und Extension, sowie die Radialabduction unbeschränkt; die Ulnarabduction ist passiv soweit zu führen, dass noch etwa 30 Grad an der geraden Stellung fehlen. Bei gebeugtem Vorderarm vermag der Knabe, ähnlich wie in einer Beobachtung von Sayre, die Hand oberhalb des Ellbogengelenks an die Vorder-

resp. Hinterseite des Oberarms anzulegen. Den normalen Hohlhandfurchen vergleichbare Linien fehlen hier vollkommen.

Wir gehen nunmehr zu dem zweiten, 8 Jahre alten Knaben über (siehe Taf. VII, Fig. 3 u. 4). Rechterseits beschränkt sich bei ihm wiederum die Deformität auf das Fehlen des Daumens und das Vorhandensein eines kleinen rudimentären, zweigliedrigen Fingers mit ausgebildetem Nagel an der Radialseite der ersten Phalanx des Zeigefingers. Es besteht hier wesentlich eine lockere Weichtheilverbindung. Quer durch die Vola manus zieht vom Ulnarande der Hand bis zu deren Radialseite eine leicht nach unten geschweifte Linie, die zwei tiefere Zweige zur Grenze zwischen Zeige- und Ringfinger entsendet.

Schwieriger zu deuten sind die Veränderungen auf der linken Seite. Die ganze Extremität mitsammt dem Schultergürtel ist hier in der Entwicklung zurückgeblieben, so dass sämtliche Knochen, von dem Schulterblatt angefangen bis zu den Fingern, sich als kürzer und dünner erweisen als auf der rechten Seite. Beispielsweise beträgt die Länge der Clavicula rechts $11\frac{1}{2}$, links 10 Ctm., die Entfernung vom Acromion bis zum Condylus externus humeri bei hängendem Arm rechts 16, links 14 Ctm., die Länge der Ulna vom oberen Rande des Olecranon bis zur Spitze des Proc. styloideus rechts 13, links $11\frac{1}{2}$ Ctm., die Länge des Ringfingers, in der Vola manus bei flectirter Stellung gemessen, rechts 4,9, links 4,4 Ctm. Ebenso ist die Muskulatur, namentlich des Oberarms, und zwar in höherem Grade, als es dem geringeren Gebrauch des Gliedes entspräche, atrophisch, namentlich der Deltoideus, so dass man deutlich die einzelnen Gelenkconstituentien des Schultergelenkes durch ihn hindurch nicht nur fühlt, sondern auch sieht. Der äusserst dünne Humerus endet nach unten in zwei wohlgebildete Condylen, zu denen das Olecranon in normalen Beziehungen steht. Unterhalb des Condylus externus humeri zeigt sich an der normalen Stelle des Capitulum radii eine Lücke, und die weitere Untersuchung ergibt ein Fehlen des Radius in seinem obersten Abschnitt. Weiter unten lässt sich derselbe deutlich neben der hier gerade verlaufenden Ulna nachweisen. Der Radius zeigt unten normale Formen, sein oberes Ende ist zugespitzt. Im Ellbogengelenk ist die Pro- und Supination aufgehoben, der Vorderarm steht in starker Pronationsstellung. Auch die Flexion und Extension sind wesentlich eingeschränkt; an der Möglichkeit der vollkommenen Streckung fehlen ca. 40 Grad, die Beugung ist nur bis zu einem Winkel von 35 Grad möglich. Der Hand fehlt wiederum der Metacarpus pollicis und der Daumen. Was die Hohlhandfurchen anbetrifft, so sind dieselben ersetzt durch eine etwa in der Mitte des Handgelenks beginnende und direkt distalwärts bis knapp oberhalb der Grenze des Ring- und Mittelfingers verlaufende Rinne.

Das nunmehr im Alter folgende, schon innerhalb des ersten Lebensjahres verstorbene Kind zeigte ebenfalls Deformitäten der rechten oberen Extremität. Nach der Schilderung der Mutter lässt sich vermuthen, dass auch hier ein totaler Radiusdefect bestand.

Ein weiteres jetzt 5jähriges Mädchen (siehe Figur 5) zeigt als einzige Anomalie eine Deviation der linken Daumenendphalanx derart, dass das zweite Glied etwa um 15 Grad nach der ulnaren Seite abweicht.

Endlich bemerken wir noch an dem letzten Kinde, einem 2jährigen Mädchen, Missbildungen an beiden Händen (siehe Fig. 6). Linkerseits schliessen sich an fünf ausgebildete Metacarpi fünf dreigliedrige Finger, sodass also hier auch der vermuthliche Daumen, dem übrigens die Möglichkeit der Opposition fehlt, und der dieselbe Länge wie der benachbarte Zeigefinger besitzt, mit drei Phalangen ausgestattet ist. Rechterseits zeigt der Daumen, der ebenfalls drei Phalangen aufweist, die jedoch in ihrer Beweglichkeit zu einander wesentlich beschränkt sind, eine rudimentäre Entwicklung und ist ebenfalls unfähig zur Opposition. Beiderseits zieht parallel der Einfügelinie der Finger, ca. $\frac{3}{4}$ Ctm. oberhalb derselben, durch die Vola von der Ulnarseite der Hand aus eine tiefe Furche, die sich bis zum Zeigefinger erstreckt, um hier die Richtung auf dessen Mitte zu einzuschlagen, während feinere Verästlungen zum Radialrande der Hand sich erstrecken.

M. H. An die vorgestellten Fälle gestatten Sie mir zunächst einige Bemerkungen in Bezug auf die Häufigkeit der einzelnen Anomalien zu knüpfen.

Angeborene Verrenkungen der Fingergelenke, wie sie die Hände der Mutter aufweisen, gehören, wie überhaupt angeborene Gelenksanomalien an den Fingern, nach dem übereinstimmenden Urtheil aller derjenigen Autoren, die den Gegenstand überhaupt berühren, zu den grössten Seltenheiten.

Bei einem Foetus, der zugleich congenitale Luxationen der Hüft-, Knie-, und Fussgelenke zeigte, sah Chaussier¹⁾ auch solche der ersten Phalangen der letzten drei Finger der linken Hand nach der Volarseite. In einem Falle, für den der Instrumentenmacher Mathieu²⁾ ein eigenes Instrument construirt hat, stand der Ringfinger beiderseits in fixirter mittlerer Flexionsstellung. Bérard³⁾ und Malgaigne⁴⁾ sahen die Finger dorsalwärts verrenkt. In dem Falle Malgaigne's standen die Endphalangen sämtlicher Finger in einem Winkel von 135 Grad dorsalwärts flectirt, während die Köpfchen der zweiten Phalangen unter der Haut hervorstanden. Die Gebrauchsfähigkeit der Hand wurde dadurch nicht gehindert, die Patientin war sogar im Stande, Klavierunterricht zu geben.

Speciell an den Daumengelenken sind angeborene Verrenkungen bisher nicht beschrieben worden.

¹⁾ Cf. Malgaigne, Leçons d'orthopédie publiées par MM. Guyon et Panas. 1862.

²⁾ Cf. J. A. Fort, Des difformités congénitales et acquises des doigts et des moyens d'y remédier. Thèse. Paris. 1869. p. 60.

³⁾ Dict. de méd. en 80 voll., Tome XVIII. Art. Main. p. 514.

⁴⁾ Malgaigne, a. o. O.

Der totale Radiusdefect, den der älteste Knabe rechterseits aufweist, ist nach der neusten Zusammenstellung von Oskar Schmid bisher 45 mal zur Beobachtung gelangt, wozu noch neuerdings die Fälle von Kirmisson²⁾, Sayre³⁾, Rincheval⁴⁾ und Hoffa⁵⁾ hinzukommen. In der grössten Mehrzahl der Fälle handelte es sich entweder um nicht ausgetragene Früchte oder Kinder in den ersten Lebenstagen. Nur in 9 Fällen waren die betreffenden Individuen über ein Jahr alt, und lag, wie in unserem Falle, die Möglichkeit vor, die weitere Entwicklung eines so deformen Gliedes im späteren Lebensalter, speciell das enorme Zurückbleiben der Ulna im Wachsthum, zu verfolgen. Eigenartig unserer Beobachtung ist noch die oberhalb des Proc. styloideus ulnae befindliche Einziehung der Haut, wie ich dieselbe auch in einem Falle von angeborenem totalen Defect des Schienbeins oberhalb des Capitulum fibulae zu beschreiben in der Lage war⁶⁾.

Der partielle Radiusdefect, den der zweite Knabe zeigt, ist bisher nur 8 mal beschrieben worden und zwar von Meckel⁷⁾ Cruveilhier⁸⁾, Silvester⁹⁾, Swaagman¹⁰⁾, Dornseiff¹¹⁾, Erlich¹²⁾ und O. Schmid¹³⁾ (2 einschlägige Fälle). Von diesen acht Fällen fehlte in sechs das untere Stück des Radius, nur in

1) Oskar Schmid, Ueber eine bisher nicht beobachtete Form von partiellem Radiusdefect. Zeitschr. f. orthop. Chirurgie. Bd. II. 1893. S. 59.

2) E. Kirmisson et R. Sain-ton, Note sur deux cas de mains botes d'origine congénitale. Revue d'orthopédie. 1892. S. 108; Kirmisson et Longuet, Nouveau cas de main bote congénitale. Ibid. 1893. p. 59.

3) Sayre, New York. Med. Journal. 4. Nov. 1893.

4) Rincheval, Ein neues Operationsverfahren zur Behandlung congenitaler Defecte eines Unterarm- und Unterschenkelknochens. Verhandlungen der Deutschen Gesellsch. f. Chirurgie. 1894. II. S. 452.

5) Hoffa, Lehrb. der orthop. Chirurgie. II. Aufl. Stuttgart. 1894. S. 471.

6) G. Joachimsthal, Ueber den angeborenen totalen Defect des Schienbeins. Zeitschr. f. orthop. Chirurgie. Bd. II. 1894. S. 140.

7) Meckel, Archiv für Anatomie und Physiologie. Beschreibung einer merkwürdigen Missgeburt. 1826. S. 36.

8) Cruveilhier, Bulletin de la Société anatomique de Paris. ann. 3. 1828. Cf. Gurlt, Beiträge zur vergleichenden Anatomie der Gelenkrankheiten. 1853. S. 353.

9) Silvester, A contribution to the science of teratology. Med. Times and Gazette. 1857. p. 643.

10) P. H. Swaagmann, Doppelseitiger angeborener Defect des Radius und des Daumens. Virchow's Archiv. Bd. 33. 1865. S. 228.

11) Dornseiff, Zur Aetiologie der congenitalen Luxation des Hand- und Fussgelenkes. Inaug.-Diss. Giessen. 1866.

12) Erlich, Untersuchungen über die congenitalen Defecte u. Hemmungsbildungen der Extremitäten. Virchow's Archiv. 1885, Bd. 100. S. 107.

13) Schmid, a. o. O.

den beiden von Schmid publicirten war wie in unserem eigenen Falle der obere Antheil der fehlende. Es sei mir daher gestattet, auf diese beiden Fälle etwas genauer einzugehen.

Es handelte sich in dem ersten Falle um ein 14jähriges Mädchen, die Tochter einer rechterseits mit einem doppelten Daumen behafteten Mutter; ein 10 Jahre alter Bruder der Patientin hatte an jeder Hand 6 Finger und zwar beiderseits einen überzähligen kleinen Finger. Der Kranken selbst wurde in den ersten Lebenswochen ein überzähliger Daumen an der rechten Hand entfernt. An dem rechten Vorderarm, der stark abducirt erscheint, so dass er in hängender Stellung einen deutlich nach aussen offenen Winkel mit dem Oberarm bildet, fehlt das oberste Drittheil des Radius. Es lässt sich dieser Knochen nur bis etwas über die Mitte seiner Länge längs der Ulna durchfühlen. Unten ist er mit der Ulna verwachsen. Der Radius zeigt unten normale Dicke, verdünnt sich aber nach oben. Das obere Ende ist spitz und leicht abzutasten. Die rechte Ulna ist kürzer als die linke und ist im oberen Drittheil deutlich verdickt. Sie scheint zu verlaufen, wie es bei normalen Verhältnissen bei Pronationsstellung der Fall sein würde, nur lässt die Stellung des Handgelenks eine leichte Torsion nach innen vermuthen. Etwa $1\frac{1}{2}$ cm unterhalb des Condylus humeri externus fühlt man, besonders leicht bei flecirtem Unterarm, auf der äusseren Fläche der Ulna eine stark erbsengrosse Prominenz.

Diese findet sich ungefähr an der Stelle, wo das Radiusköpfchen liegen sollte. Die Flexion ist am rechten Arm vollständiger möglich als am linken, die Extension etwas beschränkt. Die Hand muss bei völliger Normalität des Handgelenks in Pronationsankylose gehalten werden. Die rechte Hand ist bedeutend schlanker als die linke, die Finger sind kürzer und das Handgelenk schwächtiger, wie überhaupt der ganze Arm in seiner Gesamtheit magerer erscheint als der linke und weniger Kraft besitzt wie dieser.

Der zweite Knabe ist 5 Jahre alt und stammt aus einer Familie, in der bisher keine Deformitäten bekannt geworden sind. Bei hängenden Armen erscheint der rechte etwas dünner, besonders aber kürzer als der linke; ferner fällt auf, dass der rechte Unterarm im Ellbogengelenk eine Abknickung nach aussen zeigt, und dass die Innenfläche der Hand stets nach hinten gewendet ist. In die Augen springend ist auch, dass der Muskelwulst direct unter dem Condylus externus humeri, den ein normaler Arm aufweist, rechts fehlt, während er am linken Arm stark ausgesprochen ist. Betastet man die Stelle, wo der Muskelwulst fehlt, so sucht man daselbst umsonst das Radiusköpfchen. Verfolgt man den Radius des rechten Armes von unten nach oben, so kann man ihn leicht durchfühlen bis ca. 2 Ctm unterhalb des Ellenbogengelenks; hier sinkt der Finger bei Druck ein. Das unterste Ende des Radius ist normal configurirt; $2\frac{1}{2}$ Ctm über dem Handgelenk zeigt es eine schwache, aber immerhin deutliche Biegung mit der Convexität nach dem Dorsum. Das obere Ende ist stumpf und etwas dünner als der Radius des anderen Arms in derselben Höhe. Die Flexion im Ellbogengelenk ist möglich bis zu einem Winkel von ca. 33 Grad, die Extension bis zu ca. 180 Grad. Das rechte Handgelenk ist schwächtiger als das linke. Die rechte Hand steht in vollständiger

Pronationsankylose; sie ist nur wenig schwächer gebaut als die linke, die Mittelhandknochen und die Finger sind vollzählig und gut entwickelt. Linkerseits besteht eine Subluxation des oberen Radiusendes, welches bei der Extension die Eminentia capitata humeri nach vorn überspringt.

In beiden Fällen, besonders aber in dem ersten besteht also eine Verkürzung und Atrophie der ganzen rechten Extremität; mit betroffen ist selbst die Muskulatur des Schultergürtels. Von den Knochentheilen lässt sich mit Bestimmtheit feststellen, dass sich bei der ersten Patientin die Clavicula der kranken Seite länger verhält, während sämtliche Knochen der Extremität verkürzt und verschmächtigt sind.

Auch unsere eigene Beobachtung ist wie die beiden eben citirten characterisirt durch eine Verkürzung und Verdünnung sämtlicher Theile der rechten oberen Extremität, und zwar von dem Schultergürtel angefangen bis zu den Fingern. Auch an der Clavicula ist deutlich eine erhebliche Längendifferenz zu constatiren. Eigenartig ist weiterhin die fixirte Pronationsstellung, sowie die Beschränkung in der Flexion und Extension des Ellbogengelenks. Auch hier ermangelt, wie in Schmid's Fällen, eine Klumphand, die sonst bei sämtlichen bisherigen Beobachtungen von partiellem wie totalem Radiusdefect bestand. Als besondere Eigenthümlichkeit unseres Falles gegenüber den von Schmid mitgetheilten ist der Mangel des Daumens und des dazu gehörigen Metacarpus, sowie das Fehlen der von Schmid beobachteten Abductionsstellung des Vorderarmes hervorzuheben.

Die bei dem dritten lebenden Kinde bestehende seitliche Deviation der Daumenendphalanx nach der ulnaren Seite ist neuerdings an ausgesprochenen Beispielen und beiderseitig vorhanden von Herzog¹⁾ und mir²⁾ beschrieben worden. Ich war auch hier in der Lage, hereditäre Verhältnisse nachzuweisen, indem ich die fragliche Affection bei einer Reihe von Mitgliedern derselben Familie nachzuweisen vermochte — ein Punkt, auf den ich weiterhin noch zurückkomme.

Bei dem vierten Kinde lässt sich durch die klinische Untersuchung allein nicht mit Sicherheit feststellen, ob der radialwärts

¹⁾ W. Herzog, Die angeborenen Deviationen der Fingerphalangen (Klinodactylie). Münch. med. Wochenschr. 1892. No. 20. S. 123.

²⁾ G. Joachimsthal, Ueber angeborene seitliche Deviationen der Fingerphalangen. Zum Theil vorgetragen in der Berliner medic. Gesellsch. am 7. Dec. 1892. Zeitschr. f. orthop. Chirurgie. Bd. II. 1893. S. 265.

gelegene Finger, der beiderseits drei Phalangen besitzt, als Daumen oder doppelter Zeigefinger aufzufassen ist.

M. H. Ein weiterer Punkt, der unser Interesse in hohem Grade zu erwecken im Stande ist, ist die eigenthümliche, bei sämtlichen Gliedern der demonstirten Familie wiederkehrende Neigung zu Deformitäten und zwar wesentlich im Bereiche der Daumenseite der Hände und der Radialseite der Vorderarme.

Vererbungen von Missbildungen, speciell solcher an den Extremitäten, gehören bekanntlich nicht zu den Seltenheiten auf dem Gebiete der Pathologie. Es sei mir gestattet, einige diesbezügliche, besonders ausgesprochene Beobachtungen wiederzugeben.

In einer isländischen Familie, über die Krabbe¹⁾ berichtet, zeigte sich Mangel der Finger und Zehen in drei aufeinander folgenden Generationen. Die Mutter wurde geboren mit Mangel des rechten Daumens; von ihren sechs Kindern waren drei normal; den drei andern, nämlich einer Tochter und zwei Söhnen, fehlten drei oder vier Finger an beiden Händen und Füßen. Die Tochter wurde mit einem normalen Manne verheirathet; deren Kinder zeigten dieselben Abnormitäten wie ihre Mutter, nur in noch höher entwickeltem Grade.

Nach einer Mittheilung von Potton²⁾ in der Pariser anthropologischen Gesellschaft hatten in einem vom Verkehr abgeschlossenen Dorfe im Département d'Isère, in welchem Ehen zwischen Verwandten sehr häufig waren, fast alle Einwohner an jeder Hand sechs Finger und an jedem Fuss sechs Zehen. Als durch bequemeren Verkehr die Ehen mit normalen Leuten aus den benachbarten Ortschaften mehr und mehr zunahmen, wurden die überzähligen Finger und Zehen der neugeborenen Kinder allmählich kleiner und kleiner und verschwanden schliesslich ganz.

Meckel³⁾ erwähnt fehlende Vorderarme und Unterschenkel bei normaler Bildung der Hände und Füße bei drei Kindern derselben Generation, überzählige Finger und Zehen bei allen Kindern

¹⁾ E. Krabbe (Kjöbenhavn), Nedarvet Mangel af Fingre og Taer. Nordiskt medic. Arkiv. Bd. XII. H. 2. No. 20. 1880.

²⁾ Bull. de la Soc. d'anthropologie de Paris. Tome IV. 1863. p. 66.

³⁾ Joh. Friedrich Meckel, Handbuch der pathologischen Anatomie. 1812—1818. S. 15.

einer Frau, ohne dass diese Missbildungen in der Familie früher vorgekommen wären.

In der Maltesischen Familie mit sechs Fingern hatte Gratio K., der Vater, überall sechs Finger und sechs Zehen, die alle beweglich waren. Von seinen vier Kindern hatte Salvator, der Aelteste, Finger und Zehen wie der Vater gebildet. Bei Georg, Andreas und der Tochter Marie waren sie der Zahl nach normal, nur bei Georg und Marie etwas deform. Salvator hatte drei Söhne und eine Tochter, von denen zwei Söhne und die Tochter sechs Finger und sechs Zehen hatten. Georg hatte drei Töchter und einen Sohn; unter diesen hatten die erste und zweite Tochter zwölf Finger und zwölf Zehen, die dritte Tochter zwölf Finger, aber nur an dem einen Fuss sechs Zehen; der Sohn war normal. Andreas hatte nur regelmässig gebildete Kinder. Das Mädchen hatte zwei Söhne und zwei Töchter, von denen nur ein Sohn an einem Fuss sechs Zehen besass¹⁾.

Die schon oben erwähnte ulnare Deviation der Daumenendphalangen nach der ulnaren Seite war ich²⁾ in der Lage bei mehreren Mitgliedern derselben Familie und zwar zum Theil neben anderweitigen Missbildungen zu beobachten. Zunächst zeigte eine 41jährige Frau die in Rede stehende Fingerverbildung. Die Eltern sowie drei Geschwister waren wohlgebildet; dagegen war ein Vaterschwester Sohn mit einem linksseitigen angeborenen Klumpfuss behaftet, ein Kind ihrer einen Schwester zeigte dieselben Deviationen wie sie selbst, während ein zweites Kind derselben Schwester rechts die gleiche Deformität aufwies und an der linken Seite einen überzähligen Finger besass. Endlich zeigte noch der zehnjährige Sohn beiderseits seitliche Deviationen der Daumenendphalangen, sowie das Vorhandensein eines rechtsseitigen angeborenen Klumpfusses.

Vor ähnlichen Beobachtungen zeichnen sich die hier beschriebenen Missbildungen der vorgestellten Familie aus, einmal durch die bei jedem einzelnen Patienten bestehende Neigung zum Variiren, und zwar stets innerhalb derselben Körperregion, weiterhin durch die ausnahmslose Betheiligung sämtlicher Kinder der verbildeten Mutter.

Man hat in neuerer Zeit vielfach versucht, die beim Menschen

¹⁾ Meckel a. o. O. S. 19.

²⁾ G. Joachimsthal a. o. O.

vorkommenden Missbildungen durch Heranziehung der von der vergleichenden Anatomie gelieferten Thatsachen dem Verständniss näher zu rücken, indem man dieselben als theromorphe Bildungen zu erweisen und so aus dem Gebiete der Teratologie in dasjenige der Morphologie überzuführen suchte. Ich erinnere in dieser Beziehung an die Bestrebungen, die Hyperdaktylie als atavistische Bildung zu erweisen. Auch die Defectbildungen an den Extremitätenknochen hat man in ähnlicher Weise zu erklären versucht, ohne hierin indess über das Gebiet vager Hypothesen hinausgekommen zu sein. Bekanntlich hat Gegenbaur geglaubt, einen im Aufbau des Extremitätenskeletts aller Wirbelthiere herrschenden Grundplan in dem einfachsten Zustande des Flossenskeletts („Archipterygium“) gefunden zu haben, wie solches sich heutzutage noch bei jener Abtheilung der Dipnoer, welche durch *Ceratodus* repräsentirt wird, zeigt. Dasselbe besteht im Wesentlichen aus einem gegliederten Stamm und diesem zeitweilig aufsitzenden ebenfalls gegliederten Strahlen. Gegenbaur nahm an, dass dieses Skelett phylogenetisch aus Kiemenstrahlen entstanden sei, und dass aus den zu ihnen gehörigen Kiemenbögen sich Schulter- und Beckengürtel heraus differenzirt hätten. Die bei den Fischen durch das Archipterygium gewonnene Grundlage glaubte er auch bei den höheren Wirbelthieren nachweisen zu können, indem er auch hier eine Stammreihe, einen Hauptstrahl, annahm, welchem laterale Seitenstücke als Nebenstrahlen angereiht erscheinen. Als den Stamm des Archipterygiums der untereren Extremitäten betrachtete er die laterale Reihe ihrer Skelettheile, so dass derselbe durch den Femurknochen, die Fibula, zwei Tarsalknochen und die fünfte Zehe zusammengesetzt wird. Der erste Strahl beginnt mit der Tibia, in das Skelett der grossen Zehe auslaufend; im Tarsus beginnend läuft der zweite, dritte und vierte Strahl in die betreffenden Zehen aus. An der oberen Extremität gehören nach Gegenbaur zu der Stammreihe Humerus, Ulna, zwei Carpalstücke, der Metacarpus und die Phalangen des fünften Fingers; dem ersten Strahl entsprechen der Radius, das Os naviculare, multangulum majus und der Daumen, den übrigen Strahlen Zeige-, Mittel- und Ringfinger mit den dazu gehörigen Metacarpal- und Carpalknochen.

Herschel¹⁾ und nach ihm eine Reihe anderer Autoren haben nun den Versuch unternommen, dieser Gegenbaur'schen Archipterygialtheorie entsprechend, eine Erklärung der Defectbildungen der grossen Extremitätenknochen zu geben, indem sie dieselben für Reductionen entweder der Stammreihe oder ihrer Nebenstrahlen erklären, derart, dass beispielsweise der Defect des Radius und des dazugehörigen Daumens ebenso wie derjenige der Tibia und der grossen Zehe eine Reduction des ersten Strahles darstellen. Indess darf diese ganze Hypothese, so viel begeisterte Fürsprecher sie auch gefunden hat, wohl als missglückt betrachtet werden.

Einmal ist die Gegenbaur'sche Theorie selbst noch durchaus strittiger Natur und durch Untersuchungen von anatomischer Seite, namentlich diejenigen von Wiedersheim²⁾ in ihren Grundfesten erschüttert; aber selbst in dem Falle ihrer Richtigkeit ergibt die Uebertragung der an Fischen gewonnenen Ergebnisse auf dieses Gebiet der menschlichen Missbildungen die grössten Widersprüche. Wie dies Riese³⁾ für die obere Extremität gethan, habe ich⁴⁾ schon bei Besprechung mehrerer Fälle von Tibiadefect für die untere Extremität auf die sich aus der Herschel'schen Annahme ergebenden Widersprüche hinweisen können. Ich hielt es damals für wahrscheinlich, dass in diesen Fällen eine Tibia zunächst in der Anlage besteht, und dass deren Schwund erst später, nachdem bereits das Knie- und Fussgelenk angelegt ist, zu Stande kommt. Nur so lässt sich die relativ normale Gestaltung der benachbarten Gelenkenden erklären. Dass bei der Entstehung der Vorbildungen das Amnion theilweise die Schuld trägt, glaubte ich annehmen zu können aus dem Vorhandensein von Narben im Bereiche des Unterschenkels, wie sich übrigens eine solche auch in dem hier beschriebenen Falle von totalem Radiusdefect oberhalb des Proc. styloideus ulnae findet, aus einer

1) Herschel, Beitrag zur Casuistik und Theorie des congenitalen Radiusdefectes. Inaug.-Diss. Kiel. 1878.

2) Robert Wiedersheim, Das Gliedmaassenskelett der Wirbelthiere mit besonderer Berücksichtigung des Schulter- und Beckengürtels bei Fischen, Amphibien und Reptilien. Jena. 1892.

3) Riese, Glyceringelatine-Abgüsse. Nebst kurzen Bemerkungen über Extremitäten-Missbildungen. Sitzungsberichte der physikal.-medizin. Gesellsch. zu Würzburg. 1893. S. 68.

4) G. Joachimsthal a. o. O.

Beobachtung Erlich's¹⁾, in der an der Spitze des vorhandenen Tibiarudiments ein langer membranöser Faden hing, wohl ein Ueberbleibsel der Verwachsung des Amnion mit der Tibia, ferner aus einem von Hildemann²⁾ beschriebenen Falle, in dem einmal das untere Femurende gespalten war, weiterhin um die linke Hand eine offenbar durch Einschnürung entstandene Furche verlief, und am vierten Finger die dritte Phalanx fehlte. Theilweise liess sich auch an Stelle des fehlenden Knochens ein diesen repräsentirender fibröser Strang nachweisen, der in einer Beobachtung von Parona³⁾ nach einem gelungenen operativen Eingriff, durch den das betreffende Kind in Stand gesetzt wurde seine Beine selbstständig zu benutzen, sogar die Fähigkeit, noch nachträglich zu verknöchern, zeigte. Weitere Argumente für die Richtigkeit meiner Annahme, dass die Defecte langer Röhrenknochen keine primären Bildungsfehler darstellen, sondern ihre Entstehung wahrscheinlich der Einwirkung amniotischer Stränge verdanken, werde ich binnen Kurzem in einer eignen Mittheilung an der Hand einer weiteren Reihe solcher Defectbildungen erbringen.

Auch zur Erklärung der bei den einzelnen Gliedern der hier demonstirten Familie constatirten Anomalien erscheint es, falls man es nicht vorzieht, bei dem bisherigen Stande unseres Wissens ganz auf jeden diesbezüglichen Versuch zu verzichten, jedenfalls am plausibelsten an die Einwirkung amniotischer Fäden, Falten und Stränge auf die in der Entwicklung begriffenen Gliedmaassen zu denken. Den Schlüssel für das Auftreten der Deformitäten bei Mutter und Kindern müsste man dann allerdings in der Annahme der Vererbung der bedingenden Ursache, d. h. der krankhaften Beschaffenheit des Amnion, suchen.

¹⁾ Erlich a. o. O.

²⁾ Hildemann, Beitrag zur Casuistik der angeborenen Hemmungsbildungen der Extremitäten. Inaug.-Diss. Kiel. 1882.

³⁾ Francesco Parona, Deformità congenità agli arti inferiori corretta mediante la resezione delle articolazioni dei ginocchi. Giornale della R. Accademia di medicina di Torino. 1880.

XXIV.

Die Aetiologie und Histogenese des Carcinoms.

Von

Prof. Dr. H. Tillmanns,

in Leipzig.¹⁾

Nicht ohne grosse Bedenken bin ich der ehrenvollen Aufforderung unseres geehrten Herrn Präsidenten gefolgt, auf unserem diesjährigen Congressse die Aetiologie und Histogenese des Carcinoms zu erörtern. Ist doch die Entstehung des Carcinoms gegenwärtig in ihrem Wesen noch so wenig abgeschlossen und geklärt, dass ich lebhaftere Zweifel hegte, ob es wohl möglich sei, mein Thema in wirklich nutzbringender Weise vorzutragen. Wenn ich es trotz dieser Bedenken gewagt habe, der Aufforderung unseres geehrten Präsidenten zu entsprechen, so geschieht es nur, weil grade in unseren Tagen die Entstehung der Carcinome wieder im Vordergrund der wissenschaftlichen Discussion steht. Vor allem ist es die parasitäre Theorie des Carcinoms, die Entstehung desselben durch infectiöse Mikroorganismen, welche gegenwärtig lebhaft discutirt wird und in der That unser vollstes Interesse verdient.

Mit Rücksicht auf die gewaltige, selten umfangreiche Literatur bezüglich der Aetiologie und Histogenese des Carcinoms bitte ich im Voraus um Ihre gütige Nachsicht, da es mir natürlich nicht möglich ist, in einem kurzgedrängten Vortrage die Verdienste der zahlreichen Autoren, welche die Carcinomfrage gefördert haben, allseitig nach Gebühr zu würdigen.

¹⁾ Auszugsweise vorgetragen am 3. Sitzungstage des XXIV. Congresses der Deutschen Gesellschaft für Chirurgie zu Berlin, 19. April 1895.

Was zunächst die Definition des Carcinoms anlangt, so stehe ich voll und ganz auf dem Boden der Thiersch-Walddeyer'schen Anschauung, welche gegenwärtig wohl von den meisten Autoren mit wenigen Ausnahmen als richtig anerkannt ist. Das Carcinom ist eine von den fertigen epithelialen Deck- und Drüsenzellen ausgehende Neubildung, welche den normalen Gewebstypus der primär erkrankten Körperstelle zerstört, durch schrankenloses peripheres Wachstum, durch Epithel-Metastasen, vor allem mittelst der Lymphbahnen, seltener durch die Blutgefäße charakterisirt ist und in der grössten Mehrzahl der Fälle unter den Erscheinungen einer Allgemeinintoxication tödtlich endigt. Vielfach hat man besonders früher den vulgären Ausdruck „Krebs“ in rein klinischer Beziehung für die bösartigen destruierenden, metastasirenden Geschwülste, für Carcinome, destruierende Adenome und Sarkome gebraucht, hierdurch ist, wie ich glaube, eine die Verständigung erschwerende Verwirrung entstanden. Der Ausdruck Krebs sollte nicht nur als klinischer Begriff, sondern überhaupt ein für allemal fallen gelassen werden, man sollte stets nur die Bezeichnung Carcinom, Sarcom u. s. w. festhalten.

Thiersch und nach ihm Walddeyer haben bekanntlich zuerst gegen Virchow's Ansicht vom Ursprung der Carcinomzellen aus dem Bindegewebe die epitheliale Entstehung derselben nachgewiesen und betont, dass die in der Embryonalzeit stattgefundene Scheidung zwischen Bindegewebe und Epithel auch für das ganze Leben in physiologischer und pathologischer Beziehung bestehen bleibe. *Omnis cellula e cellula ejusdem generis.* Aber noch heute halten hervorragende Forscher, z. B. Gussenbauer, Stricker u. A. an der Virchow'schen Lehre in dieser oder jener Modification fest, nach welcher die Carcinomzellen durch Wucherung und Differenzirung der indifferenten Bindegewebezellen hervorgehen. Nach Klebs besitzen die im Allgemeinen von praeexistirenden Epithelien ausgehenden Carcinomzellen die Fähigkeit einer epithelialen Infection auf nicht epitheliale Zellen, sodass letztere epitheloide Zellen bilden.

Das Carcinom entsteht durch atypische destruierende Wucherung epithelialer Zellen, welche gleichsam als Parenchymzellen in grösseren und kleineren Haufen, Nestern, Strängen

in einem entzündlich gereizten, weichen, zellen- und gefässreichen bindegewebigen Stroma liegen. Beide, Stroma und Epithelien wachsen regellos durcheinander, an die Stelle der früheren gesetzmässigen Harmonie der Gewebe ist eine völlige Anarchie gestreten. Das zellenreiche nachgiebige bindegewebige Granulationsgewebe findet sich besonders auch im Bereiche der peripheren Wachthumszone des Carcinoms, sodass das Vordringen der in lebhafter Wucherung begriffenen Epithelien in das granulirende Bindegewebe erleichtert wird. Nicht jede atypische Epithelwucherung, welche wir in Form eines epithelialen Netzwerkes bei chronisch entzündlichen Processen z. B. bei Lupus, bei Geschwüren der Haut, des Magens, des Darms u. s. w. beobachten, ist Carcinom, sondern die selbständige, discontinuirliche atypische Epithelwucherung, die destruierende und unaufhaltsame Wucherung eines vom Mutterboden losgelösten, versprengten Epithels, einer Epithel-Metastase, ist das locale Criterium des Carcinoms. Nicht das einfache Vordringen des Epithels in das Bindegewebe genügt für die Entstehung eines Carcinoms, das Epithel muss auch biologisch verändert sein. Aber die atypische Epithelwucherung ist allzu oft das Vorstadium des Carcinoms, aus jeder atypischen Epithelwucherung kann z. B. infolge länger dauernder mechanischer oder chemischer Insulte Carcinom entstehen.

Vom echten Carcinom trenne ich die besonders bei jugendlichen Individuen oder Kindern auftretenden destruierenden Adenome, die Adeno-Carcinome, die Adenosarkome; die Endotheliome gehören zum Sarkom. Die Alveolär-Sarkome sind vom Carcinom klinisch und histologisch oft gar nicht oder nur sehr schwer zu unterscheiden und sie sowie die Endotheliome sind es wohl besonders gewesen, durch welche die Virchow'sche Lehre vom bindegewebigen Ursprung der echten epithelialen Carcinomzellen veranlasst worden ist.

Die Entstehung der Geschwülste und speciell des Carcinoms ist von jeher von den hervorragendsten Vertretern unserer Wissenschaft auf das eifrigste und sorgfältigste erforscht worden. Zahlreiche Hypothesen wurden aufgestellt.

Nach Cohnheim ist bekanntlich die eigentliche Ursache der

Geschwülste in einem Fehler, einer Unregelmässigkeit der embryonalen Anlage zu suchen. In einer sehr frühen Periode der normalen Entwicklung sollen Gruppen von Zellen, sei es, weil sie überschüssig gebildet, oder aus irgend einem anderen Grunde nicht zum Aufbau der Organe und Gewebe verwandt werden, aus ihrem normalen Zusammenhange abgesprengt und verlagert werden. Diese versprengten Zellkeime sollen nach Cohnheim nun entweder sehr bald oder erst später, z. B. in Folge irgend welcher prädisponirender Ursachen, zu wuchern anfangen und so zur Geschwulstbildung führen. Diese viel umstrittene Hypothese Cohnheim's darf als eine allgemein gültige gewiss nicht anerkannt werden. Experimentell lassen sich, wie die Untersuchungen von Zahn¹⁾ und Leopold²⁾ lehren, durch Uebertragung embryonaler Keime Geschwülste nicht erzeugen. Aber dass die Cohnheim'sche Hypothese für eine Anzahl von Geschwülsten, z. B. für die Dermoide, für die Rhabdomyome, für die Geschwülste aus versprengten Nebennierenkeimen, aus Nebenschilddrüsen, für die branchiogenen Carcinome, für die Entstehung heteroper Geschwülste resp. Carcinome u. s. w. die beste, ja allein mögliche Erklärung giebt, ist wohl allgemein anerkannt. Auch für die Adeno-Carcinome und Adeno-Sarcome jugendlicher Individuen halte ich die Cohnheim'sche Hypothese für verwerthbar.

In neuerer Zeit hat besonders Ribbert³⁾ in Anlehnung an die Cohnheim'sche Hypothese versucht, die Aetiologie der Geschwülste und besonderes auch des Carcinoms unserem Verständniss näher zu rücken. Nach Ribbert liegt das Wesentliche bei der Entstehung der Geschwülste nicht im embryonalen Charakter der Zellen, sondern in der Loslösung, in der Verlagerung, Metastasirung der an und für sich nicht veränderten Zellen und Zellengruppen aus ihrem natürlichen Zusammenhange. Nur so lange sich die Zellen in ihrem organischen Zusammenhange befinden, ordnen sie sich in typischer Weise in das gesetzmässig sich entwickelnde Gewebsganze ein, aus dem organischen Zusammenhange

¹⁾ Zahn, Sur le sort des tissus implantés dans l'organisme. Congrès méd. international de Genève. 1878.

²⁾ Leopold, Experimentelle Untersuchungen über die Aetiologie der Geschwülste. Virchow's Archiv. 1881. Bd. 85, S. 283.

³⁾ Ribbert, Deutsche med. Wochenschrift. 1895. No. 1, 3, 4. — Siehe auch die früheren Arbeiten des Autors bezüglich des Carcinoms.

aber theilweise oder ganz getrennt, wachsen sie selbständig, indem sie entweder den Bau des Organes mehr oder weniger nachahmen oder ganz davon abweichen. Diese Abspaltung von Gewebskeimen aus ihrem natürlichen Zusammenhange ist nach Ribbert, wie er an zahlreichen Beispielen näher ausführt, auch für die extrauterine Entstehung der Geschwülste resp. bei Erwachsenen die wesentlichste Grundlage und ganz besonders auch beim Carcinom. Dass in der That durch Abspaltung, Verlagerung epithelialer Zellen Carcinome entstehen können, beweisen die Beobachtungen von Pfannenstiel¹⁾ und Krönlein²⁾, nach welchen sich im Anschluss an die Extirpation gutartiger Tumoren (Ovarialkystome, Urachuszyste) in Folge Verlagerung von Epithel in die Bauchwunde in der Operationsnarbe Carcinome entwickelten. Auch die Metastasen bei gutartigen Adenomen, z. B. der Leber, der Schilddrüse, beweisen, dass in der That aus dem organischen Zusammenhange losgelöste Epithelien eine erhöhte Wucherungsfähigkeit erhalten, ja Carcinome erzeugen können. Nach Ribbert besteht der Anfang der Carcinombildung nicht in einem Eindringen des Epithels in das Bindegewebe, sondern in einer lebhaften zelligen Wucherung des subepithelialen Bindegewebes. Die Bindegewebszellen wachsen in das Epithel der äusseren Haut, der Schleimhäute, der Drüsen hinein, die Epithelzellen werden durch diese subepitheliale Bindegewebswucherung aus ihrem organischen Zusammenhange losgelöst und in das zellenreiche Bindegewebe verlagert. Die sich beständig vermehrenden Deck- und Drüsenepithelien fahren auch im Bindegewebe fort sich zu vermehren, vermögen sich aber nicht mehr nach oben resp. in die Drüsengänge abzuschieben; sie wachsen im Bindegewebe in der Richtung des geringsten Widerstandes vor allem in die Gewebsspalten, in die Lymphbahnen, entlang der Gefässe und Nerven. Die Ursachen der zur Epithelmetastase führenden Bindegewebswucherung sind verschieden, vor allem Traumen, Narben, traumatische und chemische Insulte, chronisch entzündliche Reizungen der verschiedensten Art. So kommt es zu einem regellosen Durcheinander-

¹⁾ Pfannenstiel, Zeitschrift für Geburtshülfe und Gynäkologie. Bd. 28. Heft 2.

²⁾ Krönlein, Mittheilung von Ribbert, Deutsche med. Wochenschrift. 1895. No. 4. S. 62.

wachsen des Epithels und des zellen- und gefässreichen Granulationsgewebes.

Die sehr verdienstvollen Untersuchungen Ribbert's sind für die Aetiologie des Carcinoms von grösster Bedeutung und in der That wird uns auf diese Weise das Verständniss des carcinomatösen Erkrankungsprocesses erheblich näher gerückt. Aber wie Hauser¹⁾ z. B. mit Recht betont, findet man im Beginn eines Carcinoms durchaus nicht immer die Bildung eines subepithelialen Granulationsgewebes, im Gegentheil, das Bindegewebe verhält sich bei den ersten Anfängen des Carcinoms gar zu oft rein passiv. Und dass auch die Metastasirung, die Abschnürung von Epithelzellen allein für die erste Entstehung des Carcinoms nicht immer von principieller Bedeutung ist, lehrt vor allem auch die genauere Untersuchung von Drüsencarcinomen der Mamma und des Magen-Darmcanals. Hier sieht man, wie auch Hauser²⁾ gezeigt hat, eine carcinomatöse Entartung des Drüseneithels bei noch völlig erhaltener Membrana propria. Trotzdem erkenne ich die Bedeutung der Ribbert'schen Angaben für eine gewisse Zahl von Carcinomen voll und ganz an, aber nicht für alle. Die Entstehung der Carcinoms ist gewiss keine einheitliche, je nachdem die causa morbi bald auf das Epithel, bald auf das Bindegewebe resp. auf den Blutgefäss-Bindegewebsapparat einwirkt, werden die Gewebsveränderungen bald hier, bald dort beginnen, wo sie aber auch ihren Anfang nehmen, das Endresultat ist beim Carcinom stets dasselbe, es besteht, abgesehen von der veränderten Gewebsanordnung, vor allem in einer fundamentalen Aenderung der biologischen Eigenschaften der Epithelzellen, sodass dieselben förmlich parasitäre Eigenschaften erlangen. Die Carcinomzelle ist, wie Hauser mit Recht sagt, morphologisch und biologisch eine andere geworden, als die Mutterzelle, von welcher sie abstammt, es hat eine Entdifferenzirung oder Anaplasie im Sinne Hansemann's³⁾ stattgefunden.

Die directe Ursache dieser morphologischen und biologischen Entartung der Carcinomzelle kennen wir nicht. Hansemann⁴⁾ hat

¹⁾ Hauser, Histogenese des Krebses. Virchow's Archiv. 1894. Bd. 138. S. 482.

²⁾ Hauser, *ibid.*

³⁾ Hansemann, Studien über Specifität, Altruismus und Anaplasie der Zellen. Berlin. 1893.

⁴⁾ Hansemann, Virchow's Archiv. CXIX. S. 299.

die Hypothese aufgestellt, dass die in den Carcinomzellen vorkommenden asymmetrischen Mitosen die morphologische Grundlage für die Anaplasie der Carcinomzellen bilden — eine histologische Theorie des Carcinoms, welche bis jetzt noch wenig Anhänger gefunden haben dürfte.

Ich bin mit Karg¹⁾ u. A. der Meinung, dass die Carcinomzelle keine äusseren Merkmale besitzt. Auch die Einwanderung der Leukocyten in das Epithel nach Klebs, die Unregelmässigkeit oder Reichhaltigkeit der Mitosen sind für Carcinom nicht charakteristisch.

Nachdem es in der bisherigen Weise nicht gelungen war, das Dunkel der Carcinom-Aetiologie aufzuklären, war es natürlich, dass man mit der zunehmenden wissenschaftlichen Ausbildung der Bacteriologie mit grossem Eifer eine infectiöse resp. parasitäre Theorie des Carcinoms durch den Nachweis spezifischer Mikroorganismen zu begründen versuchte. Mehrfach hat man in Carcinomen Bacterien nachgewiesen und besonders Scheuerlen²⁾ glaubte den Carcinombacillus gefunden zu haben, welcher sich dann allzu bald als harmloser Saprophyt herausstellte. Ausser unschädlichen Saprophyten findet man gelegentlich Entzündung und Eiterung erregende Mikroben in Carcinomen, Staphylokokken, Streptokokken und Bacillen, z. B. besonders in Erweichungsherden; dieselben sind für die Genese des Carcinoms bedeutungslos, sie können aber vielleicht zuweilen zu Entzündung und Eiterung, ja zu septischen Infectionen führen. Jedenfalls lehren die Bacterienbefunde, welche auch von Zahn, Hauser, Ribbert, Verneuil u. A. mitgetheilt worden sind, dass sich Bacterien in Carcinomen, überhaupt in Geschwülsten ansiedeln können, auch wenn letztere mit der Aussenwelt nicht in directer Berührung stehen.

Die Versuche, das Carcinom auf Bacterieninfection zurückzuführen, wurden bald aufgegeben. Und in der That ist es höchst unwahrscheinlich, dass die Entstehung der Carcinome auf Bacterien beruht. Mit Recht hebt Birch-Hirschfeld³⁾ das schon von Billroth

¹⁾ Karg, Das Carcinom. Festschrift für Thiersch. Deutsche Zeitschrift für Chir. Bd. XXXIV.

²⁾ Scheuerlen, Die Aetiologie des Carcinoms. Deutsche med. Wochenschrift. 1886. 48.

³⁾ Birch-Hirschfeld, Carcinom; Eulenburg's Real-Encyclopädie. III. Auflage.

betonte Argument hervor, dass alle durch Spaltpilze erzeugten Neubildungen histologisch dem Granulationsgewebe angehören, also aus emigrierten Leukocyten und jungen Bindegewebszellen bestehen, während in den Metastasen der Carcinome sich als wesentliche Elemente die epithelialen Zellen des primären Standortes finden.

Nachdem die bacterielle Genese des Carcinom gescheitert war, versuchte man die parasitäre Entstehung des Carcinom durch Protozoen und zwar vorwiegend aus der Gattung der Sporozoen zu beweisen. Diese Annahme lag nahe, da die Protozoen als Erreger von Thier- und Pflanzenkrankheiten bereits bekannt und als solche nachgewiesen sind. Im Jahre 1889 wurden zuerst von Darier¹⁾ in den Epithelien bei Paget's Brustwarzenerkrankung, welche ich mit Karg²⁾ im wesentlichen zu dem flachen Epithel-Carcinom zähle, runde, von einer doppelten Contour begrenzte Gebilde gefunden, welche er als zur Klasse der Sporozoen gehörige Mikroorganismen deutete und zwar stellte er sie unter die Gruppe der Psorospermien.

Im Anschluss an Darier berichteten dann Albarran³⁾, Malassez⁴⁾, Wickham⁵⁾ u. A. über Coccidien ähnliche Körperchen in Carcinomen. Fast gleichzeitig mit Darier und vollständig unabhängig von ihm beschrieb dann Thoma⁶⁾ „eigenartige parasitäre Organismen in den Epithelzellen der Carcinome.“ Dieselben sah Thoma in den epithelialen Kernen als einzellige, aus Protoplasma und Kern bestehende Organismen von 4—15 μ Durchmesser, von rundlicher, häufiger ovaler, zuweilen wetzstein- oder schiffähnlicher Form. Die Gebilde liegen einzeln oder in Gruppen von 4—6 in den Kernen, welche ihre Färbbarkeit völlig eingebüsst haben, während die fraglichen Körperchen durch Haematoxylin, Eosin, Safranin, Alauncarmin deutlich gefärbt werden können. Thoma fand diese Gebilde in Carcinomen des Magens, Mastdarms und der Mamma. An die ersten Mittheilungen von Darier, Thoma, Albarran, Wickham, Nils Sjöbring⁷⁾ und Malassez

¹⁾ Darier. Soc. de biologie. April 1889.

²⁾ Karg, Das Carcinom. Festschrift für Thiersch. Deutsche Zeitschrift f. Chir. Bd. XXXIV.

³⁾ Albarran, La semaine méd. 1889. p. 117.

⁴⁾ Malassez, Archives de méd. exp. et d' anat. patholog. Mars 1890.

⁵⁾ Wickham, Arch. de méd. expér. II. 1890.

⁶⁾ Thoma, Fortschritte der Med. 1889. 1. Juni. No. 11.

⁷⁾ Nils Sjöbring, Fortschritte der Med. 1890. No. 14.

schlossen sich dann bald weitere bestätigende Mittheilungen über intracelluläre Einschlüsse resp. über parasitäre Sporozoen in Carcinomen an, ja seit 1889 und 1890 erschien eine wahre Hochfluth von Mittheilungen über unsere Frage und die Discussion über diese intracellulären Einschlüsse, über parasitäre Sporozoen pro und contra ist eine sehr lebhaft gewordene. Die Einen halten die fraglichen Gebilde für Sporozoen und zugleich für die Erreger des Carcinoms, andere glauben nur das erstere, bezweifeln aber den ursächlichen Zusammenhang derselben mit dem Carcinom, weil die Parasiten in den Metastasen fehlen; die dritte Kategorie von Autoren verhält sich zweifelhaft und andere endlich leugnen überhaupt, dass die bis jetzt bei Carcinom beschriebenen Gebilde Sporozoen sind.

Anhänger der parasitären Theorie des Carcinoms sind besonders Soudakewitsch und Metschnikoff¹⁾, L. Pfeiffer²⁾, Adamkiewicz³⁾, Podwyssozki⁴⁾, Sawtschenko⁴⁾, Foà⁵⁾, Michaux⁶⁾, Korotneff⁷⁾ und viele andere. Eberth⁸⁾, Birch-Hirschfeld⁹⁾, Ribbert¹⁰⁾, Cornil¹¹⁾, Karg¹²⁾, Steinhaus¹³⁾, Schütz¹⁴⁾, Dean¹⁵⁾, Firket¹⁶⁾, Israel¹⁷⁾, Borrel¹⁸⁾, Petersen¹⁹⁾, Hansemann²⁰⁾ und andere sind theils ausgesprochene Gegner der Protozoen-

1) Soudakewitsch und Metschnikoff, Annales de l'institut Pasteur 1892. VI.

2) L. Pfeiffer, Untersuchungen über den Krebs. Jena. 1893.

3) Adamkiewicz, Untersuchungen über den Krebs. Wien. 1893.

4) Podwyssozki und Sawtschenko, Ueber Parasitismus bei Carcinom. Centralblatt für Bakteriologie und Parasitenkunde. Bd. XI, 1892.

5) Foà, Arch. italiennes de biologie. Tm. XX. 1893. p. 44.

6) Michaux, Semaine méd. 1889. 13.

7) Korotneff, Untersuchungen über den Parasitismus des Carcinoms. Berlin. 1893. Heft 1.

8) Eberth, Fortschritte der Medicin. Bd. VIII. 1890. S. 657.

9) Birch-Hirschfeld, Eulenburg's Real-Encyclopädie. III. Auflage.

10) Ribbert, Ueber Einschlüsse im Epithel der Carcinome. Deutsche med. Wochenschrift. 1891. No. 42.

11) Cornil, Internationaler med. Congress zu Rom. Siehe Centralblatt f. path. Anat. und allg. Pathologie. 1894. No. 9.

12) Karg, Ueber das Carcinom. Deutsche Zeitschrift f. Chir. Bd. 34.

13) Steinhaus, Virchow's Archiv. Bd. 127. 1892. S. 175.

14) Schütz, Carcinombefunde. Frankfurt a. M. 1890.

15) Dean, The Lancet. April 1891. p. 768.

16) Firket, Annales de la Société belge de microscopie. T. XVI. 1891. — Bulletin de l'Académie royale de méd. Bruxelles 1891.

17) Israel, Festschrift für Virchow. Berlin. 1891. Reimer.

18) Borrel, Arch. de méd. expériment. Vol. II. 1890.

19) Petersen, Centralblatt für Bakteriologie. Bd. XIV. 1893. No. 15.

20) Hansemann, Berl. klin. Wochenschrift. 1894. No. 1. S. 11.

Theorie der Carcinome, theils halten sie dieselbe für noch nicht bewiesen.

Das Vorhandensein der fraglichen intracellulären Gebilde leugnet Niemand, sie sind ja zum Theil schon früher von Virchow¹⁾, Joh. Müller²⁾, Bruch³⁾, Hannover⁴⁾ sehr gut beschrieben worden, man streitet sich gegenwärtig nur über die wahre Natur der Gebilde und dieser Streit wird wohl noch lange dauern.

Die Angaben der einzelnen Anhänger der parasitären Theorie des Carcinoms sind durchaus nicht übereinstimmend, sie widersprechen sich zum Theil nicht nur bezüglich der Häufigkeit des Vorkommens und des Sitzes der angeblichen Parasiten, sondern besonders auch bezüglich der Form der Gebilde selbst, welche sie als Parasiten deuten. Foà⁵⁾ und Soudakewitsch⁶⁾ z. B. haben ganz andere Gebilde gesehen, als z. B. Podwyssozki⁷⁾ und Sawtschenko⁸⁾. Manche Autoren betonen die Aehnlichkeit der Carcinomparasiten mit *Coccidium oviforme* der Kaninchenleber, oder mit *Karyophagus Salamandrae*, welchen nach Pfeiffer Metschnikoff und Laveran lebend gesehen haben und Steinhaus in den Zellkernen des Dünndarmepithels von *Salamandra maculata* fand.

Am weitesten geht bezüglich der parasitären Entstehung des Carcinoms Adamkiewicz⁹⁾. Nach ihm ist die Carcinomzelle kein Abkömmling epithelialer Zellen, sondern ein spezifisches, zu den Coccidien gehöriges parasitäres Gebilde, welches er wegen seiner verheerenden Wirkung auf den menschlichen Organismus „*Coccidium sarcolytus*“ nennt. Einen ähnlichen Standpunkt vertritt L. Pfeiffer¹⁰⁾. Nach L. Pfeiffer bestehen die Carcinomzellen theils aus gewucherten Sporozoen resp. Amoebosporidien, theils aus proliferirten Epithelien in Folge der Toxinwirkung der Protozoen. Diese Annahme

¹⁾ Virchow, Zur Entwicklungsgeschichte des Krebses. Virchow's Arch. Bd. I. 1847. S. 49.

²⁾ Joh. Müller, Ueber den feineren Bau und die Formen der krankhaften Geschwülste. Berlin. 1839.

³⁾ Bruch, Die Diagnose der bösartigen Geschwülste. Mainz. 1847.

⁴⁾ Hannover, Das Epithelioma. Leipzig. 1852.

⁵⁾ Foà, l. c.

⁶⁾ Soudakewitsch, l. c.

⁷⁾ Podwyssozki, l. c.

⁸⁾ Sawtschenko, l. c.

⁹⁾ Adamkiewicz, Untersuchungen über den Krebs und das Princip seiner Behandlung. Wien. 1893.

¹⁰⁾ L. Pfeiffer, Untersuchungen über den Krebs. Jena. 1893.

von Adamkiewicz und Pfeiffer muss bis jetzt noch als unrichtig zurückgewiesen werden, die für die embryonale und regenerative Zellbildung typischen Kerntheilungsfiguren sind ein vollgültiger Beweis für die Abstammung der Carcinomzellen von den physiologischen Deck- und Drüsene epithelien.

Ist die Existenz von Sporozoen in Carcinomen bis jetzt bewiesen? Diese Frage muss mit einem entschiedenen Nein beantwortet werden. Es fehlt sowohl der morphologische wie der biologische Beweis, dass die als Sporozoen beschriebenen Gebilde wirklich Parasiten sind. Die bisherigen Stützen der Carcinomparasiten, ihre bestimmten Farbenreactionen, ihr angeblich complicirter Bau, der Nachweis verschiedener in einander übergehender Entwicklungsphasen sind bis jetzt noch hinfällig.

Durch die charakteristischen Farbenreactionen der intracellulären Gebilde wird, wie Karg¹⁾, Hansemann²⁾ u. A. mit Recht betonen, die Protozoen-Natur derselben durchaus nicht bewiesen. Die Plasmodien, die Sporozoen sind Zellen, wie andere Zellen, die Malariaplasmodien, die Darmcocidien, die Amoeben bei Dysenterie u. s. w. verhalten sich den Farbenreactionen gegenüber fast wie die anderen Zellen. Wenn sich nun die Carcinom-Sporozoen anders färben, als lebende Zellen oder Kernsubstanz, dann darf man vielleicht annehmen, dass es gar keine Sporozoen, keine lebenden Zellen sind, sondern todte, pathologisch veränderte organische oder unorganische Substanz. Auch die biologische Beweisführung ist noch nicht gelungen. Man hat eigenartige Bewegungs- und Vermehrungserscheinungen, den Sporulationsvorgang als Zeichen des Lebens der Carcinom-Parasiten beschrieben, aber alle diese Angaben stehen auf schwachen Füßen und sind z. B. besonders die Beobachtungen von Korotneff³⁾, Kahane⁴⁾ u. A. zum mindesten mit grösster Vorsicht aufzunehmen. Kahane will unter dem Mikroskop den Sporulationsvorgang und eigenartige Bewegungserscheinungen an den Sporozoen beobachtet haben. Dieselben sollen den Malariaparasiten nahestehen. Kahane fand die Parasiten theils in den Carcinomzellen, theils frei beweglich zwischen

1) Karg, l. c.

2) Hansemann, Berl. klin. Wochenschrift. 1894. No. 1. S. 11.

3) Korotneff, Protozoen als Krankheitserreger. 1. Heft. Untersuchungen über den Parasitismus der Carcinome. Berlin. 1893.

4) Kahane, Centralbl. für Bakteriol. u. Parasitenkunde. Bd. 15. No. 17.

denselben, ferner vor allem auch im circulirenden Blute theils frei schwimmend, theils in oder an den rothen Blutkörperchen. Durch einen derartigen Blutparasitismus würde allerdings die Anämie und Kachexie der Carcinomkranken sehr gut erklärt, wenigstens besser als durch die völlig hypothetischen Toxine. Korotneff's Arbeit, welcher den Entwicklungsgang der Carcinomparasiten, des „*Rhopaloccephalus carcinomatosus*“ beschreibt, verdient kaum ernstliche Beachtung.

Aber selbst zugegeben, die fraglichen Gebilde sind in der That lebende Parasiten, Sporozoen, dann müsste noch durch Isolirung der Parasiten ausserhalb der Carcinome und durch erfolgreiche Uebertragung von Reinculturen der Beweis geliefert werden, dass sie wirklich die Ursache des Carcinoms sind. Bis jetzt sind alle derartigen Versuche erfolglos gewesen, keine einzige Forderung der wissenschaftlichen Bacteriologie ist bezüglich des Carcinomparasiten bis jetzt erfüllt worden.

Allerdings kann man hier mit Recht den Einwand erheben, das auch die Malariaplasmodien noch nicht in Reinculturen dargestellt und noch nicht mit Erfolg auf den Menschen übertragen worden sind, trotzdem zweifelt aber wohl Niemand an der parasitären und specifisch pathogenen Natur derselben. Die erfolgreiche Uebertragung der Coccidien scheint sehr schwierig zu sein. Metschnikoff¹⁾ hat betont, dass die Coccidien sehr empfindliche Gebilde sind und dass jede Coccidienspecies nur in bestimmten Zellen einer bestimmten Thierart parasitire. Metschnikoff räth nicht mit frischem, direct vom Körper entnommenen Material Infectionsversuche anzustellen, sondern mit Stückchen, welche längere oder kürzere Zeit ausserhalb des Körpers verweilt haben. Die Coccidienkrankheit der Kaninchen, mit welcher das Carcinom eine gewisse, von Anderen, allerdings bestrittene Aehnlichkeit haben soll, verbreitet sich nach Metschnikoff nicht direct durch Contagion, sondern durch Sporen, welche sich nach Entfernung der Parasiten aus dem Thierkörper im umgebenden Medium gebildet haben.

Adamkiewicz hat auf Grund seiner Uebertragungsversuche behauptet, dass Carcinomgewebe, d. h. die parasitären Carcinom-

¹⁾ Metschnikoff, *Annales de l'institut Pasteur*. 1898, VI.

zellen, in die Schädelhöhle von Kaninchen implantirt, auf das Kaninchenhirn eine spezifische Wirkung ausüben. Diese Angabe von Adamkiewicz¹⁾ ist von Kopfstein²⁾, Geissler³⁾, Kinscherf und Bartsch⁴⁾ widerlegt worden. Die implantirten Gewebstücke heilten bei Asepsis reactionslos ein und wurden allmählig resorbirt. Die Versuchsthiere von Adamkiewicz gingen an eitriger Meningitis in Folge septischer Operation zu Grunde, die angeblich ausgewanderten Carcinomparasiten waren Leukocyten.

Auch die sonst bezüglich der Uebertragbarkeit des Carcinoms vorliegenden Thatsachen lassen sich als Stütze für die parasitäre Theorie des Carcinoms nicht ohne weiteres verwerthen. Die Uebertragbarkeit des Carcinoms ist in der That bewiesen, aber die Uebertragung gelang bis jetzt, abgesehen von den Autoinoculationen der Carcinomkranken an sich selbst, nur in vereinzeltten Fällen von Mensch auf Mensch resp. von Thier auf Thier derselben Species. Die Uebertragung von menschlichem Carcinom auf Thiere oder von einer Thierart auf eine andere ist bis jetzt noch nicht gelungen. Die erfolgreichen Uebertragungsversuche bei Thieren derselben Species sind im Vergleich zu den sehr häufigen Misserfolgen bis jetzt nur selten gelungen. Novinsky⁵⁾ und Wehr⁶⁾ impften mit Erfolg von Hund auf Hund, Hanau⁷⁾ von Ratte auf Ratte und Morau⁸⁾ von Maus auf Maus sogar durch mehrere Generationen 5 Jahre hindurch. Das Carcinom wurde in den Versuchen Morau's mit der Uebertragung von Generation zu Generation allmählig schwerer verimpfbar und weniger bösartig. Strengste Asepsis, Ueberimpfung von Thier auf Thier derselben Species, Implantation des Gewebsmateriales am besten vielleicht in seröse Höhlen, z. B. in die Tunica vaginalis testis älterer Thiere, dürften behufs Erzielung erfolgreicher Ueberimpfungen besonders zu berücksichtigen sein. Auch die oben erwähnten Rathschläge Metschnikoff's sind zu beachten.

1) Adamkiewicz, l. c.

2) Kopfstein, Centralbl. für allg. Pathol. u. path. Anat. 1895. p. 72.

3) Geissler, v. Langenbeck's Archiv. 1893. Bd. 46.

4) Kinscherf und H. Bartsch, Beiträge zur klin. Chirurgie. Bd. 11.

5) Novinsky, Centralbl. f. die med. Wissenschaft. 1876. p. 790.

6) Wehr, v. Langenbeck's Archiv. Bd. 39. p. 216.

7) Hanau, Deutsche Gesellschaft für Chirurgie. 1889. S. 10 u. v. Langenbeck's Archiv. Bd. XXXIX. S. 679.

8) Morau, Société de biologie de Paris. Sitzung am 2. Mai 1891 u. Comptes rend. de l'Acad. des sc. 1893. CXVII. No. 1. p. 68.

Die Entstehung multipler Carcinome durch Ueberimpfung eines Carcinoms bei carcinomkranken Menschen durch Contact, durch Autoinoculation kommt bekanntlich gar nicht selten vor, z. B. von der Unterlippe auf die Oberlippe, von der Zunge auf die Wangenschleimhaut, von der einen Schamlippe auf die andere, ferner in der Peritonealhöhle bei bis unter die Serosa reichenden Magen-Carcinomen (Virchow¹), bei Rectumcarcinomen (Kraske²). Hierher gehört ferner die erfolgreiche Implantation von Geschwulstkeimen in die Bronchien, in die Lunge durch Aspiration bei Carcinom der oberen Luftwege, die Entstehung von Magencarcinom bei Carcinom der oberen Theile des Verdauungstractus, der Zunge, Mundhöhle und des Oesophagus (Klebs³). Kaufmann⁴) sah, dass ein Cancroid des Handrückens durch Reiben auf die Conjunctiva bulbi übergeimpft wurde. In allen diesen Fällen wird die Ueberimpfung des primären Carcinoms dadurch bewiesen, dass die secundäre Geschwulst genau dieselbe Structur wie die Muttergeschwulst besitzt, dass z. B. bei Plattenepithelcarcinom der Zunge sich auch im Magen ein Plattenepithelkrebs findet.

Hahn⁵), v. Bergmann⁶), Cornil⁷) berichten über erfolgreiche Uebertragung eines Carcinoma mammae auf die andere Mamma durch Implantation von Carcinomgewebe. Nicht selten werden bei Operationen durch die Instrumente oder die Hand des Operateurs carcinomatöse Geschwulstkeime in die Wunde implantirt, so dass es dann zur Bildung von Imprecidiven in der Operationswunde kommt.

Dass das Carcinom bei Carcinomkranken relativ häufig und so leicht übertragen werden kann, dürfte beweisen, dass das Gelingen der Uebertragung an eine besondere Disposition des Empfängers gebunden ist; diese Disposition ist bei Carcinomkranken eben vorhanden.

Jedenfalls bin ich der Meinung, dass die so selten gelungenen

¹) Virchow, Die krankhaften Geschwülste. Bd. I. p. 54.

²) Kraske, Centralblatt für Chirurgie. 1884. p. 801.

³) Klebs, Handbuch der patholog. Anatomie. I. S. 190.

⁴) Kaufmann, Virchow's Archiv. Bd. 75. p. 317.

⁵) Hahn, Berl. klin. Wochenschrift. 1888. No. 21. Deutsche Gesellschaft für Chirurgie. 1889. S. 10.

⁶) v. Bergmann, Deutsche Gesellschaft für Chirurgie. 1889. S. 10.

⁷) Cornil, Bulletin de l'Acad. de méd. 1891. No. 25. Siehe Centralbl. für allgemeine Patholog. und patholog. Anat. 1892. Bd. III. p. 164.

Uebertragungen des Carcinoms von Thier auf Thier derselben Species beweisen, dass wohl auch die Uebertragung des Carcinoms von carcinomkranken Menschen auf Gesunde nur ausnahmsweise vorkommt. Und ich ziehe weiter hieraus den für die Praxis wichtigen Schluss, dass das Carcinom nicht zu den contagiösen Krankheiten im gewöhnlichen Sinne gehört. Die Verbreitung des Carcinoms durch Contagion ist möglich, wie z. B. vielleicht das Zusammentreffen von Carcinoma uteri und Carcinoma penis bei Ehegatten lehrt, aber sie dürfte in Wirklichkeit nur in den seltensten Ausnahmefällen vorkommen.

Alle diese erfolgreichen Uebertragungen des Carcinoms lassen sich, wie gesagt, als Stütze für die infectiöse resp. parasitäre Theorie des Carcinoms nicht ohne weiteres verwerthen, sie haben nur die Bedeutung einer erfolgreichen Gewebstransplantation, einer Transplantation von entwicklungsfähigen Gewebs-elementen, welche als Abkömmlinge von Carcinomzellen am Orte der Ueberimpfung ihre besonderen Eigenschaften schrankenloser Wucherung beibehalten.

So lange die parasitäre Theorie des Carcinoms noch nicht besser begründet ist, als bis jetzt, stelle ich mich auf die Seite jener, welche die fraglichen Gebilde nicht für Sporozoen erklären, sondern für Degenerationserscheinungen an den Zellen resp. den Kernen, für eingeschlossene weisse oder rothe Blutkörperchen, für Zerfallsproducte, für phagocytotische Erscheinungen, für Artefacte durch krystallinische Ausfällung der angewandten Farbstoffe, für Invagination und Einstülpung von Zellen, für pathologische Mitosen, für endogene Zellneubildung, für Altmann'sche Zellgranula, für Verquellung, Verklumpung des Chromatins u. s. w. Die Russel'schen Körperchen¹⁾ möchte ich mit Klien²⁾ und Karg³⁾ für grosse Altmann'sche Zellgranula halten und die angeblichen Sporocysten dürften Haufen eingewanderter Leukocyten oder Trümmer derselben darstellen. Die sichel- und navicellenförmigen Einschlüsse der Kerne halte ich mit Karg und Ribbert für Abkömmlinge des Chromatins der Epithelien oder für Leukocytentrümmer

¹⁾ W. Russel, The Lancet. 13. December. 1890. p. 1259.

²⁾ Klien, Die Russel'schen Fuchsinkörperchen. Ziegler's Beiträge zur path. Anat. und allg. Path. XI.

³⁾ Karg, l. c.

u. s. w. Jedenfalls glaube ich, dass wir mit unseren gegenwärtigen Fixations- und Färbungsmethoden die parasitäre Theorie des Carcinoms wohl nicht entscheiden werden, neue Untersuchungsmethoden sind durchaus nothwendig.

Aber wenn auch die parasitäre Theorie des Carcinoms bis jetzt durch positive Beweise noch nicht begründet ist, so muss doch betont werden, dass auch a priori kein entscheidender Grund gegen die Annahme derselben vorliegt, im Gegentheil ich halte dieselbe für sehr wahrscheinlich, wenigstens für einen Theil der Carcinome. Dass aber alle Carcinome parasitären Ursprungs sind, halte ich für mehr als zweifelhaft. Die Aetiologie des Carcinoms ist wahrscheinlich, wie gesagt, keine einheitliche, sondern verschiedene Ursachen führen zu Carcinom.

Bezüglich der Metastasen und der Intoxication des Blutes bei Carcinom möchte ich kurz folgendes hervorheben. Im Gegensatz zu dem centralen Wachsthum resp. der Massenzunahme der gutartigen Geschwülste mit entsprechender Verdrängung der Umgebung durch Druck ist das Carcinom durch peripheres Wachsthum mit localer Zerstörung des normalen Gewebes charakterisirt. An der Peripherie der Wachsthumzone ist, wie wir sahen, eine entzündliche Reaction vorhanden, sodass das Vordringen der Carcinomzellen in das weiche, lockere, zellen- und gefässreiche Granulationsgewebe erleichtert wird. Die Carcinomzellen werden theils unter dem Druck der proliferirenden Zellenmassen in die Gewebsspalten, in die Lymphbahnen, überhaupt in der Richtung des geringsten Widerstandes fortgeschoben, theils dringen sie, wie z. B. Carmalt¹⁾ zeigte, durch active Bewegungen in die Lymphspalten ein. Infolge dieses peripheren Wachsthums des Carcinoms in die Gewebsspalten erklärt es sich, warum die Metastasen bei Carcinom infolge Verschleppung keimfähiger Zellen vor allem durch die Lymphbahnen zunächst in den regionären Lymphdrüsen entstehen. Das ganze nächstgelegene Gebiet der Gewebsspalten, der Lymphgefässe und darüber hinaus ist mehr oder weniger mit Carcinomzellen erfüllt, daher die Schwierigkeit in vorgeschrittenen Fällen

¹⁾ Carmalt, Virchow's Archiv. Bd. LVI.

die gesammte bösartige Neubildung in toto zu exstirpiren. In den Lymphdrüsen beginnt die Wucherung der verschleppten Carcinomzellen zuerst in den zuführenden Lymphgefäßen, in den Lymphsinus der Rinde, und der physiologische Bau der Lymphdrüse wird durch die Wucherung der Carcinomepithelien, an welchen man reichliche Mitosen sieht, immer mehr verdrängt. Embolische Carcinometastasen durch Einbruch eines primären Carcinoms oder eines secundären (metastatischen) Carcinomknotens in die Blutbahn mit entsprechender allgemeiner Carcinomatose beobachtet man bekanntlich seltener, während sie bei dem vom Blutgefäß-Bindegewebsapparat ausgehenden Sarkom die Regel bildet. Für die Entwicklung der Metastasen ist abgesehen von der Verschleppung keimfähigen Materiales auch das Verhalten der Gewebe am Orte der secundären Deposition wichtig. Die einzelnen Gewebe und Organe besitzen in den einzelnen Fällen eine verschiedene Praedisposition für das Weiterwachsen der Carcinom-Emboli. Denn nur so versteht man, warum zuweilen nur Metastasen in den Knochen auftreten und Carcinometastasen in der Milz überhaupt sehr selten sind. Embolische Carcinom-Metastasen beobachtet man am häufigsten in der Leber bei Carcinomen im Wurzelgebiet der Pfortader, dann in Lungen, Nieren und Knochen. Die Häufigkeitsscala der secundären Carcinomknoten ist folgende; Lymphdrüsen, Leber, Lunge, Pleura, Peritoneum, Niere, Knochen, Milz.

Knochenmetastasen beobachtet man besonders nach Carcinom der blutreichen Schilddrüse in Folge Einbruchs des Carcinoms in die Blutbahn, ferner nach Carcinom des Hodens, der Prostata und Mamma. Von 50 Carcinomen der Schilddrüse waren nach Hinterstoisser¹⁾ 10 und nach Paget²⁾ sogar von 20 Fällen von Schilddrüsen-Carcinom ebenfalls 10 durch Metastasen in den Knochen ausgezeichnet. Diese auffallende Häufigkeit der Knochenmetastasen bei Carcinom der Schilddrüse tritt noch besonders deutlich hervor, wenn man bedenkt, dass z. B. Gussenbauer³⁾ und von Winiwarter³⁾ bei 903 Magencarcinomen niemals eine Metastasirung im

¹⁾ Hinterstoisser, Beiträge zur Chirurgie. Festschrift gewidmet zu Ehren Billroth's.

²⁾ Paget, Lancet. 1889. Febr. 23.

³⁾ Gussenbauer und v. Winiwarter, Archiv f. klin. Chirurg. 1876. Bd. XIX. S. 347.

Knochengerüst beobachteten, wenn man von den Fällen generalisirter Carcinose absieht. Auch nach *Carcinoma mammae* kommt es zuweilen zu Knochenmetastasen, nach Paget unter 650 Autopsien 36 mal am Schädel, 18 mal am Oberschenkel fast stets im Bereich der Trochanteren, 10 mal am Humerus. Von Interesse ist, dass die so häufig zu Knochenmetastasen führenden Melanome unter 132 Fällen das Femur nur 1 mal und den Humerus gar nicht befallen haben.

Auffallend ist ferner, wie schon erwähnt, die grosse Seltenheit der Carcinom-Metastasen in der Milz, während pyaemische Milzabscesse z. B. relativ häufig sind. Von 753 an der Leiche untersuchten Fällen von *C. mammae* fanden sich nach Paget Metastasen in der Leber 241 mal, in der Milz nur 17 mal, in der Lunge (theils durch Continuität) 70 mal, in Nieren und Nebennieren 30 mal. Unter 244 Fällen von *C. uteri* fand sich die Leber 35 mal erkrankt, die Milz nur 1 mal. Bei Pyaemischen dagegen fanden sich in 340 Fällen 66 mal Abscesse in der Leber und 39 mal in der Milz.

Dass bei Carcinom eine Intoxication des Blutes stattfindet, hat man in verschiedener Weise bewiesen. Bei Fieber und bei der Anwesenheit toxischer Stoffe im Blute ist der CO_2 -Gehalt des letzteren vermindert. Bei Carcinomkranken fand z. B. Klemperer¹⁾ ebenfalls eine erhebliche Verminderung der CO_2 fast bis zu $\frac{1}{3}$ der Norm. Nach Grawitz²⁾ und Anderen sind bei Carcinom die Zahlen sämmtlicher Werthe bezüglich des Blutes herabgesetzt. Die bei Carcinom im Blute vorhandenen Toxine wirken vor allem auch protoplasmazerstörend, daher ist das Blut an festen Bestandtheilen ärmer. Das Blut ist nach Grawitz in Folge von Uebertritt von Blutflüssigkeit in die Gewebe resp. in die Gewebsspalten wasserarm. Nach Rommelaire³⁾ und Ranzier⁴⁾ nimmt die Harnstoff-Ausscheidung bei allen bösartigen Geschwülsten ab und geht schliesslich unter 12 g pro die. Die verminderte Stickstoff-Ausscheidung bei Carcinom ist für die Indication und Prognose chirurgischer Eingriffe von besonderem Werth, ein höherer Grad

1) Klemperer, Charité Annalen. XV. Jahrgang. S. 151.

2) Grawitz, Berl. klinische Wochenschrift. 1894. No. 4. S. 101.

3) Rommelaire, Tillmanns, Lehrbuch der allg. Chir. IV. Aufl. p. 638.

4) Ranzier, Ibid.

derselben muss als Contraindication für ein operatives Vorgehen betrachtet werden.

Während die directe, die eigentliche Ursache der Carcinome, die Grösse X in der Carcinomfrage stets Gegenstand lebhafter, vorwiegend hypothetischer Controverse gewesen ist und wohl noch lange bleiben wird, herrscht bezüglich der praedisponirenden Ursachen des Carcinoms auf Grund zahlreicher Erfahrungen im Allgemeinen eine erfreuliche Uebereinstimmung.

Vor allem wissen wir, dass länger dauernde traumatische (mechanische) und chemisch wirkende Insulte an den verschiedenen Körperstellen, besonders im höheren Alter, erfahrungsgemäss eine der wichtigsten prädisponirenden Ursachen des Carcinoms sind. Das Carcinom ist im Wesentlichen eine Erkrankung des höheren Alters. Das Durchschnittsalter der Kranken mit Carcinoma mammae z. B. ist etwa das 48. Lebensjahr, die grösste Sterblichkeit an Carcinom überhaupt betrifft das 55.—65. Lebensjahr. Die Carcinome bei jugendlichen Individuen sind wohl im Wesentlichen als Adenocarcinome vom echten Carcinom zu trennen, und sie dürften, wie gesagt, wahrscheinlich häufiger aus abgeschnürten embryonalen Keimen in Sinne Cohnheim's entstehen. Die Bedeutung des höheren Lebensalters für die Entstehung des Carcinoms hat man in verschiedener Weise zu erklären versucht. Thiersch hat mit Rücksicht auf die Entstehung des Hautcarcinoms betont, dass mit dem zunehmenden Alter an der welk werdenden Haut eine Atrophie, eine Widerstandsverminderung des Stromas eintritt, während umgekehrt die Deck- und Drüsenepithelien besonders in Folge örtlich wirkender mechanischer und chemischer Insulte eine vermehrte Proliferationsenergie zeigen. In der That beobachtet man z. B. im Gesicht alter Leute, besonders welche unreinlich oder durch ihren Beruf den Unbilden der Witterung ausgesetzt sind, in Folge der vermehrten Proliferationsenergie der Deck- und Drüsenepithelien umschriebene, schildartig prominirende oder schuppenartig hervorragende Borken, besonders auch unter dem Bilde der z. B. von Schuchardt¹⁾ beschriebenen Seborrhoea senilis. Wie häufig entsteht das Carcinom nicht aus vorhandenen gutartigen epithelialen Wucherungen,

¹⁾ Schuchardt, Archiv f. klin. Chir. Bd. 43.

aus Papillomen, Warzen u. s. w. Nach Rapok¹⁾ waren von 399 Hautcarcinomen 182 aus Warzen entstanden. Ich glaube die actiologische Bedeutung des höheren Alters für die Entstehung des Carcinoms vor allem in einer genügend langen Einwirkung der verschiedenen örtlichen Reizwirkungen suchen zu müssen und nicht in der Störung des Gleichgewichts zwischen Epithel und Bindegewebe. Beide, Epithel und Bindegewebe befinden sich in Folge dieser länger dauernden traumatischen und chemischen Insulte im höheren Alter an verschiedenen Körperstellen im Zustand entzündlicher Reizung, das Epithel wuchert, das Bindegewebe granulirt, der Grenzkrieg ist in drohende Nähe gerückt und bei einer genügend langen Fortdauer der stetigen Reizungen bricht er sicher aus, Epithel und Stroma wachsen regellos durcheinander, aus der atypischen Epithelwucherung wird um so sicherer Carcinom, je mehr das Bindegewebe ebenfalls entzündlich gereizt wird, d. h. je mehr es sich in zellenreiches weiches Granulationsgewebe umwandelt.

Die hervorragende prädisponirende Bedeutung länger wirkender mechanischer und chemischer Insulte, überhaupt chronischer Entzündungen für die Entstehung des Carcinoms lässt sich durch zahlreiche ganz prägnante Beispiele beweisen. Das Carcinom entsteht vorwiegend auf chronisch entzündlicher Basis, besonders an jenen Körperstellen, welche chronischen Reizzuständen der verschiedensten Art häufig ausgesetzt sind, wie z. B. an der äusseren Haut, an der Schleimhaut des gesammten Verdauungstractus, von den Lippen bis zum Anus, am Uterus, an der Mamma. Am Magen-Darmcanal findet sich das Carcinom besonders da, wo normale Verengerungen vorhanden sind, und daher leicht mechanische Reizungen oder Läsionen entstehen können, z. B. am Eingang und Ausgang des Magens, an der Flexura sigmoidea, im Rectum in der Gegend des Sphincter tertius und am Anus.

Epithelien, welche beständig oder unter bestimmten Verhältnissen Mitosen zeigen, wie z. B. das Deckepithel der Haut und Schleimhaut, der Drüsenausführungsgänge u. s. w. sind besonders zu Carcinombildung geeignet, weniger dagegen die Epithelien jener Organe, in

¹⁾ Rapok, Tillmanns, Lehrbuch der allg. Chir. 4. Auflage. S. 635.

welchen Kerntheilungsfiguren in der Norm fehlen oder seltener sind, wie z. B. in der Niere, Leber und den Speicheldrüsen.

Nur einige wenige Beispiele bezüglich der aetiologischen Bedeutung chronisch entzündlicher Reizungen mit Rücksicht auf die Entstehung der Carcinome.

Bei den fast ausschliesslich bei Männern vorkommenden Carcinomen der Unterlippe und der Zunge sind chronisch entzündliche Reizungen, z. B. beim Lippencarcinom häufiges und schlechtes Rasiren und das Rauchen, beim Zungencarcinom scharfe Zahnstümpfe, vor allem aber der Tabak- und der Branntweingenuss von hervorragender Bedeutung. Von 77 Lippencarcinome betrafen nach Warren¹⁾ 73 Männer und 4 Frauen; drei von letzteren rauchten. Von 245 Fällen von Zungencarcinom wurden nach der Statistik von Pennell²⁾, Sachs³⁾, Bottini⁴⁾ 230 beim männlichen Geschlecht und nur 15 beim weiblichen beobachtet. Der Tabak- und Branntweingenuss kommen abgesehen von Gewebsveränderungen durch Verletzungen oder Lues aetiologisch in erster Linie in Betracht. Die 100 von Bottini beobachteten Zungencarcinome betrafen sämmtlich, einschliesslich der 3 weiblichen Individuen, Personen, welche dem Rauchen und Tabakkauen sehr ergeben waren. Dass durch Tabakkauen selbst bei jugendlichen Individuen an der Wangenschleimhaut und am Zahnfleisch im Bereich der hinteren Backzähne Carcinome entstehen, hat besonders v. Esmarch⁵⁾ mitgetheilt.

Nach Bottini ist der Tabak als solcher in seiner Naturform nicht schädlich, vielmehr scheint es vor allem die Beize zu sein, welche in der Tabakfabrikation zur Veredelung des Krautes benutzt wird. Im Orient, in Afrika, wo der Tabak in seiner Naturform geraucht und gekaut wird, soll Zungencarcinom selten sein. Die reizenden Bestandtheile des Tabakrauches, des Tabaksaftes sind nach der Untersuchung Ludwig's⁶⁾ im wesentlichen dieselben wie im Theer und Russ, vor allem Theer, kohlen-saures und essig-saures

¹⁾ Warren, Nach Birch-Hirschfeld, „Carcinom“ in Eulenburg's Real-Encyclopädie. III. Auflage.

²⁾ Pennell, Guy's Hosp. rep. 1888. Vol. XLV.

³⁾ Sachs, Archiv. für klin. Chirurgie. Bd. XLV. Heft 4.

⁴⁾ Bottini, Clinica chirurgica. 1894. No. 1.

⁵⁾ v. Esmarch, III. Congress der deutschen Gesellschaft f. Chir. 1874.

I. S. 6.

⁶⁾ E. Ludwig, Archiv für klin. Chir. 1876. Bd. XX. Heft 2.

Ammoniak, reine Essigsäure und reine Carbonsäure. Der Theer- und Russkrebs bei Arbeitern der Theer- und Paraffin-Industrie, bei Schornsteinfegern ist mit dem Tabakcarcinom aetiologisch auf das innigste verwandt¹⁾.

Bezüglich der ätiologischen Bedeutung des Branntweins beim Zungencarcinom sei die Thatsache hervorgehoben, dass dasselbe in manchen Gegenden Europa's, Nordamerika's, entsprechend dem gesteigerten Branntweinconsum an Häufigkeit auffallend zugenommen hat. Chronische Entzündungen der Deck- und Drüsenepithelien sowie des unterliegenden Rindgewebes, welche bekanntlich klinisch unter den verschiedensten Bildern einer superficiellen Glossitis auftreten, sind das Vorstadium des Zungencarcinoms.

Auch das Oesophagus-Carcinom tritt vorwiegend bei Schnapstrinkern auf; nach Petri sind es, wie Birch-Hirschfeld²⁾ erwähnt, in 93,1 pCt. der Fälle Männer, welche an Oesophagus-Carcinom erkranken.

Das Penis-Carcinom, welches in der Regel im Bereich der Fossa retroglandularis am inneren Blatt des Praeputiums beginnt, wird fast ausschliesslich bei Phimose beobachtet, welche zu chronisch-entzündlichen Reizungen, zur häufigen Bildung von Herpes, Eczem, Balanitis, Synechien, Papillomen u. s. w. Veranlassung giebt.

Ein ganz prägnantes Beispiel für die ätiologische Bedeutung länger dauernder traumatischer Insulte an einer gegen äussere schädliche Einflüsse geschützten Körperstelle ist das primäre Carcinom der Gallenblase. Nach H. Zenker³⁾ fanden sich in 84,5 pCt. und nach einer Zusammenstellung von Birch-Hirschfeld⁴⁾ in 91,7 pCt. aller Fälle von primärem Carcinom der Gallenblase, Gallensteine, welche, wie leicht begreiflich, zu vielfachen entzündlichen Reizungen, Schrumpfungen und Narbenbildungen in der Gallenblase Veranlassung geben. 84,5 pCt. aller primären Gallenblasencarcinome werden bei weiblichen Individuen beobachtet. Von 18 Gallengangscarcinomen (9 m., 9 w.) und von 13 secun-

¹⁾ H. Tillmanns, Ueber Theer-, Russ- und Tabakkrebs. Deutsche Zeitschrift für Chir. Bd. XIII. S. 519.

²⁾ Petri, s. Birch-Hirschfeld, „Carcinom“ in Eulenburg's Real-Encyclopädie. III. Auflage.

³⁾ H. Zenker, Deutsches Archiv für klin. Med. Bd. XLIV.

⁴⁾ Birch-Hirschfeld, Nach mündlicher Mittheilung.

dären Gallenblasencarcinomen (10 m., 3 w.) waren nach Birch-Hirschfeld nur in je 2 Fällen Gallensteine vorhanden.

In andern Fällen entwickelt sich ein Carcinom auf dem Boden chronisch entzündlicher Processe z. B. tuberculöser oderluetischer Natur, ferner vor allem, wie schon erwähnt, aus gutartigen Gewebshyperplasien resp. Geschwülsten z. B. aus Papillomen, Epitheliomen, Hauthörnern, Atheromen, Adenomen u. s. w., wenn sie fortgesetzt mechanischen oder chemischen Reizen ausgesetzt sind.

Abgesehen von den Gewebläsionen in Folge länger wirkender traumatischer Insulte genügt in anderen Fällen die durch ein einmaliges Trauma gesetzte Gewebstörung resp. eine Narbe, um prädisponirend für Carcinombildung zu wirken. Nach H. Snow¹⁾ hatten in 9600 Fällen von Carcinoma mammae in 11,5 pCt. der Fälle Traumen stattgefunden. Narben der verschiedensten Herkunft führen gelegentlich zu Carcinom, bald früher, bald später. Aus 30—40 Jahre alten Narben hat man Carcinome entstehen sehen. Der Ausgangspunkt des Narbencarcinoms sind die in der Narbe eingeschlossenen, versprengten Theile des Deck- oder Drüsenepithels. Auch die Carcinome in Sequesterladen und Fisteln sind wohl theils als Narbencarcinome zu erklären, theils sind sie durch chronisch entzündliche Reizung, z. B. auch von Narbengeschwüren aus, entstanden.

Dass durch eine abgelaufene Gravidität, durch die Lactation, d. h. durch die dadurch entstandenen acuten und chronischen Entzündungsprocesse zuweilen Gewebsveränderungen geschaffen werden, aus welchen selbst bei relativ jungen Frauen sehr bösartige Carcinome des Uterus und der Mamma entstehen können, ist bekannt. Die Carcinome entstehen in solchen Fällen theils aus in Narben eingeschlossenen Epithelien, theils auf dem Boden entzündlich veränderter Gewebe. Das Uteruscarcinom wird vorwiegend bei Frauen beobachtet, welche geboren haben, es entwickelt sich aus den verschiedenen hier so häufigen chronisch entzündlichen Processen.

Dass die Heredität bei der Entstehung des Carcinoms als prädisponirende Ursache in Betracht kommt, wird allgemein als richtig anerkannt, aber ob die ererbte Disposition häufig oder selten ist,

¹⁾ H. Snow, London. I A. Churchill. 1890.

darüber sind die Ansichten sehr getheilt. Die in der Literatur bezüglich der Heredität der Carcinome vorliegenden statistischen Angaben sind sehr verschieden. Nach meinen Literatur-Studien und nach meiner persönlichen Erfahrung bin ich der Meinung, dass die Vererbung der carcinomatösen Disposition nicht allzu häufig ist. In der Literatur finden sich manche ausserordentlich prägnante Beispiele für die Heredität der Carcinome. Ich erwähne nur die Familie Napoleon, ferner eine Mittheilung von Broca¹⁾, nach welcher von 26 über 30 Jahre alten Abkömmlingen einer an Carcinoma mammae verstorbenen Frau 15 an Carcinom erkrankten, darunter 10 an C. mammae. Das hereditäre Carcinom ist meist homotopisch, d. h. dasselbe Organ ist erkrankt, es scheint häufiger bei weiblichen, als bei männlichen Familienmitgliedern vorzukommen. Im Allgemeinen scheint die Heredität in gleicher Häufigkeit vom Vater wie von der Mutter abzustammen.

Das Carcinom ist zum Theil eine Berufskrankheit. Gesichtscarcinome, Hautcarcinome beobachtet man z. B. besonders bei Leuten, welche in ihrem Beruf den Schädigungen durch Wind und Wetter ausgesetzt sind, wie z. B. vorzugsweise bei der landwirthschaftlichen Bevölkerung. Ich erinnere hier ferner an die Russ-, Paraffin- und Theercarcinome.

Beim weiblichen Geschlecht wird Carcinom häufiger beobachtet, als bei Männern, weil bei ersterem Uterus und Mamma so oft erkranken. Nach H. Simpson²⁾ starben während der Jahre 1847—61 in England 64715 Frauen und nur 25633 Männer an Carcinom. Von allen Frauen, welche an Carcinom sterben, leidet etwa der dritte Theil an Uteruscarcinom. Nach R. Williams³⁾ kommen von 7878 Carcinomen 2861 auf das männliche und 5017 auf das weibliche (1 : 1,7). Bei Männern ist das Carcinom der Lippe, der Zunge und des Magens am häufigsten.

Die Rasse scheint ebenfalls für die Carcinomerkrankung bedeutungsvoll zu sein. Nach R. Williams erkranken die Weissen mehr als zweimal so häufig, als die Schwarzen, auf 100000 Weisse kommen 27,96 Carcinome, auf ebenso viel Schwarze nur 12,17.

¹⁾ R. Williams, Med. chronicle. Novemb. 1892 u. Februar u. März 1893.

²⁾ Simpson, Schroeder, Handbuch d. Frauenkrankheiten. 4. Aufl. p 264.

³⁾ R. Williams, l. c.

Bei der schwarzen Rasse ist nach Schröder¹⁾ u. A. besonders auch das Uteruscarcinom sehr selten.

Auch geographische Unterschiede scheinen bezüglich des Vorkommens der Carcinome zu bestehen, aber Zuverlässiges ist darüber noch nicht bekannt. Nach R. Williams kommen in Nord-Amerika auf 10000 Bewohner 2,22 Carcinomerkrankungen, in Europa 4,3—6,1. Selten ist das Carcinom in den Tropen, häufig in China.

Die Art der Ernährung, der Lebensweise und die dadurch bedingte allgemeine und locale Beeinflussung der Constitution, überhaupt sociale Verhältnisse werden vielfach für die Aetiologie der Carcinome hervorgehoben, wie ich glaube, mit vollem Rechte. Aber die Ansichten gehen hier sehr aus einander, nach den Einen ist das Carcinom im wesentlichen eine Erkrankung der Armen, z. B. besonders das Uterus-Carcinom, nach Andern befällt es vorzugsweise die besser situirten Klassen. Das letztere halte ich vielleicht mit Ausnahme des Uterus-Carcinoms für richtig. Die so überraschende Zunahme der Carcinomerkrankungen in Europa, speciell in England führt R. Williams²⁾ zusammen mit dem Wachsthum der Bevölkerung auf eine Besserung des nationalen Wohlstandes und der allgemeinen Lebensverhältnisse. Unter der armen, arbeitenden Fabrikbevölkerung ist nach R. Williams die relative Carcinomsterblichkeit am geringsten, am höchsten in den gut situirten Klassen, besonders auch in landwirthschaftlichen Districten. Die relative Carcinomsterblichkeit ist nach R. Williams in England gegenwärtig 4 mal so gross, wie vor einem halben Jahrhundert. Im Jahre 1838 starben in England an Carcinom 2448 Menschen, d. h. es kamen 160 Todesfälle auf eine Million der Bevölkerung; im Jahre 1890 starben an Carcinom 19433 Personen, d. h. 676 auf eine Million. In ähnlicher Weise haben van den Corput³⁾, F. Churchill⁴⁾ und Spencer Wells⁵⁾ die auffallende Zunahme des Carcinoms in Europa und

1) H. Schroeder, Handbuch. S. 265.

2) R. Williams, Med. chronicle. 1892 November und 1893 Februar u. März.

3) Van den Corput, C. f. Chir. 1884. S. 171.

4) F. Churchill, The increase of cancer in England and its cause. London. 1888.

5) Spencer Wells, Cancer and cancerous diseases. Brit. med. Journal. No. 1457 und 1458.

besonders in England nachgewiesen. Nach van den Corput kamen im Jahre 1849 in London 2,5 pCt. aller Todesfälle auf Carcinomkranke, 1859 3,8 pCt. Nach Spencer Wells starben in England im Jahre 1861 von 1000000 Menschen 360 an Carcinom und 1887 606. Für New-York hat Barker¹⁾ ebenfalls eine auffallende Zunahme des Carcinoms für die Zeit von 1875—1885 nachgewiesen. Auffällig ist die mit diesem Wachsthum der Carcinomsterblichkeit nach R. Williams und Churchill einhergehende Abnahme der tuberculösen Erkrankungen. Nach R. Williams²⁾ kamen in den Jahren 1861—65 auf eine Million Menschen 2526 Todesfälle an Phthise, in den Jahren 1886—89 nur 1598. Diese verringerte Mortalität an Phthise ist zweifellos eine Folge der verbesserten Lebensbedingungen, welche andererseits wieder als Ursache für die Zunahme der Carcinomsterblichkeit angesehen werden. Wie ist diese auffallende Zunahme der Carcinome zu erklären? Van den Corput und R. Williams führen dieselbe besonders auf die allgemeine Lebensweise, vor allem auf die zu reichhaltige Fleischkost zurück. Bei Vegetarianern in heißen Klimaten mit vorwiegend vegetabilischer Kost, z. B. in Indien, soll das Carcinom seltener vorkommen. Auch fleischfressende Thiere sollen häufiger an Carcinom erkranken, als die Herbivoren (s. S. 533). Alle diese Angaben verdienen gewiss unser vollstes Interesse, aber es fehlt ihnen noch jede thatsächliche Unterlage, vorläufig vermögen wir noch nicht einzusehen, ob und in welcher Weise durch eine allzu reichliche Fleischkost in der That eine erhöhte Disposition zu Carcinom — etwa in Folge abnormer chemischer Umsetzungen, in Folge abnormer Ernährung der Zellen — geschaffen wird oder nicht. Jedenfalls sind die zum Theil schon früher erwähnten chemischen Studien z. B. bezüglich der Veränderung des Blutes, der verminderten Harnstoff-Ausscheidung für die Erforschung der Carcinom-Aetiologie von hoher Bedeutung.

Von Anderen wird im Gegentheil in ätiologischer Beziehung die Bedeutung allgemein schwächender Momente, z. B. Stoffwechselkrankheiten, ferner besonders nervöse Alterationen und andauernde psychische Depression, wie z. B. Kummer und Sorge, betont, ob mit Recht, muss ich dahingestellt sein lassen.

¹⁾ Barker nach Spencer Wells l. c.

²⁾ R. Williams, Med. chronicle. 1892 November u. 1893 Febr. u. März.

Störungen des Nervensystems, Trophoneurosen spielen wahrscheinlich bei den seltenen symmetrischen Carcinomen eine Rolle. Buchterkirch¹⁾ und Bumke²⁾ beobachteten die Entwicklung multipler symmetrischer Geschwülste, besonders Lipome, nach Contusion des Rückenmarks.

Die Aetiologie der Carcinome bei Thieren, über welche wir Plicque³⁾ beachtenswerthe Mittheilungen verdanken, ist im wesentlichen dieselbe, wie beim Menschen. Auch hier ist das Carcinom vorwiegend eine Erkrankung des höheren Alters. Stetig und wiederholt stattfindende Traumen, Verletzungen, Narben und chronische entzündliche Reizungen spielen auch hier eine bedeutsame Rolle. Das Lippencarcinom der Pferde z. B. entsteht besonders an der Lippencommissur in Folge von Druck durch das eiserne Zaumzeug, während bei Katzen meist die Oberlippe im Anschluss an wiederholte Verletzungen durch den Biss kleinerer Thiere erkrankt. Hündinnen erkranken besonders an Carcinom der hinteren Mammae, welche häufiger von Mastitis befallen werden, als die vorderen. Auch die Vererbung ist bei Thieren von Bedeutung.

Ob die Ernährung der Thiere eine Rolle bei der Entstehung der Carcinome spielt, halte ich noch für eine offene Frage. Bei ausgesprochenen Fleischfressern, z. B. bei Hunden, ist Carcinom sehr häufig, aber auch Pflanzenfresser, z. B. die Pferde, erkranken nicht selten an Carcinom, wenn sie ein höheres Alter erreichen.

Ich bin am Schlusse meiner Mittheilungen.

Die Erforschung und Begründung der Carcinom-Aetiologie fällt zum Theil zusammen mit der Erforschung und Begründung des normalen Wachstums, der normalen Entwicklung. Die uns gestellte Aufgabe, die Feststellung der eigentlichen, der directen Ursachen der Carcinome ist schwierig, aber ihre Lösung ist nicht aussichtslos und der Schwierigkeit der Aufgabe entsprechend wird auch der Erfolg sein, hoffentlich auch für unseren schönen Beruf, für die chirurgische Kunst und vor allem zum Wohle unserer carcinomkranken Mitmenschen. Denn dass die Behandlung des Carcinoms in erster Linie eine chirurgische bleiben wird, halte ich für

¹⁾ Buchterkirch, Tillmanns. Lehrbuch der allg. Chir. 4. Aufl. p. 634.

²⁾ Bumke, Ibid.

³⁾ Plicque, Revue de chir. T. IX. 1889.

zweifellos. Nur durch ernste, rastlos und systematisch vorwärts strebende Arbeit wird die tief verborgene Quelle der Wahrheit erschlossen. Die hellere Erkenntniss eines einzigen wissenschaftlichen Problems giebt uns manche neue, bis dahin unbekannte Thatsachen zum Lohn. Wem es gelingt, die eigentliche Ursache der Carcinome zu ergründen und damit vielleicht eine erfolgreichere Behandlung derselben anzubahnen, der wird für alle Zeiten, so lange es noch eine wissenschaftliche Medicin giebt, mit Recht als einer der grössten Wohlthäter des Menschengeschlechts gepriesen und gefeiert werden. Bis jetzt ist unser Wissen bezüglich der eigentlichen Ursachen des Carcinoms nur Vermuthung, streben wir immer mehr darnach, die Hypothesen in Thatsachen umzugestalten.

XXV.

Casuistischer Beitrag zur Excision der Bruchpforte bei der Radicaloperation von Nabelbrüchen und Brüchen in der Linea alba post laparotomiam.

Von

Dr. med. A. von Brackel,

Assistent des Herrn Docenten Dr. W. Zöge von Manteuffel.

Veranlasst durch eine Publikation des Herrn Prof. Dr. P. Bruns (Tübingen) „über Omphallectomie bei der Radicaloperation von Nabelbrüchen“ (Beiträge z. klin. Chirurg. Bd. XI. Heft 2) übergebe ich nachstehende, in der Privatpraxis des Herrn Doc. Dr. Zöge von Manteuffel zur Operation gelangten Fälle der Oeffentlichkeit.

Bevor ich die Krankenberichte wiedergebe, will ich erwähnen, dass uns die Arbeiten Condamin's noch nicht bekannt waren, als wir operirten, da das Arch. prov. de chir. hierorts nicht gehalten wird, und wir die Referate im Centralbl. f. Chirurg. übersehen hatten.

Der Beweggrund zu dem von Dr. Zöge von Manteuffel gewählten Operationsverfahren war ein anatomischer: es musste die Operation recidiv-sicherer ausfallen, wenn die beiden Rectusränder durch einen doppeltbogenförmigen Schnitt freigelegt und durch directe Naht vereinigt wurden, zumal wenn mit der dünnen Nabelnarbe resp. den atrophischen Bruchhüllen ein grösseres Stück der hier meist fetten Bauchdecken sammt Peritoneum ausgeschaltet wurde. Es musste sich die Operation aber auch viel einfacher gestalten, da eventuelle Adhäsionen im dünnen Bruchsack einfach durch die Schnittführung umgangen wurden.

Fall I. *Hernia umbilicalis acquisita*. Frau J. L., 42 J. alt aus Livland, bemerkte vor etwa 3 Jahren in der Nabelgegend eine erbsgrosse Vorwölbung, die allmählig zu einer wallnussgrossen Geschwulst anwuchs und bei Anstrengung und beim Husten sich merklich vergrösserte. Auf Fingerdruck konnte der Tumor verkleinert werden. In der letzten Zeit hat Patientin, wenn der Tumor anwuchs und „hart wurde“, Schmerzen, einmal starkes Uebelsein verspürt. Patientin hat 2mal geboren. Geburten und Wochenbette sind leicht, immer normal gewesen.

Status praesens: den 28. Juni 1893. Patientin von grossem, kräftigem Knochenbau, gut entwickelter Musculatur, sehr reichlich vorhandenem Panniculus adiposus. Lungen, Herz und Nieren ergeben normalen Befund. Der Nabel vorgewölbt, über gänseeigross, weich. Die Nabelgeschwulst vergrössert sich beim Husten und bei Anwendung der Bauchpresse, lässt ihren Inhalt in den Bauchraum zurückdrängen, giebt einen tympanitischen Percussionsschall. Die Bruchpforte bequem für zwei Finger durchgängig, rundlich, von scharfer Umrandung. Irgendwelche Adhäsionen nicht zu fühlen.

Radicaloperation den 1. Juli 1893 in Chloroformnarkose. Desinfection des Abdomens mit Wasser und Seife, Alkohol und Sublimat. (Operateur: Dr. Zöge von Manteuffel.) Ovalärer Hautschnitt, zweifingerbreit oberhalb des Bruches in der Linea alba beginnend, jederseits die Bruchgeschwulst bogenförmig umkreisend und zweifingerbreit unterhalb derselben wieder in der Linea alba endigend. Schichtweises Durchtrennen der Bauchdecken bis auf das Peritoneum, Eröffnung des letzteren und vollständige Excision des durch die ovaläre Schnittführung gewonnenen melonenförmigen Stückes mitsamt der Bruchpforte und dem Peritoneum.

Die medialen Rectusränder waren durch den Schnitt freigelegt. Verwähnung des Peritoneum's mit Seidenknopfnähten, Vereinigung der Rectusränder und Fascienblätter mit Seide und Schluss der Hautwunde mit Silkwormgut. Jodoformbepuderung, aseptischer Trockenverband, Eisbeutel.

Verlauf: Im Anschluss an die Narkose geringes Erbrechen. Am 2. Tage fühlte Patientin sich ganz wohl, hatte keine Schmerzen, Temperatur und Puls waren normal. Am 4. Tage nach einem Lavement erster Stuhlgang, der sich von nun an täglich spontan einstellte. Appetit und subjectives Befinden gut. Am 11. Tage 1. Verbandwechsel: Entfernung der Suturen, Wunde absolut trocken, prima intentio. Am 14. Tage wird Patientin als geheilt entlassen. Die Bauchwunde linear vernarbt, in ihrer ganzen Ausdehnung fest und ist beim Husten und Pressen an keiner Stelle der Anprall eines vordrängenden Eingeweides zu fühlen. Nach zehn Monaten habe ich Patientin wieder zu untersuchen Gelegenheit gehabt und dabei feststellen können, dass kein Recidiv sich eingestellt hatte. Patientin hatte ihre Arbeit in der Wirthschaft wieder aufnehmen können und war vollkommen frei von jeglichen Beschwerden.

Fall II. *Hernia umbilicalis acquisita post partum*. Frau L. N., 40 J. a. Arbeiterfrau aus Livland, hat vor 12 Jahren nach einer ausgetragenen Zwillingsschwangerschaft eine kleine Vorwölbung des Nabels bemerkt, die im Laufe von 2 Jahren an Grösse nicht bedeutend zugenommen

hatte. Nach einer zweiten Schwangerschaft vor 10 Jahren ist die Geschwulst am Nabel sehr gross geworden und hat sich auf Druck nur wenig verkleinern lassen. Das Tragen von Leibbinden und Bandagen hat den Bruch nicht zurückgehalten. Er hat an Grösse stets zugenommen und in der letzten Zeit Patientin vollständig arbeitsunfähig gemacht, da bei der geringsten Anstrengung heftige Schmerzen aufgetreten sind und zeitweilig sich auch Verdauungsstörungen, bestehend in Uebelkeit und Stuhlverhaltung, eingestellt haben.

Status praesens: den 18. 3. 1894. Patientin mittelgross, von kräftigem Knochenbau, gut entwickelter Muscularatur und kolossal reichlich angesetztem Panniculus adiposus. Hautdecken und sichtbare Schleimhäute rein, Lungen- und Nierenbefund normal, Herzgrenzen um ein geringes verbreitert, Herzspitzenstoss nach links über die Mammillarlinie hinaus verlagert, Herztöne rein. Radialpuls 90 pr. Min. gleichmässig, leicht unterdrückbar. In der Mitte des Abdomens dem Nabel entsprechend eine längliche, zur Mittellinie schräg gestellte, kindskopfgrosse, schwappende, weiche Vorwölbung, die sich beim Husten prall aufbläht und in diesem Zustand einen tympanitischen Percussionsston giebt. Die Haut über der Geschwulst sehr dünn, zusammenfaltbar. Unter Gurren lässt sich der geblähte Bruch auf Fingerdruck verkleinern, doch nur bis zu einem gewissen Grade, denn ein Theil des Inhaltes, der sich strangförmig, körnig anfühlt, lässt sich nicht in die Bauchhöhle reponiren, und jetzt giebt die Geschwulst bei leichter Percussion einen gedämpften Schall. Die Bruchpforte bequem für drei Finger durchgängig, queroval zur Mittellinie gestellt, von scharfer Umrandung. Am oberen rechten Rande einige derbe, strangförmige Adhäsionen fühlbar, die nach oben in den Bauchraum hineinziehen. — Patientin bekommt 3 Tage hindurch Abführmittel, am Morgen der Operation ein Vollbad und 15 gtt. Tinct. op. simpl.

Radicaloperation den 21. 3. 1894 in Aethernarkose. Desinfection des Abdomens mit Seife und Wasser, Alkohol und Sublimat. (Operateur: Dr. Brackel.) Der Hautschnitt beginnt ca. 6—7 cm oberhalb des Bruches in der Linea alba, umkreist die Geschwulst beiderseitig halbmondförmig und endet ca. 3 fingerbreit oberhalb der Symphyse wieder in der Medianlinie. Nach schichtweiser Durchtrennung der sehr fettreichen, dicken Bauchdecken bis auf das Peritoneum, wird letzteres an einer Seite der Geschwulst eröffnet. Der in den Bauchraum eingeführte Finger fühlt in der oberen Circumferenz der Bruchpforte breite, derbe Adhäsionen mit dem Colon transversum. Das grosse Netz ist in einen dicken Strang zusammengerollt, der in der Bruchpforte verschwindet und ebenfalls durch eine breite, bandförmige Adhäsion am Rande verbacken ist. — Vollständige Eröffnung des Peritoneum, entsprechend dem gesetzten Bauchdeckenschnitt. Der auf diese Weise vollständig excidirte Bruch hängt nunmehr nur noch am grossen Netz und den besagten Adhäsionen, lässt sich jedoch vollständig vor die Bauchdecken lagern, die provisorisch oberhalb und unterhalb durch einige Silkwormgut-Suturen zusammengezogen werden. Abbildung der Adhäsionen zum Colon transversum in einzelnen Partien mit Seidenligaturen und Durchbrennung mit dem Paquelin. Der Netzstrang, der sich nach Austritt aus der Bruchpforte fächerförmig ausbreitet, wird in zwei

Partien durch gekreuzte Seidenligaturen abgebunden und mit dem Paquelin durchtrennt. Nach auf diese Weise geschehener Exeision und Abtragung des Bruches nebst einem grossen Antheil des Bauchdeckenfettes, werden die provisorisch angelegten Suturen gelöst, die Adhäsionen und der Netzstumpf einer Revision unterzogen, und da keine Blutung vorhanden, der Schluss der Bauchwunde in drei Etagen vollzogen:

1. Vernähung des Peritoneum, 2. Vereinigung der durch den ovalär angelegten Bauchdeckenschnitt freigelegten, stark reducirten Recti einschliesslich der Fascienblätter mit Seidenknopfnähten und 3. Zusammenziehung der Haut nebst dem Panniculus adiposus durch tiefgreifende und oberflächliche Silkwormgut-Suturen. Der untere Wundwinkel wird nicht vollständig geschlossen. Jodoformbepuderung, aseptischer Occlusivverband, Eisbeutel. Dauer der Narkose 2 Stunden 5 Minuten. Die Narkose gut, ohne Zwischenfall, Aetherverbrauch 420 Gramm.

Verlauf: Beim Erwachen aus der Narkose mehrmalig auftretendes, heftiges Erbrechen. Am Abend des I. Tages geringe Schmerzen, Temperatur 37,2, Puls 96. Patientin hat warmen Thee genommen und ihn bei sich behalten. Am II. Tage Schmerzen gering, starker Hustenreiz, Temperatur 38,2, Puls 100. Am III. Tage Husten stärker geworden, Athmung beschleunigt, Zunge trocken, Schmerzen in der rechten, unteren Partie des Thorax, namentlich hinten, Temperatur 39,0, Puls 108. — 3stündlich 20 Kirschchlorbeer-Morphiumtropfen. Am IV. Tage Husten mit geringem, ungefärbten Auswurf, Schmerzen stärker, Temperatur 39,2, Puls 112. Verbandwechsel: Laparotomiewunde trocken, von gutem Aussehen, Wundränder liegen gut, ohne entzündliche Reaction, Abdomen überal weich, auf Druck unempfindlich. Auf der rechten Lunge hinten unten Dämpfung, Bronchialathmen, Rasseln (pneumonisches Infiltrat, Aetherpneumonie). Therapie: Täglich zu wechselnder Priessnitz, Campher-Benzoe-pulver 2stündlich in Wein. Patientin wird in sitzende Stellung gelagert. An den darauffolgenden Tagen und Nächten ist Patientin sehr unruhig, leidet unter starkem Husten mit geringem pneumonischen Sputum, Temperatur schwankt zwischen 39,0 und 39,5, der Puls zwischen 100 und 118. Gänzlicher Appetitmangel. In der Nacht vom V. auf den VI. Tag hat Patientin im Schlaf allen Urin unter sich gehen lassen, so dass der Abdominalverband auch an der Bauchseite vollständig durchtränkt worden war. Von der Wärterin wurde dieses Unglück erst gegen Morgen bemerkt; sofortiger Verbandwechsel: Abspülung des Abdomens mit Sublimat, Jodoformirung, Sublimatcompreesse auf die Wunde, sonst Trockenverband.

Vom VIII. Tage an beginnt der pneumonische Herd sich aufzuhellen, der Husten lässt nach, Patientin athmet freier, hat keine Schmerzen, Temperatur und Puls bleiben erhöht (Schwankungen zwischen 38,5 bis 39,1, Puls 98 bis 120). — Am XI. Tage Verbandwechsel: Der offen gelassene untere Wundwinkel zeigt starke Secretion, die umgebende Haut geröthet, an den untersten Suturen Stichkanalleitung. Die ganze Umgebung im untersten Theile der Laparotomiewunde auf Druck schmerzhaft, infiltrirt. Entfernung von 6 Suturen, stumpfe Loslösung der bereits fest verklebten Wundränder. Es entleert sich

eine reichliche Menge zersetzten Blutes untermischt mit Eiterflocken, das Fettgewebe missfarben. Die eröffnete Abscesshöhle etwa faustgross. Ausspülung mit Sublimat, Jodoformgazetamponade, feuchter, täglich zu wechselnder Borcompresenverband. Der obere Theil der Laparotomiewunde trocken, von gutem Aussehen, schmerzlos. Abdomen überall weich, nicht druckempfindlich. — Am XIII. Tage Temperatur und Puls abgefallen, bei geringem Husten keine Beschwerden, subjectives Wohlbefinden, Schlaf und Appetit vorhanden. Patientin bekommt 2mal in der Woche ein Vollbad. — Am XIV. Tage erster spontaner Stuhl, der vorher nur durch Lavements erzielt wurde. — Am XVI. Tage Entfernung sämtlicher Suturen, Laparotomiewunde im oberen Theile per primär verheilt, lineär vernarbt. Der Bauchdeckenabscess reinigt sich langsam. Unter starker Secretion stossen sich täglich reichliche Mengen gangränösen Fettgewebes ab. — Am XXX. Tage ist der Abscess ziemlich rein, die Secretion gering, die Wandungen der Höhle von guten Granulationen bekleidet. — Am XL. Tage verlässt Patientin das Bett. Abscesshöhle merklich verkleinert, doch geht die Heilung trotz reichlicher Nahrungsaufnahme sehr langsam von statten. Im Uebrigen erfreut sich Patientin eines guten Wohlseins. — Am LX. Tage wurde Patientin als geheilt aus der Behandlung entlassen. Der Laparotomieschnitt bis auf einen kleinen, granulirenden Knopf im unteren Wundwinkel verheilt, die Narbe fest. Beim Husten oder bei Anwendung der Bauchpresse keine Vorwölbung bemerkbar, kein Anprall der Bauchingesta fühlbar.

Nach 5 Monaten stellte sich Patientin wieder vor. Sie hatte sich gut erholt, hatte ihrer Arbeit ohne jegliche Beschwerden nachgehen können. Laparotomieschnitt im oberen Theile lineär, im unteren bandförmig vernarbt. In der Mitte der Schnittlinie, der früheren Nabelstelle entsprechend, in der primär verheilten Partie beim Husten ein geringer Anprall eines Eingeweidcs zu fühlen, bedeutende Rectusdiastase, Recidiv. Eine eigentliche Bruchpforte nicht constatirbar. — Therapie: fest gestrickte Leibbinde. —

Im Falle I war die Ausführung der Operation bei dem relativ kleinen Bruch ohne Adhäsionen mit keinerlei Schwierigkeiten verknüpft. Die gesetzte Wunde von nicht allzugrosser Ausdehnung verheilte mit absoluter Prima recidivlos.

Viel schwerer dagegen lagen die Verhältnisse in Fall II. Abgesehen davon, dass es sich hier um einen sehr grossen, irreponiblen Nabelbruch handelte, fand sich an dessen Bruchpforte ein grosses Darmstück adhärent und im Bruchsack das gesammte Netz durch derbe, breite, alte Adhäsionen fixirt. Hier hätte ein drittes Einscheiden auf die Bruchgeschwulst, sei es in Längs- oder Quer- richtung, oder ein Eröffnen der Bauchhöhle am oberen oder unteren Rande, zu Verletzungen des Netzes oder des Colon transversum führen und die Lösung der vielfachen Adhäsionen an der Bruchpforte bedeutend erschweren, wenn nicht gar vollkommen unmöglich

machen können. Durch die ovaläre Excision dagegen wurde, wengleich der gesetzte Schnitt um ein bedeutendes grösser angelegt werden musste, die Gefahr der Verletzung eines Baucheingeweidcs gänzlich vermieden und die Schwierigkeit der Adhäsionslösung auf ein Minimum reducirt, namentlich, da nach Anlegung der provisorischen Bauchdeckennähte, ausserhalb des Bauchraumes operirt werden konnte. Die Orientirung der Verhältnisse bot absolut keine Schwierigkeiten, da der ganze Bruchsack nebst seinem Inhalt und seinen vielfachen Adhäsionen nach jeder Seite hin frei zu Tage lag. Dass dadurch eine bedeutende Abkürzung der Operationsdauer erzielt wurde, braucht nicht extra betont zu werden.

Auch was die Vereinigung der Bauchwunde anlangt, giebt das Verfahren Condamin's bedeutende Vortheile gegenüber dem bisher geübten. Die beiderseitig glatten Wundränder gewähren eine gute Prognose für eine primäre Heilung. Ferner wird in der ganzen Ausdehnung des Schnittes durch die Naht eine gleichmässige Adaption bedingt, in welcher jegliche Spannungsunterschiede ausgeglichen werden, wie sie bei anderem Verfahren unvermeidlich sind und sehr wohl zu Recidiven praedisponiren. Endlich wird der Narbe auch noch dadurch ein festerer Halt verliehen, dass die beiden freigelegten medialen Rectusränder durch eine exacte Naht vereinigt werden.

Der von Gersuny (Centralbl. f. Chirurg. No. 43. 1894) vorgeschlagenen Methode gegenüber, nach welcher die Musculi recti vor Schluss der Bauchwunde aus ihren Scheiden herausgeschlitzt werden, bietet die Condamin'sche Methode eine wesentliche Vereinfachung insofern, als sofort durch den beiderseitigen Ovalärschnitt die Rectusscheiden sofort eröffnet werden, mithin es nicht nothwendig wird, nachträglich die Rectusränder, die unter Umständen weit lateralwärts abgewichen sein können, aufzusuchen.

Dem Ausspruch von Kurz: „dass bei allen Laparotomien die Künsteleien mit complicirten Schichtennähten unterlassen werden sollen“ — (cf. Centralbl. f. Chirurg. No. 33. p. 790. 1894) kann ich mich in keiner Weise anschliessen. Mir erscheint dieser Tadel ungerechtfertigt, insofern, als das ältere, von Kurz bevorzugte Verfahren, wie vielfache Erfahrungen zeigen, nicht ausreichend war resp. vor Recidiven sicher schützte. Ja, letztere gehörten fast zur

Regel, was jeder bestätigen wird, der häufiger Gelegenheit hatte, nach alter Art genähte Laparotomiewunden Jahre nach der Operation zu untersuchen.

Und das ist auch anatomisch sehr wohl erklärlich und verständlich. Fasst man bei der einfachen Bauchnaht viel Peritoneum mit, so kann es beim Knüpfen der Suturen zwischen die Muskeln zu liegen kommen und deren narbige Vereinigung hindern. Fasst man, wie jüngst vorgeschlagen wurde, wenig Peritoneum, oder sind die Bauchdecken sehr dick und fett, so können die Wundränder trotz exacten Liegens in den oberen Schichten in den tieferen klaffen, was zumal bei stärkerer Spannung sich leicht ereignen kann. Ferner bildet die Knopfnah beim Schluss stets annähernd einen Kreis, in dessen Mitte die Theile weniger gut an einander liegen, auch wenn man hier mehr Gewebe mitfasst. Das wird namentlich in den Nahtinterstitien zur Geltung kommen und müsste man, um dieses zu verhüten, viel tiefe, das Peritoneum mitfassende Nähte anlegen, was wiederum leicht zur Nekrose führt, besonders bei dem hier nothwendigen festen Knüpfen über dem reichen Panniculus adiposus. Schliesslich ist nicht ausser Acht zu lassen, dass bei eventuellen Bauchdeckenphlegmonen, zu denen Fettleibigkeit eben durch Nekrose entschieden praedisponirt, nach Entfernung der Suturen und stumpfer Loslösung der oberen Schichten der Wunde, letztere in ihrer ganzen Tiefe aufplatzt und damit eine Peritonitis eintreten kann.

Man ist nicht ohne Grund von der einfachen Bauchnaht zur Etagennaht übergegangen und es ist durchaus keine „Künstelei“, wenn nach geschehener, besserer Einsicht und Erfahrung eine exaktere Nahtmethode in die Praxis eingeführt wird, auch wenn diese ein wenig mehr Zeit und Mühe bei der Arbeit erfordert.

Dass es trotz einer lege artis angelegten Etagennaht zu Recidiven kommen kann, (cf. Fall II) möchte ich weniger der Nahtmethode als anderen obwaltenden Umständen zur Last legen. Die Condamin'sche Operation rechnet mit gesunden Recti wenigstens soweit, dass sie miteinander vernäht werden können, verwachsen und im Stande sind den Bauchinhalt zu stützen. Sind die Recti nun sehr reducirt und atrophisch oder gar fettig degenerirt, von Fett durchwachsen, so kann es natürlich auch hier zu einem Recidiv kommen, dadurch dass mal eine Naht einreisst, oder der

Muskel sich dehnt, nachgiebt. Dieser Umstand fällt aber bei der einfachen Bauchnaht reichlich ebenso schwer ins Gewicht.

Solche Recidive können ja unter Umständen, wenn der beginnende Bruch nicht durch geeignete Bauchbinden zurückgehalten wird, sehr grosse Dimensionen annehmen, zeitigen aber niemals die gefahrbringenden Folgen einer Incarceration, wie die angeborenen oder acquirirten Nabelbrüche. Es fehlt den Recidivbrüchen eine richtige Bruchpforte im anatomischen Sinne. Statt ihrer besteht bloss eine mehr oder weniger breite Vorstülpung des Peritonealsackes.

Die Methode Condamin's, die ovaläre Omphalectomie, ist für die Radicaloperation der Nabelbrüche als entschiedener technischer Fortschritt zu begrüssen, der auch unter schwierigen Verhältnissen eine wesentliche Vereinfachung und Erleichterung nach jeder Hinsicht bietet. Dass sie die Recidive um eine bedeutende Zahl verringern wird, scheint wahrscheinlich, dieselben aber ganz aus der Welt zu schaffen, dürfte ihr aus oben angeführten Gründen wohl kaum gelingen.

Auch bei den im Anschluss an vorhergegangene Laparotomien entstandenen Hernien der Linea alba ist die Methode Condamin's mit Erfolg und Erleichterung der Operation anwendbar, wie folgender Fall einer dreifachen Bauchhernie beweist, den Dr. Zöge v. Manteuffel in der Weise der ovalären Excision operirt hat.

Es handelte sich um eine Frau, an der vor einem halben Jahre (im Mai 1893) auf der hiesigen Frauenklinik eine Ventrofixatio uteri vollzogen worden war. Nach Angabe des Assistenten war die einfache Bauchnaht geübt worden, die Heilung glatt per primam erfolgt. In der lineär vernarbten Schnittwunde zwischen Nabel und Symphyse, von etwa 13 bis 15 Ctm Länge, bestand eine bedeutende Rectusdiastase und im oberen Wundwinkel eine hühnereigrosse, im weiteren Verlauf der Narbe zwei kleinere Peritonealvorstülpungen, die durch kleine Brücken fester Bauchwand von einander getrennt waren. Bei den sehr schlaffen Bauchdecken der mageren Person konnten an allen drei Stellen Verklebungen oder Adhäsionen mit den Intestinis ziemlich sicher ausgeschlossen werden. Ziemlich lebhafte Beschwerden.

Dr. Zöge v. Manteuffel umschnitt beiderseitig ovalär in ganzer Ausdehnung des Laparotomieschnittes die Narbe und die Hernien bis auf das Peritoneum, eröffnete dasselbe und excidirte, da nirgends Adhäsionen bestanden, das ganze melonenförmige Stück der gesammten Bauchwand. Der Uterus fand sich im unteren Wundwinkel anteflectirt, mit der Bauchwand verwachsen. Die medialen Rectusränder waren durch den Schnitt freigelegt worden. Der Schluss der Bauchwunden erfolgte in beischriebener dreifacher

Etagennaht. Die versenkten Nähte wurden mit Catgut, die Hautsuturen mit Silkwormgut geknüpft. Der Verlauf war reactionslos und konnten nach 16 Tagen beim ersten Verbandswechsel sämtliche Suturen entfernt werden. Die Wunde war per primam verheilt. Nach weiteren 7 Tagen durfte Patientin das Bett verlassen und wurde sodann nach einer Woche vollkommen gesund mit fester, allseits geschlossener Bauchwand nach Hause entlassen.

Nach 3 Monaten nahm ich Gelegenheit Patientin, wieder zu untersuchen und fand eine feste, überall gleichmässige Narbe, in der nirgends eine Vorstülpung, nirgends ein Vordrängen eines Eingeweidessich nachweisen liess.

Die wenigen Fälle, die bisher in typischer Weise nach Condamin operirt worden sind, (Condamin 1, Polloson 1, Bruns 1, unsere 3 — in Summa 6) dürfen natürlich keine weitgehenden Schlüsse in Hinsicht des definitiven Resultates und des Werthes der Methode gestatten. Sie berücksichtigt jedoch die anatomischen Verhältnisse in eingehender Weise und gerade aus diesem Grund ist in vorstehenden Fällen die Etagen- und Rectusnaht nach ovalärer Anfrischung geübt worden, wie wir sahen entschieden zum Vortheil der Kranken.

Ich kann daher diese Methode als brauchbar und gut, sowohl bei kleinen und grossen Nabelbrüchen, als auch bei Narbenbrüchen, durchaus empfehlen.

Zum Schluss sei mir gestattet auch hier meinem Chef Herrn Doc. Dr. med. W. Zöge v. Manteufel für die Ueberlassung des Materiales meinen Dank auszusprechen.

XXVI.

Drei plastische Operationen.

Von

Prof. V. Czerny¹⁾.

Ich wollte Ihnen kurz über drei kleine plastische Operationen berichten, welche, wie mich eine flüchtige Durchsicht der Litteratur belehrte, in dieser Weise noch nicht zur Ausführung gelangt sind, obgleich dieselben ja zahlreiche Vorläufer haben, welche den Gedanken zu ihrer Ausführung nahegelegt haben. Sollten dieselben Methoden dennoch schon publicirt sein, so wäre ich den Herren Kollegen für eine Berichtigung sehr zu Dank verpflichtet.

I. Osteoplastische Eröffnung der Stirnhöhle.

Beim Empyem der Stirnhöhle wird es am nächsten liegen, zuerst die natürliche Oeffnung nach der Nase zu erweitern und offen zu halten. Wenn das nicht gelingt, oder zu der Heilung des Empyems nicht ausreicht, wird man je nach Lage der Vorwölbung, welche das Empyem am Stirnknochen verursacht, die Eröffnung entweder von dem nach abwärts gedrängten Orbitaldache oder von der Vorderfläche des Stirnbeines zwischen Glabella und Arcus superciliaris aus vornehmen. Wenn man hier eine grössere Oeffnung aus dem Knochen herausmeisselt, bleibt leicht eine deprimirte entstellende Narbe zurück.

Es erschien mir deshalb rathsam, die Stirnhöhle durch Auf-

¹⁾ Auszugsweise vorgetragen am 4. Sitzungstage des XXIV. Congresses der Deutschen Gesellschaft für Chirurgie zu Berlin, 20. April 1895.

klappen eines Hautknochenlappens zu eröffnen und nach Ausheilung des Empyems denselben wieder zuheilen zu lassen.

O. H., 15 $\frac{1}{2}$ J.

Anamnese. Patient, angeblich aus gesunder Familie stammend, war als Kind immer etwas schwächlich und leidet schon seit vielen Jahren an chronischem Nasen- und Rachencatarrh. Die Behandlung mit Nasenausspülungen, Galvanocaustik etc. brachten vorübergehend Besserung, aber meist im Frühjahr und Herbst begannen die Beschwerden immer wieder zuzunehmen. Seit Pfingsten 1893 trat profuser eitriger Nasenfluss ein und als dieser an Intensität abnahm, empfand Patient ständige heftige Kopfschmerzen in der rechten Stirnseite. Die Kopfschmerzen waren in ihrer Stärke stets gebunden an den Grad des Nasenausflusses; war letzterer stark, so waren die Schmerzen schwach, sistierte der Ausfluss, so waren die Stirnschmerzen fast unerträglich. Anfang Juni kam allmählich eine leichte Anschwellung der rechten Stirnhöhlengegend zum Vorschein, die ziemlich rasch zunahm, auch die linke Stirnhöhlengegend erfasste und für einige Tage diffuses Oedem beider oberen Augenlider verursachte. — Patient begab sich in Behandlung des Herrn Prof. Jurasz. — Die Stirnhöhle wurde sondirt und innerhalb 2 Wochen 3 mal ausgespritzt. Nach jeder Ausspritzung nahm die Schwellung zu und trat wiederum Oedem der Augenlider auf, welche Erscheinung meist einige Tage anhielt. Da auf die Behandlung des diagnosticirten Stirnhöhlenempyems von der Nase aus keine Besserung auftrat, wurde Patient zur Radicaloperation der chirurgischen Klinik zugewiesen.

Status praesens. Etwas anaemischer hagerer junger Mann zeigt im Gebiet der Glabella eine gut nussgrosse, halbkugelige, über dem Stirnbein vorspringende Anschwellung, deren untere Grenze die Basis der Nase, die obere die Haarlinie, während diese seitliche einwärts von den Stirnhöckern liegt. Die Haut über der Geschwulst ist ödematös verdickt, aber nicht geröthet; gegen den Tumor selbst ist sie gut verschieblich. Die Geschwulst ist von derber Consistenz und macht den Eindruck einer von innen nach aussen vorgetretenen Knochenlamelle. Das Beklopfen des Tumors ist in der rechten Hälfte schmerzhafter, als auf der linken und erscheint auch die rechte Seite etwas stärker prominent, als die linke. Bei Digitalcompression verkleinert sich der Tumor nicht, zeigt keine Pulsation, keine Vergrösserung beim Bücken, keine Gefässgeräusche. Oedem der Augenlider besteht nicht mehr. — Augenbewegungen und Sehvermögen sind normal. Beide Nasenhöhlen zeigen das Bild der chronischen eiterigen Rhinitis und Schwellung und Hypertrophie der Muscheln. Die hintere Rachenwand ist injicirt und bedeckt mit einem zähen gelblichen Schleim. Die Drüsen im Bereich der Unterkiefergend sind beiderseits vergrössert, etwas geschwollen und rechts befindet sich neben der Parotis dicht vor dem äusseren Gehörgang eine bohngrosse, harte Lymphdrüse.

Klinische Diagnose. Empyem der Stirnhöhle nach chron. eiteriger Rhinitis und Pharyngitis.

Operation 4. 7. 93. Chloroformnarcose. Bogenförmiger Schnitt über die Glabella nach unten convex, umkreist einen Hautperiostlappen, dessen

Basis in der Mitte der Stirn liegt. Nach Führung des Schnittes bis auf den Knochen wird derselbe in der Höhe der rechten Stirnhöhle mit dem Meissel durchtrennt und die vordere Wand der Stirnhöhle mit dem Hautperiotlappen im Zusammenhang nach aufwärts geklappt. Die Weichtheile des Lappens zeigten starke entzündliche Durchtränkung, graue markige Beschaffenheit, so dass dieselben einer neoplastischen Wucherung ähnlich sahen. Der Knochen der vorderen Stirnhöhlenwand war in der Ausdehnung einer Linse ulcerirt und durch fungöse Granulationen durchsetzt. Die Stirnhöhle selbst war angefüllt theils mit dickem grünlichen Eiter, theils mit fungösen Granulationen und wurde gründlich ausgekratzt. Nach der Nase zu drang man mit der Sonde gegen etwas rauhen Knochen ein. Der Verbindungs canal mit dem Nasengang wurde durch den scharfen Löffel erweitert und sodann in die rechte Stirnhöhle ein kleines Drainagerohr eingelegt und sein unteres Ende zum rechten Nasenloch herausgeleitet. Das obere Ende wurde mit einem Seidenfaden umschlungen, der zur Hautwunde herausgeleitet wurde. Der Hautknochenlappen wurde in seine Lage zurückgebracht und mit 6 Seidennähten befestigt. Asept. Verband. Tamponade des rechten Nasenloches.

Verlauf: Abends T. 38,2. Ziemlich starke eitriges Secretion. Verbandwechsel, Erneuerung der Tamponade; Anschwellung des linken Auges. — 5. 7. V. W. Gegend der linken Stirnhöhle geröthet, starkes Oedem des linken Auges. Entfernung sämtlicher Nähte, Aufklappung des Lappens, worauf sich die rechte Stirnhöhle ohne Retention zeigt. Feuchter Verband. Freilegung der linken Stirnhöhle durch Abmeisselung der vorderen Knochenlamelle, worauf dieselbe sich angefüllt zeigt mit stark geschwollener hypertrophischer Schleimhaut und schleimig-eitrigem Secret. Der Nasencanal, der zur Stirnhöhle führt, wird mit dem scharfen Löffel etwas erweitert, sodann die linke Stirnhöhle mit Jodoformgaze bis in die Nase tamponirt, aus der rechten Stirnhöhle das Drain entfernt und durch Jodoformgaze ersetzt. Fixation des Stirnhautlappens mit 4 Silkwormnähten in seine normale Lage. Asept. Verb. 10. 7. Keine Temperatursteigerung mehr; genügender Abfluss des Secretes aus den Drainöffnungen der Stirnwunde, welche täglich mit Jodoformgaze tamponirt wird; geringer eitriger Ausfluss aus der Nase. Dagegen noch ziemlich starke Secretion von Seiten der chronischen Pharyngitis. Der Katarrh setzte sich auf das rechte Mittelohr fort und verursachte Schmerzen, besonders Nachts. Die Untersuchung ergab Hyperaemie des Trommelfelles, Druckempfindlichkeit der Conturen des Hammers, Herabsetzung der Schallempfindung für Luftleitung. 3 mal täglich Einträufelung von Plumb. acet. 1,0, Alumin. acet. 10,0, Aqua dest. 100,0 in den äusseren Gehörgang. Exsudation im Mittelohr zurückgegangen, geringe Schmerzen, geringe Secretion seitens der Stirnhöhle. Täglich trockener Verband. Aufstehen. — 20. 7. Um die Stirnhöhlenfistelöffnung ziemlich starke, wulstige Granulation. Aetzung mit Lapis infernalis. — 30. 5. Fistel der linken Stirnhöhle geheilt, rechts durch Granulation verkleinert. — 2. 8. entlassen.

Am 18. Februar 1895 sandte mir der Pat. seine Photographie mit der Bemerkung, dass die Wunde sehr schön geheilt ist. Nur an der Seite, an welcher ein Stück vom Knochen entfernt wurde,

befindet sich eine kleine Vertiefung. Nach der Operation befand er sich sehr wohl und hat seitdem keine Schmerzen an der Stirnhöhle und ist am Arbeiten gar nicht mehr behindert. Nur im letzten Winter hatte er einen leichten Mittelohrcatarrh, der lediglich auf einer Erkältung beruhte.

Der Erfolg ist ein befriedigender und wäre in kosmetischer Beziehung vollkommen, wenn ich nicht in der Meinung, es sei blos die rechte Stirnhöhle erkrankt, zuerst diese allein aufgeklappt hatte und dann genöthigt gewesen wäre, die knöcherne Wand von der anderen Höhle wegzumeisseln, da das Periost schon bei der ersten Operation abgehoben war.

II. Korrektur der Sattelnase durch Bildung eines Nasenrückens aus dem knorpelig-knöchernen Seitendache der Nase.

Bekanntlich ist die Korrektur der Sattelnase in sehr verschiedener Weise versucht worden und wiederholt Gegenstand unserer Verhandlungen gewesen.

Bei leichter Depression des Nasenrückens versuchte ich auf wenig entstellende Weise durch eine Operation in einer Sitzung und mit Zurücklassung einer kaum sichtbaren Narbe am Nasenrücken diesen Zweck zu erreichen.

Ich bin in zwei Fällen so vorgegangen, dass ich zunächst die Haut des Nasenrückens in der Mittellinie von der Glabella bis nahe zur Nasenspitze spaltete und nach beiden Seiten vom Nasendache ablöste. Dann wurde aus jeder Seite des Nasendaches in seiner ganzen Dicke (also aus der *Cartilago triangularis* und dem *Os nasale*) je ein halb elliptischer Lappen, dessen Basis in der Mittellinie des Nasenrückens lag, gebildet. Nach einem kleinen Papiermodell, welches nach der Höhe des Nasendefektes geschnitten war, wurde zunächst auf der einen, dann auf der anderen Seite mit einem kräftigen Messerchen der knorpelige und dann mit einem feinen Meissel der knöcherne Antheil der Seitenwand der Nase umschnitten und dann die beiden Lappen, welche innen von Schleimhaut, aussen von Periost bekleidet waren, um ihre Basis am Nasenrücken nach der Sagittalebene zu aufgeklappt, so dass sie mit ihren Periostflächen sich berührten. Die Ernährung der Lappen war durch das Septum gesichert. Die freien Ränder der Lappen wurden

durch einige Catgutknopfnähte vereinigt. Das Aufklappen ist nicht ganz leicht und könnte wohl durch eine breite Péan'sche Arterienzange etwas erleichtert werden. Die Wundränder der abgelösten Nasenhaut wurden über diesem erhöhten Nasenfirst durch eine fortlaufende Seidennaht geschlossen. Um die Nase noch normaler zu gestalten und die Hebung des Nasenrückens zu unterstützen, wurde quer durch die Nase und das knorpelige Septum dicht oberhalb der Nasenflügel eine Matratzennaht durchgelegt, die nach 2 Tagen entfernt wurde.

Die Methode eignet sich blos für Sattelnasen geringeren Grades ohne starke Verziehung der Nasenspitze, bei denen das knöcherne und knorpelige Gerüste der Seitenwand intakt und auch das Septum nicht perforirt ist, da dieses den neuen First der Nase zu tragen und zu ernähren hat.

1. F. R. Der etwa 20jährige Patient, welcher aus gesunder Familie stammt und früher keine Rachitis oder Lues durchgemacht hat, erlitt in seinem 3. Lebensjahre durch Sturz auf die Nase eine Abflachung des knöchernen Nasengerüstes.

Status. Der kräftige Mann zeigt im Bereiche des knöchernen Nasenrückens eine starke Einsenkung und Abflachung mit gleichzeitiger Verbreiterung. Die Nasenspitze erscheint dadurch in die Höhe gezogen, die Nasenlöcher weit klaffend. Die beiderseitigen Nasengänge sind nach oben zu etwas verengt, die Muscheln mässig hypertrophisch, das Septum nicht perforirt, die Schleimhaut catarrhalisch geschwellt; leichte Pharyngitis. Das Gehör ist normal; die übrigen Organe gesund.

Operation am 4. Mai 1894. In der Mittellinie wird ein ca. 5 Ctm. langer Schnitt von der Glabella bis gegen die Spitze geführt, dann wird im Bereiche der beiden Nasenbeine und dreieckigen Knorpel von jeder Seite des Nasendaches je ein kleiner Periostknochen-Knorpellappen gebildet. Die beiden Lappen werden wie ein aufgeklapptes Buch in der Sagitalebene zusammengeklappt, so dass sie sich mit ihrer Periostfläche berühren und am freien Rande durch 3 Catgutnähte vereinigt. Die Hautwunde wurde über diesem neuen Nasenrücken durch Seidennähte geschlossen. Zinkpflasterverband.

Verlauf. Am 3. Tage wurde die Naht entfernt und am 6. Tag Patient geheilt entlassen.

Nach Bericht und Photographie vom Februar 1895 ist Patient mit dem Erfolge wohl zufrieden, die Einsenkung nahezu, wenn auch nicht vollkommen ausgeglichen, die frühere Verbreiterung wesentlich vermindert, die Hautnarbe kaum sichtbar.

2. G. M., 12 J. alt, stammt aus gesunder Familie, machte mit 4 Jahren eine Periostitis im Oberkiefer durch, welche von den Schneidezähnen ausging und eine Eiterung verursachte, welche sich auf die Nase erstreckte. Nach

dem Schwinden der Eiterung sinkt allmählich der Nasenrücken zur jetzigen Form ein.

Status. Graciler, anaemischer Junge, tief eingesunkene Sattelnase, die Haut darüber glatt verschieblich. Die Nasenflügel normal geformt, beide Nasenlöcher für Luft durchgängig, das Septum nicht perforirt. Die Tonsillen stark hypertrophisch.

Operation 25. 2. 95 in Chloroformnarcose wie oben beschrieben. Die Knochenknorpelläppchen wenig resistent und bildeten deshalb kein sehr steifes Gerüst für den Nasenrücken. Zum Schlusse wurden die Tonsillen mit dem Knopfmesser amputirt.

Heilung ohne Störung, so dass der Knabe am 5. 3. entlassen wurde. Am 11. 3. stellte er sich mit einem kleinen Abscess der linken Nasenseite vor, der incidirt wurde. Die Nase sah gut aus und hatte so viel gewonnen, dass der Sattel durch einen fast geraden Nasenrücken ersetzt war.¹⁾

III. Plastischer Ersatz der Brustdrüse durch ein Lipom.

Eine dramatische Sängerin, welche durch das Anwachsen ihrer Brustdrüsen und Bildung eines schmerzhaften Knotens, in der linken Brustdrüse sehr besorgt und ängstlich war, entschloss sich endlich, nachdem sie mich und andere Chirurgen wiederholt konsultirt hatte, die Entfernung der Brustdrüse vornehmen zu lassen. Da sich auf dem Boden interstitieller Mastitis häufig Adenosibrome bilden, schien mir die Entfernung des ganzen hypertrophischen Mammagewebes nöthig zu sein, um ein Recidiv zu verhüten. Da beide Mammae sehr stark entwickelt waren, musste nach Entfernung einer Brustdrüse eine unangenehme Asymmetrie zurückbleiben, welche namentlich bei der Bühnenthätigkeit störend empfunden worden wäre. Zum Glück hatte die Dame ein über faustgrosses Lipom in der rechten Lumbalgegend. Ich entschloss mich deshalb dieses zum plastischen Ersatz der entfernten Brustdrüse zu benutzen.

Frl. N. N., 41 J. alt, immer gesund, bemerkte seit 7 Jahren eine ziemlich starke regelmässige Zunahme beider Brüste, seit 5 Jahren in denselben das Auftreten von derben flachen Einlagerungen. Seit 3 Jahren Bildung eines haselnussgrossen Knotens im unteren äusseren Quadranten der linken Mamma, welcher bis jetzt stetig wuchs und stechende Schmerzen verursachte.

Status praesens. Starke untersetzte Dame mit gesunden inneren Organen. Leichte acute Pharyngitis und Rhinitis. Beide Mammae äusserst stark hypertrophisch, chronisch interstitielle Mastitis. In der linken Mamma unterhalb der Warze befindet sich ein nussgrosser Knoten, der mit der Haut nicht verwachsen ist. In den Axillarhöhlen keine Drüsenanschwellungen.

¹⁾ Während der Correctur stellte sich (19. 6.) Pat. wieder vor. Die Sattelnase ist zwar verbessert, aber doch nicht so gut wie gleich nach der Operation.

Klinische Diagnose. Fibro-Adenom der linken Mamma, doppel-seitige chronische interstitielle Mastitis.

Operation 24. 11. 93. Zwei Finger unterhalb der Mamilla wird die Haut in der ganzen Quere der linken Mamma gespalten, die ganze Brustdrüse ausgelöst und extirpiert, ohne dass von der äusseren Haut etwas in Wegfall kam. Der Durchschnitt des Tumors nach der Auslösung zeigt einen abgegrenzten, auf dem Durchschnitt fibrös aussehenden Knoten, das mikroskopische Bild ein Fibro-Adenom. Das ganze Mammagewebe durchzogen von straffen breiten Bindegewebssägen. Vor Schluss der Mammawunde wird ein faustgrosses Lipom der rechten Lumbalgegend extirpiert und das mit seiner ganzen Kapsel leicht ausgeschälte Lipom an Stelle der entfernten Mamma in die Wundtasche inplantirt. — Einlegung von Jodoformdochten in die Wunde. Schluss der Hautwunde mittelst fortlaufender Seidennaht. Dasselbe geschieht mit dem Lumbalschnitt. — Aseptischer Verband.

Verlauf. I. V. w. 27. 11. 93. Tampon der Mammawunde und Lumbalwunde entfernt, Einlegen von Drain. Ziemlich starke Secretion in beiden Wundgebieten, Wundlinie reactionslos. — 1. 12. Lage des Lipoms in dem linken Mammabett fixirt, nicht druckempfindlich, keine Secretion. Entfernung sämtlicher Nähte und des Drains. — 3. 12. Wundlinie vollständig geheilt: um die linke Mamilla herum etwas blaurothe Verfärbung, in dieser hier, sowie am Punkt der früheren Drainageöffnung ziehende Schmerzen. — 6. 12. Täglich Einreiben der Nahtlinie mit Vaseline und Abwaschen mit lauwarmem Seifenwasser. — 20. 12. Nach Hause entlassen. — Linke Mamma wie die rechte gut gewölbt; in der oberen Hälfte ist das Lipom vollständig und reactionslos eingeeilt.

Etwa $\frac{1}{2}$ Jahr war die operirte Brust noch etwas empfindlich; allmählich beruhigte sich jedoch die Empfindlichkeit. Ende Dezember 1894 war die linke Brust gut geformt, vielleicht etwas kleiner und derber als die rechte, aber die Entstellung jedenfalls weit geringer als bei der gewöhnlichen Amputation der Brustdrüse. Die Empfindlichkeit war ganz geschwunden.

Vom chirurgischen Standpunkt ist es nicht bloss von Interesse, dass die Transplantation des Lipoms vollkommen gelungen ist, sondern dass auch bisher wenigstens eine Vergrösserung des transplantirten Lipoms nicht zu beobachten war.

Die Frage, ob nach einer solchen gelungenen Transplantation das Lipom durch normales Fettgewebe welches aus der Nachbarschaft hereinwächst, ersetzt wird, oder ob es als solches zurückbleibt, wäre ja von grossem theoretischem Interesse, ist aber praktisch ohne Bedeutung.

XXVII.

Weitere Erfahrungen über frühzeitige Bewegungen gebrochener Glieder mit besonderer Rücksicht auf die untere Extremität.

Von

A. von Bardeleben.

M. H. Ich bitte Sie nicht zu fürchten, dass ich das Alles (auf ein Manuscript deutend) sagen will. Im Gegentheil, ich gedenke mich sehr kurz zu fassen. Ich habe deshalb das Skelet, das Wesentliche und namentlich alle Zahlen, welche vorzutragen immer etwas misslich ist, in einer Tabelle zusammenstellen und drucken lassen. Ich möchte bitten, dass von Seiten des Sekretariats oder sonstwie veranlasst wird, dass diese Exemplare, von denen ich schon einige zu vertheilen mir erlaubt habe, auch im Uebrigen zugänglich gemacht werden.

Seit dem Chirurgen-Congress 1894 sind auf der chirurgischen Klinik der Charité an Knochenbrüchen der unteren Gliedmaassen behandelt:

74, und zwar 53 Männer, 16 Weiber, 5 Kinder.

Davon wurden behandelt:	mit Gehverbänden	ohne Gehverbände
1. Unterschenkelbrüche.		
a) Brüche der Fibula . 10 (9 M., 1 W.) (1 cpl.)	6 (5 M., 1 W.) (1 compl.)	4 (4 M.) 3 mit Massage behandelt. 1 erst a. 21. Tage aufgenommen.
b) Knöchelbrüche . . 13 (8 M., 5 W.) (2 cpl.)	12 (7 M., 5 W.) (1 compl.)	1 (M.) hatte bei der Aufnahme schon Hautgangrän und Phlegmone.
c) Im unteren Drittel . 5 (3 M., 2 W.)	4 (3 M., 1 W.)	1 (W.) 76 Jahr alt, mit Ulcus cruris und Lymphangitis am anderen Bein.

¹⁾ Auszugsweise vorgetragen am 4. Sitzungstage des XXIV. Congresses der Deutschen Gesellschaft f. Chirurgie zu Berlin, 20. April 1895.

Davon wurden behandelt:	mit Gehverbänden	ohne Gehverbände
d) An der Grenze des unt. u. mittl. Drittels 14 11 M., 1 W., 2 K.) (4 compl.)	13 (10 M., 1 W., 2 K.) (3 compl.)	1 (M.) mit Aneurysma traum. der Tib. ant., ausgedehnter Nekrose der Weichteile und Splitterung.
e) In der Mitte . . . 3 (3 M.)	3 (M.)	
f) An der Grenze des mittl. u. ober. Drittels 1 (1 M.)	1 (M.)	
Summa 46 (85 M., 9 W., 2 K.)	39 (29 M., 8 W., 2 K.)	7 (6 M., 1 W.)
2. Kniescheibenbrüche . 4 (4 M.)	2 (M.)	2 (M.) eine veraltete, eine mit Dementia compl.
3. Oberschenkelbrüche.		
a) Unteres Drittel . . 1 (1 M.)	1 (M.)	
b) Grenze des unteren u. mittleren Drittels 1 (1 M.)	1 (M.)	
c) Mitte 7 (3 M., 2 W., 2 K.)	5 (3 M., 2 W.)	2 (K.) 5 und 8 Monate alt.
d) Grenze des mittleren und oberen Drittels 4 (3 M., 1 K.)	3 (M.)	1 (K.) 4 Jahr alt.
e) Im oberen Drittel . 1 (1 M.)	1 (M.)	
f) Schenkelhalsbrüche . 9 (4 M., 5 W.)	5 (4 M., 1 W.)	4 (W.) 1 hatte Typhus, 1 war 83 Jahr alt, zu schwach, 1 Pneumonie, 1 wollte das Bett nicht verlassen.
Summa 23 (13 M., 7 W., 3 K.)	16 (13 M., 3 W.)	7 (4 W., 3 K.)
4. Ober- u. Unterschenkelbruch an demselb. Bein, beide compl . 1 (1 M.)	1 (M.)	
Gesamt-Summe 74 (58 M., 16 W., 5 K.)	58 (45 M., 11 W., 2 K.)	16 (8 M., 5 W., 3 K.)

Mit Hinzunahme der Fälle aus früheren Jahren sind in der Charité (bis 1. April 1895) ambulant behandelt $123 + 58 = 181$ Fälle von Fracturen der Beine und zwar **135** Unterschenkel-, **7** Patellar-, **38** Oberschenkelbrüche und **1** Fall von complicirter Fractur des Ober- und Unterschenkels an demselben Beine.

Der mir gestellten Aufgabe entsprechend, werde ich Ihnen im Anschluss an meinen vorjährigen Vortrag einige Mittheilungen zu machen mir erlauben. Ich könnte vielleicht zur Motivirung geltend machen, dass ich nach der von einem der Herren Redner Vormittags gemachten Aeusserung glaubte, ich müsste eine Art von Defensionalschrift vortragen. Ich bin aber in der Lage, nur zu sprechen auf Grund des mir im Januar d. J. gemachten Antrages unseres Herrn Vorsitzenden, welchem zu entsprechen um so eher ich mich für verpflichtet glaubte, als sich aus den Erfahrungen, die ich in der Zeit seit dem Schluss des letzten Congresses gemacht hatte, ergab, dass ich an den Behauptungen, die ich im vorigen Jahre aufgestellt hatte, Nichts zu ändern habe, dass ich weder den Vorzügen, welche ich dem sogenannten Gehverbande vindicirte, etwas hinzuzufügen, noch auch von dem, was ich, die möglichen Schäden betreffend, Ihnen auseinanderzusetzen versucht hatte, etwas zurückzunehmen brauche.

Ich werde, da die Herren die gedruckte Uebersicht in Händen haben, mich nun sofort zu den Brüchen des Unterschenkels wenden, um an diesen zu zeigen, dass sie ebensogut, wie beim Liegen heilen beim Umhergehen des Patienten und mit dem Vortheil, dass er seine Körperkräfte behält und in relativ kürzerer Zeit geheilt werden kann. Ich spreche von denjenigen Brüchen, welche im letzten Jahre in meiner Klinik in der Charité behandelt worden sind, da ich über diejenigen, welche in der Zeit vorher dieser Behandlung unterzogen wurden, bereits im vorjährigen Congress berichtet hatte.

I. Unterschenkelbrüche.

Von 46 Brüchen des Unterschenkels wurden 39 mit Gehverbänden behandelt, 7 nicht, und zwar 4 Brüche des Wadenbeins, 1 Knöchelbruch, 1 Fractur im unteren Drittel und endlich eine complicirte an der Grenze des mittleren und unteren Drittels. Bei den 4 Brüchen der Fibula wurde die Behandlung mit Massage versucht. Der Knöchelbruch betraf einen 39jährigen Herrn, welcher ohne vorgängige Reduction 3 Wochen lang mit Pappschienen behandelt war und erst zu uns kam, als schon Hautgangrän an dem hervorstehenden inneren Knöchel eingetreten war und von da aus eine Phlegmone begonnen hatte. Bei einem 25jährigen Offizier

war die Schwere der Verletzung, welche sogar die Amputation zu erfordern schien, der Grund, auf ambulante Behandlung zu verzichten. Er hatte durch Ueberfahren mit einem Pferdebahnwagen eine complicirte Splitterfractur an der Grenze des unteren und mittleren Drittels erlitten, zu der sich ein Aneurysma traumaticum der Art. tib. ant. und ausgedehnte Weichtheil-Nekrose gesellten. — Bei einer 76jährigen Frau waren es Erkrankungen an dem unverletzten Beine (Ulcus cruris mit Lymphangitis und Phlebitis), welche das Umhergehen unmöglich machten. — Schliesslich wäre noch eine 29jährige Frau zu erwähnen, die im 8. Monat schwanger war. Sie hatte einen Bruch beider Knöchel erlitten und bewegte sich 8 Tage lang mit ihrem Gehverbande. Dann überstand sie liegend das Wochenbett. Die Consolidation des Bruchs war in 32 Tagen vollendet.

Alle übrigen Patienten wurden während der ganzen Heilungsdauer ambulant behandelt. Unter diesen waren 2 Kinder von 5 und 8 Jahren, 2 waren zwischen 10 und 20 J., 4 zwischen 20 und 30, 11 zwischen 30 und 40, 10 zwischen 40 und 50, 3 zwischen 50 und 60, 2 zwischen 60 und 70.

Der Gehverband wurde regelmässig in der Art angelegt, wie dies Herr Stabsarzt Albers auf dem vorjährigen Congress geschildert und demonstirt hat. Gewöhnlich wurde das gebrochene Bein einen Tag lang auf einer passenden Schiene gelagert, um das Verhalten der Bruchgeschwulst zu beobachten. Bei 10 Verletzten wurde der Gypsverband schon am ersten Tage sofort nach der Aufnahme angelegt; 7 mal konnte derselbe bis zur Consolidation sitzen bleiben, 3 mal musste er nach dem ersten Gehversuch gewechselt werden, und zwar 1 mal wegen lebhafter Klagen über Druckschmerz, in 2 Fällen wegen Anschwellung der Zehen. Am 2. Tage wurde der Verband in 17, am 3. in 5 Fällen angelegt; unter diesen war eine complicirte Fractur. Bis zum 4. Tage wurde 6 mal gewartet, 2 mal wegen besonders starken Blutergusses, 1 mal wegen eines handtellergrossen Lymphergusses (décollement traumatique). 2 mal wurde bei offenen Fracturen die Heilung der Hautwunden abgewartet. 1 Beinbrüchiger wurde erst am 3. Tage, nachdem er sein Delirium überstanden hatte, von der Deliranten-Station zu uns verlegt und dann sofort mit dem Gehverbande versehen.

Der Verband reichte in der Regel nur bis zu den Condylen

der Tibia. In wenigen Fällen wurde das Kniegelenk mit in den Verband eingeschlossen, nämlich wenn der Bruch im oberen Drittel sass, oder wenn der Bluterguss bis zum Knie reichte, oder wenn das Kniegelenk selbst betheiligt zu sein schien. War in demselben ein Erguss nachzuweisen, so wurde derselbe vorher durch Punction und Aspiration (Potain) entfernt.

Alle Patienten verliessen noch an demselben Tage das Bett, 3 schon einige Stunden nach Anlegung des Verbandes. Sie machten zunächst Gehversuche in dem Laufstuhl, dann mit Krücke und Stock, mit 2 Stöcken, endlich ohne jede Stütze. Die Individualität bedingte erhebliche Verschiedenheiten in der Erreichung grösserer Freiheit der Bewegung. Muthige und kräftige Männer gingen schon am 1. Tage ohne Stütze, andere benutzten bis zur Heilung Krücke und Stock, die Mehrzahl aber erreichte nach 5 bis 6 Tagen die Fertigkeit sich ohne Stütze frei bewegen, auch Treppen steigen zu können. Ausser in den 3 schon erwähnten Fällen haben wir übele Zufälle nach den ersten Gehversuchen niemals beobachtet. Um solche ganz zu vermeiden, ist es wohl besser, stets bis zum 2. oder 3. Tage zu warten, wie ich dies schon in meinem vorjährigen Vortrage empfohlen habe.

Der erste Verband blieb so lange sitzen bis Lockerung desselben oder Abbröckeln des Gypses oder Klagen des Verletzten, welche einen nachtheiligen Druck befürchten liessen, eine Erneuerung nöthig machten. In der Mehrzahl der Fälle, nämlich bei 22 Verletzten, erfolgte die Heilung unter einem Verbande; 11 mal wurde ein zweiter erforderlich, nur 2 mal wegen leichten Decubitus, der das sofortige Anlegen eines neuen Verbandes nicht hinderte. Der 2. Verband war in der Regel ein Gypsleimverband, wie ihn Herr Stabsarzt Albers angegeben und beschrieben hat. Dieser hat neben geringerem Gewicht den Vorzug, dass er gestattet die Bruchstelle häufiger zu besichtigen und zu untersuchen, da die durch ihn gebildete elastische Kapsel aufgeschnitten, dann leicht abgenommen und wieder angelegt werden kann.

Drei Verbände waren nur in 5 Fällen erforderlich, in denen besonders schwere Verletzungen die Heilung in die Länge zogen.

Unsere Behandlungsweise erfreute sich grosser Beliebtheit bei den Kranken. Sobald die ersten Tage überstanden waren, wetteiferten sie in der Production ihrer Geschicklichkeit. In der Regel

wurde an dem Princip ärztlicher Ueberwachung festgehalten. Jedoch wurden 10 Verletzte (4 M. 4 W. 2 K.) durch Familienverhältnisse genöthigt die Klinik vor Abnahme des Verbandes zu verlassen: Die Kinder am 11. und 17. Tage, die Männer am 10., 11., 19. und 36., die Frauen am 14., am 18. (2) und am 25. Tage. Von diesen haben alle Erwachsene draussen ihre häuslichen Geschäfte besorgt und liessen nur etwa alle 8 Tage ihre Verbände in der Klinik revidiren. Bei allen trat die Consolidation zur normalen Zeit und ohne Störung ein.

Das Endergebniss der Behandlung mit dem Gehverbande war überhaupt bei allen Unterschenkelbrüchen durchaus befriedigend. Nur in einem Fall von offener Fractur der Fibula durch directe Gewalt, in welcher eine Anzahl Splitter entfernt und dadurch ein Defect von 2 Ctm. Länge entstanden war, gelang es erst durch einen operativen Eingriff die Consolidation herbeizuführen.

Verschiebungen der Bruchstücke im Verbande und deforme Heilungen wurden nicht beobachtet, auch nicht bei 2 Flötenschnabelbrüchen, bei denen das gute Resultat besonders bemerkenswerth ist. Der Callus war nie besonders stark. Knie- und Fuss-Gelenk waren in allen Fällen, in denen sie nicht mitverletzt waren, nach der Consolidation völlig frei, passiv und activ ohne besondere Schmerzen beweglich. Die Kranken konnten sofort nach Abnahme des Verbandes auch ohne denselben gehen. Waren die Gelenke von der Verletzung mitbetroffen, so fanden sich erhebliche Bewegungsbeschränkungen, welche erst allmählig sich verloren. Muskelschwund bestand in einzelnen Fällen, aber nie in dem Grade, dass er durch Messung nachgewiesen werden konnte. Verkürzungen waren sehr selten und betrugten höchstens $1\frac{1}{2}$ Ctm.

Der günstige Einfluss auf das Allgemeinbefinden war meist sehr deutlich ausgesprochen. Alle Säuer bis auf Einen entgingen dem Delirium. Dieser, ein 39jähriger Arbeiter, hatte durch Ueberfahren einen Bruch beider Unterschenkelknochen an der Grenze des oberen und mittleren Drittels mit Bluterguss in's Kniegelenk erlitten. Am Tage nach der Verletzung wurde das Kniegelenk punkürt und ein Gehverband angelegt, mit dem der Mann vom 3. Tage an umherging. Am 5. Tage begann leichtes Delirium, weshalb Patient am 7. Tage zur Delirantenstation verlegt wurde, von welcher er schon

am 10. Tage zurückkehrte. Die Consolidation erfolgte in dem ersten Verbande in 42 Tagen.

Die Beantwortung der Frage, ob durch die Behandlung mit Gehverbänden die Heilung der Unterschenkelbrüche beschleunigt werde, stösst auf mehr Schwierigkeiten, als man denken sollte. Zunächst ist „Heilung“ ein sehr relativer Begriff, zumal wenn er mit der Entlassung des Patienten aus dem Krankenhause für gleichbedeutend genommen wird. Man sollte immer nur bis zur Vollendung der Consolidation rechnen, was früher keineswegs geschehen ist. Dann aber steht dem kolossalen Zahlenmaterial der älteren Statistik der Gehverband nur mit winzig kleinen Zahlen gegenüber. Ich beschränke mich daher darauf die Zahlen mitzuthellen, welche sich aus den auf meiner Klinik mit Gehverbänden behandelten Fällen ergeben, wobei ich bemerke, dass alle, also auch diejenigen Fracturen, welche wegen besonders schwerer Verletzungen der Weichtheile einen sehr langsamen Verlauf hatten, berücksichtigt sind. Danach beträgt die Heilungsdauer bis zur Consolidation bei Brüchen beider Unterschenkelknochen 38,2 Tage, bei Brüchen beider Knöchel 29,7, bei Brüchen der Fibula allein 19 Tage.

In dieser Statistik stecken aber auch einzelne auffallend lange Heilungsfristen. Besonders bemerkenswerth scheinen mir folgende.

Ein 44jähriger Arbeiter erlitt durch Hängenbleiben zwischen den Sprossen einer Leiter einen complicirten Bruch beider Knöchel. In der Stadt wurde von einem Arzt ein gewöhnlicher Gypsverband angelegt, dann aber wegen ausbrechenden Deliriums der Transport in die Delirantenstation angeordnet. Von da kam der Verletzte am 4. Tage in die chirurgische Klinik. Beide Knöchel waren abgebrochen; der innere hatte die Haut durchbohrt, welche in weitem Umfang schwarzblau verfärbt war. Es wurde nach sorgfältiger Reduction ein Gehverband angelegt, in den am 7. Tage, dem inneren Knöchel entsprechend, ein Fenster eingeschnitten wurde, um den Wundverband besorgen zu können. Grösse Hautstücke stiessen sich unter leichtem Fieber ab. Vom 14. Tage ab konnte der Patient umhergehen. Aber erst nach 3maligem Verbandwechsel war am 78. Tage Consolidation eingetreten.

Eine complicirte Splitterfractur durch Hufschlag bei einem 57jährigen Arbeiter heilte in 60 Tagen, eine solche durch Ueber-

fahren mit starker Weichtheilsquetschung bei einem 46jährigen Arbeiter erst in 73 Tagen.

Schliessen wir diese ganz ungewöhnlichen Fälle aus, so schwankt die Zeit bis zur völligen Consolidation bei Brüchen beider Unterschenkelknochen zwischen 26 und 45, bei Knöchelbrüchen zwischen 18 und 32, bei Brüchen der Fibula zwischen 15 und 35 Tagen.

II. Brüche der Kniescheibe.

Von den 4 Patellarfracturen war die eine schon mehrere Monate alt, die zweite mit Dementia complicirt. Beide wurden nicht, wohl aber die beiden anderen mit Gehverbänden behandelt. Die erste davon, bei einem 44jährigen Mann durch Fall von der Leiter entstanden, war mit sehr starkem Bluterguss ins Gelenk complicirt. 4 Stunden nach der Verletzung quere Oeffnung des Gelenkes, Entleerung des Blutes, Naht nach Ceci und ambulatorischer Gypsleimverband von den Knöcheln bis zur Mitte des Oberschenkels. Am 2. Tage ging er im Laufstuhl, am 4. mit einem Stock, dann frei. Consolidation in 4 Wochen. Keine Atrophie des Quadriceps nachweisbar. Beugung bis 10°. Nach 8 Wochen volle Beweglichkeit.

Der zweite Fall wurde bei einem gleichaltrigen Arbeiter beobachtet. Der Bluterguss wurde am 2. Tage durch Punction entleert. Dann dünner Gypsverband, der am folgenden Tage durch aufgeleimte Hobelspähne verstärkt wurde. Am 3. Tage wird das Knie durch ein Fenster zugänglich gemacht, um die Bruchstücke durch Heftpflasterstreifen aneinander zu drücken. An demselben Tage begannen die Gehversuche. Consolidation in 22 Tagen. Beugung bis 10° möglich. Umfangsdifferenz am Oberschenkel in Folge Atrophie des Quadriceps 2 bis 3½ Ctm. Vollständige Wiederherstellung in 12 Wochen.

Bemerkenswerth ist, dass in dem ersten, nach Ceci genähten Fall, wie auch bei einem im Vorjahre genähten, die Atrophie des Quadriceps ausblieb, während sie in dem 2., der ohne Naht behandelt wurde, eintrat.

III. Oberschenkelbrüche.

Zunächst habe ich über den Patienten zu berichten, der im letzten Jahre dem Congress vorgestellt wurde. Derselbe hatte eine complicirte Fractur des linken Ober- und Unterschenkels. Am

4. Tage wurde der erste Gehverband angelegt, am 10. Tage nach der Verletzung hat der Mann hier seine Gehfähigkeit erwiesen.

Als der Verband am 28. Tage gewechselt wurde, waren beide Wunden geheilt, die Brüche noch nicht consolidirt. Trotz eines oberflächlichen Decubitus an der Achillessehne, wurde sofort ein neuer Verband angelegt, in dem der Pat. bis zum 44. Tage umherging. Als dann der Verband abgenommen wurde, waren beide Fracturen mit starkem Callus fest verheilt; das Knie konnte bis 15° gebeugt werden; keine Verkürzung, mässige Atrophie des Quadriceps. Völlig geheilt am 97. Tage entlassen.

Ausser diesen wurden noch 23 (13 M. 7 W. 3 K.) an Fracturen des Oberschenkels behandelt. 14 mal (9 M. 2 W. 3 K.) sass der Bruch im Schenkelschaft. Einer war complicirt. Die 3 Kinder wurden nicht mit Gehverbänden behandelt, da das eine 5, das zweite 8 Monat alt war, das dritte, 4 Jahr alte, am unverletzten Bein starkes Genu valgum hatte. — Eine Frau von 36 Jahren mit Spiralfractur in der Mitte des Oberschenkels, wurde nur vom 11. bis 28. Tage mit Gehverband behandelt, weil bei Abnahme des 1. Verbandes ein Decubitus an der Ferse entdeckt wurde, welcher keine Schmerzen gemacht hatte, weil durch ein Rückenmarksleiden die Sensibilität erheblich herabgesetzt war.

Alle übrigen Brüche des Oberschenkelschaftes wurden bis zur Consolidation auf der Klinik mit Gehverbänden behandelt.

Die älteste unter den so behandelten war eine 76 jährige Frau, welche, nachdem sie früher schon eine Fractur des Schenkelhalses überstanden hatte, jetzt an demselben Bein einen Querbruch in der Mitte des Femur erlitt. Das Alter der übrigen schwankte zwischen 15 und 53 Jahre.

Der Verband wurde 3 mal am ersten, 3 mal am zweiten, 2 mal am dritten Tage nach der Verletzung angelegt und zwar bei 5 Brüchen in der Mitte (1 compl.), 2 im oberen und 1 im unteren Drittel.

Ein Arbeiter kam mit einer Fractur im oberen Drittel in einem gepolsterten Gypsverbande mit 4 Ctm. Verkürzung erst am 8. Tage zur Klinik; am 9. wurde nach Ausgleich der Verkürzung der Gehverband angelegt. — Bis zum 12. Tage wurde gewartet bei einem 40 jährigen Arbeiter mit Fractur im oberen Drittel, bei dem ein gewaltiger Bluterguss 8½ Ctm. Umfangsdifferenz bedingte.

Ein mit Allem unzufriedener Mann mit Fractur im oberen Drittel entschloss sich erst am 56. Krankheitstage zu einem Versuch mit dem Gehverbande, nachdem unter Anwendung des gewöhnlichen Extensionsverbandes und der Aequilibrial-Methode noch keine Consolidation erfolgt war. Gehverbände erzielten bis zum Ablauf des 9. Monats eine noch nicht völlig feste Callusbildung, so dass ihm noch eine abnehmbare Gypskapsel gegeben werden musste.

Die Gehversuche wurden in der Regel am Tage nach dem Anlegen des Verbandes begonnen und zwar im Laufstuhl, nach 2 bis 3 Tagen mit Krücke und Stock, nach 6 bis 7 Tagen mit 1 Stock und von Beherzteren sogar ohne Stock fortgesetzt. Die an Tabes leidende und die 76 jährige Frau bewegte sich überhaupt nur am Laufstuhl. — Die Beweglichkeit der Verletzten war nicht so gross, wie bei Unterschenkelbrüchen; sie konnten sich jedoch jeder Zeit vom Bett erheben, alle nöthigen oder wünschenswerthen Gänge machen, Einzelne sogar Treppen steigen und im Garten spazieren gehen. Jedenfalls wurde die ambulante Behandlung von Allen als grosse Annehmlichkeit empfunden und meist ausdrücklich gewünscht.

In 7 Fällen genügten ein Verband bis zur Consolidation, 2 mal waren 2, 2 mal 4 erforderlich, nämlich bei dem schon anderweitig Wochen lang behandelten Manne und bei einer offenen Fractur in der Mitte.

Die durchschnittliche Dauer der Behandlung war 36,3 Tage; bei Fractur nahe dem Trochanter 37, in der Mitte 38, im unteren Drittel 29 Tage. Die Consolidation ist also durchschnittlich etwas schneller erfolgt, als bei anderen Behandlungsarten. Der Callus war meist sehr stark, in einem Falle sogar kindskopfgross. Das Kniegelenk war nach Abnahme des Verbandes sofort bis zu 15° beweglich. Verkürzung konnte in den 11 Fällen nur 5 mal nachgewiesen werden und zwar 1, 1,5 bis 2 Ctm. dicht unter dem Trochanter, 0,75 und 1,5 in der Mitte.

In 7 Fällen fand sich nach Abnahme des Verbandes oberflächlicher Decubitus in geringer Ausdehnung am Fuss und an den Knöcheln, der jedoch das Anlegen eines neuen Verbandes niemals hinderte.

Endlich ist noch über 9 Schenkelhalsbrüche zu berichten (4 M. 5 W.).

Vier von den Frauen wurden nicht mit Gehverbänden behandelt; eine 83 jährige wegen Altersschwäche; eine bekam kurz nach der Aufnahme Typhus, eine dritte Pneumonie; die vierte konnte sich nicht entschliessen aufzustehen.

Eine Frau von 37 Jahren sowie alle 4 Männer (im Alter von 44, 48, 55, 72 Jahren) wurden mit Gehverbänden behandelt. Von diesen 5 Schenkelhalsbrüchen waren 2 eingekeilt, 3 nicht.

Ein Mann erhielt den Gehverband am 2. Tage, die übrigen wurden 11 bis 15 Tage mit Extension vorbehandelt. Die Consolidation erfolgte in durchschnittlich 38 Tagen. Die Verkürzung betrug einmal 3 Ctm., 4 Kranke hatten keine Verkürzung.

Die mit Gehverband behandelte 37 jährige Frau wurde auf ihre Bitte am 25. Krankheitstage mit dem Verband entlassen. Sie besorgte ihren Haushalt sowie die Pflege ihrer 6 Kinder ohne besondere Beschwerde und stellte sich am 42. Tage nach der Verletzung mit der unter starker Callusbildung vollendeten Heilung wieder vor.

Ich habe absichtlich vermieden, diesem trockenen Bericht besondere Erörterungen hinzuzufügen. Ich glaube auch am Schlusse mich darauf beschränken zu können, dass für das abgelaufene Jahr bewiesen ist, dass die Empfehlung, welche ich den Gehverbänden ertheilt habe, bestätigt wurde, als wirklich auf Grund von Erfahrungen gegeben, dass aber die Vorsichtsmassregeln, welche ich im vorigen Jahre empfohlen habe, namentlich also die ärztliche Ueberwachung, mir auch jetzt noch ebenso nothwendig erscheinen, wie damals.

XXVIII.

Mittheilung über Magenfistelbildung.

Von

Prof. Dr. Fritz Fischer,

in Strassburg¹⁾.

M. H.: Mannigfach und im Prinzip sehr verschiedenartig sind die Vorschläge, welche für das Anlegen einer Magenfistel bei impermeablen Stricturen des Oesophagus gemacht sind; schon diese Mannigfaltigkeit ist der beste Beweis, dass das gewünschte Resultat — ein schlussfähiger Magenmund — nicht stets erreicht wurde. Auch die beiden jüngst beschriebenen Operationsmethoden, ich meine das Witzel'sche und das Frank'sche Verfahren, entsprechen nicht vollständig und vor Allem nicht für alle Arten von Fällen. Beide Methoden haben das Gemeinsame, dass einzeitig operirt wird, beide Methoden setzen voraus, dass der Magen frei beweglich ist, dass er sich leicht in die Bauchwunde vorziehen lässt; es kann aber der Magen so zusammengeschrumpft sein und mit seiner Umgebung festverwachsen angetroffen werden, dass die zur Canalbildung nöthige Falte der Magenwand nicht hervorgezogen werden kann, wie das jüngst aus der Mikulicz'schen und Trendelenburg'schen Klinik berichtet wurde. — Bei der Witzel'schen Methode ist ausserdem noch die Gefahr vorhanden, dass das in die Magenwand gelegte Gummirohr aus der Oeffnung herauschlüpfen und Mageninhalt in die Bauchhöhle gelangen kann. — Der gebildete Canal kann sich im Laufe der Zeit verkürzen, es resultiren dann Zustände, die denen ähnlich sind, wie wir sie nach den alten Operationsmethoden beobachteten: in Folge des unvollständigen Verschlusses

¹⁾ Vortrag gehalten am 2. Sitzungstage des XXIV. Congresses der Deutschen Gesellschaft für Chirurgie zu Berlin, 18. April 1895.

der Fistelöffnung kann in ihrer Umgebung ein schwer zu bekämpfendes Eczem entstehen; die in den Magen eingeführten Speisen fließen ab, die Kräfte des Kranken schwinden. Von einem solchen Misserfolge erzählte mir Madelung, Lindner beschreibt ähnliches nach der Frank'schen Operationsmethode.

In den beiden letzten Jahren habe ich selbst in vier Fällen von Oesophagostenose Magen fisteln anzulegen Gelegenheit gehabt — es waren drei Aetzstricturen und eine carcinomatöse. In all diesen Fällen gelang es mir nur mit Mühe den geschrumpften Magen soweit zu mobilisiren, dass ich die Magenwand an die Bauchdeckenwunde heranbringen konnte, Faltenbildung oder Ausziehen eines Zipfels der Wandung des Magens war nicht möglich, ich musste bei den alten Operationsmethoden bleiben, den Magen in die Bauchdeckenwunde einnähen.

Um eine möglichst kleine und gut schliessende Fistel anzulegen, bin ich in folgender Weise vorgegangen und konnte mit dem Resultat zufrieden sein. — Die Operation wurde in Chloroformnarkose vorgenommen. Um die Bauchhöhle zu eröffnen führte ich einen Schnitt zwei Querfingerbreit unterhalb des Rippenbogens, parallel zu demselben, welcher bis zum innern Drittel des M. rectus reichte, trennte den Rectus und Transversus nach v. Hacker-Witzel stumpf. Das Peritoneum wurde soweit incidirt, dass ich bequem mit zwei Fingern in die Bauchhöhle eingehen konnte; bevor der Magen aufgesucht wurde, heftete ich das Peritoneum parietale mit einigen Seidensuturen an die Muskelhautwunde, um das Zurückgleiten des Bauchfells zu verhindern. — Nach Fixation des Magens in der Bauchwunde, wurde die Wunde leicht mit Jodoformgaze ausgestopft und ein Verband angelegt.

In den ersten drei Tagen nach der Operation wurden die Kranken durch Nährclystire ernährt und erst am dritten Tage mit der Ernährung vom Magen aus begonnen, die Magen fistel angelegt und zwar habe ich dies in folgender Weise erreicht:

Ich gebe in den ersten Tagen nach der Operation die Nahrung durch eine dünne Pravaz'sche Hohnadel; die recht scharfe nicht zu lange Spitze der Hohnadel wird in der Mitte der angehäuten Magenwand schräg aufgesetzt und durch vorsichtige drehende Bewegungen die Magenwand durchbohrt, sobald die Spitze der Nadel die Magenwand durchdrungen hat, also in die Magenöhle gelangt

ist, kann die Nadel nach allen Richtungen leicht hin- und herbewegt werden. Die Nadel habe ich mit der Spritze durch einen Gummischlauch verbunden. Bei der ersten Fütterung — wir benutzten stets Milch — ist es rathsam nicht zu viel Flüssigkeit in den Magen zu injiciren, 50—60 g. — Die Nadel wird nun wieder herausgezogen, der kleine Stichcanal schliesst vollkommen, es fliesst nicht das Geringste ab; für besonders wichtig halte ich das schräge Durchstechen der Magenwand. Nach 3—5 Stunden wird die Nadel wieder in der beschriebenen Weise eingeführt und dieselbe Stelle der Magenwand, wie beim ersten Einstechen, benutzt. Um mit Sicherheit stets dieselbe Stelle des Magens zu treffen, habe ich auch wohl am folgenden Tage die Serosa des Magens ganz oberflächlich gespalten und mir diese Stelle durch Jodoformdocht kenntlich gemacht. Das Einstechen der Nadel verursacht den Kranken keine Schmerzen, nach 5—6 Tagen führe ich in den Magen eine stärkere Hohladel ein, durch welche breiige Nahrung wie Neslé's Kindermehl, Cacao, Fleischpulver sich injiciren lässt. — Allein und ausschliesslich durch den Stichcanal und die Hohladel ernährte ich also die Kranken. Dadurch dass die Hohladel stets an derselben Stelle schräg eingeführt wird, bildet sich in der Magenwand ein Canal, durch welchen nach 5—6 Wochen sich leicht eine Hartkautschukcanüle durchführen lässt.

Langenbuch hat bekanntlich 1881 den Vorschlag gemacht Kranke durch die Hohladel zu ernähren um sie über die Gefahr des Verhungerns nach Annähen des Magens herüberzubringen. Ich war unabhängig von Langenbuch auf meinen Plan gekommen; er unterscheidet sich aber auch erheblich dadurch, dass Langenbuch nur in den ersten Tagen die Hohladel anwendet, ich dagegen 4—5 Wochen und länger die Nahrung ausschliesslich und mehrmals am Tage durch die Hohladel in den Magen bringe. — Besonders nützlich erwies sich dieses Vorgehen bei einem 3jährigen Knaben, welcher jetzt über zwei Jahre durch die Fistel ernährt wird. Es lassen sich 350 cctm. Flüssigkeit in den Magen einführen, wird mehr auf einmal in den Magen eingespritzt, so klagt der Kleine über Schmerzen. Die Fistel schliesst vollkommen über der Hartkautschukcanüle; nachdem die Canüle herausgezogen, fallen die Fistelränder zusammen, so dass selbst bei sehr starker Füllung des Magens nicht das Geringste aus der Fistel abfliesst. Leider

ist es trotz der verschiedensten Operationsversuche nicht gelungen bei dem Kinde die Oesophagusstenose zu beseitigen, und stellten sich, als durch die letzte Operation die Fistel zerstört wurde, grosse Schwierigkeiten in der Ernährung des Patienten ein, die jetzt wieder völlig überwunden sind. — Nach derselben Methode habe ich zwei Mädchen, welche an Aetzstrictur des Oesophagus litten, operirt und behandelt, bei Beiden ist die Speiseröhre nach Sondenbehandlung wieder durchgängig geworden, die angelegte Magenfistel hat sich spontan geschlossen. — Der letzte von mir operirte Fall (Oesophaguscarcinom) ist leider 10 Tage nach der Operation gestorben, an jauchiger Pleuritis nach Durchbruch des Carcinom in die Pleura.

Gegen mein Vorgehen kann man wohl höchstens geltend machen, dass durch die Hohlnadel die hintere Magenwand verletzt werden, oder dass die Flüssigkeit zwischen die Magenwände eingespritzt werden könne; ich habe alles dies in den vier Fällen leicht vermeiden können und glaube durch das vorsichtige Einführen der Nadel und dem Prüfen nach freier Beweglichkeit derselben solche Verletzungen vermeiden zu können.

Krankengeschichten.

I. Beobachtung. 3 Jahre alter Knabe aus Horburg Oesophagusstenose nach Verätzung der Speiseröhre durch Kalilauge Gastrostomie. Oesophagostomia externa. Versuch der retrograden Dilatation der Striktur.

Das Kind trank im Mai 1893 aus Versehen einen Schluck Kalilauge. Nach ca. 6 Wochen stellten sich Schlingbeschwerden ein, derart, dass das Kind keine festen Speisen mehr schlucken konnte; am 19. 6. 93 erst dem Arzte zugeführt, gelang es, diesem nicht die Striktur mit einem dünnen Bougie zu passiren.

Am 21. 6. 93 Aufnahme in die Klinik. Status praesens. Stark abgemagertes, anämisches Kind. Gesichtsfarbe blass, Panniculus adiposus völlig geschwunden. Puls kräftig. Brustorgane normal. Bauch stark eingesunken, auf Druck nicht schmerzhaft. Leber und Milzdämpfung normal. Urin kein Eiweiss. Körpergewicht 10 Kilo.

Das Kind kann Flüssigkeiten ohne Schwierigkeit schlucken. Am 24. 6. Versuch der Sondirung des Oesophagus in Chloroformnarkose. In der Höhe des Kehlkopfes trifft man mit einem dicken Bougie auf einen Widerstand, der sich überwinden lässt; 18 Ctm. hinter der Zahnreihe in der Gegend der Cardia gelangt man auf ein zweites Hinderniss, welches weder mit weichen noch starren Instrumenten (Fischbein- und Zinnsonden) zu überwinden ist. Da bei diesen Versuchen etwas Blut zum Vorschein kommt, werden die weiteren Son-

dirungsversuche aufgegeben. Für kurze Zeit trat eine Besserung im Schlucken ein, das Kind konnte 5 Tage nach der Narkose Griesbrei essen. Vom 9. 7. 93 ab wieder Verschlimmerung. Die nur in kleinen Schlücken genommene flüssige Nahrung regurgitiert sofort oder wird einige Minuten später unverändert ausgebrochen. Die Kräfte des Kindes verfallen zusehends, trotz Nährclystiren.

Am 12. 7. 93 Operation in Chloroformnarkose. Zwei Querfingerbreit unterhalb des linken Rippenbogens parallel zu demselben wird ein Schnitt von 5 Ctm. Länge geführt, der bis zum innern Drittel des M. rectus reicht. Rectus und Transversus werden stumpf im Verlaufe ihrer Faserrichtung getrennt. Eröffnung des Peritoneum, so dass zwei Finger in die Bauchhöhle eingeführt werden können. — Annähen des Peritoneum parietale an die Bauchwunde. Das Aufsuchen des geschrumpften Magens gelingt vom Netze aus; der Magen war als solcher an den vertical einmündenden Gefässen und der breiten Gewebsfläche, die keine Haustra und Taenien zeigte, zu erkennen. Nur mit Mühe liess sich ein Stück des Magens in die Nähe der Bauchwunde bringen und hier so lagern, dass dasselbe ohne Spannung mit 10 Seidensuturen eingenäht werden konnte, die durch die Bauchmuskeln und das Peritoneum parietale geführt wurden, vom Magen nur die Serosa und Muscularis fassten, es folgten noch 20 Zwischennähte, die nur durch Serosa des Magens und das Peritoneum parietale gelegt wurden. Leichtes Ausstopfen der Wunde mit Jodoformgaze. Verband. Dauer der Operation 35 Minuten. Das Kind hatte den Eingriff gut überstanden. Abends und am folgenden Tage Nährclystire. Am 15. 7. 93 Verbandwechsel und Einspritzen von 50 Cbcm. Milch. In der Mitte des eingenähten Magens wird eine dünne, scharfe Pravaz'sche Hohladel mit kurzer Spitze schräg auf den Magen aufgesetzt und durch drehende Bewegungen die Magenwand durchbohrt. Dass die Nadelspitze in der Magenhöhle sich befand, schloss ich daraus, dass die Nadel sich nach allen Seiten leicht hin- und herbewegen liess. — Beim Durchbohren des Magens und dem Einspritzen der Milch klagte das Kind nicht über Schmerzen. Im Laufe des Tages noch zweimaliges Einführen der Nadel wie oben beschrieben, jedesmal 50 Cbm. Milch injicirt. Nährclystir 19. 7. Die Punctionsstelle ist nicht gut sichtbar, deshalb kleine Incision in Serosa des Magens und schräges Einführen der Hohladel, 100 Gramm Milch mit Eigelb wurde injicirt. Der kleine Schnitt in der Serosa wird durch Einführen von Jodoformdocht offen gehalten und wird genau an dieser Stelle die Nadel stets eingeführt. Schon vom 4. Tage ab ist das Einführen der Nadel sehr leicht. Das Kind verträgt die Nahrung gut, keinerlei Beschwerden. Am 8. Tage nach der Operation Stuhl. — Nahrung wird von da ab täglich 3 mal in Magen injicirt durch dickere Canüle. Es wird jedesmal 200 Cbm. Bouillon, Fleischpulver, Nestlé-Mehl, Cacao, denen 1 Eigelb zugesetzt war, in den Magen gebracht. — Das Kind verträgt die Nahrung sehr gut, ist munter, erholt sich langsam, am 2. 9. 93 war das Körpergewicht 16 Kilo.

Die Punctionsstelle hat sich zu einer Fistel umgestaltet; es gelingt leicht in die Fistel eine kleine olivenförmige Hartkautschukanüle einzuführen. Nahrung wie angegeben. Absoluter Verschluss der Fistel, nachdem die Canüle aus derselben herausgezogen. Weiteres Wohlbefinden. — Patient verlangt

nach Wein, versucht geringe Mengen zu schlucken, würgt aber nach kurzer Zeit alles wieder aus. Vom 2. 9. 93 ab mehrmals Versuch der Sondirung, jedesmal ohne Erfolg; weiche Bougies biegen sich vor der Striktur um, mit dünner Fischbeinsonde gelangt man auf unüberwindliches Hinderniss, leichte Blutung. Nach einem Sondirungsversuche in Narkose tritt geringes Fieber ein; das Kind klagt über Schmerzen in der Brust. — Jeder Versuch, das Kind zum Schlucken eines an einem Seidenfaden befestigten Schrottkügelchens zu bewegen, misslingt. — Das Kind ist Tags über ausser Bett. Fistel functionirt sehr gut, nicht die Spur von Ekzem über dieselbe. 350 Cbm. Flüssigkeit können in den Magen gebracht werden, ohne dass das Geringste abfliesst; werden grössere Mengen über 400 Cbm. eingespritzt, klagt Pat. über Schmerzen; die Fistel schliesst aber auch dann vollkommen. Körpergewicht am 11. 7. 94 19 Kilo. Erneuerte Versuche der Sondirung des Oesophagus führen alle zu negativem Resultate. Die Sonden bleiben etwa 20 Ctm. hinter der Zahnreihe stecken, auch bei Einführung mehrerer Bougies neben einander gelingt es nicht eins durch die Striktur zu bringen. Von der Fistel aus wird versucht die Cardia zu sondiren, mit voller Sicherheit lässt sich nicht feststellen, dass die Sonde in den unteren Theil des Oesophagus gelangt.

26. 8. 94 Oesophagostomie. 4 Ctm. langer Schnitt in Höhe des Kehlkopfes am innern Rande des Sternocleidomastoideus, nach Durchschneiden der tiefen Halsfascie wird der vom Munde aus, in die Speiseröhre geführte dicke Catheter gefühlt und der Oesophagus an der lateralen hintern Seite durch einen $2\frac{1}{2}$ Ctm. langen Schnitt eröffnet; die Wundränder desselben lassen sich leicht vorziehen und werden durch Seidenknopfnähte mit der äussern Haut vereinigt. Einreiben der Wunde mit Jodoformglycerin. In das untere Ende des Oesophagus mittelstarkes Drain eingeführt. Verband. 29. 8. Kind befindet sich wohl. Wunde reizlos, viel Speichel im Verband, so dass 2—3mal täglich verbunden werden muss. 3. 9. Von der Oesophagusfistel aus wird versucht, dünne Bougies in die Striktur einzuführen. Das Bougie dringt 12 Ctm. weit von dem untern Rande der Fistel ab vor, stösst dann auf das Hinderniss. Einführen mehrerer Bougies, es macht den Eindruck, als ob eins derselben die Striktur passirt habe, dasselbe bleibt liegen; Abends beim Verbandwechsel zeigt sich, dass dasselbe korkzieherartig aufgerollt war. Täglich Versuche der Sondirung: dünne Bougies, Fischbeinsonden, Violinsaiten werden benutzt und gleichzeitig mehrere in den Oesophagus gebracht, keins gelangt in den Magen. — 11. 10. Um festzustellen, ob Flüssigkeit durch die Striktur durchgeht, wird von der Fistel aus der Magen ausgespült; nachdem die Spülflüssigkeit klar abläuft, wird etwas Wasser in dem Magen belassen. Der Oesophagus wird ebenfalls mit Wasser durchspült und dann mit einer $\frac{1}{2}$ prom. Salicylsäurelösung gefüllt. Der Kranke wird 5 Minuten aufrecht hingestellt; nach Ablauf dieser Zeit wird der Magen wieder mit Wasser gefüllt und die Spülflüssigkeit auf Salicylsäure mittels der Eisenchlorid-Reaction untersucht; diese ergibt negatives Resultat. — Aus dieser Beobachtung glaubten wir zu der Annahme berechtigt zu sein, dass die Stenose auch für Flüssigkeit undurchgängig ist und entschlossen uns zur Operation nach folgendem Plane:

Den Magen zu eröffnen, die Cardia mit dem Finger aufzusuchen (ich habe durch Versuche an Kinderleichen mich überzeugt, dass es nicht schwierig ist die Cardia mit dem Finger zu finden und von da aus den Oesophagus zu sondiren), von der Oesophagusfistel aus sollte eine stählerne Thompson'sche Sonde eingeführt werden und wenn es gelänge die Sonde von der Magenöhle aus zu fühlen, wollte ich die dazwischen liegende Schicht von Weichtheilen, entweder durchstossen, wie es Bergmann in einem Falle geglückt ist, oder ich wollte mit dem Thompson'schen Urethrotom die Strikturstelle discidiren, ähnlich wie Bayer dies jüngst beschrieben hat, für den Fall aber, dass die Leitsonde nicht gefühlt würde, sollte von allen gewaltsamen Versuchen Abstand genommen werden, den normalen Weg wieder herzustellen. Dass der Verschluss des Oesophagus in der Nähe der Cardia sein musste, bewiesen unsere Sondenuntersuchungen.

27. 9. 94. Chloroformnarkose Magen und Oesophagus werden ausgespült. In die Magenfistel wird eine Hohlsonde geschoben und die Narbe, welche vom Anlegen der Magenfistel herrührte, gespalten, es zeigt sich, dass der Magen auf ein Markstück Grösse mit dem Peritoneum parietale verwachsen ist, die verwachsene Magenwand wird gespalten, sehr starker Prolaps der Schleimhaut, durch diese Oeffnung im Magen wird der Zeigefinger eingeführt, der nach der Cardia hin gerichtet wird, nachdem diese gefühlt, wird von der Oesophagusfistel aus eine mittelstarke geknöpfte Stahlsonde nach Thompson in die Speiseröhre eingeführt (die Sonde lässt sich 9 Ctm. weit in den Oesophagus hinein schieben), mit meinem in der Mündungsstelle der Cardia befindlichen Zeigefinger konnte ich den dicken Sondenknopf nicht fühlen, ich konnte mich deshalb zur Durchschneiden der Stricture mit dem Thompson'schen Urethrotom nicht entschliessen, da es mir zu gewagt erschien blindlings darauf los zu schneiden oder gar die Stricture zu durchstossen. — Es wird desshalb von einem Wegsammachen des Oesophagus Abstand genommen und die Magenwunde durch Nähte, welche die Schleimhaut des Magens allein fassen, geschlossen bis nur noch eine Oeffnung besteht, durch welche ein Drainrohr von 3 Mm. Durchmesser sich leicht durchführen lässt. Es folgt Naht der Muskularis des Magens; die Hautwunde wurde nur zum kleinsten Theil geschlossen um vor ev. Secretverhaltung sicher zu sein. Verband. Am Abend des Operationstages befindet sich das Kind wohl. Nährclystire. — Vom 28. 9. ab Einführen von Milch durch Drain in den Magen. In den ersten Tagen nach dieser Operation functionirt die Fistel gut, vom 1. 10. ab erweitert sich die Fistel, die Ernährung des Kindes wird ausserordentlich schwierig; Pat. klagt über Durst, magert stark ab. Vom 9. 10. ab wird die Nahrung direkt in das Duodenum gebracht; in den Pylorus wird Nélaton geführt und durch denselben Maizena mit Eigelb und Milch, ca. 100 Cbm. alle 4 Stunden eingespritzt. Ein Versuch die Fistel durch Naht zu verkleinern gelingt, die Fistel bekommt einen etwas schrägen Verlauf und wird durch Catheter No. 14 geschlossen gehalten. 4—6mal im Tage geringe Menge von Brei in den Magen. Das Kind erholt sich, am 15. 3. 95 functionirt die Fistel wieder vollkommen. — Gewicht des Kindes 9. 4. 95 12 Kilo.

2., Beobachtung. 21 Jahre alte Dienstmagd aus Lichtenau Stenose des Oesophagus nach peptischem Ulcus (?) Gastrostomie. Familienanamnese ohne Belang. Pat. will früher nie krank gewesen sein. Februar 93 Geburt eines abgestorbenen Kindes. Seit der Schwangerschaft Magenbeschwerden, die auch nach dem Wochenbett andauern. April 93 Erbrechen nach der Mahlzeit. Juli 93 Blutbrechen, deshalb Aufnahme in hiesige medicinische Klinik. Erkrankte hier an Diphtherie und klagt seit dieser Zeit über Schluckbeschwerden. Pat. verlässt ungeheilt die Klinik. November 93 stellt sich Erbrechen wieder ein, Schluckbeschwerden wechselten: Tage lang konnte Patientin ohne Mühe flüssige Nahrung und Brei gut schlucken, dann wieder Tage lang nichts in den Magen herab bringen. 22. 1. 94 Wiedereintritt in die medicinische Klinik, hier wird folgender Status praesens aufgenommen. Sehr starke Abmagerung, Fettpolster ganz geschwunden, Puls regelmässig klein. Untersuchung der Lunge und des Herzens normale Verhältnisse — stark eingesunkenes Abdomen; Striae. Leib nicht druckempfindlich. Leberdämpfung reicht unter den Rippenbogen. Milz nicht vergrössert. Schlundsonde stösst 30 Ctm. hinter Schneidezähne auf festen Widerstand. Patientin kann nur mit Mühe Milch schlucken, die zum Theil regurgitirt. 17. 2. 94. Sondenbehandlung führt zu keinem Resultat. Oberhalb der Stricture ist dieser dilatirt, $1\frac{1}{2}$ Stunde nach Nahrungsaufnahme würgt Pat. 50 Cbm. Flüssigkeit herauf, die nach Suppe riecht und alcalisch reagirt, nachdem Sonde eingeführt war. Abnahme des Körpergewichts um 6 Kilo. 23. 2. 94. Transferirung in die chirurgische Klinik. Patientin sehr schwach. Puls klein. 26. 2. 94. Operation Chloroformnarkose. — Schnittführung wie in erster Beobachtung angegeben. Magen wird leicht gefunden, in Bauchwunde fixirt, kein Erbrechen nach Narkose. Nährclystire. 28. 2. 94. Ernährung durch Hohlnadeleinbohren in den Magen. 5. 3. Dicke Hohlnadel lässt sich leicht in Magen einführen. Allgemeinbefinden gut. 20. 3. Patientin kann Milch gut schlucken. Versuch der Sondirung der Stricture gelingt mit Fischbeinsonde No. 5. Täglich Einführen von franz. Bougies. Am 4. 4. lässt sich No. 16 einführen. Auf Wunsch entlassen. Körpergewicht hat um 10 Kilo zugenommen.

3., Beobachtung. 15 Jahre altes Mädchen aus Strassburg. Oesophagusstenose nach Verätzung der Speiseröhre mit Kalilauge, Gastrostomie. — Das Mädchen trank am 8. 4. 94 in selbstmörderischer Absicht einige Cbm. concentrirte Kalilauge. Am folgenden Tage Aufnahme in die medicinische Klinik. Vier Wochen nach der Aufnahme traten Stenosenerscheinungen des Oesophagus ein, welche trotz Sondenbehandlung sich nicht besserten, Abnahme der Kräfte, des Körpergewichtes um 5 Kilo, Transferirung in die chirurgische Klinik. Aufnahme 26. 6. 94. Status praesens, kleines abgemagertes Mädchen. Untersuchung der inneren Organe ergiebt absolut normale Verhältnisse. Am Arcus palatoglossus und pharyngeus Narben. Pat. kann nur mit Mühe Flüssigkeiten schlucken, nach Aufnahme der Nahrung, die zum grössten Theil regurgitirt, fördert sie grosse Mengen von Schleim und Speichel zu Tage. Die in den Oesophagus eingeführte Sonde stösst 34 Ctm. hinter der Zahnreihe auf ein Hinderniss, welches sich auch mit Bougie No. 6 nicht überwinden lässt;

nach der Sonderuntersuchung klagt Patientin über heftige Schmerzen im rechten Arm und in der Höhe des Manubrium sterni, hat die flüssige Nahrung wieder gebrochen; Abends nach Morphium-Injection 0,01 gelingt das Schlucken wieder. 28. 6. 94. Operation in Chloroformnarkose. Schnittführung wie in erster Beobachtung angegeben. Magen kann durch die enge Oeffnung nicht hervorgeholt werden. Schnitt deshalb verlängert, Magen liegt stark zusammengezogen dicht an der Wirbelsäule, nur mit Mühe gelingt es den Magen soweit zu mobilisiren, dass er in die Bauchwunde vorgezogen und hier fixirt werden kann, nachdem die Bauchwunde verkleinert ist. Verband, kein Erbrechen nach der Narkose. In den ersten zwei Tagen nach der Operation Nährelystire. 1. 7. Verbandwechsel und Einspritzen von Milch in den Magen 50 Cbm. 3mal im Tage. 5. 7. Einführen einer dicken Hohladel gelingt leicht, durch welche 3mal täglich breiige Nahrung in den Magen eingeführt wird.

15. 7. Patientin kann geringe Mengen Milch schlucken. Versuch der Sondirung des Oesophagus mit Bougie. No. 6 ohne Erfolg, Sonde stösst in Höhe von 32 Ctm. hinter Zahnreihe auf Hinderniss, Patientin klagt über Schmerzen. Sondenspitze mit Blut bedeckt. Ernährung durch die täglich 3mal eingeführte Hohladel. 30. 7. Mit dünner Fischbeinsonde Charrière No. 4 gelingt es die Stricture zu dilatiren. Sonde bleibt 3 Stunden liegen, starke Salivation. Tägliches Sondiren. Nahrung durch dicke Hohladel in den Magen. 3. 8. Wird Oesophagussonde No. 8 ohne jede Schwierigkeit in Magen gebracht. 15. 9. nach Einführung von mit Schrot gefüllter franz. Bougie No. 10 Schmerzen in Wirbelsäule und Brust, leichte Temperaturerhöhung bis 38,3. Sondirung deshalb ausgesetzt. Ernährung durch die 3mal in den Magen eingeführte Hohladel. — 20. 8. Temp. normal. Schmerz geschwunden. Patientin kann heute ohne Schwierigkeit Milch in kleinen Schlucken in den Magen bringen. Sondirung des Oesophagus mit eng. Sonde Charrière No. 11, die 1 Stunde lang liegen bleiben. — Pat. steht auf, Allgemeinbefinden sehr gut, Körpergewicht 35,1 Kilo. Vom 29. 8. ab Ernährung pr. os. Patientin kann dünnen Maizenabroi gut schlucken. Gastrostomiewunde fast geschlossen. 22. 9. Oesophagus für Sonde No. 18 durchgängig. Gastrostomiewunde völlig geheilt. Patientin aus der Klinik entlassen, sieht gut aus, Oesophagus für Sonde No. 24 durchgängig. Körpergewicht 42 Kilo, kann feste Nahrung gut schlucken. Bis Januar 95 wöchentlich 2mal Sonde No. 24 eingeführt. Ende März 95 stellt sich Pat. wieder vor, mit Sonde 28 gelangt man ohne Widerstand zu finden in den Magen. Allgemeinbefinden sehr gut. Gewicht 45 Kilo.

4. Beobachtung 59 Jahre alte Frau aus Sandbild (Ob. Elsas). Carcinoma cordiae. Gastrostomie.

Familienanamnese ohne Belang. Patientin will nie krank gewesen sein.

Seit Januar 94 Schmerzen in der Magengegend, die nach der Aufnahme fester Nahrung sich einstellen, kein Erbrechen. Von August 94 Schlingbeschwerden und Erbrechen nach der Mahlzeit, einmal Blutbrechen. Schlingbeschwerden nehmen zu. Die Frau magert ab, von Anfang December 94 ab kann sie nur noch Flüssigkeiten schlucken; feste Nahrung wird bald wieder herausgewürgt. — Am 26. 12. 94 Aufnahme in die chirurg. Klinik.

Status praesens. Mittelgrosse, stark abgemagerte Frau. Brustorgane gesund, ebenso lässt sich an den Abdominalorganen keine Veränderung nachweisen.

Oesophagus war für Schlundsonden mittlern Calibers nicht durchgängig, das Hinderniss lag in einer Tiefe von 42 Ctm. von den Zähnen an gerechnet, also in der Nähe der Cardia. 9. 1. 95. Operation in Chloroformnarkose. Schnittführung wie in den andern Fällen, ohne dass aber der Rectus und Transversus stumpf getrennt werden. Der gefüllte Magen leicht gefunden, an der linken Seite der kleinen Curvatur grosser Tumor zu fühlen und feste Drüsen im Mesenterium. Magenwand lässt sich in die Bauchwunde vorziehen, es wird ein Stück derselben, in der Nähe des Fundus in der Bauchwunde durch Seidenknopfnähte in der angegebenen Weise fixirt. Verband. — Kein Erbrechen nach der Narkose — Abends und die folgenden Tage Nährclystire. Klagen über Durst durch Eismilch und Opium gestillt. Am 11. 1. 95 werden auf beiden Lungen die Zeichen eines diffusen Catarrhs nachgewiesen, eitriger, übelriechender Auswurf. K. F. Sonstiges Befinden zufriedenstellend. 13. 1. 95. Abnahme des Verbandes. Wunde reizlos. Durch die feine Canüle werden 100 Cbctm. Milch in den Magen gebracht. Morgens und Abends. — Catarrh ausgebreiteter, besonders links. Viel Auswurf, Puls nicht beschleunigt, K. F. Abends nach dem Einspritzen von Milch klagt Pat. über heftige Schmerzen in der Magengegend, die $\frac{1}{2}$ Stunde andauerten. 18. 1. Sehr viel übelriechender, eitriger Auswurf, links hinten handbreite Dämpfung, rechts und links hinten klingende Rasselgeräusche, Puls klein 76. Respiration beschleunigt 28. K. F. Patientin sieht zerfallen aus. Kleine Incision in Serosa. Einspritzen von Nahrung, nach derselben Schmerzen. 20. 1. Exitus letalis.

Section (Dr. M. B. Schmidt). Pathologisch-anatomische Diagnose: Carcinom der Cardia und des Magens. Doppelseitige aspiratorische Bronchopneumonie links mit Gangrän und Perforation der Pleura; jauchige Pleuritis, von der Pleura aus fortgeleitete Peritonitis. Folgendes mag von dem Sectionsprotocolle erwähnt werden: Im Becken stark trübe, kothig riechende Flüssigkeit. Därme mässig injicirt, hier und da fibrinöse Auflagerungen. Peritoneum ziemlich injicirt, trübe. In der linken Oberbauchgegend alle Organe durch bindegewebige Adhäsionen untereinander und mit dem Zwerchfell verwachsen und verklebt, in dem so gebildeten Maschenwerke ca. 100 Cbctm. trübe übelriechende Flüssigkeit. Magen steht tief. Linke Lunge sehr weit zurückgezogen von vorne her abgeplattet und bedeckt mit schmierigen, graulichen Massen. In der linken Pleurahöhle trübe, übelriechende Flüssigkeit mit zahlreichen Gewebsetzen vermischt. Strangförmige Adhäsionen der linken Lunge besonders mit Zwerchfell. Linke Pleura. costal ist stark injicirt, mit schmierigen Membranen bedeckt. — Im Unterlappen zahlreiche lobuläre graue Herde, Gewebe hier blutreich; in Bronchien schmutzig trüber Inhalt. Schleimhaut der Bronchien injicirt, Oberlappen frei. Beim Aufblasen der Lunge unter Wasser kommt an der basalen Fläche des Unterlappens dicht am medialen Rande ein Loch zu Tage, aus dem die Luft entweicht. In der Umgebung dieses Loches ist die Pleura in grosser Ausdehnung erweicht und grau verfärbt, an der

Oberfläche des linken Zwerchfells ist eine Perforationsöffnung nicht wahrzunehmen. Rechte Lunge bis auf einzelne Adhäsionen frei, im Unterlappen einzelne bronchopneumonische Herde. Die Trachealschleimhaut schmutzig grün. Bronchialdrüsen schiefrig. Im Oesophagus, in der Höhe der Bifurcation eine fingerkuppengrosse Tasche, Oesophagus von da ab mässig erweitert, an der Cardia ein grosser filzförmig über die Schleimhaut hängender Tumor, der sich längs der kleinen Curvatur erstreckt, und von da aus auf die vordere Magenwand übergreift. Der Tumor ist Handtellergröss, weich und zerklüftet. An Vorderfläche der Magenwand ca. 6 Ctm. unter dem unteren Geschwulst-rande ist eine kleine Oeffnung, die durch die äussere Wunde nach aussen führt. Drüsen an der grossen Curvatur vergrössert, aber nicht markig. Dicht an der Durchtrittsstelle der Aorta durch das Zwerchfell vergrösserte starkmarkige Drüsen.

XXIX.

(Aus dem pathologischen Institut in Zürich.)

Ueber die Beziehungen zwischen Lymphosarkom und Tuberculose.

Von

Dr. med. Gustav Ricker,

I. Assistenten am Institut.

Die unter Vergrößerung einhergehenden Krankheiten der Lymphdrüsen und des lymphadenoiden Gewebes im Organismus zeichnen sich, mehr noch als in ihrem makroskopischen Verhalten, durch eine sehr grosse Einförmigkeit in ihrem histologischen Bau aus. Wenn Billroth mit Recht gesagt hat, dass man einer geschwollenen Lymphdrüse es niemals ansehen könne, was aus ihr werden wird, so kann man diesem treffenden Ausspruch den anderen an die Seite stellen, dass man gewöhnlich nicht einmal an einer auf der Höhe eines pathologischen Entwicklungsprocesses stehenden Drüse die Natur des krankhaften Vorganges, der zu der Vergrößerung geführt hat, erkennen kann. Es ist zur Zeit vollkommen unmöglich, selbst im mikroskopischen Bilde die Entscheidung zu treffen, ob die Ursache der Vergrößerung einer Lymphdrüse ein chronisch entzündlicher Vorgang von bekannter oder unbekannter Aetiologie, oder etwa Leukämie oder Pseudo-leukämie, oder aber ein echter Tumor, ein Lymphosarkom, gewesen ist: es handelt sich stets um das einförmige Bild eines feinen Reticulums, das von mehr oder minder stark entwickelten Trabekeln durchzogen wird, und in dessen Massen die zwei Zellarten, welche dem lymphadenoiden Gewebe eigenthümlich sind, Lymphocyten und Endothelien, vertheilt sind, zwar in wechselndem Ver-

hällniss und wechselnder Anordnung, aber ohne dass wir um die Ursachen dieser geringen Modificationen wüssten.

Wir sind daher auf das aetiologische Princip bei der Classification und Benennung der Lymphdrüsenenerkrankungen angewiesen, da das anatomisch-descriptive versagt, aber auch da stossen wir bekanntlich auf bis jetzt unüberwindliche Schwierigkeiten, da wir die Erreger der meisten primär oder secundär die Lymphdrüsen befallenden Krankheiten nicht kennen.

Von diesem dunklen Hintergrunde hebt sich scharf und klar als einzige aetiologisch und histiologisch gleich gut gekannte Lymphdrüsenenerkrankung die Tuberculose dieser Organe ab.

Es ist bekannt, welche Schwierigkeiten es gemacht hat, die Grenzen der tuberculösen Drüsenaffection abzustecken, wie lange der Kampf gewogt hat um die Frage der „scrophulösen Drüsen“. Wir wissen jetzt, dass der Tuberkelbacillus die Lymphdrüsen in zweifacher Weise verändern kann: einmal in Form einer chronischen Hyperplasie der Drüsen, einer Lymphombildung, wie man auch sagen kann, die ihren Ausgang in Verkäsung nimmt, und dann, wie in allen anderen Organen des Körpers, durch Bildung von Tuberkeln.

Es sind erst wenige Jahre vergangen, seit durch einige Beobachtungen, die wir Askanazy (1888), Waetzoldt (1890) und Cordua (1893) verdanken, die Pathologie der Lymphdrüsen um ein neues Krankheitsbild bereichert wurde, das zwar histiologisch unter dem Bilde der Tuberculose, klinisch aber so eigenartig und merkwürdig verläuft, dass es von der gewöhnlichen Lymphdrüsen-tuberculose abgetrennt und als selbständige, gut characterisirte Krankheit gewürdigt werden muss.

Die drei bisher beschriebenen Fälle bieten, neben vielem Uebereinstimmenden, recht bedeutende, und zum Theil sehr wichtige Unterschiede unter einander dar. Da aber die Arbeiten, in denen jene niedergelegt sind, leicht zugänglich sind, verzichte ich auf ein Referat derselben und begnüge mich damit, soweit dies möglich ist, eine kurze Darstellung des den drei Fällen Gemeinsamen zu geben.

Entweder die Lymphdrüsen einer bestimmten Körperregion, des Halses, oder aber die ganze lange Kette der Hals-, Brust- und Bauchdrüsen hatten sich im Verlauf von 6 Wochen bis 4 Jahren

unter anfangs langsamem, später aber ausserordentlich rapidem Wachsthum in weiche oder auch härtere, schmerzlose Tumoren von ganz enormer Grösse verwandelt, die nach einer operativen Entfernung rasch wiederkehrten und nach einem an Pseudoleukämie oder Miliartuberculose erinnernden Krankheitsverlauf in zwei Fällen den Tod der befallenen Individuen herbeiführten.

Anatomisch untersucht bestanden die Tumoren aus einem grauröthlichen lymphadenoiden Gewebe, in dem mehr oder weniger grosse, relativ zu der gewaltigen Grösse der Neubildung aber sehr wenig umfangreiche graugelbe nekrotische Partien vertheilt lagen, die sich als verkäste Herde herausstellten. In dem nicht nekrotischen Tumorgewebe, besonders in dem an die verkästen Theile angrenzenden, liessen sich Riesenzellen vom Typus der tuberculösen und, als wichtigster Befund, Tuberkelbacillen nachweisen, während andere ältere tuberculöse Erkrankungen im Körper fehlten.

Leukämie war in keinem der drei Fälle vorhanden; einer von ihnen war mit Miliartuberculose der Lungen complicirt.

Zwei der Autoren haben diese Tumoren als „tuberculöse Lymphome“ bezeichnet, der dritte, Waetzoldt, welcher gleichzeitig die Miliartuberculose der Lungen beobachtete, neigt sich der Ansicht zu, dass es sich um eine besondere, chronische Form der Miliartuberculose gehandelt habe. Alle stimmen darin überein, dass sie den Tuberkelbacillus als die Ursache des Leidens ansehen und alle wurden durch die Beschaffenheit der Tumoren und die klinischen Symptome zwar an Pseudoleukämie erinnert, ohne aber ihr Krankheitsbild mit dieser zu identificiren.

Wir wollen in folgendem zwei Beobachtungen mittheilen, die eine wesentliche Erweiterung unserer Kenntnisse auf diesem Gebiete darstellen. Die erste ist bereits von A. Müller in seiner 1894 im Züricher pathologischen Institut verfassten Dissertation ausführlich beschrieben worden; bei dem grossen Interesse, das der Fall darbietet, berichte ich mit gütiger Erlaubniss meines verehrten Lehrers, Herrn Prof. Ribbert, und des Autors noch einmal kurz über ihn und schliesse daran einen zweiten, von mir selbst untersuchten Fall an.

Eine Frau war vor drei Jahren wegen eines „Sarkoms“ der Mamma operirt worden, ohne dass eine vollständige Entfernung der Neubildung möglich gewesen wäre. Zwei Jahre später wurde

die Patientin wieder in das Krankenhaus aufgenommen und die Diagnose auf Recidiv des Mammatumors und „allgemeine Sarkomatose“ gestellt, der die Patientin bald erlag.

Zur anatomischen Untersuchung gelangten die recidivirten Tumoren, die Lungen und die Milz der Leiche, welche in jenem Krankenhaus secirt worden war.

Beginnen wir mit Lungen und Milz, die identische Veränderungen aufwiesen.

Zunächst fiel in beiden Organen eine typische, auch histologisch gar keine Besonderheiten aufweisende Miliartuberculose auf, bei der es noch nicht zur Verkäsung der jungen miliaren Knötchen, wohl aber zur Riesenzellenbildung gekommen war. Neben diesen und vollkommen unabhängig von ihnen fanden sich in der um das fünf- bis sechsfache vergrößerten Milz zahlreiche kirschgrosse, in den Lungen erbsengrosse Knoten, die zum Theil zu ebenfalls kirsch- bis wallnussgrossen Herden zusammengeflossen waren.

Mikroskopisch bestanden diese, an festes Lymphdrüsengewebe sofort erinnernden Knoten in beiden Organen aus einem lymphadenoiden Gewebe; nirgends wiesen sie Verkäsung oder Riesenzellen auf, nirgends auch Tuberkelbacillen.

In Lungen und Milz liefen also beide Processe, die miliare Tuberculose und die Lymphosarkombildung, — denn als solche müssen wir die grossen Knoten auffassen — neben einander her, ohne dass irgend ein Zusammenhang zwischen der lymphosarkomatösen Wucherung und der zweifellos tuberculösen Erkrankung denkbar gewesen wäre. Die miliare Tuberculose wäre danach nicht mehr als eine zufällige Complication des metastasirten Lymphosarkoms gewesen.

Die Untersuchung der recidivirten Mammatumoren war geeignet, einen anderen Gedankengang wachzurufen.

Der eine derselben war apfel-, der andere über taubeneigross. Während der kleinere ein gewöhnliches Lymphosarkom ohne irgend welche regressive Veränderungen darstellte, wies der andere an einem Rande eine 1½ cm breite Zone trüben, gelben, käsigen Materials auf, und zeigte ausserdem noch einzelne kleinere Einsprengungen von derselben Beschaffenheit.

Mikroskopisch stimmten die nicht verkästen Partien durchaus überein mit den Metastasen in Lungen und Milz, — bis auf ein-

zelne Stellen, die echte Langhans'sche Riesenzellen enthielten. Dieselben Riesenzellen fanden sich an der Grenze der auch mikroskopisch als verkäst sich ausweisenden Theile des Tumors, und hier wie dort gelang der Nachweis von Tuberkelbacillen in ihnen. Nirgends war es zu einer echten Tuberkelbildung gekommen; der Tumor bestand aus demselben lymphadenoiden Gewebe, das die Knoten in den anderen Organen zusammensetzte.

Werfen wir einen Rückblick auf das Beschriebene, so haben wir einen recidivirten lymphosarkomatösen Tumor der Brustdrüsen-gegend mit Verkäsung und Tuberkelbacillen, Metastasen dieses Tumors und Miliartuberculose, beide ohne Verkäsung und Bacillen in Milz und Lungen.

Die Deutung, welche A. Müller diesem Befund giebt, ist folgende.

Er nimmt an, dass das angebliche Sarkom der Mamma eine Tuberculose derselben war, die unter dem Bilde eines Lymphosarkoms verlaufen ist, ohne dass die Metastasen dieses Tumors durch Verkäsung oder Bacillenanwesenheit den tuberculösen Charakter des ganzen Processes verrathen hätten.

Was die gleichzeitig gefundene Miliartuberculose angeht, so ist A. Müller der Ansicht, dass sie ebenfalls von der Mammatuberculose ausgegangen ist. Bei dem vollständigen Fehlen von älterer Tuberculose in den Lungen und auch in den Bronchialdrüsen ist dies ohne Zweifel die nächstliegende Annahme. Immerhin sind nicht alle Organe untersucht worden, und es ist denkbar, dass an einer anderen Stelle der Einbruch der Bacillen in die Blutbahn erfolgt ist. An der Anschauung des Falles, wie sie oben dargelegt wurde, würde dies natürlich nichts ändern, denn dass der Tumor nicht bei Gelegenheit der Miliartuberculose erst secundär inficirt worden ist, liegt auf der Hand. Schon wegen des offenbar sehr verschiedenen Alters der Tuberculose im Tumor und im übrigen Körper: dort eine ausgedehnte Verkäsungszone von $1\frac{1}{2}$ cm Breite, hier ganz frische miliare Tuberkel ohne jede Spur von Verkäsung. Dazu kommt der Umstand, dass wir überhaupt kein Beispiel kennen, dass Tumoren bei einer Miliartuberculose mit inficirt werden.

Wird somit dieser Deutungsversuch hinfällig, so bleibt der beschriebene Fall immerhin noch einem Einwurf zugänglich, der ihm

auch nicht erspart geblieben ist, nämlich dem, dass die Tuberkelbacillen nicht von Anfang an in der Geschwulst gewesen, sondern erst von aussen oder innen her, etwa bei der Operation oder zu irgend einer beliebigen Zeit eingedrungen sind und einen Theil derselben zur Verkäsung gebracht haben.

Da der primäre Tumor nicht untersucht worden ist, der die Entscheidung allein hätte bringen können, so sind wir in dieser Frage auf Vermuthungen angewiesen, die die eine oder die andere Möglichkeit wahrscheinlicher machen können.

Und da darf man wohl auf den Umstand hinweisen, dass für Operationswunden noch niemals oder nur in einigen wenigen Fällen, wo sich Lupus, nicht aber ausgedehnte Verkäsung angeblich an Wunden der äusseren Haut angeschlossen hat, der einwandfreie Nachweis der secundären Infection mit Tuberkelbacillen von aussen her gelungen ist, und das im Zeitalter der aseptischen Wundbehandlung, die eine so unerhörte Ausdehnung der chirurgischen Thätigkeit möglich gemacht hat, dass Fälle von tuberculöser Wundinfection sicher des öfteren bekannt geworden wären, wenn diese überhaupt möglich wäre und nicht an den so kräftigen Schutzmitteln einer frischen oder gar einer granulirenden Wunde scheitern müsste.

Das gleiche gilt von einer anderen Eventualität, nämlich von einer gelegentlichen, zeitlich der Miliartuberculose vorausgegangenen Infection von Innen her, auf dem Blutwege. Auch gegen diese Möglichkeit reden die Erfahrungen der Chirurgie eine laute Sprache; sie kennt keine Beispiele dafür, dass eine Wunde oder ein Tumor plötzlich von innen her tuberculös wird. Sobald der Chirurg nur sicher ist, seine Wunde gegen eine Schädigung von aussen her geschützt zu haben, überlässt er dieselbe unbesorgt sich selbst und denkt auch keinen Augenblick an die Möglichkeit, dass der Heilungsvorgang durch irgend eine von innen kommende Infection gestört werden könnte.

Ich wiederhole, beweisend sind natürlich solche Ueberlegungen nicht, und der leider nur unvollständig untersuchte Fall ist nicht mit absoluter Sicherheit gegen die Annahme einer secundären Infection zu schützen. Je nach seiner Individualität wird sich der Leser für die eine oder die andere Auffassung entscheiden, in jedem

Falle aber wird er ihm bei der Wichtigkeit der Frage eine Anregung sein, auf die Zeichen der Tuberculose in Lymphosarkomen, gleichgültig welchen Ortes, ein wachsames Auge zu haben.

Nach Ausgangsort und Verlauf nimmt der eben beschriebene Fall eine Sonderstellung gegenüber den drei bisher bekannten ein. Mehr Aehnlichkeit mit diesen hat der von mir genau und lückenlos untersuchte.

Ich gebe zunächst eine möglichst gedrängte Uebersicht über den Verlauf der Krankheit auf Grund der von Herrn Prof. Krönlein mir gütigst überlassenen Krankengeschichte und über das Ergebniss der Section.

Ein zehnjähriger Knabe, erblich belastet mit tuberculöser Anlage, (seine Mutter ist an Schwindsucht gestorben, ein Bruder hat eine schwere klinisch behandelte Kniegelenkentzündung von mehrmonatlicher Dauer durchgemacht), wurde im Jahre 1890 wegen Lymphdrüsenanschwellung zum ersten Male in die chirurgische Universitätsklinik aufgenommen. Das Leiden ist etwa im zweiten Lebensjahre bemerkt worden, und die Drüsen waren seitdem bald gross, bald klein gewesen.

Nach operativer Entfernung mehrerer Drüsen wurde der Knabe Mitte August 1890 geheilt entlassen.

Sehr bald traten die Schwellungen wieder auf und im Mai 1894 musste die zweite Aufnahme in die Klinik erfolgen. Die ganze linke Halsgegend war damals von grossen, frei beweglichen, mit der Haut nicht verwachsenen, schmerzlosen Tumoren von ziemlich weicher Consistenz eingenommen, die durchaus den Eindruck von gutartigen Lymphomen machten. Eine Blutuntersuchung ergab nur das Resultat einer ganz leichten allgemeinen Oligaemie und schloss Leukämie mit Sicherheit aus.

Eine zweite Operation stiess wegen der Verwachsungen, welche offenbar in Folge der ersten eingetreten waren, auf so grosse Schwierigkeiten, dass nur eine Drüse von Eigrösse entfernt werden konnte. Diese wurde mikroskopisch untersucht und als „Lymphom ohne Besonderheiten“ bezeichnet (Ribbert).

Die Operationswunde heilte ohne Störung und der Knabe wurde in demselben Zustande entlassen, wie er vor der Operation bestanden hatte.

Anfangs September, als der nunmehr 15jährige Patient zum

dritten Male sich an die Klinik wandte, hatte sich das Krankheitsbild vollkommen geändert. Der Kranke war stark abgemagert, sehr blass geworden, der Tumor hatte sich in rapidestem Wachstum zu enormem Umfange vergrössert, die Narbe weit auseinandergezogen und die Haut an einer markstückgrossen Stelle zur Ulceration gebracht. Es bestanden heftige Kreuzschmerzen und der Kranke fühlte eine grosse Schwäche in den unteren Extremitäten.

Nunmehr wurde die Diagnose Lymphom aufgegeben und ein Lymphosarkom angenommen, dessen Operation nicht mehr versucht werden konnte.

Der Kranke ging nun schnell seinem unabwendbaren Schicksal entgegen. Es kam zu einer vollkommenen Paraplegie der unteren Extremitäten, die Patellarreflexe und die Sensibilität in der unteren Körperhälfte gingen verloren, Decubitus, Urinretention, Cystitis, Incontinentia alvi stellten sich ein, der Tumor zeigte neben raschem Wachstum eben so raschen jauchigen Zerfall, die Ulceration der Haut nahm zu, und unter abendlichem Fieber, das am Tage nach der ersten Katheterisation begonnen hatte, erlag der Kranke nach mehrtägiger Anurie seinen Leiden.

Bei der Section war die linke Halsseite von einem weit über faustgrossen, auf seiner Höhe in grosser Ausdehnung ulcerirten Tumor eingenommen, der die Haut stark vortrieb und mit derselben überall fest verwachsen war. Nach der Mittellinie zu reichten die Geschwulstmassen bis zur Schilddrüse, nach hinten bis zur Wirbelsäule, an der sie fest hafteten. Auf dem Durchschnitt setzte sich der Tumor aus zahlreichen Knollen von verschiedener Grösse zusammen, die, bis auf wenige kleine, alle ein mehr oder weniger grosses, gelbes, nekrotisches Centrum von der Beschaffenheit trockenen Käses aufwiesen, während die Peripherie aus grauröthlichem Gewebe von der Art des lymphadenoiden bestand. Mitten zwischen den Geschwulstknoten und von ihnen umwachsen lagen mehrere Lymphdrüsen von ganz unverändertem Aussehen und der Grösse normaler Halsdrüsen.

Am unteren vorderen Rand des Oberlappens der linken Lunge fand sich ein kleinapfelgrosser Tumor, der ebenfalls ein nussgrosses verkästes Centrum und eine ziemlich feste grauröthliche periphere Form besass.

Bei der Herausnahme der rechten Lunge zeigte sich hinter dem rechten Hauptbronchus und im Bifurcationswinkel gelegen, ein Tumor von ganz denselben Eigenschaften, wie der in der linken Lunge beschriebene. Dieser Tumor hatte die Bronchialwand durchwachsen und war unter der in das Lumen vorgebuchteten Schleimhaut als graue Masse sichtbar.

Im Mittellappen lag ebenfalls eine nussgrosse Geschwulst, in ihrer Mitte eine verkäste Stelle von der Grösse einer Linse.

Unter beiden Nebennieren lag je ein flacher Tumor von der Grösse eines Fünfmärkstüekes; beide Tumoren reichten bis an die Wirbelsäule heran und waren mit ihr und der benachbarten Musculatur untrennbar verbunden.

Die Wirbelsäule wurde daher in der Länge von einigen Wirbeln herausgenommen und in sagittaler Richtung durchsägt. Dabei zeigte sich, dass die von der Nebennierengegend ausgegangenen Tumoren in der Höhe des letzten Brustwirbels in den Spinalcanal eingedrungen waren und die Medulla stark comprimierten. Die Wirbel selbst waren bis auf einige kleine Rauigkeiten an den Aussenseiten intact; der letzte Brustwirbel zeigte in auffallendem Gegensatz zu den anderen, braunrothes Mark aufweisenden Wirbeln eine hellgraue Sägefläche: offenbar war es hier durch Compression der Gefässe zu einer Anaemie des Markes gekommen. Verkäsung fehlte in diesen beiden Metastasen.

Die übrigen Organe, vor allem, was von besonderer Wichtigkeit ist, die sämtlichen Lymphdrüsen aller Regionen des Körpers mit Ausnahme der der linken Halsseite, und die Milz waren unverändert und zeigten weder ältere tuberculöse Veränderungen noch Metastasen. Die Section hatte somit lediglich eine Bestätigung der klinischen Diagnose Lymphosarkom gegeben und konnte nur durch den Befund von Verkäsung in den Tumoren einen Anspruch auf besonderes, zur genaueren Untersuchung herausforderndes Interesse machen.

Wenden wir uns nunmehr dem Ergebniss der mikroskopischen Untersuchung zu.

Sämtliche Tumoren bestanden aus einem Gewebe, das im grossen und ganzen die Structur einer Lymphdrüse, nicht zwar einer normalen, sondern einer entzündlich veränderten, Sinus und Keimcentren nicht mehr aufweisenden, besass. In den Maschen

eines reticulären Bindegewebes lagen frei die beiden dem lymphadenoiden Gewebe zukommenden Zellformen: die grossen endothelialen mit chromatinarmen, grossen ovalen Kernen, und, an Zahl bei weitem überwiegend, die kleinen Lymphocyten mit runden, stark gefärbten Kernen und kaum sichtbaren Protoplasmaleib. Hier und da durchzogen ziemlich derbe, den Trabekeln vergleichbare Bindegewebszüge das lymphadenoides Gewebe, so, wie es auch in chronisch entzündeten Drüsen zur Beobachtung kommt. Da die Menge dieses Bindegewebes an verschiedenen Stellen ausserordentlich wechselnd war, so ist unsere Geschwulst der auch sonst nicht immer gut durchzuführenden Eintheilung in eine harte und eine weiche Form des Lymphoms unzugänglich.

Wenn auch in diesem Gewebe ziemlich häufig Zellen mit 5—6 dicht nebeneinander liegenden Kernen vom Typus der endothelialen aufgefallen waren, so hatten doch wirkliche Riesenzellen, vor allem solche vom Bau der tuberculösen, ganz gefehlt. Um so häufiger waren diese gegen das auch mikroskopisch als verkäst zuerkennende Centrum hin. Sie umgaben dieses als ein schmaler Kranz, meist in mehreren Reihen, häufig auch gruppenförmig angeordnet, und hatten durchaus das Aussehen der tuberculösen Riesenzellen. Nach innen von ihnen begann in scharfer Abgrenzung das käsige, homogene Centrum, indem nur hier und da sich gegen die Peripherie hin ein zerfallender Kern oder einzelne Chromatinkörner eingelagert waren.

Als die Schnitte aus den verschiedensten Partien der Tumoren der Färbung auf Tuberkelbacillen unterworfen wurden, ergab sich in dem riesenzellenhaltigen Gebiete ein überraschender Reichtum an den Bacillen. Sie wurden in dieser grossen Anzahl in keinem Schnitte vermisst, der aus der Grenze zwischen totem und lebendigem Gewebe stammte, sie fehlten aber fast vollständig zu beiden Seiten dieser Grenze und in den nicht verkästen Geschwulstknoten. Meist lagen sie frei, zum Theil aber auch in den Riesenzellen. So waren denn in den Tumoren Verkäsung und Tuberkelbacillen stets im engsten Zusammenhange anzutreffen. Immerhin waren die Geschwülste, wie sich herausstellte, nicht der einzige Ort, an dem sich der Befund von Bacillen erheben liess, denn als ein an die im rechten Mittellappen gelegene Metastase angrenzender, sehr schmaler, nur mikroskopisch erkennbarer Streifen von pneumonisch

veränderten Alveolen auf Bacillen untersucht wurde, fanden sich diese auch in jenen in ziemlicher Menge. Die Bacillen haben also, nachdem sie diesen einen Tumor auf irgend eine unbekannte Weise verlassen hatten, einen angrenzenden Theil des Lungengewebes in den Zustand der tuberkulösen Pneumonie versetzt.

Auch hier, wie überall, woher auch immer die Schnitte genommen wurden, fehlten Tuberkel vollständig.

Soweit die Geschichte unseres Falles. Vergleichen wir ihn mit den bisher bekannten, oben skizzirten.

Zunächst unterscheidet sich unser Tumor dadurch wesentlich von den bisher beschriebenen, dass er sich nicht auf seinen Mutterboden beschränkt, sondern ganz regellose, an Lymphdrüsen oder lymphadenoides Gewebe gar nicht gebundene Metastasen gemacht hat. Der Name Lymphom, den die Autoren mit Recht für ihre an die Lymphdrüsen gebundenen Tumoren anwenden, passt also nicht für unseren Fall, der durch seinen Verlauf ein Anrecht auf den Namen eines Sarkoms, eines Lymphosarkoms, hat.

Kaum schwieriger gestaltet sich die Abgrenzung unseres Krankheitsbildes gegen einen anderen hierhergehörigen Begriff, den der pseudoleukämischen Drüsenschwellung, oder klinisch gesprochen, der Hodgkin'schen Krankheit. Diese hat nämlich mit unserem Falle ausser dem Fehlen von leukämischer Blutveränderung den Umstand gemeinsam, dass auch bei ihr tumorartige Anhäufung lymphadenoiden Gewebe an Stellen auftreten, an denen sich keine Lymphdrüsen finden. Ja es sind sogar allerdings seltene Fälle von Pseudoleukämie bekannt, in denen, wie in unserem Falle, die Milz unbetheiligt war, so dass die Aehnlichkeit noch grösser wird.

Wenn wir, wie dies allgemein geschieht, das Wesen der Pseudoleukämie in einer allmählich erfolgenden Zunahme des lymphadenoiden Gewebes im Organismus erblicken, in Lymphdrüsen sowohl, als in den folliculären Apparaten, so ist für unseren Krankheitsfall zunächst der principielle Unterschied festzustellen, dass er trotz des langen, die Maximaldauer der Hodgkin'schen Krankheit weit überschreitenden Verlaufes auf eine bestimmte Lymphdrüsengruppe, die der linken Halsseite beschränkt geblieben ist und die bronchialen und mesenterialen Drüsen vollkommen verschont hat. Schon damit liegt die Unmöglichkeit der Diagnose Pseudoleukämie vor, zumal

es sich in dem beschriebenen Falle um eine isolirte Erkrankung gerade einer äusseren Lymphdrüsengruppe gehandelt hat: nach den übereinstimmenden Angaben in den klinischen Beschreibungen der Pseudoleukämie kommt es nämlich wohl vor, dass die Krankheit sich auf die inneren Lymphdrüsen des Körpers beschränkt, nicht aber das umgekehrte, dass nur eine äussere Lymphdrüsengruppe erkrankt und die inneren verschont bleiben.

Von grosser Wichtigkeit für die Differentialdiagnose ist ferner das Verhalten der Nachbarorgane. Die pseudoleukämische Drüsenanschwellung pflegt nur zur Verdrängung benachbarter Organe zu führen, niemals aber zu ihrer Durchwachsung und Zerstörung. Für meinen Fall habe ich aber auch mikroskopisch ein Eindringen der lymphosarcomatösen Wucherung in die Haut constatiren können, entsprechend dem beschriebenen makroskopischen Verhalten des Tumors. Das Gleiche gilt für die Wirbelsäule und den Bronchus.

Bedenkt man schliesslich, dass die Pseudoleukämie einen durchaus typischen, die Diagnose sehr leicht machenden Gang nimmt und übersieht man unsere Krankengeschichte, die den Stempel eines durchaus atypischen, lediglich von der Willkür der Metastasenbildung abhängigen Verlaufes auf der Stirne trägt, so schwindet wohl der letzte Zweifel daran, dass wir es hier mit dem unberechenbaren Walten eines malignen Tumors zu thun gehabt haben.

Leider werden noch immer vielfach die Bezeichnungen Lymphosarkom und Pseudoleukämie als Synonyma gebraucht, obwohl die klinischen Untersuchungen der letzten Zeit dazu nöthigen, diesen letzteren Namen auf einen bestimmten, gut charakterisirten Symptomencomplex zu beschränken, der von dem der Leukämie ohne die Blutuntersuchung kaum oder garnicht zu unterscheiden ist und zu dieser Krankheit, wahrscheinlich auch in Bezug auf die zur Zeit noch vollkommen unbekannt Aetiologie, in sehr enger Beziehung steht, ja sogar zuweilen in sie übergeht. Askanazy und Cordua haben sich übrigens diesen Fehler nicht zu Schulden kommen lassen; sie bezeichnen ihre Fälle als das, was sie sind, als tuberculöse Lymphome, und sprechen nur von einem Verlauf „unter dem Bilde“ der Pseudoleukämie, ohne den Tuberkelbacillenbefund für die Erklärung dieser Krankheit zu verwerthen.

Dieselbe Auffassung nehmen wir auch unserem Falle gegenüber ein. Ich glaube, niemand wird daran zweifeln können, dass der Tuberkelbacillus der Erreger der beschriebenen Drüenschwellungen in der linken Halsseite gewesen ist, an denen der Knabe fast während seines ganzen Lebens gelitten hat. Wäre der Patient nur einige Wochen oder Monate früher gestorben, wir hätten in seiner Leiche denselben Befund erhoben, wie etwa Cordua in seinem Falle: verkäste Halsdrüsen mit Tuberkelbacillen, ein häufiger, in seinem causalen Zusammenhange von Niemandem angezweifelter Befund. So allerdings ist in der letzten Periode des langen Leidens, deren Beginn man aus der Krankengeschichte annähernd berechnen kann, ein neues, unserem Falle eigenthümliches Moment hinzugetreten: während nämlich die beiden beschriebenen Fälle von malignem tuberculösem Lymphom auf die Lymphdrüsen beschränkt geblieben sind, — vielleicht nur weil der Tod oder die vollständige operative Entfernung der Metastasenbildung zuvorgekommen sind, — hat unser Fall echte Metastasen aufzuweisen, ebenso, wie sie jedes andere Sarkom haben kann. Es kann nicht Wunder nehmen, dass auch diese wenigstens zum Theil Bacillen und Verkäsung aufgewiesen haben; denn da sie vermuthlich wohl auf demselben Wege zu Stande gekommen sind, wie überhaupt Sarkometastasen meistens sich bilden, nämlich durch Verschleppung von Theilen der primären Geschwulst auf dem Blutwege, so brauchen nur die metastasirten Partikelchen Tuberkelbacillen enthalten zu haben, und die Verkäsung in den Tochterknoten ist erklärt. Haben jene dagegen gefehlt, wie es bei der Wirbelmetastase unseres Falles vorgekommen ist, so ist natürlich auch die Verkäsung ausgeblieben. Dieses Verhalten ist immerhin von einiger Wichtigkeit: es lässt uns eine vollkommene Unabhängigkeit der Metastasenbildung von einer directen Wirksamkeit der Tuberkelbacillen und den Befund dieser in den Tochterknoten als ein zufälliges Ereigniss von nebensächlicher, nicht aber ursächlicher Bedeutung erkennen.

Man staunt bei der Betrachtung, wie gross die klinischen Differenzen im Verlauf der verschiedenen Formen von Lymphdrüsentuberculose sind, die doch ätiologisch und anatomisch einen einheitlichen, stets wiederkehrenden Charakter besitzt. Der Tuberkelbacillus erzeugt einmal die gewöhnlich durchaus gutartigen „scrophu-

lösen“ Drüsenschwellungen des Kindesalters, deren Residuen wir in der grossen Mehrzahl der Leichen auffinden; er macht ferner, zuweilen schon in früher Jugend, bösartigere, auch nach mehreren Operationen immer wiederkehrende Lymphome; er vermag, wie die jüngsten Beobachtungen zeigen, auch beim Erwachsenen riesige Tumoren von sehr bösartigem Wesen hervorzurufen, die gelegentlich, wie unsere Beobachtung lehrt, zur echten Metastasenbildung führen. Von einer entzündlichen Hyperplasie bis zum bösartigsten Tumor eine ununterbrochene, lückenlose Kette von ineinander übergehenden pathologischen Processen, die, wie unser zweiter Fall zeigt, an einer einzigen Lymphdrüsengruppe eines einzigen Individuums im Laufe der Jahre sich abspielen können.

Weitere Beobachtungen haben festzustellen, in welchem Umfange der Befund von Tuberkelbacillen in malignen Lymphomen oder Lymphosarkomen zu erheben ist. Voraussichtlich werden die Fälle nicht allzu selten sein, denn es ist eine schon vor der bacteriologischen Aera bekannt gewesene Thatsache, dass in Lymphosarkomen Verkäsung gar nicht so selten ist. Immerhin, soviel können wir schon jetzt mit ziemlicher Sicherheit sagen, wird es nicht gelingen, alle Lymphosarkome auf Infection mit Tuberkel- oder vielleicht mit Typhusbacillen (Birch-Hirschfeld's „malignes typhöses Lymphom“) zurückzuführen, denn es finden sich in der Literatur genug Beschreibungen, die nichts von der, wenn sie überhaupt vorhanden ist, doch so ungemein auffälligen Verkäsung erwähnen und die auch von Mikroorganismen, besonders Tuberkelbacillen, trotz besonders darauf gerichteter Untersuchung, nichts zu erzählen wissen. So wie die Dinge zur Zeit liegen, wird man daher mit weiser Beschränkung den Stand der Frage am besten so präcisiren, dass tuberculöse und auch vielleicht von anderen Infectionskrankheiten herrührende Lymphdrüsenschwellungen gelegentlich einen malignen Charakter annehmen, zu Lymphosarkomen werden können. Die eigentliche Ursache der Verwirklichung dieser Möglichkeit kennen wir hier ebensowenig, wie in jedem anderen Falle, wo wir einen vorher gutartigen Tumor bösartig werden sehen. Es ist gewiss ein naheliegender, verlockender Gedanke, die Benignität oder Malignität eines bacteriellen Krankheitsprocesses in Parallele zu setzen zu der geringeren oder grösseren Virulenz des ihn erregenden Organismus, und etwa für unser Lymphosarkom

eine plötzliche Virulenzzunahme derselben Tuberkelbacillen verantwortlich zu machen, die in weniger virulentem Zustande die früheren gutartigen Drüsenanschwellungen hervorgerufen hatten, aber beweisen lässt sich diese Vermuthung nicht und zur Zeit wenigstens besteht die andere ohne Zweifel zu demselben Rechte, dass ein in den erkrankten Geweben oder ihrer Umgebung liegender Einfluss unbekannter Natur der Krankheit so plötzlich einen malignen Verlauf anweist.

XXX.

Blasengeschwülste bei Fuchsin-Arbeitern.

Von

Dr. L. Behn,

dirig. Arzt zu Frankfurt a. M.¹⁾

M. H.! Unsere Erfahrung über die gutartigen und bösartigen Geschwülste der Harnblase ist in den letzten Jahren durch eine Reihe vortrefflicher Arbeiten ausserordentlich gefördert worden. Nächst der erhöhten Sicherheit des chirurgischen Eingriffs verdanken wir diesen Aufschwung dem Cystoscop, welches in diagnostischer Beziehung geradezu bahnbrechend gewirkt hat. Wenn wir auch zugeben, dass sich seiner Anwendung hier und da Schwierigkeiten in den Weg stellen, dass ab und zu diagnostische Irrthümer vorkommen, so kann dies die hohe Anerkennung der Nitze'schen Erfindung keineswegs beeinträchtigen. Leider können wir uns der Thatsache nicht verschliessen, dass zum grossen Schaden unserer Patienten noch viel zu wenig Gebrauch von dem Instrument gemacht wird. Ich könnte verschiedene Fälle anführen, welche monatelang mit Blasenblutungen hingehalten wurden und endlich ergab die erste cystoscopische Untersuchung, dass es sich um einen Tumor handelte.

Mit der Diagnose hat die Operations-Technik ganz besondere Fortschritte aufzuweisen. Freilich sind hier noch manche Aufgaben zu lösen. Unter uns wird wohl kein Zweifel mehr bestehen, dass man Blasentumoren nur durch Sectio alta und bei Beckenhochlagerung entfernen soll. Die Abmeisselung der Symphyse dürfte doch wohl nur ausnahmsweise am Platze sein. Desgl.

¹⁾ Vorgetragen am 4. Sitzungstage des XXIV. Congresses der Deutschen Gesellschaft für Chirurgie zu Berlin, 20. April 1895.

sollte man nicht ohne Noth die Mm. recti durchschneiden nicht allein wegen des späteren Bauchbruchs, sondern wegen des event. unangenehmen Blasen-Prolapses. Ich darf wohl erwähnen, dass ich nach Sectio alta recht häufig Blasen fisteln hartnäckiger Natur auftreten sah.

Ueber die beste Methode der Blasen naht ist ebenfalls noch keine Einigung erzielt.

Weiterhin kommt die Resection der Harnblase in Betracht. Meine eigenen Resultate sind nicht gerade sehr ermutigend. Die Resection und spätere Implantation der Ureteren kann gewiss mit gutem Erfolg vorgenommen werden. Man sollte auch meinen, dass die Operation der primären Blasenkrebs bei frühzeitiger Diagnose keine schlechte Aussichten auf Heilung bietet. Zur Zeit scheitern die meisten Operationen an der verspäteten Diagnose.

Meine heutige Mittheilung soll sich mehr mit der Aetiologie der Blasengeschwülste beschäftigen. Die bisherige Ausbeute ist gering. Wenn wir von den fötalen Inclusionen und den Geschwülsten absehen, welche ohne allzugrossen Zwang sich durch die Cohnheim'sche Hypothese erklären lassen, bleibt wenig zur Erklärung übrig.

Zunächst kommt der entzündliche Reiz in Frage.

Kann ein längerer entzündlicher Reiz Blasentumoren erzeugen? Die Frage ist zweifellos zu bejahen. Thoma bildet in seinem Lehrbuch der pathologischen Anatomie ein sehr interessantes Präparat ab. Bei einem Fall von Blasenectopie zeigte sich die gesammte Blasenschleimhaut mit papillären Wucherungen bedeckt. Diese Wucherungen führt Thoma mit Recht auf die fortwährenden Reizungen der Schleimhaut zurück. Weiterhin wissen wir, dass sich bei chronischer Cystitis papilläre Schleimhaut-Wucherungen entwickeln. Allerdings ist zu bemerken, dass weit öfter Geschwüre entstehen oder dass sich Blasensteine bilden. Diese Wucherungen werden in seltenen Fällen zu wirklichen Geschwüren, welche nach Beseitigung der primären Erkrankung selbstständig weiter wachsen. Allein in der Regel sind diese entzündlichen Blasen-Papillome vergänglicher Natur. Sie schwinden mit der Heilung der Grundkrankheit.

Ich selbst sah ein derartiges Papillom. Bei Gelegenheit der

Naturforscher-Versammlung in Halle demonstrirte ich ein verjauchtes Dermoid der Blasenwand. Diese seltene Geschwulst hatte ihren Sitz in einer diverticulären Ausbuchtung des Blasen-Fundus. An der Stelle, wo sich der ätzende Inhalt des Dermoids in die Blase entleerte, hatte sich ein hahnenkammförmiges Papillom entwickelt.

Man kann demnach nicht in Abrede stellen, dass sich Blasenpapillome in Folge eines entzündlichen Reizes bilden können. Unbestritten bleibt aber, dass die meisten gutartigen Blasen-Geschwülste, welche Virchow als Fibroma papillare bezeichnet hat, nicht auf dem Boden einer chronischen Cystitis entstehen. Diese entsteht erst secundär durch den Catheterismus.

Häufiger vielleicht spielt der empfindliche Reiz bei der Entstehung des Blasen-Krebses eine Rolle. Freilich bedarf dieser Punkt noch weiterer Beobachtung. Allein Antal constatirte eine längere Irritation bei dreien seiner Fälle.

Marchand sah nach hochgradiger Harnröhrenstrictur Blasenkrebs auftreten. Weiterhin sind offenbar Blasensteine die Ursache eines Carcinom gewesen. Es ist allerdings hervorzuheben, dass dies ein seltenes Vorkommniss ist. Bei weitem die meisten Steinkranken gehen bekanntlich nicht an Carcinomen zu Grunde. Im Gegentheil scheint die Blase bei dieser Erkrankung eine höhere Resistenz gegen allerlei Arten von Reizung und Erkrankung zu gewinnen, wenigstens eine lange Zeit hindurch. Jedenfalls erlaubt uns unsere bisherige Erfahrung soviel zu sagen, dass die Harnblase bei Steinbildung bei weitem nicht so oft von Krebs befallen wird als die Gallenblase.

Nach Durchsicht der Litteratur scheinen mir die Oxalatsteine besonders verdächtig.

Ich kann den bisher bekannten Fällen einen weiteren einreihen. Der Patient wurde von mir in Gemeinschaft mit Herrn Geheimrath Czerny behandelt. Er litt lange Jahre hindurch an Harnbeschwerden. Ab und zu wurde blutiger Urin entleert. Hier und da ging ein kleines Courrement mit dem Urin ab. Allmählig nahmen die Beschwerden zu.

Mehrfache Kuren brachten nur vorübergehende Erleichterung.

Schliesslich konnte Patient unter zunehmenden Blutungen den Urin nicht mehr spontan entleeren.

Es trat Kräfteverfall ein. Die rectale Untersuchung ergab eine Vergrößerung der Prostata und weiterhin erschien eine schmerzhafte Verdickung, welche sich rechts vom Blasengrund bis zum Beckenrand ausbreitete, sehr verdächtig. Die cystoskopische Untersuchung musste wegen der enormen Empfindlichkeit des Patienten in Narkose vorgenommen werden. In Folge von Blutung konnten Geheimrath Czerny und ich constatiren, dass links im Blasenfundus ein Divertikel vorhanden war.

Bei der Sectio alta (Geheimrath Czerny) ergab sich folgendes: Links im Fundus war ein leeres, rechterseits ein mit einem wallnussgrossen Oxalat-Stein angefülltes Divertikel, dessen nähere Begrenzung ein ausgedehntes carcinomatöses Geschwür bildete. Die Prostata war nicht an dem Carcinom betheilt. (Spätere Section: Prof. Weigert).

Es erscheint zweifellos, dass man in diesem Fall den Oxalat-Stein mit der Entstehung des Carcinom in Verbindung bringen muss.

Im Allgemeinen ist und bleibt die Ausbeute der Literatur in Hinsicht der Aetiologie der Blasengeschwülste gering. Wenn wir auf diesem Gebiet weiter kommen wollen, so müssen wir uns eine Thatsache vor Augen halten, welche von den meisten Autoren betont und sehr scharf durch eine Zusammenstellung Fenwick's hervorgehoben wird. Nach Fenwick sitzen 86% aller Blasengeschwülste in dem unteren Blasenabschnitte.

Es ist doch ohne Zweifel sehr auffallend und gewiss nicht durch die örtliche Beschaffenheit bedingt, dass die grosse Mehrzahl aller Tumoren um die Ureteren, im Blasengrund und im Trigonum ihren Sitz hat. Der Befund deutet offenbar darauf hin, dass die Entwicklung dieser Geschwülste mit dem aus dem Ureteren fliessenden resp. dem stagnirenden Urin in einem gewissen Zusammenhang steht. Freilich ist dieser Zusammenhang nicht so evident, wie bei manchen andern Erkrankungen, z. B. der von der Niere herabsteigenden Blasentuberculose, wo man genau die Etappenstrasse der Infection von der Blase aus zu dem kranken Ureter und weiter hinauf verfolgen kann.

Immerhin sind einige Fälle vorhanden, welche in dieser Beziehung einen Fingerzeig geben. So operirte Czerny eine Blasen- geschwulst, welche sich dicht an dem Harnleiter einer sarkomatös entarteten Niere entwickelt hatte. Kümmell entfernte ein wallnuss-

grosses Carcinom im Blasengrund, welches nach primärem Nierenkrebs entstanden war. Wenn wir die erwähnten Fälle als Implantation von Geschwülsten auffassen, so müssten wir an einen Transport von infectiösen Massen denken.

Für die Mehrzahl der Blasengeschwülste kann man sich nur vorstellen, dass in dem von den Nieren ausgeschiedenen Urin Stoffe in Lösung vorhanden sind, welche durch chemischen Reiz eine Geschwulstbildung hervorrufen.

Diese Stoffe entziehen sich vorläufig völlig unserer Kenntniss.

Allein ich werde Ihnen über eine Anzahl Erkrankungen berichten, welche mit höchster Wahrscheinlichkeit auf chemischen Reiz zurückzuführen sind.

Ich war in der Lage, innerhalb eines kurzen Zeitraums drei Arbeiter einer Anilinfabrik an Blasengeschwülsten zu behandeln. Diese Arbeiter waren bei der Fuchsin darstellung beschäftigt und zwar, was wesentlich erscheint, lange Jahre hindurch. Bezüglich eines vierten Arbeiters wurde mir mitgetheilt, dass derselbe nach vieljähriger Thätigkeit längere Zeit an Blutharnen gelitten habe und in Folge seines Leidens zu Grunde gegangen sei. Seine drei operirten Kameraden behaupteten einstimmig, dass er sicher dasselbe Leiden, d. h. eine Blasengeschwulst gehabt habe. Nach ihrer Schilderung muss ich ihnen beipflichten.

Wenn wir aber auch von dem letzten Fall, welcher nicht cystoscopisch untersucht wurde, absehen, so ist es doch ausserordentlich auffallend, dass aus einer Anzahl von höchstens 45 Arbeitern, welche in dem betr. Fuchsinraum beschäftigt sind, drei an Blasengeschwulst erkrankten. Man wird um so weniger ein zufälliges Zusammentreffen annehmen können, wenn man folgende Ausführung beachtet.

Der Fuchsin darstellung dienen zwei Räume. In dem ersten, der sog. Schmelze, wird durch Erhitzen von Toluidin, Anilin, Nitrobenzol und Eisenchlorid Rohfuchsin gewonnen. Im zweiten Raum wird das Rohfuchsin durch Kochen geläutert und krystallisirt.

Es fragt sich nun, ob wir in der bisherigen Erfahrung Anhaltspunkte gewinnen können, welche unseren Nachforschungen bezüglich einer gewerblichen Schädigung zu Hülfe kommen. In zweiter Linie handelt es sich darum, den schädigenden Stoff herauszufinden.

Bezüglich des Fuchsin-Schmelzraums habe ich in Erfahrung gebracht, dass in heissen Tagen bei stärkerer Ausdünstung des Nitrobenzol, Anilin etc. frisch eingetretene Arbeiter oft von einem solchen Harndrang befallen werden, dass ihnen unwillkürlich der Urin in die Kleider läuft. Ich selbst habe seiner Zeit einen Patienten aus dem Fuchsinraum an Harndrang und Haematurie behandelt.

Weiterhin hat mir Herr Dr. Bachfeld sehr dankenswerthe Mittheilungen gemacht. Fälle leichter chron. Vergiftung kommen in der Nitrirhalle (Ueberführung der Kohlenwasserstoffe Benzol-Toluol und Xylol in Nitro-Verbindungen) im Anilinbetrieb und der Fuchsin-Schmelzhalle oft vor. Zuerst besteht ein leichter Harndrang, der Urin ist gleichzeitig von mehr gesättigter Farbe. Dies kann in mehr oder minder ausgesprochener Weise mehrere Wochen andauern. Die Arbeiter sehen dabei etwas blässer als gewöhnlich aus, ihre Lippen sind leicht bläulich gefächt, aber das Essen schmeckt ihnen und sie verrichten ihre Arbeit in gewohnter Weise. Herr College Bachfeld konnte in diesen Fällen, abgesehen von der dunklen Färbung des Urins und vielleicht einer Verminderung der Harnmenge, keine abnormen Bestandtheile im Urin finden.

Fünf acute Fälle von Vergiftung in der Fuchsin-Schmelze boten in Bezug auf die Harnsymptome ein übereinstimmendes Bild. Während die übrigen Vergiftungserscheinungen Cyanose, Schwindel, grosse Mattigkeit und Brustdruck schon nachzulassen begannen, entwickelte sich am zweiten Tage der schmerzhaft Harndrang und die Entleerung blutigen Urins zur vollen Höhe. Bachfeld resumirt, dass Störungen im uropoëtischen Apparat wesentlich bei Anilin, Nitrobenzol und Toluidin-Vergiftungen vorkommen.

Damit haben wir drei Componenten des Fuchsin. Während das Fuchsin selbst, das arsenfreie wenigstens, nach den Urtheilen der meisten Autoren als giftfrei zu betrachten ist, so müssen wir der Wirkung des Anilin und des Nitrobenzol noch einige Bemerkungen widmen.

Ueber die Wirkung des Toluidin scheinen noch keine anderweiten Erfahrungen vorzuliegen. Es wird sich ähnlich wie Anilin verhalten. Die Literatur über Nitrobenzol- und Anilin-Vergiftungen ist bereits sehr ansehnlich.

Ich entnehme das Folgende einer sehr schätzenswerthen Schrift Grandhomme's, welcher über eine jahrelange Erfahrung verfügt.

Die Schrift ist betitelt: Die Fabrik der Farbwerke vormals Meister, Lucius u. Brüning in sanitärer und socialer Beziehung.

Grandhomme führt weder aus der Literatur noch aus seiner Thätigkeit Fälle an, wo nach Nitrobenzol-Vergiftung Harnstörungen aufgetreten sind. Nitrobenzol soll im Körper in Anilin umgewandelt werden.

Bezüglich der Anilin-Vergiftungen sagt er, dass in einigen Fällen Strangurie mit dickem, dunklen und blutigen Urin auftritt und nach Ablauf aller übrigen Symptome der vermehrte Drang zum Wasserlassen noch mehrere Tage hindurch besteht. Hier kann Anilin im Urin nachgewiesen werden. Das Anilin wirkt in genügender Dosis decomponirend auf die rothen Blutkörperchen, und es entsteht Haemoglobinurie. Indessen ist auch Nierenblutung nachgewiesen worden. Engelhardt erbrachte den wichtigen Nachweis, dass das Anilin im Körper in Anilin-Schwarz oder in eine diesem nahestehende wasserunlösliche Verbindung übergeführt werde, welche in Form schwarzblauer Körnchen in jedem Bluts tropfen und auf der Höhe der Vergiftung auch in dem Urin nachweisbar ist. Die Entgiftung des Körpers geschieht durch die Bildung von Paramidophenylätherschwefelsäure, welche im Urin als Alkalisalz erscheint.

Es erscheint mir zweifellos, dass mit der Zeit eine gewisse Accomodirung des Körpers bei den Arbeitern eintritt. Was meine drei Patienten anbetrifft, so litten zwei an einem Fibroma papillare, der dritte an Blasensarkom. Sie waren 15—29 Jahre in dem Betrieb thätig. Keiner derselben weiss von ähnlichen Erkrankungen in seiner Familie zu berichten. Die Geschwülste hatten sich in unmittelbarer Nähe der Ureteren entwickelt.

Wenn man die vorhergehenden Mittheilungen objectiv prüft, so wird man kaum die Annahme zurückweisen, dass die Geschwulstbildung in der Blase mit der gewerblichen Beschäftigung in Zusammenhang gebracht werden muss und es wird unsere Pflicht sein, mit grosser Aufmerksamkeit auf weitere Erkrankungen zu achten.

Analoge Beobachtungen liegen vor. Ich erinnere an den Schornsteinfeger - Krebs, die Erkrankungen der Paraffin-Arbeiter, an die neuerdings beschriebenen Lungensarkome der Bergleute bei Schneeberg.

Es wäre nun wünschenswerth, den oder die schädigenden Stoffe bei der Fuchsinfabrikation kennen zu lernen. Im Fuchsinbetrieb machen sich hauptsächlich Nitrobenzol- und Anilindämpfe bemerkbar. Die Ausdünstung ist am stärksten bei heissem Wetter. Das Nitrobenzol erscheint a priori also sehr verdächtig, allein abgesehen von Bachfeld werden von den Autoren keine Harnsymptome bei Nitrobenzolvergiftung erwähnt¹⁾. Letzterer Umstand muss um so mehr auffallen, da ja Nitrobenzol im Körper in Anilin umgewandelt werden soll. Vom Anilin wissen wir aber bestimmt, dass es je nachdem leichte oder schwere Störungen im uropoët. Apparat hervorbringt. Es kommen ausser Toluidin noch mehrere Stoffe in Betracht je nach der Darstellung des Fuchsin. Schliesslich treten noch Producte auf, welche den leitenden Chemikern selbst unbekannt sind.

Die Thatsache aber, dass bei frischen Arbeitern starker Harn-drang, dass öfters Blutharnen auftritt, sollte wohl Veranlassung geben, den Urin der betr. Arbeiter genauer zu analysiren. Jedenfalls wird man den Harnstörungen frühzeitig Aufmerksamkeit zuwenden und den betr. Arbeiter aus dem Betrieb entfernen müssen.

Ich gehe nun zu den Krankengeschichten über.

Fall 1: Apfelgrosses Fibroma papillare der Blase mit Sitz am rechten Ureter. Der Arbeiter M., 40 Jahre alt, 15 Jahre im Fuchsinraum thätig, erkrankte vor 4 Jahren mit brennenden Schmerzen beim Harnlassen. Der Harn nahm eine dunkelbraune Färbung an und wurde unter zunehmenden Schmerzen fast rein blutig. Patient lag 13 Wochen zu Bett, wodurch die Blutung beseitigt wurde. Sobald er aber wieder arbeitete, stellte sich auch die Haematurie ein. Dieses Spiel wiederholte sich. Es vergingen 4 Jahre und die Blutverluste blieben nicht ohne Einfluss auf den Kräftezustand.

Am 3. August 1893 wurde er meiner Klinik zur Beobachtung überwiesen. Patient will auf der Reise noch stark bluthaltigen Urin entleert haben. In der Klinik war der Urin immer vollkommen klar, reagirte normal und enthielt weder Zucker noch Eiweiss. Die bimanuelle Untersuchung ergab nichts Besonderes. Vermittelst des Cystoscops bemerkt man sofort eine grosse Geschwulst von dem Aussehen eines Korallenriffs, welche in der rechten Blasenhälfte ihren Sitz hat.

Klin. Diagnose: Fibroma papillare (durch Untersuchung des Präparats von Herrn Prof. Weigert bestätigt).

Am 2. September wurde die Entfernung der Neubildung vermittelst hohen Blasenschnitts vorgenommen. Narkose mit Billroth'scher Mischung

¹⁾ Ewald hat nach tödtlicher Nitrobenzol-Vergiftung Zucker im Harn gefunden.

Querschnitt über der Symphyse. Nach Eröffnung der Blase präsentirt sich die apfelgrosse Geschwulst. Sie sitzt mit kleinfingerdickem Stiele dicht oberhalb und etwas nach innen vom rechten Harnleiter. Der Stiel wird angezogen, umschnitten und das Papillom entfernt. Die Blutung macht eine Ligatur nöthig. Die Blase wird mit einer doppelten Reihe von Nähten geschlossen. Die Bauchdecken werden bis auf die Lücke für einen kleinen Jodoformgaze-Streifen vereinigt. Kein Verweil-Katheter. Patient entleert spontan den Urin, die ersten Tage unter Beschwerden. Die Blasennaht heilt p. p. Am 14. Tage ist auch die Bauchwunde geschlossen. Am 24. Sept. wird Patient geheilt entlassen.

Der geschilderte Fall bietet abgesehen von der Aetiologie ein wesentliches Interesse durch seinen geradezu idealen Heilungsverlauf. Patient entleerte die genähte Blase vortrefflich. Er bedurfte nicht des Katheter. Die Beschwerden der ersten Tage waren gering gegen seine überstandenen Leiden. Rasch folgte ein vollkommenes Wohlbefinden. Patient ist bis auf den heutigen Tag gesund geblieben.

Fall 2. Taubeneigrosse Fibropapillome an beiden Harnleitermündungen. Kr. Vorarbeiter, 29 J. im Fuchsin-Kochraum thätig, erkrankte im Spätsommer 1892. Er glaubt die Ursache seiner Krankheit in seiner Beschäftigung suchen zu müssen, da Blutharnen bei seinen Kameraden nicht selten vorkomme. Die ersten Symptome bestanden in lebhaftem Brennen in der Harnröhre. Urin oft trüb, manchmal roth. Zuweilen gingen Blutgerinnsel ab. Der Harnstrahl war auch ohne Blutabgang öfters unterbrochen. Anfangs 1893 wurde der Harndrang stärker, die Blutung intensiver. Vom 22. Februar bis 13. Juni blieb er mit fünftägiger Unterbrechung zu Hause. Von da ab arbeitete Patient wieder. Trotz Blasenbluten, trotz quälendem Harndrang wurde die Arbeit fortgesetzt. Im Februar 1894 wurde er mir zur cystoscopischen Untersuchung zugeschickt. Nach reichlicher Durchspülung der Blase entdeckte ich sofort einen Tumor, kleiner als im Fall 1. Derselbe schien seinen Sitz dicht am rechten Ureter zu haben. Leider wurde das Bild zu rasch durch die blutige Trübung des Blaseninhalts verwischt.

Am 17. Februar Sectio alta in Aethernarkose. Störendes, häufiges Erbrechen. Puls zuletzt sehr elend. Bei der Eröffnung der Blase zeigte sich, dass zwei taubeneigrosse Geschwülste vorhanden waren, ja eine dicht an der Einmündung beider Ureteren. Sie waren lang und dünn gestielt. Die Tumoren wurden abgetragen und der Stielrest mit dem Paquelin verschorft.

Bei der Dicke der Bauchwand, auch in Folge der schlechten Narkose war das Arbeiten in der Blase sehr erschwert. Es gelang weiterhin nicht, eine sichere Blasennaht anzulegen. Die Nähte schnitten ein. Bei der Probefüllung der Blase kam immer wieder Flüssigkeit aus der Nahtstelle. Mit Rücksicht hierauf wurde die Bauchwunde nur so weit vereinigt, um einen dicken Jodoform-Tampon ohne Einschnürung aufzunehmen. Ferner wurde ein Verweil-Katheter eingelegt. Die Heilung nahm einen wesentlich andern Verlauf als im Fall 1. Trotz Verweil-Katheter entleerte sich Urin aus der Bauchwunde. Es vergingen Wochen, bis Patient geheilt entlassen werden konnte.

Patholog. anatom. Diagnose: Oedematöses Papillom. (Prof. Weigert.)

Fall 3: Schildförmiges Sarkom der Blase. Resection der Blasenwand mit Abtragung des l. Ureter. Einpflanzung des Ureter in dem obern Wundwinkel. Arbeiter W., 49 Jahre alt, seit 20 Jahren im Fuchsin-Schmelzraum beschäftigt. Sein Vater ist verunglückt, Mutter an Altersschwäche gestorben, Geschwister gesund. Er selbst will, abgesehen von den vorübergehenden Harnbeschwerden, wie sie eben bei seiner Beschäftigung vorkommen und früher geschildert worden sind, stets gesund gewesen sein. Er datirt seine Erkrankung vom Juli 1893, wo er viel blutigen Urin entlerte. Am 1. December wiederholte sich die Blatung, um sich von da ab in mässiger Weise fortzusetzen. Patient war in ambulanter Behandlung, wurde aus dem Fuchsinraum entfernt, und blieb dauernd in leichter Thätigkeit. Am Ende jeder Urinentleerung treten mehr oder minder starke Schmerzen ein.

Am 5. Februar 1894 trat Patient in das städt. Krankenhaus ein. Es handelte sich um einen mittelgrossen Mann von blasser Gesichtsfarbe, aber kräftigem Knochenbau und gut entwickelter Musculatur. Brust- und Bauchorgane normal. Mässige Haematurie.

Die bimanuelle Untersuchung constatirt eine umschriebene Härte links im Blasengrund. Die Prostata ist anscheinend nicht vergrössert. Durch das Cystoscop wird ermittelt, dass eine Geschwulst mit wallartigem Rand breitbasig in der linken Blasenhälfte sitzt. Der Tumor hebt sich durch seine dunkle Farbe scharf von der Umgebung ab. Auf seiner Oberfläche flottiren spärliche kurze Fransen.

Klin. Diagnose: Geschwulst in der Gegend des linken Ureter, Carcinom.

Am 19. Februar 1894 Operation in Aethernarkose. Breiter Querschnitt über der Symphyse mit Einkerbung der Mm recti. Die Blase wird, nachdem der Peritonealüberzug nach oben zurückgeschoben ist, durch einen grossen Längsschnitt geöffnet. Es zeigt sich ein apfelgrosser Tumor, in dessen Bereich der breite Ureter mündet. Die Geschwulst hat eine schwärzliche, rissige Oberfläche und sitzt breit der Blasenwand auf. Sie wird durch die Hand eines Assistenten vom Rectum aus emporgehoben und im Gesunden umschnitten. Der Schnitt dringt an der Grenze der Prostata durch die Blasenwand. Sodann wird stumpf die hintere Blasenwand losgelöst, was sehr leicht gelingt. Durch einige Scheerenschnitte wird die Geschwulst seitlich und oben derartig gelockert, dass sie nur noch am Ureter hängt. Der Ureter wurde abgebunden und die Geschwulst entfernt. Nun musste das Operationsfeld genau besichtigt werden. Das Peritoneum war nicht eröffnet worden, krankhaftes Gewebe nicht mehr zu entdecken. Mit tiefgreifenden Nähten, welche, abgesehen von der Schleimhaut, die ganze Dicke der Blasenwand fassten, wurde der grosse Defect geschlossen, im obern Wundwinkel der Ureter eingepflanzt. Dieser Act erheischte besondere Vorsicht. Der Ureter wurde über der Ligatur in schräger Richtung abgeschnitten und durch Knopfnähte derartig befestigt, dass sein Lumen etwas über das Niveau der Blasenschleimhaut hervorragte. Durch Sondirung wurde die Durchgängigkeit geprüft und bald bewies das Ausfliessen des Urins seine Function. Nun wurde die Blase bis auf ein Drainagerohr vernäht. Entsprechend wird die Hautmuskulwunde versorgt. Dauer der Operation mit Narkose 2 Stunden.

Der Wundverlauf war günstig, weder durch Fieber noch durch besondere Schmerzen gestört. Am 7. März wird das Drainrohr weggelassen und ein Verweilkatheter eingelegt, welcher den Urin gut ableitet. Am 30. März entleert Patient spontan Urin, die Bauchwunde ist nahezu verheilt, der Urin normal.

Patient wird auf seinen Wunsch entlassen. Leider währte die Freude nicht lange. Am 2. Mai wurde Patient mit deutlichen Zeichen eines Recidivs aufgenommen. Die Fistel über der Symphyse erleichterte sein Leiden. Er starb am 23. Mai.

Die Section ergab ein örtliches Recidiv, Verlegung des Ureter durch Carcinom-Masse, mässige Pyelonephritis.

Der Fall schien Anfangs nicht so ungünstig und doch erfolgte so ausserordentlich rasch ein Recidiv, ein Beweis, dass die Exstirpation noch im kranken Gewebe vorgenommen war.

Meine Arbeit führt zu folgenden Schlüssen:

1. Die Gase, welche bei der Fuchsin-Fabrikation sich entwickeln, führen zu Störungen in dem Harnapparat.
2. Bei langjähriger Beschäftigung in dem Fuchsin-Betrieb können sich in Folge des dauernden Reizes Blasen-
geschwülste entwickeln.
3. Die schädigende Einwirkung beruht im Wesentlichen auf der Einathmung von Anilin-Dämpfen.

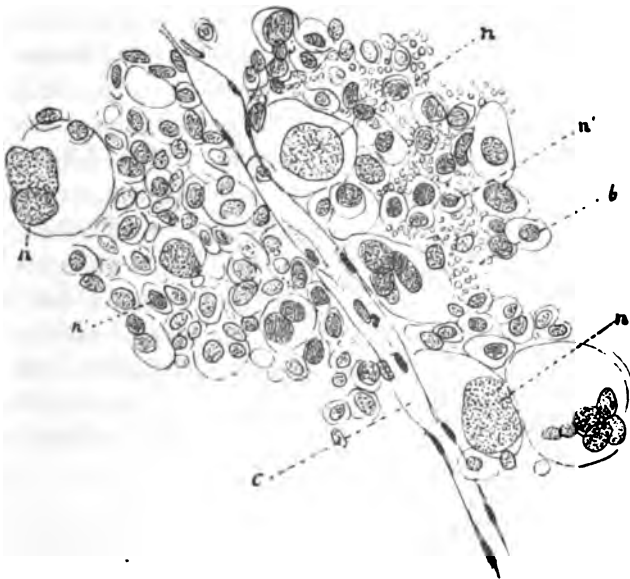Herr Professor Marchand hatte die grosse Güte, die Untersuchung des Präparates von Fall III zu übernehmen und mir folgenden Bericht mit einer Abbildung zu übersenden:

„Das mir übergebene Geschwulststück der Harnblase hat eine Länge und Breite von ungefähr 5 cm bei einer grössten Dicke von 2 cm. Die Form ist unregelmässig; die eine (innere) Fläche stark zerklüftet, höckerig, mit einigen buchtigen Vertiefungen, die andere (äussere) etwas ebener; an dieser erkennt man im unteren Theil durchtrennte Blasenmuskulatur, im oberen lockeres Fettgewebe; inmitten des letzteren ist der untere Abschnitt des mitextirpirten Ureters erkennbar, in welchen eine Sonde eingelegt war. Auf einem Längsschnitt in der Richtung des Ureters wird die Geschwulstmasse mit diesem zugleich durchtrennt, wobei sich zeigt, dass der unterste Theil der Vorderwand des Ureters innig mit der Geschwulstmasse vereinigt ist, doch greift diese nicht auf die Innenfläche über.

Die Geschwulstmasse, welche durch längeres Liegen in Subli-

matlösung, dann in Alkohol, eine feste Consistenz angenommen hat, ist sowohl an der Oberfläche als auf dem Durchschnitt von röthlich graubrauner Farbe, auf dem Durchschnitt etwas marmorirt; die der Oberfläche näheren Stellen sind heller grau, augenscheinlich durch mortificirtes Gewebe und Auflagerungen gebildet.

Mikroskopische Schnitte zeigten nach Färbung mit Haematoxylin-Eosin eine ziemlich ungleichmässige Beschaffenheit des Geschwulstgewebes; in den tieferen Theilen finden sich viele erhaltene Bündel von glatten Muskelfasern; die oberflächlichen Schichten bestehen grösstentheils aus dichten feinkörnigen nekrotischen Massen, welche mit dicht gedrängten Eiterkörperchen — zum grossen Theil mit zerfallenen Kernen, durchsetzt sind, dazwischen finden sich vielfach dicht gedrängte rothe Blutkörperchen, ausserdem Häufchen von braunen Pigmentkörnern, augenscheinlich Blutpigment.



Theil eines Stückes der Blasengeschwulst; Zeiss Syst. E. Oc. 1.

n n Sehr grosse Kerne, n' die kleineren Kerne, c Capillargefäss, b Blutkörperchen.

Die eigentliche Geschwulstmasse besteht aus sehr zellenreichem Gewebe, welches jedoch nicht gleichmässig erhalten ist; besser erhaltene Theile mit gut färbbaren Kernen sind von abge-

storbene durchsetzt, welche die gleiche Beschaffenheit haben, wie die oberflächlichen Schichten.

Die zellenreichen Partien sind von zahlreichen Blutgefässen durchzogen, welche theils im Längs- theils im Querschnitt getroffen sind. Das Geschwulstgewebe ist an den meisten Stellen sehr deutlich im Anschluss an die Gefässe angeordnet, so dass es dieselben nicht selten mit einer zellenreichen Schicht umkleidet. An den grösseren Gefässen ist ein adventitielles Gewebe erkennbar, dessen Fasern von Geschwulstzellen durchsetzt sind, die Capillargefässe verlaufen nicht selten unmittelbar zwischen Geschwulstzellen hindurch (s. Figur).

Die Zellen sind von sehr verschiedener Grösse, meist dicht aneinandergedrängt, so dass eine gewisse Aehnlichkeit mit Epithelzellen entstehen kann.

Bei den nahen Beziehungen zu den Gefässen ist indess eine epitheliale Natur auszuschliessen; auch vermisst man eine Anordnung der Zellen in zusammenhängenden Zapfen und Strängen.

Die Mehrzahl der Zellen, soweit deren Form erkennbar ist, ist rundlich polyedrisch, die Kerne rundlich oder länglichrund, durchschnittlich 0,01 mm gross. Dazwischen kommen aber eingestreut sehr grosse blasige Zellen vor mit hellem Zellkörper, bis zu 0,05 mm Durchmesser. Diese enthalten einen oder auch mehrere sehr grosse Kerne bis zu 0,03 mm Durchmesser.

Die Anordnung des Gewebes, auch die sehr verschiedene Grösse der Zellen erinnert in vieler Beziehung an die der Alveolar-Sarkome, z. B. die melanotischen Sarkome der Chorioidea. Eine melanotische Pigmentirung, welche durch die dunkle Färbung des Präparates vorgetäuscht werden konnte, ist jedoch nicht nachweisbar. Es findet sich nur körniges Blutpigment, welches von den hämorrhagischen Infiltraten herrührt.“

XXXI.

Ueber Nephrolithiasis nach Rückenmarksverletzungen.

Von

Dr. Kurt Müller,

Assistent der chirurgischen Klinik in Halle a. S.¹⁾

M. H.: ich darf mir erlauben, Ihre Aufmerksamkeit eine kurze Zeit für eine Erscheinung in Anspruch zu nehmen, die, wie es mir vorkommen will, bisher in der Literatur nur wenig oder garnicht Berücksichtigung gefunden hat.

Sie betrifft das viel discutirte Capitel der Wirbelfracturen und ist vielleicht bei Bestätigung der Beobachtungen, die constant bei jedem mit länger dauernden Lähmungen einhergehenden Wirbelbruch in der Hallenser chir. Klinik (v. Bramann) gemacht wurden, geeignet, ein Wort in der Frage nach der Therapie der Wirbelfracturen mitzusprechen.

Es ist eine wohl allseitig gemachte Beobachtung, dass Leute mit Wirbelfracturen, wenn sie etwa 2 bis 3 Monate gelegen haben, plötzlich, anscheinend ohne jede Veranlassung eine hohe Temperatursteigerung bekommen, bei der sie gleichzeitig oftmals über heftige Schmerzen in den Lenden klagen. Palpirt man die Nieren, bei diesen wohl meist als Urethralfieber oder als cystitische Erscheinungen gedeuteten Temperaturerhöhungen, so ist wohl ab und zu die eine oder die andere schmerzhaft. Ist sie es noch nicht, so kann man nach den Erfahrungen der Hallenser chir. Klinik wohl mit Sicherheit

¹⁾ Die vorliegende Vortrag war für den XXIV. Congress der Deutschen Gesellschaft für Chirurgie angemeldet, konnte aber wegen Mangel an Zeit nicht zur Erledigung kommen.

darauf rechnen, dass sie es in etwa einem Monate geworden ist. Es wird so ohne weiteres die Aufmerksamkeit auf dieses Organ hingelenkt. Es ist nun hier, sobald man auf diesen eigenthümlichen Symptomencomplex aufmerksam geworden war, jedesmal der Urin der Wirbelbruchkranken sorgfältig filtrirt worden und sehr oftmals haben sich beim oder nach dem Auftreten dieser Temperaturerhöhungen, die, je mehr Zeit seit der Verletzung verflossen ist, mit um so heftigeren kolikartigen Schmerzen verbunden sind, im Urin kleinere und grössere Steinchen gefunden, deren Ursprung nach den Schmerzen in der Niere gesucht werden musste. Mit kurzen Worten wiederholt: es wurde in jedem einzigen der 10 beobachteten Fälle von Wirbelfractur, die mit länger dauernden Lähmungen einherging, frühestens nach etwa 3 Monaten das Auftreten von Nierenkoliken mit Entleerung von Steinen beobachtet; gleichzeitig war fast stets eine durch Schüttelfrost eingeleitete hohe Temperatursteigerung vorhanden.

Wie gesagt ist dieses Auftreten von Nierensteinen eine constante Erscheinung bei allen denjenigen Brüchen der Wirbelsäule gewesen, die mit stärkeren Verletzungen des Rückenmarks einhergingen, also von Lähmungen der Blase und des Mastdarms und der Extremitäten, entweder nur der unteren, oder auch der oberen begleitet waren.

Erschwert ist die Diagnose dieser Steinkoliken dann, wenn es, wie es in mehreren Fällen der Fall war, nicht gelingt im Urin Steine zu finden. Die Sectionen haben jedoch gezeigt, dass die Annahme einer Nierensteinkolik stets dann gerechtfertigt war, wenn die Patienten unter heftigem Schüttelfrost und hohem Temperaturanstieg bis auf 40 und mehr Grad, über Schmerzen, welche als „kneipende“ bezeichnet werden in der Nierengegend erkrankten und wenn die betreffende Niere auf Druck schmerzhaft ist. Meist ist diese Schmerzhaftigkeit, und dies ist besonders typisch, nur auf die eine Nierengegend beschränkt, was wohl auf Schmerzhaftigkeit im zugehörigen Harnleiter zurückzuführen ist, in späteren Stadien verwischt sich allerdings dieser Unterschied mehr und mehr, indem in Folge der auftretenden Pyelonephritis beide Nieren auf Druck permanent empfindlich werden.

Wenn wir nun nach den Ursachen für die Entstehung dieser eigenthümlichen Erscheinung, die sich in 10 einschlägigen Fällen absolut regelmässig einstellte, fragen, so könnten verschiedene

Gründe ins Feld geführt werden, ohne für eine Erklärung allein zu genügen.

In erster Linie könnte man sich fragen, ob vielleicht der Sitz der Fractur irgend einen deutlichen Einfluss auf das Zustandekommen des Symptomes ausübt. Von unseren 10 Patienten, von denen 8 zur Autopsie kamen, hatten nun 7 Brüche des untersten Theiles der Brustwirbelsäule (XI u. XII B. W. oder XII B. W. allein).

2 hatten den II. und III. Brustwirbel gebrochen und 1 den zweiten Lendenwirbel. Die beiden nicht durch Autopsie bestätigten Brüche gehören einer zu den der 1., einer zu den der 2. Gruppe.

Wir sehen also, dass der Sitz der Fractur irgend einen deutlichen Einfluss nicht ausübt; besonders interessant ist es aber zu sehen, dass auch die Brüche des untersten Endes der B. W. Säule und die der Lendenwirbelsäule von der genannten Erscheinung begleitet sind.

Mehr Einfluss könnte die Art der Rückenmarksverletzung haben; dass diese eine sehr schwere in allen 10 Fällen gewesen sein muss, geht aus der Hartnäckigkeit der Lähmungen hervor. Von den beiden Ueberlebenden liegt der eine noch heut; seine Anaesthesie hat z. T. einer Hyperästhesie Platz gemacht und es haben die gelähmten Extremitäten ausserordentliche Neigung sich in Contracturstellungen zu stellen, die jeder Extensionsbehandlung spotten. Trotzdem bei ihm der früher stets trübe Urin, augenscheinlich in Folge einer später noch zu berücksichtigenden Komplikation einer Harnfistel am Perineum, durch die sein Weg erheblich abgekürzt ist, klarer geworden ist, entleert er noch fortgesetzt ab und zu unter den typischen Anfällen Nierensteine. Er lebt jetzt fast 2 Jahr nach der Verletzung und fühlt sich abgesehen von den in Intervallen auftretenden Nierenkoliken wohl. Die Entstehung der Contracturen spricht hier dafür, dass die Zerquetschung des Rückenmarks keine totale sein kann.

Der zweite lebt gleichfalls noch heut fast 2 Jahr nach der Verletzung; er geht umher. Die Lähmungserscheinungen, welche noch 2 Monate nach der Verletzung bestanden, sind bis auf eine deutliche linksseitige Peroneuslähmung gewichen, wenn auch natürlich die gelähmten Glieder wegen Gelenksteifigkeiten nicht vollständige Beweglichkeit und normale Sensibilität erlangt haben. Gewisse Störungen sind auch heut noch vorhanden.

Während seiner 3 monatlichen Anstaltsbehandlung, bei der zuletzt der früher trübe Urin klar geworden war, jedoch bereits Spuren von Eiweiss in der letzten Zeit zeigte, hat Patient nie Steine im Urin entleert, doch deuteten schon Schmerzen, bald in der rechten, bald in der linken Niere, auf die Entstehung der Krankheit hin.

Einen Monat später, also 4 Monate nach der Verletzung, stellt er sich wieder vor; abgesehen von seiner linksseitigen Peroneuslähmung geht er gut und demonstirt einen unter grossen Schmerzen aus der Harnröhre entleerten Stein von nierenförmiger Gestalt, der Grösse einer türkischen Bohne und gelbweissem Aussehen. Also auch ihn hatte die Nierenkolik nicht geschont, trotzdem die Rückenmarksverletzung bei der fast vollständigen Restitutio ad integrum, die neben Wiederherstellung der Funktion der Extremitäten auch von der des Rectum und der Blase gefolgt war, eine sehr erhebliche nicht sein konnte.

Bemerkenswerth ist es, dass zur Zeit der Ablieferung des Steines der eben entleerte Urin nur wenig sedimentirt war und leicht alkalische Reaktion zeigte. Er enthielt Spuren von Eiweiss, wie bereits 1½ Monat vorher; das Erscheinen von Eiweiss war also das erste Zeichen der beginnenden Erkrankung, eine Beobachtung die für die Genese der Steine mir sehr werthvoll zu sein scheint.

In allen übrigen Fällen zeigte die Section eine complete Zerquetschung des Rückenmarks, derart dass an der Bruchstelle der Durasack fast nur durch Bindegewebe erfüllt war.

Aus dem Angeführten dürfen wir schliessen, dass schon eine verhältnismässig geringe Compression des Rückenmarks genügt, um Nierensteine mit Sicherheit entstehen zu lassen, wenn es auch den Anschein hat, wie wir wenigstens aus dem Wohlbefinden der Ueberlebenden schliessen können, als ob die Steinbildung bei den leichteren Verletzungen des Rückenmarks eine mildere sei, als bei den schweren, eine Beobachtung, die uns dazu drängt, einen directen Zusammenhang zwischen Wirbelbruch und Nierenkrankheit anzunehmen.

Wenn wir nun weiterhin einen ursächlichen Zusammenhang zwischen Verletzung und Steinniere supponiren, so wird es von Wichtigkeit sein zu erfahren, ob stets beide Nieren, oder nur die eine oder andere oder jene stärker als diese erkrankt sind.

Ausscheiden müssen wir natürlich die beiden Lebenden. Es bleiben dann 8 zur Section gekommene übrig. Alle 8 hatten auf

beiden Seiten die Steinablagerungen im Nierenbecken; doch finden wir bei zwei Fällen, einem Bruch des II. Lendenwirbels und einem solchen des II. und III. Brustwirbels, die Erkrankung auf der rechten Seite etwas stärker ausgesprochen, als links. In wie weit diese Angaben für die Genese der Steine von Wichtigkeit sein können, soll weiter unten berücksichtigt werden.

Wir können nun nach Constatirung dieser stets mit absoluter Regelmässigkeit auftretenden Thatsachen zur Besprechung der Pathogenese der bei den Wirbelbrüchen mit Markverletzung auftretenden Nierensteine übergehen.

Wir müssen da in erster Linie constatiren, dass diese Complication nur bei Männern beobachtet wurde, dass unsere Fälle jedoch einen Rückschluss auf die Entstehung bei Weibern nicht erlauben, da wirbelverletzte Frauen überhaupt nicht in Behandlung waren; doch muss ich darauf, als vielleicht nicht ganz unwichtig aufmerksam machen, dass Maschka unter 78 Nierensteinkranken 10 Männer mehr fand, als Frauen. Wir müssen nämlich stets daran denken, dass die bedeutend geringere Länge der weiblichen Urethra immerhin einen Einfluss auf die Entstehung von Nierensteinen ausüben kann.

Wenn wir nun die einzelnen Momente berücksichtigen, welche unter Umständen prädisponirend bei unseren Kranken gewirkt haben können, so wären es die folgenden, welche allen gemeinschaftliche waren.

Einmal könnte die langdauernde ruhige Rückenlage, wie sie jeder Wirbelverletzte längere Zeit zu beobachten hat, zur Entstehung der Complication beitragen. Diese Zeit wird 8 Wochen mindestens zu betragen haben und da bereits nach 11—12 Wochen wohlcharacterisirte Nierenkoliken mit Abgang von Steinen aufzutreten pflegen, nachdem Harnries schon lange vorher vorhanden war, so ist anzunehmen, dass bereits innerhalb der ersten 8 Wochen die Anlage der Nierensteine sich ausbildete. Für eine Erkrankung der Nieren spricht vor allen Dingen auch das bereits wesentlich frühere Auftreten von Eiweiss im Urin bei allen den Kranken, die genauer darauf untersucht wurden. Abgesehen von den Fällen, bei denen eine starke Entzündung der Harnwege zum Auftreten von Eiweiss Veranlassung geben konnte, war es auch bei Fällen mit klarerem Urin bereits nach 6 bis 7 Wochen nachzuweisen. Einen besonders typischen derartigen Verlauf zeigte die

Krankheit, wie bereits angeführt, bei einem der Ueberlebenden. Es deuten diese Symptome auf eine primäre Erkrankung der Nieren hin, deren Entstehung bereits innerhalb der ersten 8 Wochen zu fallen pflegt. Bestätigen konnte ich diese Thatsache durch ein Experiment, welches ich an einer $\frac{1}{2}$ Jahr alten Hündin ausführte. Die Rückenmarksverletzung, welche ich in später zu beschreibender Weise an der Grenze zwischen Brust- und Lendenwirbelsäule nach Art der totalen Zerquetschung des Marks bei Fracturen nachahmte, bewirkte bei dem früher vollständig gesunden Hunde eine bereits nach 5 Wochen, trotz absolut klaren, sauren Urins und fehlender Cystitis, nachweisbare Albuminurie. An der durch Nierenschnitt $2\frac{3}{4}$ Monat nach der Operation herausgenommenen rechten Niere zeigte sich eine überaus typische Nephritis, die ich später genauer schildern werde. Das Thier überstand den Eingriff so gut, dass es kaum Krankheitserscheinungen nach der Entfernung der Niere zeigte, und heut noch lebt.

Da das Thier, sobald es sich von der ersten Operation, der Rückenmarksverletzung, erholt hatte, fortgesetzt mit Hilfe der vorderen Extremitäten umherlief, so kann wenigstens für dies Thier ein Zusammenhang zwischen Nierenerkrankung und ruhiger Rückenlage nicht angenommen werden, wie man ihn unter Umständen für unsere Kranken nicht von der Hand weisen darf.

Das zweite, jedoch nicht allen gemeinschaftliche Symptom ist der Decubitus. Verschont blieb davon der eine Ueberlebende, welcher die Beweglichkeit seiner Beine wiedererlangte, abgesehen von flachen Aufliegungen, wie er sie sich zuzog, während er unausgesetzt delirirte; er war starker Potator. Alle diese Stellen verheilten jedoch sehr bald wieder, im Gegensatz zu den anderen Kranken, wo der einmal entstandene Decubitus allen Hilfsmitteln trotzte und nicht mehr zur Heilung zu bringen war. Ausgenommen ist davon auch der zweite Ueberlebende; seit Entstehung seiner Urethralfistel am Perineum ist der Urin klarer geworden, er enthält zwar noch etwa $\frac{1}{6}$ Volumen Eiweiss und der einmal vorhandene Decubitus ist nicht nur nicht grösser geworden, sondern hat sich von den Rändern her zum grossen Theil bereits mit zarter Haut bedeckt.

Bei allen anderen aber traten wohl ab und zu geringe Besserungen ein, im Allgemeinen aber verschlechterte sich der Zustand mit den

zunehmenden Oedemen fortgesetzt und wurde verschiedene Male zur Todesursache, indem der Tod durch augenscheinlich von hier fortgeschwemmte Emboli ganz plötzlich erfolgte.

Wenn wir aber einen Schluss über das ursächliche Verhalten des Decubitus zur Steinbildung fragen, so müssen wir das zeitliche Verhältniss beider zu einander kennen und fordern, das der Decubitus vor Entstehung der Steinkrankheit vorhanden war.

Das ist thatsächlich meist der Fall gewesen; meist kamen die Kranken gerade wegen dieser Complication, welche aussen jeder Behandlung trotzte, hierher, oft erst 8 Tage nach der Verletzung. Durch Lagerung auf Wasserkissen, durch Spaltungen der Hauttaschen und aseptische Verbände liess sich jedoch stets der Zustand bessern und bis zu dem Augenblick gebessert erhalten, bis Oedeme an den Beinen vorhanden oder Eiweiss im Urin nachweisbar war; dann trat meist eine bis zum Tode fortgesetzt zunehmende Verschlechterung ein, die selbst der sorgfältigsten Therapie hohnlachte.

Aus diesem Verlauf muss man direkt die Anschauung gewinnen, als ob nicht der Decubitus die Ursache der Nierenerkrankung, sondern umgekehrt die Nierenerkrankung eine Mit-Ursache der Verschlechterung des Decubitus war, wenn dessen primäre Ursache natürlich auch auf anderem Gebiete liegt; ich meine nur, dass der Decubitus nicht Ursache der Nierenerkrankung sein könne, indem die wesentliche Verschlechterung des letzteren sich gerade dann zu zeigen pflegte, wenn bei vorgeschrittener Nephritis das Individuum marantischer wurde.

Besonders klar geht die letztere Wahrscheinlichkeit aus den wenigen Fällen, die ohne Decubitus eingeliefert wurden, hervor, bei denen es gelang denselben durch unausgesetzte Sorge längere Zeit fern zu halten. Es waren 6 Patienten, bei denen ein nennenswerther Decubitus erst nach 8 und mehr Wochen sich ausbildete, also nach einer Zeit, in der sich schon längst durch Auftreten von Eiweiss im Urin die drohende Complication seitens der Nieren angedeutet hatte. Waren bei den klinischen Patienten in der Regel die Verhältnisse bei dem gleichzeitigen Bestehen eines leichteren oder schwereren Blasenkatarrhs allerdings zu verwickelte, um mit absoluter Sicherheit den Eiweissgehalt des Urins auf eine bestehende Nierenerkrankung zurückzuführen, so beweist dies gleichfalls mein

Hund, bei dem sich in der exstirpirten Niere ein wohlausgebildeter Verfettungsprocess vorfand.

Die Operation des Hundes war am 16. Januar erfolgt, und durch dieselbe eine Markzerquetschung erzeugt worden.

Die am 12. 4. operativ entfernte rechte Niere ist nämlich leicht vergrößert, hat mittlere, vielleicht etwas mehr weiche Consistenz, ihre Oberfläche erweist sich nach Abzug der nirgends adhärenenten Kapsel als völlig glatt, ihre Farbe ist an einigen Stellen eine hellrothliche, zumeist jedoch mehr blassgelbe; auf dem Durchschnitt quillt die verbreiterte Rinde leicht hervor, das peripherische Drittel der Rinde zeigt ebenso wie der grösste Theil der Marksubstanz makroskopisch keine wesentlichen Veränderungen. In den der Marusubstanz anliegenden 2 Dritteln der Rinde sieht man als verbreiterte deutlich gelbe Streifen die Markstrahlen aus der Marksubstanz herauskommen. Dieselben bewahren den gelblichen Farbenton auch noch eine Strecke lang in ihrem Verlauf in der Marksubstanz, verlieren ihn jedoch (allmählig in den centralen Theilen derselben) etwas oberhalb der Region der Henle'schen Schleifen. An anderen Stellen wiederum hört die Verfettung der Markstrahlen ziemlich scharf an ihrem Uebergang in die Marksubstanz auf. An den Papillenspitzen lässt sich aus den geraden Kanälchen keinerlei Inhalt ausdrücken.

Die vorgenommene frische mikroskopische Untersuchung bestätigt die makroskopisch gestellte Diagnose: „Verfettung“ und zwar besonders der Markstrahlen. Die letzteren geben hier an einem Doppelmesserschnitt, welcher mit Kalilauge behandelt wird, die typische mikrochemische Fettreaction, nur vereinzelt finden sich auch gewundene Kanälchen in gleicher Weise degenerirt.

Auch mikroskopisch hört die fettige Degeneration der Markstrahlen am Uebergang in die Marksubstanz zumeist scharf auf.

Bei diesem Hunde sowohl, als bei dem einen Ueberlebenden, der trotz Verschwindens seines Blasenkatarrhs Steine bekommt, geht hervor, dass der Blasenkatarrh, wenn ihm auch nicht die Betheiligung an der Steinbildung abgesprochen werden soll, jedenfalls nicht zu den principiellen Factoren gehört, die die Nierenentzündung hervorrufen.

Dass er natürlich einen wesentlichen Factor für die Begünstigung zur Steinbildung ausmachen kann, soll nicht bestritten werden. Bei allen Patienten erreichte er meist nach kurzer Zeit ausserordentlich hohe Grade; einzelne Verletzte hatten bereits bei ihrer Einlieferung einen bräunlich grauen, furchtbar stinkenden Urin, der nur durch fortgesetzte Blasenspülungen etwas gebessert werden konnte.

In späteren Stadien sah der Urin bei allen sehr trüb aus, sedimentirte stark und war von ausgesprochen alkalischer Be-

schaffenheit. Im Sediment fanden sich regelmässig neben zahlreicheren Leukocyten wenig rothe Blutkörperchen neben den charakteristischen Krystallen des alkalischen Urins, den Tripelphosphaten und dem amorphen harnsauren Ammonium. Die in ihm enthaltene Flora war oft eine sehr bunte, Stäbchen, Kokken und lebhaft sich schwingende Vibriolen, doch liess sich mehrfach in einer überwiegenden Mehrzahl von Colonien auf der Platte das Bakterium coli herausfinden.

Es ist nur zu wahrscheinlich, dass diese bereits früh eintretende Complication ein wichtiges Moment bei der Nierensteinbildung mit ist; trotzdem genügt sie allein zum Zustandekommen der Erscheinung nicht; es giebt zahlreiche Kranke, welche an ascendirenden Pyelonephritiden sterben und trotzdem niemals Nierensteine haben; ein typisches Beispiel für diese Kategorie sind die Prostatiker; sie gehen meist in Folge einer durch die Pyelonephritis erzeugten Uraemie oder Sepsis zu Grunde; man findet wohl Eiter im Nierenbecken und Abscesse in der Nierensubstanz, aber keine Steine, trotzdem es an Gelegenheit zu der Steinbildung nicht fehlte. Der Process der Pyelonephritis spielt sich viel zu acut ab, als dass es zur Bildung von Steinen kommen könnte. Ich will mich nicht allgemein über die Theorien, welche das Zustandekommen der Nierensteinbildung erklären sollen, ausbreiten. Am meisten Wahrscheinlichkeit und auch die weiteste Anerkennung hat die Ebstein'sche Theorie, wonach die kleinsten Konkreme, selbst der Harnsand und Gries aus einer die Form und die Grösse der Konkreme bestimmenden organischen, den Eiweisskörpern zugehörigen Substanz und dem betreffenden Steinbildner bestehen, und die Steine sich nur durch Apposition vergrössern und zwar stets unter Mitbetheiligung der organischen, den Eiweisskörpern zugehörigen Substanz.

Sind steinbildende Substanzen vorhanden, welche im Stande sind, das organische Gerüst, welches zum Aufbau der Steine nothwendig ist, sich selbst zu präpariren, so bedarf es nach Ebstein keiner weiteren Ursache für die Entstehung von Nierensteinen. Bei den Harnsteinen, wo die betreffenden Steinbildner dies nicht vermögen, müssen andere Ursachen, schliesst er weiter, wohl immer infectiöser Natur, als Erzeuger des Materials für das organische Gerüst angesehen werden, sei es, dass die infectiösen

Erkrankungen durch Nekrotisierung von Nierenpartikelchen, sei es dass Bacterienhaufen selbst, das organische Stroma schaffen.

Als Steinbildner mit der Befähigung sich das organische Gerüst selbst zu verschaffen, sieht er vor allen die Harnsäure, ferner als höchst wahrscheinlich das oxalsaure Natron und auf Grund von Thierversuchen mit Nicolaier zusammen, das Oxamid bei Thieren an. Für alle übrigen Steinbildungen, speciell die des alkalischen Urins, mit denen wir es hier zu thun haben, hat er für die Entstehung des organischen Stromas keine andere Erklärung, als die einer infectiösen Ursache.

Es kann also seiner Meinung nach ein Harnstein auf 3 Arten entstehen; entweder 1) dadurch, dass der Steinbildner selbst sich das zum Aufbau der Harnkonkremente erforderliche Material durch Erzeugung entzündlicher oder nekrotisirender Processe in den Harnwegen verschafft, wie die Harnsäure beim Menschen, das Oxamid bei Thieren, oder 2) dadurch, dass das organische Gerüst sich auf der Grundlage anatomisch gleichartiger Processe entwickelt, welche aber nicht durch die Steinbildner selbst, sondern auf infectiöser Basis erzeugt wurden, wobei freilich in beiden Fällen chemische Körper wirksam sind, die auf das Protoplasma des thierischen Organismus, insbesondere aber auf das der Harnorgane eine toxische Wirkung haben.

3) Der dritte für die Beschaffung des zum Aufbau der Harnsteine nothwendigen eiweissartigen Materials in Frage kommende Modus dürfte eine Combination der beiden zuerst erwähnten Prozesse sein.

Die Beziehungen zwischen Harnsteinbildung und Infectionskrankheiten sind bisher nur wenig berücksichtigt worden, doch macht Ebstein darauf aufmerksam, dass es in Folge von Infectionskrankheiten sehr acut zur Entstehung von Harnsteinen kommen kann.

Wenden wir diese Ebstein'sche Theorie auf unsere Steine an, so fällt die erste Möglichkeit, da es sich bei uns um eine Steinbildung im alkalischen Urin handelt, ohne weiteres weg. Es bleibt also nur die zweite Möglichkeit übrig, dass eine infectiöse Ursache vorliegt. Bedenken wir aber einmal, in einem wie enorm geringen Procentsatz von Infectionskrankheiten Steinbildungen auftreten, so erscheint die Anschauung Ebstein's doch so wenig durch Thatsachen gestützt, dass wir ohne Weiteres mit ihr nicht

rechnen dürfen, wenn sich ein plausiblerer Grund für das Zustandekommen der Steinbildung auffinden lässt. Es ist ja nicht zu leugnen, dass die Annahme einer infectiösen Ursache, besonders die, wonach Bacterienhaufen das organische Stroma abgeben, viel verlockendes hat. Thatsächlich enthält der Urin der Wirbelbrüchkranken eine ganze Flora von Keimen, unter denen in zahlreichen Fällen wie bereits bemerkt, das *Bacterium coli* überwiegt; man kann wohl annehmen, dass entweder durch Zusammenklumpung von Keimen organische Häufchen entstehen, in die die Harnsedimente sich einlagern können, oder dass die im Urin erzeugten Toxine nekrotisierend auf das Parenchym der Harnorgane einwirken und dadurch das organische Stroma schaffen. Da aber im ganzen Harnsystem die Bedingungen der Steinbildung dieselben sind, da es sich bei der hier in Frage stehenden Pyelonephritis, wie gewöhnlich um einen aus der Blase abscondirenden Process handelt, so ist nicht recht einzusehen, warum nicht primär Blasensteine entstehen, vielmehr alles für eine primäre Entstehung der Steine in der Niere spricht. Es ist das um so wunderbarer, als der nekrotisierende Process in der Blase stets ausserordentlich viel heftiger und viel früher in der Blase entsteht, als in der Niere.

Vielleicht bietet die Posner'sche Theorie von der kryptogenetischen Entzündung der Harnwege eine Erklärung.

Nach ihnen ist es möglich, dass vom Darm her, bei irgend welchen veranlassenden Ursachen das *Bacterium coli* in die Blutbahn aufgenommen und durch die Nieren in den Urin ausgeschieden wird. Ich betonte vorhin bereits das oftmalige Ueberwiegen des Kolonbacillus in dem meist ausserordentlich keimreichen Urin; die Möglichkeit also, dass auf dem Wege der Blutbahn Kolonbacillen nach Passiren der Niere und nach Erzeugung nekrotisirender Prozesse in denselben in den Urin gelangt, zur Bildung von Nierensteinen Veranlassung geben können, ist nicht von der Hand zu weisen. Trotzdem glaube ich nicht ohne Weiteres diese Möglichkeit als veranlassende Ursache der Steinbildung ansehen zu dürfen.

Es sprechen vielmehr eine ganze Anzahl von Punkten dafür, dass die Bildung der Nierensteine eine direkte Folge der Rückenmarks-Läsion ist, wenn auch nicht geleugnet werden soll, dass alle die vorher genannten Momente als gleichzeitig disponirende mit in Frage kommen können.

Es ist von Eckhardt bewiesen worden, dass nach Durchschneidung des Rückenmarkes eine temporäre Unterdrückung der Harnsecretion eintritt; Brodie beobachtete einen Fall von Zerreissung des Halsmarkes, bei dem die Harnsekretion eine ganz minimale war.

Erb äussert sich über Nierenaffectionen nach oder bei Spinalerkrankungen folgendermassen:

Ueber Störungen der Nierensecretion bei spinalen Erkrankungen ist bis jetzt wenig bekannt. Es kommen zwar bei verschiedenen, besonders acuten und schweren Spinalläsionen sehr rasch erhebliche Veränderungen der Harnbeschaffenheit zu stande, allein es ist nicht sicher ausgemacht, wie weit daran die Niere und ihre Innervation direkt theilhaftig sind. Nach Rückenmarksquetschung bei Wirbelfracturen, nach Messerstichen ins Rückenmark, nach Sinalapoplexie, bei acuter Myelitis und dgl. sieht man häufig schon nach wenigen Tagen den Urin trübe und schleimig werden, Blut und Eiter in demselben erscheinen, alkalische Zersetzung mit den unvermeidlichen Tripelphosphaten und dem abscheulichen Geruch auftreten. Es ist allgemeine Annahme, dass diese Veränderung zunächst durch Stauung und ammoniakalische Zersetzung des Harns in der Blase erzeugt werde, dass diese eine Cystitis im Gefolge habe und erst von dieser aus secundär eine Entzündung der Niere hervorgerufen werde. Rosenstein glaubt sich davon mit Sicherheit überzeugt zu haben. Dagegen wird Charcot durch das ungemein rasche Eintreten der Veränderungen des Harns, durch den schon sehr bald nach der Spinalläsion wiederholt konstatirten Befund von Ecchymosen und Entzündungsheerden in den Nieren zu der Annahme gedrängt, dass die Spinalerkrankung an sich die Ursache der acuten Nierenentzündung sein könne, und er hebt besonders das irritative Moment bei diesen Spinalläsionen als besonders wichtig hervor.⁴

Zwei grosse Kliniker sprechen sich in dieser Weise direkt für die Möglichkeit des Zusammenhanges zwischen Spinalläsion und Nierenerkrankung aus. Ich glaube, dass die Regelmässigkeit, mit der an Rückenmarksläsion bei Wirbelfractur die Nierensteinkrankheit sich anschliesst, gleichfalls für einen solchen Zusammenhang spricht. Wenn ich auch das eine Thierexperiment nicht als beweisend ansehe, so kann ich es doch nicht unterdrücken, dass auch hier im Anschluss an die Rückenmarkzerquetschung, die ich nach asep-

tischer Eröffnung des Wirbelkanales anlegte, eine acute Nierenentzündung in der kürzesten Zeit entstand, ohne dass eine merkliche Zersetzung des Urins auftrat. Es scheint mir ausserordentlich wahrscheinlich, dass diese nekrotisirende Entzündung der Niere, deren Ursache direkt in der Markläsion zu suchen ist, der primäre Factor für die Entstehung der Nierensteine ist. Das abgestorbene durch den Harn fortgeschwemmte Stroma, die Cylinder bilden das Gerüst, in dem sich die im alkalischen Harn suspendirten Sedimente ablagern.

Dass dabei eine Stromverlangsamung in den Nieren, wie sie Maschka als Hauptmoment für das Zustandekommen von Nierensteinen neben einer Auflockerung und Schwellung des Parenchyms verlangt, eine wichtige Rolle bei Wirbelfracturen mitspielen kann, liegt klar auf der Hand. Trotzdem können sie nicht die alleinige Ursache der Nierensteinbildung sein, eine Thatsache, die übrigens Maschka selbst zugiebt, wenn er für das Zustandekommen der Erscheinung noch eine zweite Reihe von Bedingungen fordert, die seiner Ansicht nach in den Verhältnissen der Ernährung und der übrigen Lebensweise der einzelnen Individuen gelegen sein müssen. Zum Schluss will ich endlich noch eine zufällig entdeckte Thatsache anführen, die sich vielleicht bei aufmerksamerem Durchsuchen der Literatur durch andere vermehren liesse, die gleichfalls auf eine directe Beziehung zwischen Harnsteinbildung und Rückenmarkscompression hinweist. Maschka fand nämlich unter 15000 Sectionen der pathologischen Institute in Prag, Würzburg und Leipzig 78 Fälle von Nephrolithiasis, also einen ausserordentlich geringen Procentsatz. Unter 78 Fällen von Steinbildung in den Nieren finden sich nun 3, welche bei gleichzeitiger Rückenmarkscompression aufgetreten waren; zweimal handelte es sich um Tumoren im Wirbelcanale und einmal um einen Wirbelbruch oberhalb der Cauda equina. Es fand sich also unter 78 Fällen ein verhältnissmässig hoher Procentsatz, der mit gleichzeitiger Compression des Rückenmarks einherging.

Vielleicht noch interessanter ist ein Befund, wie ihn Weber von einem an sog. railway spin leidenden Kranken mittheilt. Bei dem 8 Monate nach der Verletzung gestorbenen Kranken fanden sich Nierensteine in beiden Nierenbecken, also bei einer Art von

Rückenmarksaffection, bei der ein eigentliches anatomisches Substrat fehlt.

Diese wenigen Zeilen sollen nur das Interesse auf jenen interessanten Zusammenhang hinlenken, auf den Herr Professor von Bramann bereits vor 4 Jahren auf der Naturforscher-Versammlung in Halle hinwies, und keine erschöpfende Darstellung bedeuten. Ich behalte es mir vor später, wenn die Thierexperimente, die ich in grösserem Maassstabe unternommen habe, ihren Abschluss erreicht haben, weiter zu berichten.

Herrn Professor von Bramann spreche ich schliesslich noch für die Ueberlassung der Fälle und die Anregung zu dieser Arbeit, sowie die hilfreiche Unterstützung meinen ergebensten Dank aus.

Literatur.

Fürbringer, Nephrolithiasis, calculirenum, Nierenconcremente. Deutsche medicinische Wochenschrift. 1890. No. 7, 8, 9. — Derselbe, Die inneren Krankheiten der Harn- und Geschlechtsorgane. Braunschweig, Wreden 1890. — Uitzmann, Die Harnconcretionen des Menschen und die Ursachen ihrer Entstehung. Wien. 1882. — Assmuth, Harnsteinbildung und ihr Verhältniss zur Acidität des Harns. Deutsches Archiv für klinische Medicin. XX. 1877. — Rosenstein, Die Pathologie und Therapie der Nierenkrankheiten. Berlin. 1894. — Ebstein, Die Natur und Behandlung der Harnsteine. Wiesbaden. 1884. — Ebstein u. Nikolaier, Ueber die experimentelle Erzeugung von Harnsteinen. Wiesbaden. 1891. — Weber, Ein Beitrag zur Casuistik der Rückenmarkerschütterung. Inaug. Dissert. Landshut. 1889. — Stern, Zur Pathogenese der Harnsteine. München. 1889. Inaug. Dissert. (Bollinger). — Maschka, Zur Pathogenese der Nierensteine. Zeitschrift für Heilkunde. VIII. 1887. — Ziemssen, Handbuch der speciellen Pathologie und Therapie. XI, 2. Handbuch der Krankheiten des Nervensystems. I. Erb. Krankheiten des Rückenmarks. — Catani, Specielle Pathologie u. Therapie der Stoffwechselkrankheiten. II. Oxalurie, Gicht und Steinkrankheiten.

XXXII.

Die Behandlung der durch rundes Magengeschwür veranlassten Perforationsperitonitis.

Von

Dr. Karl Schuchardt,

Director der chirurg. Abtheilung des Städtischen Krankenhauses in Stettin¹⁾.

Obgleich es Niemandem zweifelhaft ist, dass ein Kranker, bei dem durch Berstung eines runden Magengeschwürs Mageninhalt in die freie Bauchhöhle gelangt und eine acute Bauchfellentzündung entstanden ist, nur durch schleunige Oeffnung und Reinigung der Bauchhöhle und Verschluss des Loches im Magen gerettet werden kann, ist diese Operation doch bisher verhältnissmässig sehr selten ausgeführt worden. Es hat dies vielleicht seinen Grund darin, dass die bisher erzielten Erfolge der Operation höchst ungünstige waren, indem bei 15 in der Literatur beschriebenen Fällen es nur einmal gelungen ist, durch den Bauchschnitt Heilung herbeizuführen. Und zwar handelte es sich in dem einzigen glücklich verlaufenen Falle um ein ganz besonders günstiges Zusammentreffen von Umständen, die es dem behandelnden inneren Arzte (Kriege) ermöglichten, die Diagnose der Perforation so frühzeitig zu stellen, dass beim Eintreten des verhängnissvollen Ereignisses alle Schädlichkeiten möglichst abgehalten waren und die Berstung bei fast ganz leerem Magen von Statten ging. 6 Stunden später eröffnete der zugezogene Chirurg (Heusner) den Bauch, fand nach längerem Suchen die diagnosticirte Durchbruchsstelle an der vorderen Wand

¹⁾ Auszugsweise vorgetragen am 1. Sitzungstage des XXIV. Congresses der Deutschen Gesellschaft für Chirurgie zu Berlin, 17. April 1895.

des Magens, 3 Ctm. von der Cardia entfernt. Eine allgemeine Bauchfellentzündung war zur Zeit des Eingriffes noch nicht vorhanden, nur in der nächsten Umgebung des Magenloches fanden sich leichte fibrinöse Beläge. Unter grossen Schwierigkeiten wurde das Magenloch vernäht; die Bauchwunde drainirte man mit einem Jodoformgazestreifen. Der Heilungsverlauf war anfangs gut, doch entwickelte sich 5 Wochen später ein linksseitiges stinkendes Empyem, nach dessen Entleerung durch Rippenresection ungestörte Reconvalescenz eintrat.

Alle anderen Fälle, in denen bisher die Operation ausgeführt ist, sind tödtlich verlaufen. Freilich sind auch niemals die Umstände, unter denen der Eingriff stattfand, wieder so günstig gewesen, wie sie Kriege und Heusner vorfanden, sondern stets war schon eine mehr oder weniger weit vorgeschrittene eitrige Bauchfellentzündung vorhanden, weil die Perforation schon längere Zeit bestanden hatte und wahrscheinlich auch meist bei gefülltem Magen eingetreten war. Da die letzterwähnten Fälle aber offenbar die Regel bilden, ist die Gefahr vorhanden, dass die Operation bei den inneren Collegen in Folge ihres regelmässigen Misserfolges allmählich in Misskredit geräth, und dass sie sich ferner nicht so leicht entschliessen werden, die nach den bisherigen Erfahrungen doch rettungslos dem Tode Geweihten noch einer Operation unterwerfen zu lassen. Es gereicht mir daher zu ganz besonderer Freude, endlich einmal durch einen glücklich verlaufenen Fall die Berechtigung des operativen Eingreifens auch bei bereits weit vorgeschrittener Perforationsperitonitis nachweisen zu können.

Ich bin zufällig innerhalb 14 Tagen zweimal in die Lage gekommen, die Bauchhöhle wegen eitriger Bauchfellentzündung öffnen zu müssen, die sich als von geborstenem runden Magengeschwür ausgehend erwies. Beide Male handelte es sich um junge Mädchen, die unter peritonitischen Zeichen in die damals noch unter meiner Leitung stehende innere Abtheilung des Stettiner Städtischen Krankenhauses eingebracht wurden, ohne dass die genaueste Anamnese bei ihnen auf ein vorausgegangenes ernstes Magenleiden hätte schliessen lassen. Jedesmal wurde nur die Diagnose „Peritonitis des oberen Bauchraumes“ gestellt, und erst bei der Operation der Magen als Ausgangspunkt der Entzündung erkannt. Der erste Fall verlief tödtlich, der zweite ging in Heilung über.

I. Marie Hart, Dienstmädchen, 21 J. (27. 11.—3. 12. 94 †) soll nach Aussage ihrer Herrschaft immer gesund gewesen sein, bis sie vor 14 Tagen einen plötzlichen Ohnmachtsanfall bekam, der nach kurzer Zeit vorüberging. Vor 8 Tagen erkrankte sie wiederum plötzlich mit Unwohlsein, heftigen Leibscherzen; auch soll sie in den letzten Tagen gefiebert haben. Sie selbst giebt erst auf eindringliches Befragen nach der Operation an, früher zuweilen Magenschmerzen gehabt zu haben. Erbrechen soll nie aufgetreten sein, ebenso wenig lassen sich Angaben betreffs vorausgegangener Magenblutung ermitteln. — Patientin, ein kräftiges Mädchen, macht bei der Aufnahme einen schwerkranken Eindruck, das Sensorium ist erheblich benommen, das Gesicht geröthet, mässige Prostration, ausgesprochener Herpes an der Unterlippe, Zunge stark belegt. Stuhlgang ist seit mehreren Tagen angehalten und erfolgt am 29. auf Glycerineinspritzung geformt und von bräunlich-grüner Farbe. Starker Foetor ex ore, der schon dem Dienstherrn aufgefallen war. Die Kranke soll draussen wiederholt gebrochen haben, hier hat sie nur einmal etwas ausgewürgt. Der Bauch ist ziemlich gleichmässig aufgetrieben, und überall sehr druckempfindlich, namentlich unterhalb des linken Rippenbogens, jedoch auch im Epigastrium. Etwas weniger empfindlich sind die unteren Theile des Bauches. Fieber bis 39,5°, ohne bestimmten Typus. — Nach Opiumbehandlung lässt das Brechen sofort nach und es bessert sich auch das Allgemeinbefinden, die Empfindlichkeit des Bauches und der Meteorismus lassen etwas nach, so dass man mit ziemlicher Sicherheit feststellen kann, dass ein perityphlitisches Exsudat nicht vorhanden ist. Auch die Untersuchung per rectum und vaginam (virgo) ergiebt keinen Anhaltspunkt für die Entstehung der Peritonitis. 1. 12. Da die Erscheinungen zwar nicht stürmischer wurden, jedoch das Fieber nicht nachliess und die Kranke sehr herunterkam, so wurde ein Eingriff beschlossen, zumal sich heute eine auffallende flache Hervorwölbung der Regio epigastrica gezeigt hatte, die auch eine leichte Dämpfung des Percussionsschalles, anscheinend etwas weiter nach links als nach rechts die Mittellinie überschreitend, darbot. Eine Vergrösserung der Leber war percutorisch bei dem allgemeinen Meteorismus nicht festzustellen, sicherlich bestand aber auch keine Verkleinerung oder gar Verschwinden der Leberdämpfung. — In leichter Chloroformnarkose wurde mit einer langen Hohnadel vorsichtig eine Punction handbreit unterhalb des Proc. xiphoideus ausgeführt, die eine völlig klare gelbe Flüssigkeit zu Tage förderte. Es wird darauf durch einen vom Schwertfortsatze bis zur Mitte zwischen Schwertfortsatz und Nabel reichenden Schnitt die Bauchhöhle eröffnet. Es ergiesst sich eine Menge anfangs klarer, in den tieferen Schichten etwas trüber, weder übel noch sauer riechender Flüssigkeit. Beim Auseinanderziehen der absichtlich nicht gross angelegten Bauchwunde zeigt sich, dass in ihrem Grunde der vergrösserte linke Leberlappen liegt, der mit dicken frischen Fibrinlagen überzogen und mit der vorderen Bauchwand anscheinend verklebt ist. Da der Ausgangspunkt der Peritonitis klinisch nicht festzustellen war, und die Möglichkeit einer umschriebenen, vielleicht durch einen Leberabscess verursachten Peritonitis nicht ausgeschlossen werden konnte, so begnügte ich mich zunächst mit dem geschilderten Eingriffe, um etwaige

Verklebungen nicht zu zerreißen und um die vielleicht umschriebene Entzündung nicht unnöthiger Weise in den übrigen Bauchraum zu verbreiten. Bei dem schwer septischen Zustande der Kranken, die in der letzten Zeit auch noch ein eigenthümliches, an septische Embolien erinnerndes hämorrhagisches Exanthem am linken Arme gezeigt hatte und bei dem Mangel jedes klinischen Zeichens für die Quelle der Infection schien es mir gerathen, zunächst die Wirkung des geschilderten Eingriffes abzuwarten und von weiterem Nachsuchen in der Bauchhöhle vorläufig Abstand zu nehmen. Die Bauchwunde wird mit Jodoformgaze ausgestopft und mit einem Holzfaserkissenverbande bedeckt. — Es tritt darauf eine starke Durchfeuchtung des Verbandes, erheblicher Nachlass der Schmerzen und eine auffallende Anschwellung des ganzen Bauches, jedoch kein Nachlass des Fiebers und weiterer Kräfteverfall ein, so dass am 3. 12. eine weitere Operation vorgenommen wird. — Leichte Chloroformnarkose. Nach Herausnahme des Tampons zeigt sich, dass die Fibrinbeläge auf der vorderen Leberfläche fast ganz verschwunden sind. Da es scheint, als ob der zu Tage liegende Theil der Leber sich etwas weicher anfühlt, so wird eine Probeponction und eine Probeincision mit dem Pacquelin in das Lebergewebe gemacht, doch ohne Ergebniss. Es wird darauf der Bauchschnitt bis zum Nabel verlängert. Die Percussion hatte schon vorher ergeben, bei dem inzwischen verminderten Meteorismus, dass die Leber beträchtlich vergrössert war und zwar bis etwa 2 Querfinger oberhalb des Nabels reichte, jedoch war ihre untere Grenze gradlinig und in der Gallenblasengegend fand sich nichts Ungewöhnliches. Es wurde nun die Leber vorsichtig in die Höhe gehoben. Sie zeigte auch an ihrer unteren Fläche Exsudat, und beim tieferen Hineingehen zwischen Leber und Magen kam nach Trennung einiger frischer Verklebungen noch mehr Flüssigkeit von entschieden saurem Geruche zum Vorschein. Nach diesem Befunde war an dem Vorhandensein einer Magenperforation nicht mehr zu zweifeln, und ich fand sie denn auch nach einigem Suchen in Gestalt eines erbsengrossen, scharfen runden Loches in der vorderen Magenwand, in der Nähe der kleinen Curvatur, etwa 3 Querfinger links von der Mittellinie. Um die kranke Stelle zugänglich zu machen, wurde auf den Längsschnitt ein Querschnitt nach links durch die Bauchdecken geführt, und während die Leber stark nach oben gedrängt wurde, das Loch im Magen durch 15—20 Serosanähte möglichst genau verschlossen. Der von Exsudat und Mageninhalt erfüllte Raum zwischen Leber und Magen wird nach gründlicher Reinigung mittels trockener Gazebäusche mit Jodoformgaze ausgestopft, der untere Theil der Bauchwunde zugenäht. Tod 18 Stunden nach der Operation.

Die Section ergab ein fünfpfennigstückgrosses, kraterförmiges Geschwür an der vorderen Magenwand, dicht an der kleinen Curvatur, 6 cm entfernt von der Cardia. Die etwa erbsengrosse Perforation war durch die zum Theil durchgeschnittenen Nähte nicht völlig genau verschlossen. Zwischen Leber und Zwerchfell, zwischen Magen und Leber, namentlich aber zwischen Milz und Magen und an der linken Zwerchfellkuppel finden sich noch ziemlich reichliche Eiteransammlungen. Der vom Colon transversum abwärts gelegene

Theil der Bauchhöhle sowie das kleine Becken ist völlig frei von Eiter und zeigt ein glattes spiegelndes Bauchfell.

II. Wilhelmine Gromoll, 16 J., Dienstmädchen aus Glowitz, Kr. Stolp, (12. 12. 94—19. 2. 95). Patientin wird in schwer krankem Zustande eingeliefert, nachdem sie am 10. 12. plötzlich mit heftigen Leibschmerzen und Verstopfung erkrankt ist, Erbrechen ist nicht vorhanden gewesen. Von früheren Krankheiten macht die Patientin keinerlei Angaben. (Nachträglich sagt ihr Mitdienstmädchen aus, dass Pat. schon seit October magenleidend gewesen sei und häufig über Magenschmerzen geklagt habe.) — Stat. praesens 12. 12. 94. Kleines, mässig genährtes Mädchen. Gesicht stark geröthet, von leidendem Ausdruck. Temperatur 39,3. Bauch allgemein und gleichmässig aufgetrieben, jedoch nicht sehr hochgradig und überall sehr druckempfindlich. Eine Dämpfung ist nirgends zu constatiren. Leberdämpfung vorhanden. Puls 132, mässig kräftig. An den virginellen Genitalien kein besonderer Befund. Ordination: Tct. Opii simpl. zuerst 15 Tr., dann zweistündlich 5 Tropfen. Priessnitz'scher Umschlag auf den Leib. Glycerineinspritzungen in den Mastdarm bleiben ohne Erfolg. Am 13. erfolgt auf hohe Wassereinflüsse etwas breiiger Stuhlgang. Das Bewusstsein ist noch immer stark benommen. Die Zunge weisslich belegt und feucht. Am 14. ist in Folge der Opiumbehandlung die Empfindlichkeit des Leibes, namentlich in den unteren Theilen, etwas geringer und der Leib fühlt sich weicher an. Dämpfung ist auch jetzt nicht festzustellen. Dagegen scheint die Gegend zwischen Processus xiphoideus und Nabel eine etwas stärkere Resistenz darzubieten, was indess bei dem hochgradigen Meteorismus schwer zu fühlen ist und in Folge dessen keine sicheren Schlüsse erlaubt.

Operation am 14. 12. 94 in halber Chloroformnarkose. Laparotomie in der Regio epigastrica. Im Verlaufe der Operation wird der Schnitt bis handbreit unterhalb des Nabels fortgesetzt und links unterhalb des Rippenbogens noch ein langer Querschnitt hinzugefügt.

Bei der Eröffnung des Oberbauchraums tritt etwas Luft aus und es findet sich massenhafter deutlich fäculent riechender Eiter. Die Leber ist mit der vorderen Magenwand durch frische dicke fibrinöse Auflagerungen verklebt. Nach der fäculenten Beschaffenheit des Exsudates wurde zunächst der Magen als Ort der Perforation nicht vermuthet, obwohl die Fibrinmassen zwischen Magen und Leber darauf hinwiesen. So wurde zunächst das namentlich nach der Milzgegend zu dick mit fibrinös-eitrigen Auflagerungen bedeckte Quercolon sorgfältig abgesucht, und als sich hier nichts fand, der Schnitt nach unten vergrössert, und der grösste Theil des Dünndarms ausgepackt und untersucht, wobei sich herausstellte, dass der untere Bauchraum frei von Entzündung war und die Dünndärme ein spiegelnd glattes Bauchfell darboten. Nachdem mit dem Absuchen des Dün- und Dickdarmes viel Zeit vergeudet worden war, wurde der Magen einer nochmaligen genauen Untersuchung unterworfen, und die Perforationsöffnung in ihm gefunden, an der vorderen Fläche, etwa 3 Querfinger von der grossen Curvatur entfernt, von der Grösse einer Erbse, aus der sich fäculent riechender Mageninhalt ergiesst.

Das Loch im Magen wird, nachdem seine Umgebung von den fibrinös-eitrigen Auflagerungen gereinigt worden, mit 15—20 mehrfachen Serosanähten versorgt. Die das Geschwür umgebende Magenwand scheint im Umfange eines Zehnpfennigstückes verhärtet zu sein. Dem Ansatz des Zwerchfelles entsprechend wird in der linken und rechten Brustwand je eine grosse Oeffnung angelegt und beiderseits je ein etwa 20 cm langes dickes Gummirohr der unteren Fläche des Zwerchfells entlang eingeführt, nachdem der Kuppelraum des Zwerchfells, die obere Fläche der Leber und der Raum zwischen Milz, Quercolon und Magen mittels langgestielter trockener Tupfer von den fingerdicken fibrinösen Auflagerungen und Eitermassen gereinigt worden war. Namentlich aus dem linksseitigen Drainrohr fliesst noch viel Eiter aus der Bauchhöhle ab. Die Bauchwunde wird bis auf einen fünfmarkstückgrossen Raum, an dem Winkel zwischen Längs- und Querschnitt, verschlossen, nachdem der Raum zwischen Leber und Magen mit Jodoformgaze tamponirt und das Ende aus der Wunde herausgeleitet worden war.

Das Befinden nach der Operation war ein verhältnissmässig gutes, wenngleich Fieberabfall zunächst nicht eintrat. Die Pulsfrequenz ging sofort herunter und erreichte in den ersten 7 Tagen nach der Operation nur noch einmal 130. In den ersten 4 Tagen nach der Operation wurde täglich eine Magenausspülung gemacht und dabei geringe Speisereste mit viel Schleim von leicht fäculentem Geruche entleert. 16. 12. Erster Verbandwechsel. Es werden nun die obersten, stark mit serösen Flüssigkeiten durchtränkten Verbandstücke abgenommen und erneuert. — Es erfolgt etwas Stuhlgang. 20. 12. Noch immer etwas Fieber in den letzten Tagen. Puls bedeutend langsamer. Stuhl erfolgt trotz wiederholter Opiumgaben ziemlich regelmässig. Verbandwechsel: Entfernung verschiedener Nähte. Kürzung der seitlichen Drains. An der queren Bauchwunde ist eine Retention zu constatiren, es wurden hier einige Fäden herausgenommen, die Wunde etwas eröffnet und mit Jodoformgaze ausgestopft. 23. 12. Pat. klagt seit gestern über Stechen in der Brust und Behinderung der Athmung; genau kann sie die Stelle der Schmerzen nicht bestimmen. Sämmtliche Nähte der inzwischen fest verklebten Bauchwunde werden entfernt. Aus der Bauchhöhle findet noch immer reichliche Eiterabsonderung statt. Links in der hinteren Axillarlinie findet sich eine im 6. Intercostalraume beginnende, 2 Querfinger herabreichende Dämpfung, die sich nach der Wirbelsäule zu in etwas geringerem Grade ausbreitet. Ueber der gedämpften Partie ist Bronchialathmen zu hören, daneben leises Knistern, Rasseln und Reiben. Probepunction negativ. Rechts in der hinteren Axillarlinie pleuritische Reiben und verschärftes Athmen. 27. 12. Die Athembeschwerden dauern an. Eine nochmalige Probepunction ist wieder ergebnisslos. 2. 1. Nachdem die Temperatur sich in den letzten Tagen unter 38° gehalten hatte, steigt sie wieder auf 39°, bei immer noch vorhandenen Athembeschwerden. Es besteht der Verdacht, dass sich im Anschluss an die Eiterung zwischen Leber und Magen auch eine Eiterung im hinteren Zwerchfellsraum entwickelt (subphrenischer Abscess), wofür die pleuritischen Erscheinungen

und die Dämpfung im linken Unterlappen sprechen. Neuerdings werden namentlich Schmerzen in der rechten Axillarlinie, in der Gegend der dort angelegten Oeffnung, geklagt, und es wird deshalb, um eine etwaige Eiteransammlung zu entleeren, in Chloroformnarkose die Oeffnung nach hinten dilatirt, wobei sich das Unglück ereignet, dass die Pleurahöhle eröffnet wird. Sie wird sofort wieder mit Catgut geschlossen, und es verläuft die Verletzung des Brustfelles ohne weitere Folgen. Eine Eiterung wird nirgends gefunden. Bald nach diesem resultatlosen Eingriffe lassen die Schmerzen nach, auch das Fieber fällt ganz ab. Am 9. 1. werden die Drains aus den seitlichen Oeffnungen ganz entfernt. Am 14. 1. die noch immer ziemlich grosse, aber fast gar nicht mehr secerirende Bäuchwunde durch Nähte verkleinert. Der weitere Verlauf bietet nichts Besonderes dar. Pat. nimmt rasch an Körpergewicht zu (9. 1. 38 Kilo, 15. 2. 46 Kilo) und verlässt am 19. 2. blühend und in völliger Gesundheit das Krankenhaus. Zum Schutze der gut vernarbten Wunden hat sie eine Bauchbinde erhalten.

Bezüglich der Ernährung der Kranken nach der Operation ist noch nachzutragen, dass sie von Anfang an nur per os ernährt wurde, und zwar gestattete ich ihr sofort nach der Operation kleine Schlucke einer wenig gesalzenen Fleischbrühe und etwas Haferschleim zu nehmen, sowie kleine Schlucke Portwein. Vom 18. 12. ab bekam sie noch mehr Fleischbrühe und 2 Eier. Zu Milch und fester Nahrung ging man am 9. 1. 95 über (fein gehackten Braten, Kartoffelpüree), am 13. 1. Semmel, am 15. 1. rohen geschabten Schinken, vom 19. 1. ab täglich 1 Kalbscotelette.

Ich stelle Ihnen heute die Kranke im besten Wohlsein vor.

Es mögen nun den Krankengeschichten noch einige Bemerkungen über die Diagnose und Behandlung der vom Magen ausgehenden Perforationsperitonitis hinzugefügt werden. Zunächst sehen wir aus unseren beiden Fällen, dass die Anamnese uns ganz im Stiche gelassen hat. Die Kranken wussten gar nicht, dass sie schwer magenleidend waren und wir konnten erst nach der Operation, als wir wussten, um was es sich handelte, ermitteln, dass sie früher ab und zu an Magenschmerzen gelitten hatten. Man wird also in Zukunft in ähnlichen Fällen der Anamnese, namentlich wenn sie kein positives Ergebniss hat, in dieser Beziehung keinen grossen Werth beilegen dürfen.

Das Eintreten der Perforation des bis dahin völlig verborgenen Magengeschwürs kennzeichnete sich jedesmal durch plötzliche heftige Leibschmerzen. Im ersten Fall ist schon 8 Tage vorher ein vorübergehender Ohnmachtsanfall aufgetreten. An den ersten Schmerzanfall schloss sich eine fieberhafte Erkrankung, die im Fall I nach 8 Tagen, im Falle II nach 2 Tagen

zur Aufnahme in das Krankenhaus führte. Hier wurde zunächst nur die Diagnose auf eine Peritonitis des oberen Bauchraumes gestellt, deren Ausgangspunkt unbestimmbar war. Im Falle I bestanden ausser den örtlichen Zeichen (Aufgetriebensein und Empfindlichkeit des Oberbauches, leichte Brechneigung, Verstopfung) noch Zeichen schwerer Sepsis, die die Diagnose noch unklarer machten. Ein Verschwinden der Leberdämpfung wurde beidemale nicht festgestellt. Im Gegentheil bei Marie Hart war die Leber als abnorm gross nachzuweisen, nachdem das vor der Leber liegende klare Exsudat entfernt worden war. Hier fand sich kein Gas im Exsudate vor, wohl aber im Falle Gromoll, bei dem aber ebenfalls keine Verkleinerung der Leberdämpfung nachzuweisen war.

Die Operation fand im Falle I am 11. resp. 13. Tage, im Falle II am 4. Tage nach dem Eintreten der Perforation statt. In beiden Fällen handelte es sich, wie die Operation ergab, um diffuse Peritonitis im freien Bauchfellraume, ohne jede Spur von Verwachsungen. Trotzdem war die Entzündung völlig auf den oberen Bauchraum beschränkt, erfüllte also nur den Raum von der Zwerchfellkuppel abwärts bis zum Colon transversum. In dem tödtlich verlaufenen Falle Hart war selbst bei der Section keine Eiterung im Unterbauchraume zu finden, trotzdem die Krankheit 14 Tage lang gedauert hatte. Auf diese offenbare Neigung der durch Magengeschwüre bedingten Peritonitis, sich auf den oberen Bauchraum zu beschränken, werden wir noch zurückkommen.

Den Grund zum operativen Einschreiten gab in beiden Fällen die diagnosticirte eitrige Peritonitis, über deren Ursache zunächst nichts zu ermitteln war. Im Falle Hart blieb sie auch nach der ersten Operation noch unklar, da das Krankheitsbild durch allerlei schwere Allgemeinsymptome verdunkelt war. Erst als die Bauchhöhle bei der 2. Operation breit eröffnet war, ergab sich die Diagnose des perforirten Magengeschwüres sofort aus dem saurem Geruche des entgegenströmenden Exsudates. Ich erinnere mich aus meiner pathologisch-anatomischen Praxis an mehr als einem Fall, in dem ich bei der Section aus diesem eigenthümlichen sauren Geruche beim ersten Schnitte die Diagnose: Peritonitis nach Magen-

perforation stellen konnte. Diese alte Erfahrung hat sich mir also auch bei Fall I bestätigt, allerdings erst nach freier Eröffnung der Bauchhöhle. Indessen hat sie mich bei Fall II völlig im Stiche gelassen, indem hier das Exsudat nicht sauer, sondern deutlich fäculent roch. Offenbar war durch die Brechbewegungen Darminhalt in den Magen gelangt. Da ich nach meinen bisherigen Erfahrungen annahm, dass der saure Geruch für Magenperforation pathognomonisch sei, verlor ich hier viel Zeit, indem ich das Loch an anderen Stellen des Darmkanals suchte.

Was die Schnittführung betrifft, so war ich in beiden Fällen genöthigt, auf den Schnitt zwischen Schwertfortsatz und Nabel noch einen Querschnitt nach links zu setzen, um die perforirte Stelle der Magenwand zugänglich zu machen. Die Fortsetzung des Schnittes über den Nabel abwärts bei Fall Gromoll bezweckte nur die Revision und Auspackung des Dünndarms; sie wäre zu vermeiden gewesen, wenn die Diagnose der Magenperforation gleich gestellt worden wäre.

Das Loch im Magen wurde durch 15—20 tiefgreifende und oberflächliche feine Seidennähte möglichst exact verschlossen. Eine Excision der krankhaften Stelle halte ich nicht für rathsam, da sie den Eingriff unnöthigerweise compliciren würde. Der vernähte Magen wird darauf wieder in die Bauchhöhle versenkt.

Nachdem man auf diese Weise die Quelle der Infection verschlossen hat, gilt es ihre bereits eingetretenen Folgen, die eitrige Peritonitis zu bekämpfen. Es kommt hierbei zu Statten, dass, wie schon oben bemerkt, die Entzündung sich anfangs und oft auch im weiteren Verlaufe auf den oberen Bauchraum beschränkt. Indessen ist trotzdem, wie die bisherigen Misserfolge beweisen, die Lösung der Aufgabe eine sehr schwierige. Zunächst gilt es, das bereits vorhandene Exsudat zu entfernen. Dies geschieht durch gründliche Reinigung mittels steriler trockener Gazetupfer, die an langen Haltern befestigt sind, und mit deren Hülfe man die ganze Zwerchfellkuppel auswischen kann. Spülungen mit Flüssigkeiten sind zu vermeiden, da hierdurch nur die Infectionskeime in die übrige noch freie Bauchhöhle geschwemmt werden. Der Zweck der Reinigung ist natürlich nur ein mechanischer, mit der Entleerung

des Exsudates und dem Wegwischen der gebildeten Eiter- und Fibrinmassen ist der inficirte Bauchraum noch nicht desinficirt. Wir wissen aber aus Erfahrungen bei äusseren Phlegmonen, dass es im Allgemeinen gar nicht darauf ankommt, den Eiterherd sofort völlig aus dem Körper zu eliminiren, sondern dass die schwerste Pflégmone sofort zum Stillstand kommt, wenn wir dem Eiter durch einen grossen, vollkommen entspannenden Schnitt freien Abfluss nach aussen verschaffen. Dies ist freilich an der Bauchhöhle unmöglich auszuführen. Ich bin deshalb in der Weise vorgegangen, dass ich den vorderen Theil des Oberbauchraumes, den Raum zwischen Leber und Magen, mit Jodoformgaze tamponirt habe, um die hier noch nachträglich gebildeten Absonderungen aus der zum Theil offen gelassenen Bauchwunde herauszuleiten. Den Kuppelraum des Zwerchfells habe ich beiderseits mit einem sehr dicken und langen Drainrohr versehen, welches rechts zwischen Leber und Zwerchfell, links zwischen Magen und Zwerchfell hoch hinauf eingeschoben wurde und nach aussen durch eine an die Brustwand rechts und links angelegte Oeffnung herausgeleitet wurde. Die günstige Erfahrung in dem Falle Gromoll beweist, dass dies Verfahren zweckmässig ist und in ferneren Fällen angewandt zu werden verdient. Retention vom Eiter im Zwerchfellraum mit secundären subphrenischen Abscessen ist jedenfalls eine der Hauptgefahren der Perforationsperitonitis im oberen Bauchraume. Auch der Kriege'sche Fall, bei dem bei der Operation kaum Peritonitis nachweisbar war, erkrankte noch secundär an einem jedenfalls in Beziehung zum Zwerchfell stehenden linksseitigen Empyeme. Auch in meinem Falle waren Reizerscheinungen in der linken Pleura vorhanden, die indessen von selbst zurückgingen. Vielleicht würde es deshalb zweckmässig sein, auch noch gleich eine Oeffnung im hinteren Theile des linken Zwerchfelles, nahe der Wirbelsäule, anzulegen, und von hier aus ein Drainrohr bis zur Bursa omentalis einzuführen.

Bezüglich der Ernährung sei noch erwähnt, dass ich schon seit längerer Zeit nach allen Magenoperationen kein Bedenken trage, sofort oder wenigstens innerhalb der ersten 24 Stunden leicht verdauliche flüssige Nahrung durch den Mund aufnehmen zu lassen, und in solchen Fällen auf den Gebrauch von Nährclystieren ganz

verzichte. Ich lasse in den ersten Tagen kleine Schlucke einer schwach gesalzenen Fleischbrühe und etwas Wein nehmen, und gehe, wenn die Heilung gesichert ist, nach 8 Tagen zu reichlicherer flüssiger Nahrung (Eier) über. Vor dem Genusse von Milch ist in den ersten Tagen dringend zu warnen, da sie zu dicken käsigen Klumpen gerinnt, die die Magennähte rein mechanisch auseinander sprengen können.

XXXIII.

(Aus der Königlichen chirurgischen Poliklinik und dem
Anschar-Krankenhaus zu Kiel.)

Zur Behandlung der narbigen Speise- röhrenverengung.

(Mit Krankenvorstellung¹).

Von

Professor Ferd. Petersen.

(Mit 3 Figuren.)

M. H.! Der junge Mann, den ich Ihnen hier vorstellen möchte, hatte als 15 jähr. Gymnasiast in Husum am 9. Mai 1890 das Unglück, in der Meinung Wein vor sich zu haben, concentrirte Seifenlauge zu trinken. Er trank sofort Milch nach und erbrach heftig, hatte aber bis zum anderen Morgen die heftigsten Leibschmerzen, so dass er im Bett nur sitzen konnte. Alsdann war er von Schmerzen ganz frei. Schlucken konnte der Kranke zunächst garnicht, am zweiten Tage aber stellte sich die Schluckfähigkeit in geringem Grade wieder her und besserte sich soweit, dass nicht nur Milch und weichgekochte Eier, sondern auch festere Speisen genossen werden konnten. Die Behandlung war zunächst medicamentös, von Ende Mai an wurde sondirt. Trotz der Sondirung verschlimmerte sich der Zustand immer mehr. In der ersten Hälfte des Juni konnte der Kranke noch gut trinken, in der zweiten Hälfte jedoch nur 2—3 mal am Tage mit Mühe Flüssigkeiten herunterbringen, schliesslich aber auch den Speichel nicht mehr verschlucken. Merkwürdig war, dass er besser Bier und Wein als Milch und Wasser schlucken konnte, und dass bisweilen eine vorübergehende Besserung eintrat, so dass er sogar aufgeweichten Zwieback geniessen konnte. Die Sonde, die erst ganz gut bis in den Magen gelangte, blieb jetzt in der Speiseröhre stecken. Von dem behandelnden Arzte wurden damals schon zwei Verengungen festgestellt, deren Vorhanden-

¹) Vortrag, gehalten am 2. Sitzungstage des XXIV. Congresses der Deutschen Gesellschaft f. Chirurgie zu Berlin, 17. April 1895.

sein später bestätigt wurde. Die obere sass ungefähr in der Höhe der Luft-röhrengabelung, die andere in der Höhe der Cardia.

Infolge der geringen Nahrungsaufnahme war die Abmagerung sehr bedeutend: während er vor dem Unfall 50 Kilo gewogen hatte, betrug das Gewicht Anfang Juli nur 36 Kilo.

Am 7. Juli wurde der Kranke in die medicinische Klinik zu Kiel aufgenommen und acht Tage lang vergebens einer Sondenbehandlung unterworfen. Die obere Verengung war für eine ganz dünne Sonde durchgängig, die untere war undurchgängig. Durch Nährklystiere wurde versucht, den Kranken, dessen subjectives Befinden gut war, und der nur über beständiges Hungergefühl und sehr gesteigerte Speichelabsonderung klagte, bei Kräften zu erhalten.

Der Kranke kam dann auf die chirurgische Klinik, wo ebenfalls zunächst Sondirungsversuche gemacht wurden. 33,5 Ctm. hinter der Zahnreihe befand sich eine Verengung, die auch die dünnsten Sonden nicht durchdringen liess. Beim Schlucken vernahm man mittelst des Hörrohrs ein Stenosengeräusch.

Die Sondirungsversuche mit den verschiedensten Sonden, die in den Tagen nach der Aufnahme fortgesetzt wurden, blieben vollkommen erfolglos. Da das Schlucken dabei immer schlechter wurde, so schritt man am 19. Juli zur Operation. In der Narkose wurde zwei Finger breit nach links von der Mittellinie ein Längsschnitt durch die Bauchdecken gemacht. Nachdem zuerst verschiedentlich der Dickdarm gefasst worden war, wurde zuletzt der Magen hervorgezogen und durch dichtstehende Seidennähte in der Bauchwunde befestigt. Die Wunde wurde ausgestopft. In den folgenden Tagen ging das Schlucken wieder besser, doch sank das Gewicht von 36 Kilo vor der Operation bis auf 35 Kilo am 26. Juli, an welchem Tage der zweite Theil der Operation, die Oeffnung des Magens, vorgenommen, und ein Gummirohr eingeführt wurde, durch das jetzt die Ernährung in der gewöhnlichen, bekannten Weise stattfand. Anfang August hörte die Möglichkeit des Schluckens auf natürlichem Wege vollständig auf, auch das Schlucken des Speichels. Die Versuche, vom Magen aus die Verengung zu sondiren, scheiterten sämmtlich. Bei diesen Versuchen verspürte der Kranke Schmerzen in der linken Schulter. Auffallender Weise nahm das Gewicht zunächst nicht zu, so dass der Kranke am 9. August auch nur 35 Kilo wog. Am 18. August hatte er 100 Gr. gewonnen, am 20. August wurde er entlassen. Zu Hause vergrösserte sich das Gewicht in den ersten 4 Wochen um 10 Kilo, nachher ging es damit etwas langsamer.

Am 15. Oktober wurde der Kranke wieder in die medicinische Klinik aufgenommen. Während seines 6wöchigen Aufenthaltes dort wurden wieder Sondirungsversuche vom Munde, wie vom Magen aus gemacht, und Untersuchungen der Magenbewegungen angestellt. Eine Erweiterung der Verengung gelang nicht, und der Kranke, der auch die Geduld verlor, wurde im December ungeheilt entlassen.

Erwähnenswerth bleibt der weitere Verlauf, der von dem Kranken selbst in einem Schreiben folgendermaassen geschildert wird:

„Ungefähr 14 Tage vor Weihnachten musste ich oft eine sehr übelriechende Masse aus der Speiseröhre erbrechen. Da plötzlich, wenige Tage vor Weihnachten 1890, konnte ich wieder den Speichel herunterschlucken und auch etwas trinken. Das Trinken ging von Tag zu Tag besser. Im Februar und März 1891 konnte ich sogar feste Speisen wie Brod- und Mehlklösse auf natürlichem Wege geniessen. Anfang April stellte sich plötzlich beim Essen fester Speisen ein brennender Schmerz oben in der Speiseröhre ein. Ich konnte dann nichts herunterbringen, auch bildete sich dann viel Speichel. Seit Anfang April 1891 war es mit dem Essen und Trinken bald gut, bald schlecht. Zu einer Zeit konnte ich kaum Flüssigkeiten geniessen, dann plötzlich wieder feste Speisen herunterbringen. Da ich aber durch mein Rohr zu jeder Zeit und jede beliebige Speise geniessen konnte, ging meine körperliche Entwicklung normal vor sich.“

Ich vermuthete, dass es sich um Divertikelbildung oberhalb der obern, excentrisch sitzenden Verengung gehandelt hat, die dieses wechselnde Verhalten veranlasste.

Im Frühjahr 1894 wurde ich von meinem Freunde, Dr. Siemers in Garding, gefragt, ob ich noch einen Versuch machen wolle, dem Kranken zu helfen. Ich erklärte mich dazu bereit. Nachdem ich jedoch den Verlauf der ganzen Sache näher kennen gelernt hatte, konnte ich mir allerdings nicht verhehlen, dass ein Versuch ziemlich aussichtslos sein würde, war doch von sachkundigster Seite durch längere Zeit hindurch vergebens alles versucht worden, um wieder normale Verhältnisse herzustellen. Indessen, ich hatte einmal a gesagt, und musste nun, da der Kranke kam, auch b sagen, und dann dachte ich auch, könnte man bei diesem Wechsel der Möglichkeit des Schluckens vielleicht einen günstigen Augenblick erhoffen und eine Sonde durchbringen.

So kam der Kranke am 21. Mai vorigen Jahres in meine poliklinische Behandlung. Ich versuchte zunächst eine ganz feine Harnröhrensonde durchzubringen, was aber nicht gelang. Ungefähr in der Gegend der Theilungsstelle der Luftröhre wurde die Sonde aufgehalten, aber nicht festgehalten. Ich mühte mich ungefähr 8 Tage damit ab, bis auf einmal ohne besondere Schwierigkeit die Sonde so weit hinein glitt, wie sie sich überhaupt einführen liess. In der Folge kamen wir das eine Mal durch, das andere Mal nicht, fanden dann aber bald, dass wir mit der Sonde an der linken Seite der Speiseröhre hinunter gehen mussten. Wenn wir das thaten, kamen wir entweder gleich oder nach einigen Versuchen durch die Verengung, die dabei allmählich etwas erweitert wurde. Es handelte sich also um eine excentrische Striktur. Wir nahmen dann Magensonden, mit denen wir das Vorhandensein einer sehr engen, aber concentrischen Stricture, dicht oberhalb der Cardia feststellen konnten. Diese untere Verengung, die nur eine feine Fischbeinsonde

(No. 5 Charrière) durchdringen liess, leistete unserer Behandlung hartnäckigen Widerstand, während die Erweiterung der oberen Verengung verhältnissmässig leicht von statten ging. Als wir mit der Bougiecur nicht mehr aus der Stelle kamen, liess ich eine durchbohrte, nach unten kegelförmig zugespitzte gestielte Metallolive anfertigen, die ich über eine, bis in den Magen geführte Fischbeinsonde schob. Fig. 1. Ich zeige Ihnen hier zwei Exemplare dieses Instruments, ein dünnes No. 22 und ein dickeres No. 28. Die dickere Olive konnte ich schliesslich durch die obere verengte Stelle hindurchbringen, während die untere Stricture trotz aller Mühe nicht einmal die kleine Olive passiren liess. Nach dem, was ich jetzt weiss, glaube ich, dass eine dünnere Olive durchgekommen wäre, der Anfertigung einer solchen standen jedoch zu grosse technische Schwierigkeiten entgegen. Das Schlucken ging während dieser Zeit nur mässig, bald ganz schlecht, bald etwas besser. In der ersten Zeit konnte der Kranke unmittelbar nach dem Sondiren den Speichel nicht verschlucken, erst nach $\frac{1}{4}$ Stunde gelang ihm das wieder.

Fig. 1.



Da wir nun auf diese Weise nicht mehr vorwärts kamen, beschlossen wir, die Erweiterung von der Magenseite her zu versuchen. Ein Sondiren von hier aus war schon früher verschiedentlich vergebens versucht worden und versprach deshalb keinen Erfolg. So schlugen wir denn Anfang Juli das Kraske'sche Verfahren ein. Dieses besteht bekanntlich darin, dass man an einen durch die Speiseröhre in den Magen und aus diesem durch die Fistel herausgeführten Faden Elfenbeinoliven befestigt und von unten her durch die Speiseröhre zieht. Wir brachten den Faden durch die Speiseröhre in ähnlicher Weise, wie es Socin gemacht hat, der eine Schrotkugel an einen Faden befestigt und dann verschlucken liess. Wir nahmen einen ungefähr $1\frac{1}{2}$ m langen Seidenfaden No. 6, machten an dem einen Ende einen einfachen Knoten und gaben dem Kranken auf, diesen Knoten zu verschlucken. Im poliklinischen Hörsaal gelang es nicht, deshalb liessen wir den Kranken nach Hause gehen mit der Weisung, dort das Schlucken fortzusetzen. Am andern Morgen kam er ganz erfreut wieder. Nachdem er zu Hause 5 Minuten geschluckt hatte, konnte er aus der Länge des verschwundenen Fadentheils schliessen, dass das Ende mit dem Knoten in hinreichender Länge im Magen angekommen sein müsste. Das Mundende hatte er unserer Anordnung gemäss zusammengerollt und in die Backentasche gesteckt. Es gelang uns nun leicht, durch Anfüllung des Magens mit lauwarmem Wasser und sofortiges Wiederauslaufenlassen das Fadenende aus der Fistel herauszuspülen, und damit hatten wir gewonnenen Spiel. Wir befestigten an das Fadenende in Abständen von ungefähr 50 cm immer dicker werdende Elfenbeinoliven. Leider hatte der Instrumentenmacher

Fig. 2.



uns zunächst aus Missverständniss verkehrte Oliven angefertigt, d. h. in der Mitte, der Länge nach durchbohrte. Fig. 2. Wir konnten sie jedoch benutzen, indem wir hinter der Olive in den Seidenfaden einen starken Knoten machten. Erst nach ein paar Tagen kamen wir in den Besitz der richtigen Kraske'schen Oliven, Fig. 3, die wir gleich etwas stärker bestellten. Das Durchziehen der Oliven durch die Verengerungen, besonders durch die untere, erforderte etwas Kraft, so dass ich den Faden über die Spitze des bis an die hintere Rachenwand eingeführten Fingers gleiten lassen oder vielmehr mit diesem Finger den Faden in die Höhe ziehen musste, weil sonst der Faden an der Zungenwurzel einschnitt. Die Kraske'schen Oliven zog ich sowohl von unten nach oben als auch gleich nachher von oben nach unten durch. Gleich am ersten Tage konnte ich die zwei kleinsten Oliven No. 13 u. 15 durchbringen, weiter zu gehen wagte ich zunächst nicht. In der folgenden Zeit ging aber die Erweiterung mit den Nummern 18, 20, 23, 25, 28 sehr rasch vor sich. Nach ungefähr 8 Tagen bereits ging die stärkste Olive No. 28 durch, so dass wir nunmehr, Mitte Juli, zur Sondenbehandlung zurückkehren konnten. Während der Behandlung nach Kraske liessen wir in der Zwischenzeit von einem Tage zum andern natürlich einen langen Seidenfaden in der Speiseröhre liegen, dessen Mundende und Magenende wir aussen mit einander verknöteten. Dabei kam es einmal vor, dass der Kranke den Faden in der Nacht durchbiss; das Verschlucken eines neuen Fadens gelang indessen wieder sehr leicht. Bei der Sondenbehandlung ging es nun mit der Erweiterung wieder ein wenig langsamer, besonders bei den Nummern 32—34 mussten wir uns längere Zeit etwas in Geduld üben.

Fig. 3.



Ende September waren wir bei No. 44 angekommen, mit der der Kranke zunächst für einige Wochen nach seiner Heimath entlassen wurde, nachdem er gelernt hatte, sich selbst zu sondiren. Vom 22. Okt. bis 20. Nov. wurde dann die Erweiterung fortgesetzt bis Sonde No. 54 (mit einem Durchmesser von ungefähr 18 mm), von dem Kranken selbst eingeführt werden konnte. Der Kranke sondirt sich jetzt alle 3 Wochen und zwar mit grösster Leichtigkeit, wovon Sie Sich selbst überzeugen können. Allerdings verwendet er nicht mehr No. 54, sondern No. 48, weil 54 ihm, wie er sagt, „hinten im Halse“, vermuthlich also am Eingang der Speiseröhre hinter dem Ringknorpel Schmerzen macht. Seit Ende Juli hat er seine künstliche Speiseröhre gänzlich ausser Thätigkeit gesetzt und geniesst jede Speise auf natürlichem Wege. Er kann jetzt so rasch und so gut essen wie jeder gesunde Mensch. Sein Gewicht beträgt 70 kg, er ist also gut genährt und doppelt so schwer, wie zur Zeit der Operation vor 5 Jahren, eine Gewichtszunahme, die natürlich nicht unwesentlich auf das

Wachsthum zurückzuführen ist. Merkwürdig ist, dass der Kranke angiebt, von dem Essen mit der Gummiröhre eben so viel Genuss gehabt zu haben, wie jetzt beim Schlucken auf natürlichem Wege.

Die Fistelverschlussvorrichtung hatte der Kranke sich selbst construirt. Sie bestand aus einem daumendicken Gummirohr von etwa 16 cm Länge, um das ungefähr in der Mitte ein Gummiring befestigt ist. Durch Watte wurde der Ring an den Fistelrand angedrückt und das ganze durch eine Flanellbinde festgehalten. Die äussere Oeffnung des Rohres wurde durch einen Korkstöpsel verschlossen gehalten. Die Umgebung der Fistel puderte er mit Zinkoxyd ein, Eczem ist nicht vorhanden.

Von einer Schliessung der Fistel habe ich zunächst abgesehen, ein Recidiv braucht man allerdings wohl nicht zu fürchten.

Weshalb ich Ihnen diesen Fall vorstelle? Mich haben dazu 3 Gründe bewogen:

1. wollte ich zeigen, dass man auch noch, nachdem eine Verengung Jahre lang bestanden hat, Erfolg haben kann. Bei Nichtgebrauch der Speiseröhre wird gewiss eine allgemeine Verengung und Atrophie zu Stande kommen, ein vollständiger Verschluss aber nicht leicht, weil doch immer wieder Schluckversuche gemacht werden und sei es nur mit Speichel.

2. wollte ich zeigen, dass man auch dann nicht die Flinte ins Korn werfen darf, wenn längere Zeit Erweiterungsversuche vollkommen ergebnisslos gewesen sind; die Bedingungen für ein Gelingen sind nicht immer gleich.

3. wollte ich das Kraske'sche Verfahren recht warm an dieser Stelle empfehlen, zumal ich glaube, dass es nicht allgemein bekannt ist, wenigstens nimmt eine ganze Anzahl von Lehrbüchern gar keine Notiz davon oder erwähnt es nur beiläufig, ohne es zu beschreiben, was man nur lebhaft bedauern kann.

XXXIV.

Zur Frage der Gelenkneurose.

(Mit Vorzeigung eines Präparats¹⁾).

Von

Professor Ferd. Petersen.

(Mit einer Abbildung.)

M. H. Auf dem 1889er Congresse erlaubte ich mir, Ihnen über einen Fall von Gelenkneurose zu berichten, der unter dem Bilde einer tuberculösen Gelenkentzündung verlief, bis die Operation den Irrthum aufdeckte. Nicht im unmittelbaren Anschluss an meinen Vortrag, sondern nachher privatim hat man mir von verschiedenen Seiten Zweifel an der Richtigkeit meiner schliesslichen Diagnose geäussert. Ich bin nun in die Lage versetzt, Ihnen das Präparat des betreffenden Gelenks vorlegen zu können. Die Kranke ist nämlich hier in Berlin im Herbst vorigen Jahres an Darmkrebs erkrankt und im Januar d. J. im Augusta-Hospital operirt worden, aber bald darauf verstorben. Durch die Güte der Herren Collegen Lindner, der die Operation, und Hansemann, der die Section gemacht hat, bin ich in den Besitz des Gelenks gelangt.

Da Ihnen natürlich nicht mehr in Erinnerung sein kann, was ich Ihnen s. Z. über die Entstehung und den Verlauf des Leidens mittheilte, so bin ich so frei, das Wesentliche hier kurz zu wiederzuholen. Es handelte sich um eine Dame aus schwindsüchtiger Familie, von damals, als sie in meine Behandlung kam, 26 Jahren. Seit einiger Zeit litt sie an einem Kniegelenksleiden, mit allmählich zunehmender Schmerzhaftigkeit, Schwellung, Beschränkung der

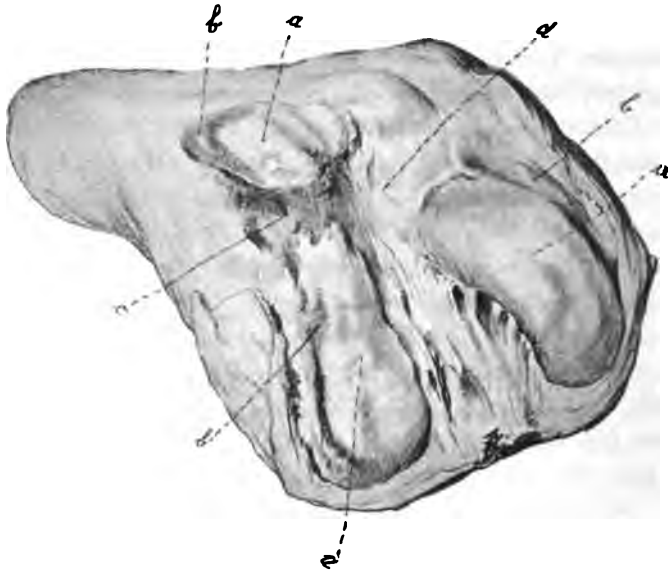
¹⁾ Vortrag, gehalten am 4. Sitzungstage des XXIV. Congresses der Deutschen Gesellschaft für Chirurgie zu Berlin, 20. April 1895.

Beweglichkeit, Druckempfindlichkeit. Ich behandelte sie zunächst mit Extension und Eis, was nicht vertragen wurde, dann mit Kneten, was anfangs zu einer Besserung, dann aber zu einer Verschlechterung führte. Ich behandelte sie darauf ungefähr 10 Monate mit Gypsverbänden mit sehr wechselndem Erfolge. Als sich schliesslich in den letzten Monaten der Behandlung abendliche Temperatursteigerungen einstellten, hielt ich die Diagnose „Tuberculose“ für gesichert und schlug der Kranken die Resection des Kniegelenks vor, welcher Vorschlag auch angenommen wurde. Das Gelenk war gesund, nur zeigten sich Veränderungen, die in Folge der langen Ruhigstellung eingetreten waren. Kapsel und Bänder waren geschrumpft und verkürzt. Auf dem innern Oberschenkelknorren fand sich an der Stelle, die bei gestreckter Stellung der Tibia gerade gegenübersteht, eine durch Druckatrophie entstandene Abplattung des Knorpels von der Grösse und Form des Durchschnitts einer Mandel. Eine ähnliche atrophische Stelle fand sich an der innern Knorpelfacette der Kniescheibe gegenüber dem stark vorspringenden inneren Rande des vordern Theiles des Oberschenkelknorpels. Hier war die Atrophie stärker, so dass der bluthaltige Knochen frei lag.

Unter diesen Umständen verzichtete ich natürlich auf die Resection und machte die Wunde wieder zu. In der ersten Zeit nach der Operation waren die Schmerzen ausserordentlich heftig, sowohl in der Ruhe wie bei Bewegungen. Nach der Heilung, die ohne irgend welche Störung verlief, war der Zustand wesentlich derselbe wie vorher. Im Laufe der nächsten Monate jedoch besserte sich der Zustand durch Kneten und passive Bewegungen immer mehr, so dass die Dame nach Verlauf eines halben Jahres gar keine Beschwerden mehr hatte. Am hartnäckigsten zeigte sich die Beschränkung der Beweglichkeit, die sich trotz energisch ausgeführten passiven Bewegungen nur langsam besserte. Schliesslich kamen wir aber doch so weit, dass man dem Gange kaum eine Unregelmässigkeit mehr anmerkte, und dass die Dame ohne Unbequemlichkeit wieder Schlittschuhlaufen und -Tanzen konnte. Ich habe öfter Gelegenheit gehabt, sie zu untersuchen und mich stets von der Gesundheit des Gelenkes, abgesehen von der Beschränkung der Beweglichkeit, überzeugen können.

Wie schon erwähnt, ging die Kranke im Januar d. J. nach

einer Darmresektion wegen Krebses der Mitte des absteigenden Dickdarms zu Grunde. Im Magen fanden sich bei der Sektion zwei strahlige Narben, sonst war der Sektionsbefund negativ, besonders fand sich nirgends Tuberculose. Das Präparat des s. Z. erkrankt gewesenen Kniegelenks lege ich Ihnen hier vor (siehe Abbildung). Die ganze Kapsel ist stark geschrumpft, ebenso die



Kreuzbänder, die Gelenkhöhle ist bedeutend verkleinert, die Knorpelflächen von allen Seiten stark eingeengt durch von den Seiten her hineingewuchertes Bindegewebe. Die Knorpelflächen zeigen nicht die normale, regelmässige, glatte Oberfläche, sondern sind unregelmässig, fast könnte man sagen facettirt. Der Meniskus ist mit der Tibia mehr oder weniger verwachsen. Von der Knorpelfläche der Kniescheibe ist nur ein Theil von der Grösse eines Fünzigpfennigstückes übrig geblieben. Am auffallendsten sind die Veränderungen an der Gelenkfläche des Oberschenkels, von denen die Abbildung ein recht gutes Bild giebt. Die Gelenkfläche ist in drei Theile getheilt, zwei an den unteren Flächen der Knorren, die dritte in der vorderen Fläche des Knochens, die der Kniescheibe gegenüber gestanden hat. Die, wie vorher schon erwähnt, etwas unregelmässigen Knorpelflächen a a a sind theilweise umrahmt von

1—2 mm tiefer stehenden, freiliegenden bluthaltigen Knochenflächen b b b. Eine ebensolche Knochenfläche c trennt die vordere Knorpelfläche von der Knorpelfläche des äusseren Knorrens, während die Knorpelfläche des inneren Knorrens von den beiden anderen durch Bindegewebe d getrennt wird, das eine Verbindung zwischen der Kapsel und den Kreuzbändern herstellt. Diese trennenden Flächen die ihres Knorpels beraubt sind, sind die Flächen, die bei der beschränkten Beweglichkeit sich nicht mehr an einer gegenüberstehenden Knorpelfläche reiben konnten, demnach ausser Thätigkeit getreten waren. Die bei der Operation im Jahre 1889 gefundenen und oben erwähnten atrophischen Stellen der Gelenkfläche waren nicht mehr zu finden. Auf der atrophischen Stelle der Kniescheibe war Bindegewebe gewuchert, sie hatte sich bei den Bewegungen im Gelenk nicht mehr am Oberschenkel gerieben, dagegen hatte sich die andere Stelle auf dem inneren Knorren wieder mit Knorpel überzogen, sie stand eben nicht mehr still, wie bei der Behandlung mit Gypsverbänden, sondern rieb sich wieder bei dem nachherigen Gebrauch des Gelenks gegen die Gelenkfläche der Tibia.

Man darf wohl als sicher annehmen, dass diese Veränderungen mit dem eigentlichen Leiden nicht zusammenhängen, sondern Folge der anfänglich dauernden Ruhe und der späteren mangelhaften Beweglichkeit sind.

Worin hat denn nun das eigentliche Leiden bestanden? Vermuthlich war es ein centrales nervöses Leiden, und zwar des Seitenstranges des Rückenmarks. Leider ist die Sektion des Rückenmarks nicht gemacht, würde aber vermuthlich auch keinen Aufschluss gegeben haben, zumal seit Jahren dauernde Heilung eingetreten war. Dass bei Seitenstrangverletzungen Hyperalgesien, Gelenkschmerzen, Gelenkblutungen und Gelenkschwellungen auftreten ist bekannt. Hier hat es sich wohl um vorübergehende Hemmung der Leitung in reflexhemmenden Bahnen gehandelt, vielleicht in Folge von vasomotorischen Störungen. Das wenn auch nicht starke, so doch ausgesprochen hektische Fieber vor der Operation muss wohl auf eine bei Hysterischen öfter vorkommende Schwäche des Temperaturcentrums zurückgeführt werden, womit allerdings nicht viel gesagt ist.

XXXV.

Beitrag zur orthopädischen Behandlung der angeborenen Hüftluxation.

Von

Dr. L. Heusner

in Barmen¹⁾.

(Hierzu Taf. VIII.)

M. H.! Nachdem durch Hoffa ein annehmbares Verfahren zur operativen Heilung der angeborenen Hüftluxation gefunden ist, bedarf es fast einer Entschuldigung, wenn Jemand in einer Versammlung von Chirurgen über orthopädische Behandlung dieses Leidens sprechen will. Umsomehr als bereits eine Reihe von Apparaten zu diesem Zweck angegeben worden sind, und ich Ihnen heute noch keine geheilten Fälle vorführen, sondern nur mein Verfahren auseinandersetzen und die Ueberzeugung aussprechen kann, dass die benutzten Apparate zur Heilung zweckmässig sind.

Selbstverständlich bin ich kein Gegner der Operation, mache sie, oder schlage sie wenigstens vor in allen zur orthopädischen Behandlung nicht geeigneten Fällen und benütze diese Gelegenheit, um daran zu erinnern, dass ich einer der ersten bin, welcher die operative Behandlung der angeborenen Hüftluxation in Angriff genommen hat. Denn ich habe bereits auf der Naturforscher-Versammlung zu Magdeburg 1884 eine 20jährige Patientin mit doppelseitiger angeborener Hüftluxation vorgestellt, bei welcher ich wegen heftiger Beschwerden beim Gehen die Resection des luxirten Kopfes auf einer Seite vorgenommen hatte. Ja noch mehr: ich habe die Pfanne, die ich verflacht und an ihrer hinteren Kante

¹⁾ Vortrag, gehalten am 2. Sitzungstage des XXIV. Congresses der Deutschen Gesellschaft f. Chirurgie zu Berlin, 18. April 1895.

abgeschliffen fand, mit dem Meissel vertieft und damals bereits ausgesprochen, dass es auch in Fällen, wo gar keine Pfanne sich vorfinde, keine Schwierigkeiten biete, eine solche an normaler Stelle auszumeisseln¹⁾.

Allein es darf doch nicht vergessen werden, dass der operative Eingriff nicht ganz ungefährlich ist, dass die Resultate nicht immer ideale sind, und dass andererseits auch auf orthopädischem Wege eine Reihe sicher constatirter Heilungen erzielt worden sind.

Auch ich habe vor Kurzem einen derartigen Fall, welcher drei Jahre lang mit Hessing'schen Apparaten behandelt worden war, untersucht, ein neunjähriges Mädchen, welches seit frühester Kindheit an linksseitiger angeborener Hüftluxation litt, wie ich selbst seinerzeit durch Untersuchung in Narsose constatirt hatte. Zum Beweise der stattgefundenen Ausheilung reiche ich Ihnen die Photographie der kleinen Patientin herum (vergl. die Abbildung 2, welche einen Umriss nach der Photographie darstellt).

Das Kind wurde frei auf dem linken Beine stehend photographirt und hält sich nur der schwierigen Stellung wegen leicht mit den Händen fest. Die emporgehobene rechte Hüfte steht schief über die Horizontale nach aufwärts, ein Beweis, dass die Abductoren ihre Schuldigkeit thun, und dass der Gelenkkopf an annähernd normaler Stelle feststeht. Ich beziehe mich hierbei auf die in letzter Zeit veröffentlichte schöne Arbeit Trendelenburg's, Deutsche med. Wochenschrift vom 10. Jan. 1895, welcher darauf aufmerksam machte, dass die Kinder mit angeborener Hüftluxation, wenn sie auf dem luxirten Bein stehend die andere Seite emporheben wollen, unfehlbar die gesunde Hüfte tiefer herabsinken lassen als die kranke, weil die Beckenhalter der luxirten Seite, insbesondere der Glutaeus medius und minimus wegen unnatürlicher Annäherung ihrer Anheftungspunkte und Verschiebung ihrer Faser-

¹⁾ Vergl. die Verhandlungen des Congresses. — Ein Jahr später habe ich die andere Hüfte der Patientin in gleicher Weise operirt und kann Ihnen hier noch (Vergl. Taf. VIII, Fig. 1) den kleinen, eiförmigen, an der Innenseite abgeflachten und mit scharfen Knochenzacken besetzten Gelenkkopf vorzeigen. Derselbe hat die Grösse wie etwa bei einem vierjährigen Kinde und bietet auch in sofern Interesse, als der Hals nicht kurz und rechtwinklig abgelenkt, sondern lang und steil aufgerichtet steht, was, wie Herr Hoffa mir mittheilte, sehr selten vorkommt. Obleich bei dieser Patientin die Schaftenden aus den vertieften Pfannen später wieder herausgewichen sind, so konnte sie doch ohne Schmerzen bis zu 1½ Stunden gehen und ist mit dem Resultate bis zu ihrem vor 2 Jahren erfolgten Tode sehr zufrieden gewesen.

richtung die zum Emporhalten des Beckens nöthige Kraft nicht besitzen. Bei genauerer Untersuchung zeigt es sich, dass das Bein um 2 Ctm. im Wachsthum zurückgeblieben, der Gang leicht hinkend aber gut und sicher ist. Die Lendengegend ist nicht auffällig eingebogen, der Schenkel steht gerade, der Fuss in leichter Auswärtsrotation. Active und passive Bewegungen im Hüftgelenke sind innerhalb normaler Grenzen ausführbar. Eine Lockerheit in der Hüfte ist nicht nachweisbar; der Gelenkkopf befindet sich an normaler Stelle, der Trochanter ragt nicht über die Roser-Nélaton'sche Linie. Ich kenne ferner einen Fall von angeborener doppelseitiger Hüftluxation bei einem 13jährigen Mädchen, welcher nach 4jähriger Behandlung mit ähnlichen Apparaten so weit geheilt ist, dass der watschelnde Gang und die Durchbiegung der Lendenwirbelsäule beinahe verschwunden sind und die Schenkelköpfe nur noch eine geringe Verschieblichkeit nachweisen lassen.

Es sind hauptsächlich diese Fälle, welche mich ermutigten, auch nach dem Bekanntwerden der Resultate von Hoffa und Lorenz die orthopädische Behandlung fortzusetzen und Ihnen mein Verfahren zu demonstriren.

Zum Verständniss von Zweck und Einrichtung der anzuwendenden Apparate empfiehlt es sich zunächst die Art und den Grund der vorhandenen Störungen zu untersuchen, deren augenfälligste die vermehrte Beckenneigung, der watschelnde Gang und die abweichende Beinstellung bilden.

Wie bekannt richtet sich der ursprünglich horizontal stehende Beckenring bei den ersten Gehversuchen des Kindes auf den Schenkelköpfen unter dem Zwange statischer Gesetze zu der mehr vertikalen Haltung empor, welche wir als Beckenneigung bezeichnen. Folgte das Becken hierbei ausschliesslich den Gesetzen des Gleichgewichtes, so musste es sich fast lothrecht aufrichten, indem die Beine, resp. Pfannen gerade unter den Schwerpunkt des Körpers, welcher sich nach H. Meyer im Wirbelkanale hinter dem zweiten Kreuzwirbel befindet, untergestellt werden müssten.

Eine solche Haltung würde aber, abgesehen von der starken Rückbiegung, welche in der Lendenwirbelsäule eintreten müsste, keineswegs zweckmässig sein, da sie ein fortwährendes anstrengendes Balanciren auf den kugeligen Oberschenkelköpfen nothwendig machen würde. Die betreffende Person befände sich in der Lage

eines Lastträgers, welcher einen Korb frei auf dem Kopfe trägt und beständig aufpassen muss, dass derselbe nicht nach irgend einer Seite umschlägt. Um dies zu vermeiden sind an der Vorderseite der Hüftgelenke die starken Ligamenta ileofemoralia angebracht, welche uns gestatten, die Last des Oberkörpers gleichsam am obern Ende der Oberschenkel aufzuhängen, wie einen Korb, der mit Tragbändern an die Schultern gehängt ist. Die Schenkelenden müssen freilich in den Hüftgelenken ordentlich feststehen, um den nöthigen Halt zu gewähren, und ihre wechselnde Stellung kann nicht ohne Einfluss auf die Beckenneigung bleiben. Werden Schenkelhals und vorderer Beckenrand einander genähert, wie es beim Niedersetzen der Fall ist, so sinkt das Becken zurück; wird das Ligamentum ileofemorale angespannt, wie es bei Spreizung und Auswärtsdrehung der Beine geschieht, so richtet das Becken sich steiler empor, wobei dann der Schwerpunkt durch Rückbeugung des Oberkörpers in der Lendengegend die nothwendige Rückverlagerung erfährt. Vorübergehend kann das Becken allerdings auch durch das Eingreifen der Musculatur allein festgestellt werden; für gewöhnlich aber üben die Muskeln nur eine unterstützende und entlastende Thätigkeit aus; insbesondere wird durch rechtzeitige Anspannung des Glutaeus maximus dafür gesorgt, dass der Oberkörper beim Vorneigen in den Beckengelenken nicht nach vorne umkippt. Eine gut entwickelte Musculatur gestattet uns den Oberkörper mehr aufzurichten und den Schwerpunkt dicht an die Unterstützungslinie heranzurücken, wodurch der Eindruck der sicheren und schönen Haltung, leicht aber auch die Täuschung entsteht, als ob die Schwerlinie nicht hinter der Hüftaxe, sondern durch dieselbe herunterlaufe. Schwache Personen, besonders aber solche mit Lähmung der Glutaeen und Rückenstrecker müssen der Sicherheit halber den Schwerpunkt mehr nach hinten verlegen.

Bei der angeborenen Hüftluxation ist der feste Zusammenhang im Gelenk wegen Abflachung der hinteren Pfannenpartie aufgehoben, und das Becken hängt an den Schenkelköpfen ausschliesslich durch Vermittelung der stark verdickten, oft auch in die Länge gezogenen Kapsel. Durch das Hinaufweichen der Köpfe wird das Ligamentum ileofemorale, besonders dessen vorderer, vom Schambein entspringender, Antheil (Ligamentum pubofemorale) stark angespannt, und dies ist der Grund der vermehrten Beckenneigung.

Die Oberschenkel nehmen dadurch eine mehr flectirte Haltung an, und die Schenkelköpfe wandern nun nicht in der Richtung der Beckenschaukeln, sondern nach dem senkrecht über ihnen liegenden Kreuzbein empor. Dass die Köpfe sich nach hinten begeben ist also nicht die Ursache der verstärkten Beckenneigung, wie gewöhnlich angegeben wird, sondern die Folge.

Auch die Function der Beckenmusculatur wird bei der angeborenen Hüftluxation schwer geschädigt. Die Lage der Hüftpfannen seitlich an den vorspringendsten Punkten des Beckenringes und der lange, stark abgebogene Schenkelhals bringen unter normalen Verhältnissen das obere Ende des Schenkelknochens in die weitmöglichste Entfernung von den Ursprungsstellen der Beckenmuskeln, welche vom Kreuzbein, Darmbein, Schambein und Sitzbein wie die Radien eines Kreises darauf zulaufen. Die Adductoren halten sich dabei mit den Abductoren, die Extensoren mit den Flexoren das Gleichgewicht; die Wirkung der zahlreichen und kräftigen Auswärtsroller wird durch die Ligamenta ileofemoralia und apica begrenzt; und als wichtige Nebenleistung resultirt aus der gemeinsamen Anspannung ein kräftiger einwärts gerichteter Druck der Schenkelköpfe, welcher den festen Zusammenhalt des Gelenkes in jeder Position sichert. Durch das Hinaufwandern der Schenkelköpfe über den hintern Pfannenrand werden die Ursprungs- und Ansatzpunkte der Abductoren, besonders der Glutaeus medius und minimus einander genähert, ihre Faser- und Zugrichtung in ungünstiger Weise verschoben, welchem Umstande nach Trendelenburg das eigenthümliche Watscheln dieser Patienten hauptsächlich zuzuschreiben ist.

Bei der traumatischen Luxation auf das Darmbein zwingt der lange stumpfwinklig abgebogene Schenkelhals und die krampfhaft gespannte Beckenmuskulatur das Oberschenkelende sich mit der Innenseite gegen das Darmbein zu legen, wodurch das Bein in flectirter, adducirter und einwärtsrotirter Stellung festgehalten wird. Bei der angeblichen Hüftluxation ist Hals und Kopf in der Regel zu klein, auch die Muskulatur zu wenig angespannt um eine solche Zwangshaltung zu benöthigen; nur eine Neigung zur Flexion und Adduction ist oft vorhanden wegen Anspannung des Lig. ileofemorale. Dagegen steht das Bein meist in leichter Auswärtsrotation (wegen Anspannung der vorderen Auswärtsdreher, besonders des Ileopsoas und Obturator

externus) und zeigt in der Regel eine abnorm grosse Drehbarkeit sowohl nach innen wie nach aussen.

Was nun die orthopädische Behandlung betrifft, so kann durch einfache Gewichtsextension zwar eine Verlängerung der verkürzten Weichtheile, aber schwerlich eine Befestigung des Schenkelkopfes erzielt werden. Nur durch die functionelle Reizung beim Umhergehen können die auf den ersten Blick scheinbar unbesiegbaren Hindernisse überwunden, die nutritive Schrumpfung der ausgereckten Kapsel, die Ausschleifung der verflachten Pfanne, die Abrundung des verunstalteten Kopfes erzwungen werden. Vorbedingung ist freilich auch bei ambulanter Behandlung die Herabführung des Kopfes zur normalen Stelle; denn so lange derselbe durch die verdickte Gelenkhaut vom Darmbein getrennt in dem weiten Kapselschlauche hin und her pendelt ist eine Anheilung nicht möglich; unter dem andauernden Drucke des am richtigen Standorte festgehaltenen Kopfes kann selbst der Engpass der sanduhrförmig missstalteten Kapsel sich öffnen und das hypertrophische Ligamentum apicum sich zurückbilden.

Eine wichtige Beihülfe gewährt dabei der aus gleichmässiger Anspannung der Beckenmusculatur resultirende Druck der Schenkelköpfe gegen die Pfannen. Derselbe ist, wie erwähnt, bei normaler Bein- und Beckenstellung am kräftigsten, weshalb auf Beseitigung der Flexion nebst Adduction des Schenkels und Aufrichtung des Beckens Bedacht zu nehmen ist. Auch falsche Rotationsstellungen, insbesondere solche nach auswärts, müssen corrigirt werden, weil dadurch der Kopf vom Pfannengrund weggewendet und der Trochanter der hinteren Beckenumrandung genähert, also die Wirkung der Beckenmusculatur geschwächt wird. Eher ist eine leichte Einwärtsdrehung am Platze, namentlich in Fällen wo der Hals nach vorne abgebogen steht, wobei man ja auch bei der operativen Einrichtung, um den Kopf in der Pfanne zu behalten, dem Schafte gerne eine Einwärtsstellung erteilt. Die Angaben von Schede und Mikulicz über die Vortheile, welche die Abductionsstellung im Anfangsstadium der Erkrankung für die Herabführung des Kopfes in die Pfanne bietet, kann ich aus eigener Beobachtung bestätigen. Bei bereits eingetretener stärkerer Verschiebung versagt jedoch die Methode. Auch vernichtet eine erheblichere Abductionsstellung einen Theil des nützlichen Einwärts-

druckes im Gelenke, indem der Trochanter dem obern Beckenrande genähert und die Anspannung der Abductoren vermindert wird. Verzichtet man auf die Abductionsstellung und sorgt für anderweitige Herabförderung des Schenkelkopfes zum Pfannenorte, so bedarf es keiner besonderen Druckwirkung seitens der Apparate gegen den Trochanter, da die natürliche Anspannung der Musculatur dem Zwecke genügt. Alsdann braucht sich die Behandlung auch nicht auf sehr junge Kinder und einseitige Erkrankung zu beschränken, sondern man kann auch ältere Kinder mit stärkeren Verschiebungen sowie doppelseitige Erkrankungen mit begründeter Aussicht auf Heilung in Angriff nehmen.

Zur Demonstration der von mir benutzten Apparate habe ich diese 4 jährige kleine Patientin mit linksseitiger angeborener Hüftluxation mitgebracht, bemerke aber, dass ihre Apparate erst vor wenig Tagen fertig geworden sind und dass das Kind also noch nicht recht eingewöhnt ist (vgl. Taf. VIII, Fig. 3, welche aber nicht die vorgezeigte 4 jährige Patientin, die beim Photographiren nicht stillstehen wollte, vorstellt, sondern ein älteres Mädchen, das ähnliche Apparate trägt). Unsere kleine Patientin gehört zu den Fällen, in welchen der Schenkelhals kurz und nach vorne abgebogen, der Kopf neben der Spina anterior inf. fühlbar ist, und die nach Lorenz für eine operative Behandlung nicht günstig sind, indem später leicht Reluxation eintritt. Sie hat von früh an ein Stützcorsett getragen, und es ist wohl diesem Umstande zuzuschreiben, dass eine erheblichere Verschiebung des Kopfes oder Flexionsstellung des Schenkels nicht eingetreten ist; dagegen bestand eine nicht unbedeutende Auswärtsstellung des Fusses. Das linke Bein der Patientin steckt oder vielmehr hängt in einem auf Verlängerung eingerichteten Schienenhülsenapparat, welcher sich oben nach Art eines Sitzringes dem Tuber ischiü anschliesst, während die Endplatte den Fuss des Kindes um ein Weniges überragt. Durch eine um die Knöchel gelegte Extensionsvorrichtung, deren Endschnüre unter der Stahlsohle geschlossen werden, und die man bei Nachlass der Anspannung neu anziehen muss, wird das Herabholen des Kopfes besorgt. Der Oberkörper des Kindes ist von einem knapp anschliessenden zweitheiligen Corset umhüllt, dessen stählerne Hüftenbügel hinten durch ein festes Charnier zusammengehalten werden, vermöge dessen der Widerstand, welchen die rechte Hälfte gegen

das Hinaufrutschen leistet, auch der linken zu gute kommt. Ich bevorzuge ein vollständiges Corset vor dem von Hessing benutzten nur durch feste Schenkelriemen nach abwärts gehaltenen Hüftstücke, weil es mehr Haftpunkte gegen den Aufschub gewährt und die übermässigen Schwankungen des Oberkörpers mindert. Starre Achselstützen brechen freilich bei den Watschelbewegungen bald ab; sehr bewährt haben sich dagegen serpentinenartig gebogene Stahldrahtfedern, welche den Bewegungen des Oberkörpers einigermassen folgen. An der unteren Umrandung des Corsettes ist auf der kranken Seite eine wohlgepolsterte, versetzbare stählerne Pfanne angebracht, von unten hinten nach oben vorn den Trochanter überdachend, also in ähnlicher Lage wie die halbmondförmige überknorpelte Stützfläche der wirklichen Pfanne.

Dieselbe wird der Herabförderung des Kopfes folgend von Zeit zu Zeit herunter gesetzt und ist dazu bestimmt, die Wirkung der Beinextension zu sichern und einen nach unten und vorn gerichteten Druck auf das Schaftende auszuüben. Der Beinapparat ist mit dem Stützcorsett nicht durch ein festes Gelenk, sondern durch eine Art Verhakung in Verbindung gesetzt, indem die verlängerte äussere Seitenschiene der Schenkelhülse durch eine, über der künstlichen Pfanne angebrachte, stählerne Oese durchgeschoben wird. Diese Art der Vereinigung gestattet der Hüfte im Gegensatz zu der nur in einer Richtung beweglichen Charnierverbindung fast die volle Freiheit eines Kugelgelenkes, verhindert aber das Abweichen des Gelenkkopfes nach hinten. Die Oese hat die Gestalt einer die Seitenstange locker umfassenden kleinen Hand, welche auf der Unterlage drehbar befestigt ist, so dass sie den Bewegungen der Seitenstange in sagittaler Richtung rotirend folgt, auch ein Auf- und Abgleiten der Stange bei seitlichen Beinbewegungen und beim Herabführen des Schenkelkopfes gestattet. Mit Hülfe dieser sinnreichen von Hessing herrührenden Greifvorrichtung, welche auf der Unterlage verschraubbar ist, kann man die äussere Seitenstange nach vor- oder rückwärts dirigiren, und da die Bewegung nicht gerade aus, sondern in kreisförmiger Richtung um den Schenkelkopf als Mittelpunkt erfolgt, dem Bein eine beliebige Ein- oder Auswärtsrotation ertheilen. Bei unserer Patientin ist wegen der Neigung des Beines zur Auswärtsrotation durch weitmöglichste Verschiebung der Oese eine leichte Einwärts-

stellung hergestellt, wodurch der Kopf aus seiner falschen Lage neben der Spina anterior inf. entfernt und der Pfanne zugekehrt worden ist.

Zum Aufrichten des Beckens dient an den Hessing'schen Apparaten ein Gummizügel, welcher zwischen dem oberen Ende der Schenkelhülse und dem unteren Ende eines vom Beckentheil über die vordere Schenkelfläche hinabragenden artikulirten Stäbchens ausgespannt ist, aber den Nachtheil hat, dass dadurch die Bein- hülse stark nach abwärts gedrängt wird. Ich bevorzuge die Feder- kraft in Gestalt der von mir eingeführten Spiralfeder, und habe, wie Sie bemerken, an dem Beckentheil des Corsets hinter der Pfanne eine serpentinenartig gebogene Doppelfeder angebracht, welche längs des äusseren Randes des Oberschenkels frei hinab- ragt. Durch Einhaken in eine Krampe kann das untere Ende der Feder an der Aussenseite der Schenkelhülse verschieblich befestigt werden, worauf sie dann das Bein nach hinten und je nach Bedarf und Biegung der Feder auch nach aussen zieht und das Becken aufrichtet. Ein vom untern Ende der Schenkelhülse abgehender leichter Gummizügel hält die Feder nach abwärts und erleichtert ihre Schiebungen in der Krampe. Bei den Gehbewegungen biegt sich die Feder über die Kante, gestattet auch das Niedersetzen, widersetzt sich aber allzu starker Beugung, was auch ganz zweck- mässig ist, da hierbei die Extensionsvorrichtungen des Beines ausser Wirkung gesetzt würden.

Nachtrag.

Bei Erwähnung des operativen Verfahrens theilte ich auf dem Congresse mit, dass ich bei der Herabführung des Kopfes während der Hoffa'schen Operation statt der von Lorenz empfohlenen Schrauben-Extension den Gewichtszug bevorzuge, und dass ich mich dabei an Stelle der Heftpflasterstreifen einer gewissen Sorte Filz bediene, von welcher ich eine Probe vorzeigte. Vom Material, einem weichen, aber starken ca. $\frac{3}{4}$ Ctm. dicken Klavierfilz (zu beziehen aus der Dittersdorfer Filz- und Kratzentuchfabrik in Sachsen) wird ein so breiter Streifen abgeschnitten, dass die Extre- mität beim Anlegen längs der Innen- und Aussenseite beinahe ganz bedeckt wird. Die eine Seite des Filzes wird mit fester Leinwand von gleicher Breite übernäht dann der Streifen in bekannter Weise

mit Spreizbrettchen und Extensionsschnur ausgerüstet. Vor dem Anlegen wird die Extremität mit Heftpflastermasse (10), welche in Aether, Spiritus (je 35) und Terpenthin (20) aufgelöst und durch Gaze filtrirt ist, bestäubt und hierdurch rauh und klebrig gemacht. Zum Bestäuben benutzt man einen blechernen Blumenspray, in welchem die Masse durch Eintauchen in heisses Wasser flüssig gemacht wird, wenn sie im Spritzröhrchen erstarrt. Der Filz wird mit der freien Seite mittelst einer weichen Gazebinde sorgfältig und fest gegen die frisch bestäubte Extremität angewickelt; darüber der besseren Haltbarkeit wegen noch eine angefeuchtete gestärkte Gazebinde gelegt. Der Verband verträgt jetzt die grössten Gewichtsbelastungen (vgl. Taf. VIII, Fig. 4, welche einen starken Mann zeigt, dem unmittelbar nach der Anlegung ein Sandsack von 1 Centner an den Arm gehängt wurde) ist frei von den Unannehmlichkeiten des Heftpflasters und fällt von selbst von der Haut, wenn man die Binden abwickelt. Auch zu Dauerverbänden ist er geeignet, doch muss man ihn entsprechend der meist eintretenden Abmagerung der Extremität etwa alle 14 Tage frisch anlegen.

XXXVI.

Zur Diagnose der Syphilome.

Von

Dr. Friedrich von Esmarch¹⁾.

(Hierzu Taf. IX).

Es ist eine längstbekannte Thatsache, dass sarkomartige Geschwülste vorkommen, welche durch constitutionelle (erworbene oder ererbte) Syphilis hervorgebracht werden und welche, wie diese, durch geeignete innere Mittel (antiluetiche Kuren) zu heilen sind.

Weil sie aber leicht mit anderen bösartigen Geschwülsten (Sarkomen und Carcinomen) verwechselt werden, so haben sie sehr oft die Veranlassung gegeben zu unnöthigen lebensgefährlichen und verstümmelnden Operationen oder man hat solche Kranke jämmerlich zu Grunde gehen lassen, während ihnen durch eine rechtzeitige Kur zu helfen gewesen wäre.

Eine frühzeitige richtige Diagnose ist deshalb von grösster Wichtigkeit und da sie bekanntlich oft sehr schwierig ist, so habe ich vorgeschlagen, noch einmal hier eine Discussion zu eröffnen über die Frage:

Wie lassen sich die syphilitischen Sarkome und Lymphome von anderen Sarkomen und Lymphomen unterscheiden?

Ich darf daran erinnern, dass ich schon vor 18 Jahren auf unserem 6. Congress (1877) über eine Reihe von geschwulstartigen Neubildungen berichtete, die man zum Theil durch grosse und ein-

¹⁾ Auszugsweise vorgetragen am 3. Sitzungstage des XXIV. Congresses der Deutschen Gesellschaft für Chirurgie zu Berlin, 19. April 1895.

greifende Operationen entfernt hatte, deren ätiologischer Zusammenhang mit Syphilis sich aber, durch den Erfolg der Kuren oder aus anderen Gründen als höchst wahrscheinlich erwies, und dass dann im Jahre 1880 auf unserem 9. Congress unser allverehrter unvergesslicher Ehrenpräsident, Bernhard von Langenbeck, dasselbe Thema in einem hochinteressanten Vortrage „über Gummigeschwülste“ behandelt hat.

Unsere vereinten Bemühungen, auf den folgenden Congressen eingehende Discussionen über die bösartigen Geschwülste herbeizuführen, blieben bekanntlich erfolglos, vielleicht deshalb, weil das Thema zu weit gefasst wurde, oder auch, weil man sich von einer statistischen Behandlung der Sache grössere Erfolge versprach, als von noch so zahlreichen kasuistischen Mittheilungen.

Auch mein Vortrag „über Aetiologie und Diagnose der bösartigen Geschwülste“, den ich (1889) auf dem 18. Congress hielt, führte zu keiner Discussion und so hatte ich fast die Hoffnung aufgegeben, dass auch die deutschen Chirurgen, ähnlich wie die englischen, veranlasst werden könnten, sich über dies wichtige Kapitel der Chirurgie einmal auszusprechen, wenn ich nicht von mehreren Kollegen aufgefordert wäre, noch einen Versuch zu machen.

In unserer chirurgischen Litteratur ist die Frage ja schon wiederholt angeregt worden. Ich will daran erinnern, dass schon im Jahre 1861 Dr. Senftleben, damals Langenbeck's Assistent, in seiner Abhandlung: „über Fibroide und Sarkome in chirurgisch-pathologischer Beziehung“¹⁾ auf die Wichtigkeit der Diagnose hinwies, nachdem er über mehrere Fälle aus der Langenbeck'schen Klinik berichtet, welche entschieden syphilitischer Natur gewesen waren.

Aber schon in der viel älteren Litteratur finden sich derartige Fälle mitgetheilt. So berichtete Chelius²⁾ schon im Jahre 1828, über eine ulcerirte Lippengeschwulst bei einem Syphilitischen, die ihm zur Operation zugeschiedt war, die er aber durch Zittmann'sches Decoct geheilt hatte.

Aehnliche Beobachtungen mehrten sich in den folgenden Jahren

¹⁾ Langenbeck's Archiv f. klin. Chirurgie. Bd. 1. S. 81.

²⁾ Heidelberger klin. Annalen. 1828. Bd. IV. S. 513, mitgetheilt in Bruns Handbuch der pract. Chirurgie. II. 421.

(Payau, Tatum etc.) bis Virchow im Jahre 1858 seine berühmte Abhandlung „über die Natur der constitutionell-syphilitischen Affectionen“¹⁾ veröffentlichte, welche viel neues Licht über diesen Gegenstand verbreitete, den er dann noch ausführlicher (1864) in seinen „Vorlesungen über die krankhaften Geschwülste“ behandelte.

Es haben sich dann in den letzten Jahren die Mittheilungen darüber in den Zeitschriften und Lehrbüchern sehr vermehrt und ich glaubte daraus den Schluss ziehen zu dürfen, dass das Interesse dafür wesentlich gestiegen ist.

In Folge dessen habe ich zunächst versucht, aus den Krankengeschichten meiner Klinik und meiner Privatpraxis die betreffenden Fälle herauszusuchen, und habe dabei einige 40 Fälle gefunden, welche mir als bösartige Neubildungen zugeschickt worden und die sich, mit oder ohne Operation, durch die anatomische Untersuchung oder durch den ferneren Verlauf, als Syphilome entpuppt haben.

Eine viel grössere Zahl von Fällen aber habe ich in meinen Krankenjournalen sowohl, als auch in der chirurgischen Litteratur gefunden, welche ich nach meinen jetzigen Erfahrungen als „verdächtig“ bezeichnen möchte.

Aber solche Fälle finden sich meist nicht in den Lehrbüchern der Syphilidologen, zu denen derartige Kranke gewöhnlich nicht kommen, sondern vielmehr in den Jahresberichten der Chirurgen und in den klinischen Mittheilungen über Sarkome und andere krankhafte Geschwülste.

Um diese Behauptung zu rechtfertigen, muss ich Ihnen zunächst die Gründe angeben, welche in mir den Verdacht erwecken, dass es sich in einem gegebenen Falle um eine Geschwulst syphilitischen Ursprunges handele.

1. Zu diesen verdächtigen Fällen gehören natürlich zunächst alle diejenigen, in denen die Kranken anderweitige Symptome von noch bestehender oder überstandener Syphilis zeigen oder wo die Anamnese ergibt, dass sie selbst oder ihre Eltern oder Geschwister an Syphilis gelitten haben.

2. Verdächtig sind alle Geschwülste, welche sich in willkür-

¹⁾ Virchow's Archiv. XV.

lichen Muskeln entwickeln, denn in den Muskeln kommen Syphilome viel häufiger vor, als andere Geschwulstformen.

Am häufigsten findet man sie im Kopfnicker ($\frac{1}{3}$ aller Beobachtungen), dann in den Muskeln der Bauchwand, des Rückens, der Beine; endlich auch in der Zungenmuskulatur.

3. Verdächtig sind diejenigen sarkomatösen Geschwülste, welche nach reiner Exstirpation in immer rascherem Zeitabschnitt recidiviren, vielleicht gehören dahin auch die von Paget als recurring fibroid tumours beschriebenen Geschwülste.

4. Verdächtig sind die Geschwülste, welche nach Gebrauch von Jodkali, Quecksilber und Zittmann kleiner werden oder verschwinden.

Sie sehen hier Bilder, welche ich zum Theil schon früher gezeigt habe und die auch schon in den Verhandlungen unserer Gesellschaft abgedruckt sind. Aber ich möchte sie heute von einem anderem Gesichtspunkte aus betrachtet wissen.

Dies Bild, (Taf. IX. Fig. 1), zeigt den Kopf eines 58jährigen Mannes, der im November 1856 zu mir kam mit einer mannsfaustgrossen Geschwulst der Wange, welche seit 7 Jahren langsam gewachsen und vor einem halben Jahre an der Spitze ulcerirt war. Ich hielt es für ein Sarkom und exstirpirte es. Es war mit dem Unterkiefer nicht verwachsen, sondern wahrscheinlich vom Masseter ausgegangen. Die mikroskopische Untersuchung ergab die Diagnose: Spindelzellensarkom. Nach 8 Monaten kam der Mann wieder mit einem hühner-eigrossen Recidiv, welches vom Periost des Unterkiefers ausgegangen zu sein schien. Ich resecirte deshalb bei der Exstirpation der Geschwulst das Stück des Knochens, an welchem sie fest anhaftete.

Nach 6 Monaten musste ich wieder ein taubeneigrosses Recidiv der Narbe exstirpiren und nach weiteren 3 Monaten ein Recidiv, welches von dem hinteren Rest des Unterkiefers ausgegangen war, dieses sammt dem Gelenktheil des Knochens entfernen.

Bis dahin waren alle Operationswunden rasch und gut geheilt. Aber die Narbe von der letzten Operation war gleich wieder aufgebrochen und es hatte sich eine blumenkohlartige Wucherung gebildet, welche in 8 Monaten den grossen Umfang (8 und 10 Ctm.) erreicht hatte, den Sie auf diesem Bilde sehen. (Taf. IX. Fig. 2.)

Ich exstirpirte die Geschwulst zum fünften Male und kauterisirte die ganze grosse Wundfläche mit dem Glüheisen, aber schon nach 10 Tagen erhob sich von der granulirenden Wundfläche eine Geschwulst von Taubenei-Grösse.

Nun beschloss ich einen Versuch mit der Anwendung von Jodkali zu machen. Die Geschwulst wurde täglich einmal mit Jodkali dick bestreut; schon nach wenigen Tagen begann sie kleiner zu werden und war nach 4 Wochen ganz verschwunden. Es wurde dann das Bestreuen ausgesetzt, weil es dem

Kranken heftige brennende Schmerzen verursachte und nach weiteren 4 Wochen konnte der Kranke mit einer kleinen noch eiternden Fistel entlassen werden.

Als er dann nach 5 Monaten wiederkehrte mit einem haselnussgrossen Knoten an dem vorderen Ende des resecirten Unterkiefers, erhielt er innerlich Jodkali und wurde zugleich eine Schmierkur mit grauer Salbe angeordnet. Dabei verkleinerte sich das Recidiv rasch und war nach 5 Wochen vollständig verschwunden, nachdem er 650 Grm. Jodkali verbraucht und gegen 40 Einreibungen gemacht hatte.

Eine syphilitische Infection oder Symptome früherer syphilitischer Erkrankungen waren bei dem Patienten nicht nachzuweisen gewesen.

Ueber den zweiten Fall habe ich bereits auf unserem sechsten Congresse ausführlich berichtet. Sie finden diese Abbildungen in den Verhandlungen desselben verkleinert abgedruckt¹⁾. Ich will nur kurz wiederholen, dass der 33jährige Mann mit einer kindeskopfgrossen Geschwulst an der Rückseite des Oberschenkels zu mir kam, welche nach der Exstirpation im Jahre 1859 als ein kleinzelliges Sarkom des Nervens ischiadicus erkannt wurde. Es folgten Recidive in immer kürzeren Zwischenräumen und nöthigten zur Exarticulation des Oberschenkels. Als aber nach dieser Operation sofort sich neue Geschwülste in den Muskeln der Hinterbacke entwickelten, blieb nichts übrig, als wiederum einen Versuch mit Jodkali zu machen. Nach einem Jahre kam der Patient im besten Wohlbefinden wieder zu mir, um sich einen Stelzfuss machen zu lassen. Das Recidiv war vollständig verschwunden, während er im Ganzen 4 Pfund Jodkali innerlich verbraucht hatte.

Dass es sich hier um ein Syphilom gehandelt habe, lässt sich auch wohl noch aus dieser sehr schönen Abbildung diagnosticiren, in welcher man ziemlich deutlich die schleimigen Erweichungsheerde erkennen kann.

Später erst erfuhr ich von einem Arzte, dass in der Familie des Mannes, die in Dithmarschen lebt, mehrere Fälle von hereditärer Syphilis vorgekommen seien und dass die Mutter des Patienten geschlechtlichen Ausschweifungen sehr ergeben gewesen.

Derselbe Arzt sandte mir dann eine 35jährige Frau, welche an einer mannsfaustgrossen Geschwulst in der Gegend der Parotis litt, die sich in 4 Monaten entwickelt hatte. Bei der Exstirpation zeigte es sich, dass die Geschwulst nicht nur mit der Parotis, sondern auch mit den dort liegenden Muskelbäuchen (Kopfnicker, Mylohyoideus etc.) fest verwachsen war. Durch das Mikroskop wurde die Geschwulst als kleinzelliges Sarkom (Markschwamm) diagnosticirt. Vom Arzte aber erfuhr ich, dass die Frau früher von ihrem syphilitischen Manne inficirt worden und von einem schuppigen Syphilid durch Quecksilber und Jodkali scheinbar geheilt sei, aber darnach noch zwei Kinder geboren habe, welche an Symptomen hereditärer Lues gelitten hatten.

Die Frau soll nach einem Jahre an einem rasch wachsenden Pseudoplasma des Uterus gestorben sein.

¹⁾ Verhandlungen des VI. Congresses. II. S. 211; v. Langenbeck's Archiv. Bd. XII. Heft 2. S. 452. Taf. V., Fig. 18 u 19.

5. Auch die Geschwülste, welche nach dem Gebrauch von Arsenik (innerlich und äusserlich) verschwinden, sind mir verdächtig.

In alter Zeit ist Arsenik gegen schwere Formen von Syphilis viel gebraucht worden, und wenn man in neuerer Zeit bisweilen überraschende Erfolge von der inneren oder äusseren Anwendung dieses Mittels bei verschiedenen bösartigen Geschwülsten, namentlich bei Sarkomen, Carcinomen und malignen Lymphomen erzielt hat, so glaube ich aus meinen Beobachtungen schliessen zu dürfen, dass solche Fälle mit Syphilis in Zusammenhang stehen können.

Ueber mehrere derselben habe ich auch bereits früher berichtet.

Sie sehen auf diesem Bilde (Aphorismen: Fig. 16) ein furchtbar wucherndes Geschwür der Mamma, welches sich bei einer 52jähr. Fran aus einem Sarkom entwickelt hatte, das bereits dreimal extirpirt worden und in immer rascherer Zeitfolge wiedergekehrt war. Als sie im Jahre 1876 in meine Klinik in diesem Zustande aufgenommen wurde, war an eine nochmalige Operation nicht mehr zu denken, da die Geschwulst mit dem Brustbein und den Rippen fest verwachsen war. Ich verordnete ihr ein Pulver von Arsenik, Calomel und Morphinum, mit welchem die Wucherungen dick bestreut wurden. Dabei verloren sich die furchtbaren Schmerzen und die stinkende Jauchung bald ganz, die Wucherungen schrumpften rasch zusammen und die Vernarbung war in vollem Gange, als sie nach 6 Wochen entlassen wurde. Nach einem Jahre stellte sie sich wieder vor mit dem Befunde, den Sie hier abgebildet sehen. (Fig. 17.) Die Wucherungen sind vollständig verschwunden, das Geschwür ist nahezu vernarbt. Aber auf dem oberen Theile des Sternum hat sich eine flache Geschwulst gebildet, welche dem Gefühle nach ein Knochengumma gewesen sein muss. Sie soll dann ein Jahr später an Marasmus gestorben sein.

6. Verdächtig sind die Geschwülste, welche verschwinden nach einem Anfall von Erysipelas. Es sind fast immer sarkomatöse Geschwülste gewesen, welche auf diese Weise geheilt worden sind.

Bekannt ist ja längst, dass in hartnäckigen Fällen von Lupus bisweilen nach langen vergeblichen Heilversuchen rasch die definitive Heilung erfolgt, nachdem ein tüchtiges Erysipelas die ganze kranke Stelle überwandert hat.

Durch denselben Process werden bisweilen hartnäckige syphilitische Geschwüre rasch zur Vernarbung gebracht.

Man kann sich vorstellen, dass hier die Erysipelascillien oder deren Toxine die Bacillen der Syphilis vernichten und dass auch

die geheilten Lupusfälle vielleicht zum Theil syphilitischer Natur gewesen sind.

Wenigstens hatte ich in einigen von meinen, durch Erysipelas geheilten Fällen den gegründeten Verdacht, dass der Lupus von Morbus Dithmarsicus abstamme.

Ueber einen Fall dieser Art habe ich gleichfalls schon früher berichtet und ist er in meinem Vortrag auf dem 6. Congress als Fig. 6 u. 7 veröffentlicht, als ein Beispiel von der Entstehung des Krebses aus Lupusnarben.

Der arme Mann hatte seit seinem 13. Jahre an serpiginösem Lupus gelitten, welcher aus aufgebrochenem Lymphomen entstanden, wahrscheinlich hereditär syphilitischen Ursprungs gewesen ist, denn er war im Dithmarschen geboren und sein Vater hatte an Knochengeschwüren am Arm gelitten, an denen er schliesslich zu Grunde gegangen ist. Auch eine Schwester soll ähnliche Geschwüre an den Armen und im Gesicht gehabt haben. Er selbst hatte im Laufe der Jahre zahlreiche innere und äussere Curen durchgemacht, die zum Theil vorübergehenden Erfolg gehabt hatten. Namentlich soll auch einmal nach einem Erysipel rasche Heilung eingetreten sein. Einmal gelang es auch mir, durch energische Anwendung des Jodkali alle Geschwüre zur Vernarbung zu bringen. Als aber das Uebel immer wieder ausbrach, gab er zuletzt alle Hoffnung auf Heilung auf und gebrauchte gar keine Mittel mehr. Es entstanden dann auf der Wange und an der Brust Knoten, welche aufbrachen und kreisrunde Geschwüre mit indurirten Rändern und speckigem Grunde bildeten, welche, wie Sie auf diesem Bilde sehen, die grösste Aehnlichkeit mit den gummösen Geschwüren der Spätsyphilis haben. Das Geschwür an der Wange griff auf den Hals über, wurde krebsig und führte durch Eröffnung grosser Halsgefässe zum Tode.

In ähnlicher Weise lassen sich vielleicht die Erfolge erklären, welche neuerdings William Coley bei bösartigen Geschwülsten durch Injectionen von Toxinen des Erysipelas-Streptococcus und des Bacillus prodigiosus erzielt hat.

Coley ist Arzt am Krebs-Hospital in New York, und hat über eine Reihe von inoperablen bösartigen Geschwülsten berichtet, welche durch dies Verfahren geheilt worden sind.

Wenn Sie die Fälle durchlesen, so werden Sie finden, dass die Geheilten fast sämmtlich zu denjenigen Sarkomen gehören, welche ich als verdächtig bezeichnet habe, während auf die Carcinome diese Behandlung keinen Einfluss zu haben scheint.

Alle diese Verdachtsgründe sind nun zugleich Hauptmomente der klinischen Diagnose. Je mehr davon bei einem Falle zusammentreffen, desto wahrscheinlicher ist es, dass derselbe zu

den Syphilomen gehört, desto vorsichtiger sollte der Chirurg sein, ehe er sich zu einer Operation entschliesst und desto gründlicher muss die Untersuchung des ganzen Körpers und die Erforschung der Anamnese vorgenommen werden.

Wie schwierig die letztere sein kann, ist ja bekannt genug, besonders bei den Spätformen der ererbten Syphilis.

Sehr interessant ist das Kapitel 35, welches Fournier in seinem Werke „über Syphilis hereditaria tarda“ dem Untersuchungsverhör über die Familie widmet, und worin er die Schwierigkeiten schildert, welche der Forscher und wie er sie zu überwinden hat. Fournier hat seine Assistenten sogar von Paris nach Brüssel geschickt, um Eltern auszuforschen, wo es sich um den Verdacht von hereditärer Syphilis handelte.

Eine gründliche Untersuchung des ganzen Körpers giebt natürlich am häufigsten entscheidende Befunde. Ich habe schon manchen Fall diagnosticirt aus charakteristisch gefärbten Narben, aus noch vorhandenen Exanthenen, Geschwüren oder gummösen Anschwellungen, aus Knochenverdickungen, aus Veränderungen der Zähne und Spuren früherer Augenkrankheiten.

Die Art des Wachsthums der Geschwülste ist ohne diagnostische Bedeutung. Manche Syphilome erreichen ausserordentlich rasch eine beträchtliche Grösse, wuchern gewaltig, namentlich wenn sie verletzt werden, während andere viele Jahre lang bestehen können, bis sie zuletzt aufbrechen und dann wohl charakteristische Geschwüre bilden.

Ebenso wenig Anhaltspunkte bietet die Consistenz der Geschwülste, einige sind hart, andere weich, stellenweise fluctuirend, manche sind glatt, andere knollig.

Wohl aber ist es wichtig, nach früher vorgenommenen Curen oder Operationen und deren Erfolgen oder Misserfolgen zu forschen, weil sie bisweilen wichtige Aufschlüsse geben.

Aus dem anatomischen Befund lässt sich in vielen Fällen die Diagnose stellen und zwar mit blossem Auge schon dann, wenn man auf dem Durchschnitt der Geschwulst das eigenthümliche bunte Bild findet, welches Virchow so klassisch beschrieben hat und welches im Wesentlichen dadurch entsteht, dass in dem grauröthlichen Granulationsgewebe sich einzelne gelblich gefärbte Herde

fettiger Degeneration entwickelt haben, welche nicht selten auch zur Erweichung und zum geschwürigen Aufbruch führen.

Schwierig aber ist die Diagnose in den Fällen, wo die Schnittfläche ein gleichmässiges Aussehen zeigt, wie das der kleinzelligen und der Spindelzellen-Sarkome, von denen die Syphilome nach Angabe aller pathologischen Anatomen oft so schwer zu unterscheiden sind.

In solchen Fällen ist nichts dagegen einzuwenden, dass man ausgiebige Einschnitte in die Geschwulst macht und behufs genauer Untersuchung grössere Scheiben herausschneidet; nur muss man darauf gefasst sein, dass trotz strengster Asepsis die Geschwülste vereitern und lasse dann lieber die sofortige Exstirpation folgen.

Die mikroskopische Untersuchung der Geschwülste giebt manchmal werthvolle Aufschlüsse namentlich in negativer Richtung und in Verbindung mit anderen Verdachtsgründen.

So genügt bei krebsigen Geschwüren der Lippe und Zunge meist die Untersuchung eines kleinen Stückes von der Geschwürfläche, um aus den Epithelzapfen und den Krebsperlen nachzuweisen, dass es sich um Krebs handelt.

Ebenso steht es mit den grosszelligen Sarkomen, welche auch aus der Untersuchung kleiner Stücke leicht zu diagnosticiren sind.

Unterlässt man die histologische Untersuchung, so kann man leicht einmal ein Syphilom-Geschwür für ein krebsiges halten und eine unnöthige Operation machen.

Findet man aber in dem abgeschnittenen Stückchen nur Granulationsgewebe, noch dazu mit vielen verfetteten Zellen und mit Wucherung der Gefässwandungen, dann muss man immer an die Syphilome denken, und weiter untersuchen, ehe man sich zur Operation entschliesst.

Aber manche Syphilome lassen sich auch durch das Mikroskop nicht wohl von kleinzelligen und Spindelzellen-Sarkomen unterscheiden.

Die schrankenlos wuchernden Granulome, welche bisweilen aus aufgebrochenen Gummigeschwülsten hervorgehen, sind meistens nicht als Syphilome erkannt, sondern für bösartige Krebswucherungen gehalten und rücksichtslos extirpirt worden.

Das traurigste Beispiel solcher falschen Diagnose zeigt Ihnen

dies Bild, welches ich auch schon früher¹⁾ hier vorgestellt habe, über dessen Vorgeschichte mir aber erst jetzt durch eine andere Mittheilung ein Licht aufgegangen ist.

Es stellt den Bauch eines 42jährigen Mannes dar, der im Jahre 1886 aus Kalifornien kam mit einer Menge von Geschwüren, die den syphilitischen Character trugen und zahlreichen Narben, welche nach wiederholten Exstirpationen und Schabungen zurückgeblieben waren. Die dortigen Aerzte hatten sein Leiden, welches in Folge eines Hammerschlages am Penis entstanden sein sollte, für Krebs gehalten und die Recidive immer wieder operirt, schliesslich den Penis, das Scrotum und die Hoden und grosse Stücke der Bauchhaut weggeschnitten. Die Mündung der Urethra befand sich in dem Hautzipfel, den Sie hier seitlich von der Mittellinie sehen. Ich unterwarf den Unglücklichen einer energischen antiluetischen Kur und nach Verbrauch von 400,0 Quecksilbersalbe und von 400,0 Jodkali waren alle Geschwüre vernarbt.

Der Patient leugnete entschieden, jemals inficirt gewesen zu sein. Ich vermuthete, dass vielleicht die Infection durch das Taschentuch eines Kameraden, mit dem die Wunde verbunden wurde, bewirkt worden war.

Es war mir nun allerdings nicht recht klar, von welcher Art der Ulcerationsprocess gewesen sein konnte, der die Aerzte veranlasst hatte, so viele und verstümmelnde Operationen vorzunehmen. Da brachte mir dieses Bild die Aufklärung, welches ich in dem vorjährigen 27. Band der *Clinical Society's Transactions* Pl. I. p. 107, gefunden habe (Taf. IX. Fig. 3). Es stellt einen Fall von schrankenlos wucherndem syphilitischem Granulom dar, welches sich bei einem 31jährigen Mann am Penis entwickelt hatte, der drei Monate vorher dort ein Ulcus durum gehabt. Offenbar war dasselbe von ulcerirten gummösen Knoten ausgegangen, von denen noch einige am Scrotum sichtbar sind. Man hatte dasselbe aber nicht für syphilitisch, sondern für krebsig gehalten und den Patienten 19 Monate lang mit zahllosen Ausschabungen, Aetzungen und Exstirpationen gequält, auch schliesslich den Penis amputirt, obwohl Hutchinson, dem der Fall gezeigt wurde, erklärt hatte, dass er es für Syphilis halte. Endlich wurde denn auch eine Quecksilberkur vorgenommen, welche rasche Heilung bewirkte.

Von einem ähnlichen Fall erzählt Brandis in seinen Grundsätzen der Behandlung des Syphilis. Aachen. 1886. 3. Aufl. S. 34.

¹⁾ Ueber die Aetiologie der bösartigen Geschwülste. Fig. 1.

Ein Herr mit einem kolossalen Granulom der Eichel, welches für Krebs gehalten wurde, war ihm zur Amputatio penis geschickt. Er erkannte aber die syphilitische Natur des Uebels und heilte es durch Quecksilber und Jodkali.

Auch Ricord berichtet in seinen: *Lettres sur la Syphilis*, pag. 255 und 163 über ein phagedänisches Geschwür des Penis, welches sich auf Lenden, Bauch und Brust ausgebreitet hatte und mit Krebs verwechselt worden war, weshalb man die Amputatio penis vornehmen wollte. Auch er heilte das Leiden durch eine energische antiluetische Kur.

Die grössten Schwierigkeiten für die Diagnose machen die syphilitischen Lymphome. Sie kommen entschieden sehr häufig vor, theils als Symptom hereditärer Syphilis, theils als Spätformen der erworbenen Syphilis, bisweilen 30 Jahre oder noch später nach der Infection. Sie sind aber anatomisch und klinisch sehr schwer oder garnicht von anderen Lymphomen zu unterscheiden und werden deshalb meist verwechselt mit scrophulösen, tuberculösen, pseudoleukämischen und malignen Lymphomen oder mit Lymphsarkomen, weshalb auch die bisherigen Statistiken über Lymphome nicht wohl zu verwerthen sind. In der Litteratur finden sich zahlreiche Beispiele aller Art¹⁾ und auch aus meiner eigenen Erfahrung könnte ich verschiedene Fälle mittheilen.

Es wäre ausserordentlich wichtig, dass man wenigstens nach der Exstirpation solcher Lymphome die syphilitische Natur richtig erkannte, damit man dann eine energische antiluetische Behandlung anwenden könnte. Wenn das nicht geschieht, pflegen auch sie nach der Exstirpation rasch wiederzukehren und können dann das Leben auch durch Verblutung bedrohen, indem sie erweichen, ulceriren und die grossen Gefässe anfressen.

Einen solchen Fall zeigt dies Bild eines 17jährigen Mädchens, welches am 17. August 1892 in meine Klinik zur Tracheotomie geschickt wurde, weil sie in Folge des Druckes von rasch wachsenden Lymphomen an heftiger Dyspnoe mit lautem Stridor litt. Es fanden sich an beiden Seiten des Halses Narben da, wo von einem anderen Arzte im Jahre vorher zweimal in kurzen Zwischenräumen multiple Lymphome exstirpirt waren, welche man für tuberculöse gehalten hatte, weil sie zum Theil verkäst waren.

¹⁾ Lustgarten, Wiener med. Presse. 1890. No. 26—28 und Guttman, Deutsche med. Wochenschr. 1894. No. 47.

Unter den Narben hatten sich alsbald neue Lymphdrüenschwellungen entwickelt, welche sich bis ins Mediastinum erstreckten und nunmehr einen starken Druck auf die Luftröhre ausübten.

Wir fanden aber ausserdem eine harte knollige Anschwellung des unteren Endes des Kopfnickers, aus der sofort die syphilitische Natur des Uebels erkannt wurde.

Die Anamnese ergab, dass beide Eltern niemals an einer besonderen Krankheit gelitten haben sollten, dass aber von 12 Geschwistern neun sehr bald nach der Geburt gestorben waren.

Es wurde demnach die Diagnose auf hereditäre Luës gestellt und sofort eine energische Schmierkur in Verbindung mit rasch steigenden Gaben von Jodkali angeordnet.

Dabei verschwanden Dyspnoe und Stridor sehr rasch, die Syphilome der Drüsen und des Kopfnickers wurden deutlich kleiner und die Patientin erholte sich sichtlich, warf aber immer häufiger eitrig-sputige Sputa aus, denen am 26. August dunkel gefärbtes Blut beigemischt war. Am 27. August erfolgte in der Nacht plötzlich eine heftige Haemoptöe, an welcher sie in wenigen Minuten starb.

Die Section ergab, dass durch zerfallene gummöse Lymphome eine ausgedehnte Zerstörung der vorderen Luftröhrenwand und zugleich eine Eröffnung der linken Vena anonyma zu Stande gekommen war.

Ausführlicher ist der Fall beschrieben in der Dissertation von Stoecklin: Ein Fall von Eröffnung der Vena anonyma durch ein Gumma. Kiel. 1894.

Einen ähnlichen Fall hat Verneuil¹⁾ mitgetheilt. Bei einem 53jährigen Mann, bei dem schon wegen syphilitischer Caries der Fusswurzelknochen die Amputation des Unterschenkels gemacht worden war, bildeten sich grosse gummöse Lymphome der Leistenengegend, welche erweichten, ulcerirten und durch Eröffnung der Arteria femoralis eine rasch tödtliche Verblutung herbeiführten.

Auch in den Speicheldrüsen und in der weiblichen Brust kommen Syphilome vor, wenn auch verhältnissmässig selten. Aber noch seltener werden sie diagnosticirt, sondern meist für Sarkome gehalten und immer wieder extirpirt, wenn sie immer rascher Recidive machen.

Beispiele beider Art habe ich schon in meinen „Aphorismen“ erzählt und abgebildet (s. Fig. 20, 16 u. 17).

Dass es sich auch bei der Syphilis um Bacillen oder ähnliche Organismen als Krankheitserreger handele, der Schluss lässt sich aus der Art der Infection und aus dem ganzen Verlauf der Krankheit mit grösster Wahrscheinlichkeit ziehen.

¹⁾ Tumeurs gommeuses de la région inguinale. Archiv générales de méd. Octobre. 1871.

Es wäre von unermesslichem Werthe, wenn die Natur derselben, ähnlich wie für die Tuberculose, auch für die Syphilis unzweifelhaft festgestellt werden könnte.

Zahllose Forscher, von Lustgarten und Klebs und Birch-Hirschfeld bis auf Doehle haben sich mit der Erforschung derselben beschäftigt und verschiedene, theils Bacillen theils Protozoen als solche zu finden geglaubt, aber leider ist es bisher keinem gelungen, ganz zweifellos festzustellen, dass die angeschuldigten Mikroorganismen die Ursache der Infection und somit in allen Producten der Syphilis zu finden seien.

Hoffen wir, dass es in nicht allzu ferner Zeit gelingen werde. Es würden damit die meisten Schwierigkeiten der Diagnose schwinden.

Darf ich nun wohl diejenigen Herren Collegen, welche ähnliche Erfahrungen gemacht haben, bitten, auch ihre Beobachtungen mittheilen?

Vielleicht ergeben sich noch weitere Thatsachen, welche mehr Licht über das so dunkle Gebiet der Diagnose zu verbreiten im Stande wären.

Zum Schlusse gestatte ich mir noch die Bitte, ein leider nicht hier anwesendes Mitglied unserer Gesellschaft zu Worte kommen zu lassen, an den ich mich brieflich gewendet habe mit der Frage, ob er nicht ähnliche Beobachtungen über Syphilome gemacht habe, wie er sie früher in meiner Klinik gesehen. Es ist das mein sehr lieber Freund und früherer langjähriger Assistent, Herr Dr. Lange in New York. Derselbe schrieb mir kürzlich:

Sie fragen mich, ob ich Fälle von „Sarkom“ auf syphilitischer Basis gesehen habe.

Ich habe eine Anzahl diesbezüglicher Beobachtungen, welche zum Theil ganz prägnant waren. Besonders lebhaft sind mir drei Fälle in der Erinnerung.

Vor 11 Jahren sah ich hier einen polnischen Juden mit einem grossen Tumor dicht oberhalb der Kniekehle. Man hatte ihm die Amputation des Oberschenkels vorgeschlagen. Die Geschwulst war weit über Faustgross, und auf der Höhe ulcerirt. Die Flexoren schienen in ihr aufzugehen. Luës wurde natürlich negirt. Eine energische Schmierkur brachte vollständige Heilung. Ich werde den Fall auch deshalb nicht vergessen, weil der Patient mich bei meiner Rückkehr aus Europa entzückt und dankerfüllt umarmte und

küsste, welcher Kundgebung ich mich trotz der widerlichen Mundverhältnisse des Mannes nicht erwehren konnte.

In einem zweiten Falle wurde ein enormer Tumor der Wadenmuskeln bei einem kräftigen Fleischer durch Schmiercur und Jod zum Verschwinden gebracht, nachdem an mehreren Stellen Erweichungen eingetreten waren.

In einem dritten Falle handelte es sich um ein ausgedehntes Recidiv einer Geschwulst des Brustbeines und des Pectoralis major bei einem jungen Manne, der wahrscheinlich congenital syphilitisch war. Man hatte ihn einige Monate vorher operirt und das Recidiv war gleich darauf eingetreten. Eine Schmiercur und eine Nachcur in Hot Springs in Arkansas brachten auch hier vollständige Heilung.

Dies sind drei monströse Fälle, die mir eben noch im Gedächtniss sind, doch habe ich noch eine ganze Anzahl von geringerer Dignität beobachtet, und — auch einige Male selber Geschwülste extirpirt, deren Beschaffenheit mir nachträglich die Ueberzeugung gab, dass es sich um gummöse Bildungen gehandelt hatte. In diesem Augenblick gedenke ich einer Geschwulst auf der Hinterbacke einer älteren, würdigen Matrone, welche unter diese Rubrik gehört.

In der Praxis ist es zweifellos sehr wichtig, von solchen Thatsachen Notiz zu nehmen. Auch muss man sich daran gewöhnen, in Bezug auf Anamnese dem Leugnen der Patienten keinen Glauben zu schenken, wenn man objective Anhaltspunkte zu haben glaubt.

XXXVII.

Ueber ausgedehnte Resectionen der langen Röhrenknochen wegen maligner Geschwülste.

Von

Dr. J. Mikulicz,

Professor der Chirurgie in Breslau¹⁾.

(Hierzu Tafel X und 4 Abbildungen im Text.)

M. H.! Der Gedanke, bei den sogenannten malignen Geschwülsten der langen Röhrenknochen conservativ vorzugehen und an Stelle der sonst üblichen Amputation die Resection des erkrankten Knochenstückes zu setzen, ist nicht neu. Seit dem Beginn der antiseptischen Aera finden wir in der Literatur zerstreute Berichte über gelungene und besonders in functioneller Richtung befriedigende Operationen dieser Art. Aus der jüngsten Zeit werden den Meisten von Ihnen noch zwei bemerkenswerthe Fälle in Erinnerung sein. Den einen hat vor 4 Jahren auf der Naturforscherversammlung in Halle Herr von Bergmann²⁾ vorgestellt; er hatte wegen eines periostalen Sarkoms der Tibia ein 15 Ctm. grosses Stück dieses Knochens und später ebensoviel von der Fibula resecirt. Die zusammengeschobenen Reste der beiden Unterschenkelknochen verheilten knöchern miteinander. Patient konnte mit entsprechender Erhöhung des Schuhes das Bein sehr gut gebrauchen.

¹⁾ Abgekürzt vorgetragen am 3. Sitzungstage des XXIV. Congresses der Deutschen Gesellschaft für Chirurgie zu Berlin, 19. April 1895.

²⁾ Centralblatt für Chirurgie 1891. S. 943.

Den zweiten Fall stellte vor zwei Jahren in unserer Gesellschaft Herr Neumann¹⁾ aus Halle vor. Es war eine 20jährige Frau, die Herr von Bramann wegen eines myelogenen Sarkoms des linken Tibiakopfes operirt hatte. Es wurden im Ganzen 10 Ctm. von diesem Knochen sammt der Kniegelenksfläche resecirt. Um nun Ober- und Unterschenkel in feste knöcherne Verbindung zu bringen, sägte Herr von Bramann eine dünne Knochenlamelle von den Femurcondylen ab. Das Köpfchen der Fibula wurde abgesägt, der Schaft bleistiftartig zugespitzt und in ein Bohrloch des Condylus externus femoris soweit vorgeschoben, dass sich die Sägefläche der Tibia und des Condylus internus femoris berührten. Es erfolgte knöcherne Vereinigung, und Patientin konnte schon $\frac{1}{2}$ Jahr nach der Operation ohne Prothese mit erhöhtem Schuh ohne Beschwerden gehen. Wie mir Herr von Bramann persönlich mitgetheilt hat, ist Patientin auch heute noch, 3 Jahre nach der Operation, recidivfrei.

Viel früher noch war mit Erfolg die Resection an der oberen Extremität, insbesondere an den Vorderarmknochen, gemacht worden. Es war hier auch von vornherein viel eher als bei der unteren Extremität auf ein günstiges functionelles Resultat zu rechnen. So finde ich bei flüchtiger Durchsicht der Literatur drei einschlägige Beobachtungen von Seiten englischer Chirurgen. Lucas²⁾ resecirte die untere Hälfte der linken Ulna wegen eines Myeloidsarkoms. Das functionelle Resultat war ein vorzügliches. Noch weiter ging Morris³⁾, der wegen eines Myeloidsarkoms des linken Radius die unteren zwei Drittel dieses Knochens und 3 bis 4 Zoll vom unteren Ulnaende resecirte. Hier musste die herabhängende Hand durch eine passende Lederschiene fixirt werden; es konnte aber trotzdem die Hand zu den gewöhnlichen Verrichtungen gut gebraucht werden. Ueber einen ähnlichen Fall berichtet Berkeley Hill⁴⁾.

Am Humerus hat R. von Volkmann⁵⁾ zwei Mal Resectionen wegen Neubildungen vorgenommen. Das eine Mal wurde das obere Humerusende wegen eines medullaren Spindelzellensarkoms

1) Verh. d. deutschen Gesellsch. f. Chirurgie 1893. II. 108.

2) Clinical Soc. of London. British Med. Journ. 1877. I. 574.

3) Britisch. Med. Journ. 1877. I. 574.

4) Ebenda.

5) Langenbeck's Archiv XV. 562 (1873).

resecirt. Der 63jährige Patient starb nach 7 Tagen an Collaps. Das andere Mal wurde das untere Humerusende wegen Enchondroma myxomatodes resecirt; von der Ulna wurde ausserdem noch das Olecranon entfernt. Das Ellbogengelenk wurde nach vollendeter Heilung ziemlich fest und passiv gut beweglich. Ein Recidiv folgte in den nächsten Monaten nicht, doch fehlten über das endgültige Resultat Nachrichten.

Es würde mich zu weit führen, wollte ich hier bei den zahlreichen, meist von Erfolg begleiteten Versuchen verweilen, bei gutartigen oder wenigstens nicht ausgesprochen malignen, also scharf abgekapselten Knochengeschwülsten conservativ vorzugehen. Diese Versuche müssen wir aber — ebenso wie die Erfahrungen über ausgedehnte Resectionen cariöser und nekrotischer Knochen — deshalb berücksichtigen, weil sie uns ein Urtheil gestatten, wie weit wir die Resection langer Röhrenknochen mit Rücksicht auf die spätere Function treiben dürfen. Wir werden auf diesen Punkt noch später zurückkommen.

Was die malignen Knochengeschwülste und zwar sowohl die relativ gutartigen myelogenen, als auch die bösartigeren periostalen Sarkome betrifft, so können die angeführten Versuche der conservativen Behandlung bisher nur als seltene Ausnahmen gelten. Ich habe den Eindruck, dass die Amputation hier immer noch bei den meisten Chirurgen als das Normalverfahren gilt, und dass die Resection nur selten, in besonders günstigen Fällen versucht wird. Dem gegenüber möchte ich glauben, dass wir mit den conservirenden Operationen viel weiter als bisher gehen können; wenigstens dürfen wir es nicht unversucht lassen, der conservativen Chirurgie hier ein grösseres Feld zu erobern. Von diesem Gesichtspunkte aus bitte ich Sie, meine Erfahrungen auf diesem Gebiete zu beurtheilen.

Krankengeschichten.

A. Resectio radii. 2 Fälle.

I. C. G., 22jähr. Dame. Seit einem halben Jahr Schmerzen, später zunehmende Schwellung des unteren Radiusendes rechterseits. Der Fall wurde zuerst ausserhalb Breslaus als Tuberculose des Handgelenks behandelt. (Jodoformglycerin-Injection, dann Massage). Später wurde ein Längsschnitt an der Radialseite gemacht und die erweichte Geschwulstmasse mit dem scharfen

Löffel ausgekratzt. Die mikroskopische Untersuchung ergab ein Riesenzellensarkom.

8. 10. 93. Umschneidung der 8 Ctm. langen Incisionswunde, Verlängerung des Schnittes auf 15 Ctm. Länge an der Radialseite. Resection von ca. 12 Ctm. vom unteren Radiusende. Die Operation, namentlich die genaue Abgrenzung der Geschwulst, ist schwierig, da die Geschwulstmassen aus der Incisionswunde und zwei Gegenöffnungen auf der Volarseite hervorzuschwellern und gleichzeitig eine leicht entzündliche Schwellung der ganzen Umgebung besteht. Trotzdem können mit Ausnahme des Supinator longus und Pronator quadratus alle Streck- und Beugeschnen erhalten werden. Art. und N. radialis müssen geopfert werden. Der Tumor reicht dicht bis an das Ulnaköpfchen, doch kann letzteres erhalten werden. Glatte Heilung per primam intentionem. Nach einem Vierteljahr erhält Patientin eine Lederhülse (Halbrinne) an der radialen Seite. Sie reicht etwa bis zur Hälfte des ersten Metacarpalknochens. Die aktive Beweglichkeit der Finger und des Handgelenks werden allmählich immer besser. Ein halbes Jahr nach der Operation kann Pat. die gewöhnlichen Handleistungen ohne Schwierigkeit vollführen. Die Hand kann selbst zum Klavierspiel verwendet werden. Nach $1\frac{1}{2}$ Jahren kein Recidiv.

2. J. T., 22jähr. Lokomotivheizer. Am 23. 11. 94 fiel dem Pat. das „Contregewicht“ der Bremse (15—20 Pfd.) auf den rechten Vorderarm. Die Schmerzen und die Schwellung, die sich an diese Contusion unmittelbar anschlossen, schwanden nach mehreren Tagen, so dass Pat. noch mehrere Wochen Dienst thun konnte. Erst nach fünf Wochen traten abermals Schwellung und Schmerzen auf, die nun stetig zunahmen und ihn seit 2 Wochen ganz arbeitsunfähig machten. 15. 1. 95. Das untere Radiusende der rechten Seite von der Handgelenklinie 8 Ctm. weit gleichmässig aufgetrieben, nach oben spindelförmig in den normalen Knochen übergehend. Die Geschwulst ist weich, fluctuirend; fast überall Pergamentknittern; die Haut darüber gespannt, leicht geröthet. 10 Ctm. langer Schnitt an der Radialseite, Auslösung des scharf abgegrenzten Tumors aus dem Gelenk und den umgebenden Weichtheilen; Durchtrennung des Radius 10 Ctm. oberhalb der Gelenklinie mit der Gigli'schen Drahtsäge. Primaheilung. 30. 1. geheilt entlassen; nach 2 Wochen Lederrinne an der Radialseite wie im Fall 1, nur etwas kürzer. Mit dieser vermag Pat. mit geringer Beschränkung seinen Arm so gut zu gebrauchen, dass er seit Mitte März wieder vollen Dienst thut. Er vermag mit der Hand einen halben Centner zu heben*). Mikroskopische Untersuchung: Riesenzellensarkom.

B. Resectio ulnae. 1 Fall.

3. A. T., 17jähr. Müllerlehrling, bemerkt seit August 91 am linken Vorderarm einen kleinen harten Knoten, der dem Knochen unmittelbar aufliegt. Die Schwellung nimmt unter geringfügigen Schmerzen allmählich zu.

21. 5. 92: Citronengrosse Geschwulst von knorpelharter, stellenweise

1) Patient wird auf dem Congress vorgestellt.

etwas weicherer Consistenz, die das untere Ulnaende gleichmässig umgiebt. Sie erscheint nach unten zwei Finger breit oberhalb des Handgelenks scharf begrenzt, nach oben zu geht sie diffus in die normale Ulna über. Sie ist nicht schmerzhaft. Die Haut zum Theil verdünnt und mit dem Tumor verwachsen.

Ein elliptischer Schnitt umschneidet die mit der Geschwulst verwachsene Hautpartie; er wird nach oben und unten an der Ulnarseite verlängert. Die umgebenden Muskeln sind mit dem Tumor innig verwachsen und müssen zum Theil mit extirpirt werden, ebenso die Sehne des Extensor dig. V. Sie wird an die 4. Sehne des Extensor digitorum communis angenäht. Radius intact. Es wird aus der Continuität der Ulna soviel herausgesägt, dass oben ein 6 Ctm., unten ein 4 Ctm. langes Stück zurückbleibt. Entfernung einer Cubitaldrüse und mehrerer locker eingebetteter Achseldrüsen. Der Wundverlauf wird durch Jodoformezem und Randgangrän der verdünnten Haut gestört. Mikroskopische Untersuchung: Spindelzellensarkom.

15. 8. wird Pat. auf Verlangen der Kasse „geheilt“ entlassen. Die Bewegungen der Finger und des Handgelenks noch behindert, doch ist activ Flexion und Extension in sämtlichen Gelenken möglich. Sensibilität im Bereich des Nervus ulnaris stark herabgesetzt, doch nicht erloschen. Zur Zeit der Entlassung kein Recidiv. Weiteres Schicksal unbekannt.

C. Resectio tibiae. 1 Fall.

4. W. R., 33 jähriger Kellner. Im Februar 1892 zog sich Pat. durch Fall vom Wagen eine Distorsion des linken Kniegelenks zu; seit Januar 93 allmählich zunehmende Schwellung des linken Tibiakopfes, die Schmerzen steigerten sich allmählich so weit, dass Pat. seit Mai 93 nicht mehr arbeiten konnte.

21. 8. 93. Das obere Tibiaende bis an die Gelenklinie unförmig aufgetrieben. Die Geschwulst ist besonders im Bereich der Spina tibiae von unregelmässig knolliger Beschaffenheit, die Consistenz stellenweise derb, stellenweise prallelastisch. An der Vorderfläche deutliches Pergamentknittern.

29. 8. Operation durch Herrn Dr. Tietze. Vorderer Lappenschnitt wie bei der Excarticulatio genu. Der Lappen reicht bis unter die Grenze des Tumors, d. i. etwa 10 Ctm. unterhalb der Gelenklinie. Eröffnung des Gelenks, Durchtrennung sämtlicher Bänder, Auslösung des gut abgekapselten Tumors aus den Weichtheilen der Kniekehle, Resection der Tibia etwa 10 Ctm. unterhalb der Gelenkfläche. Nun wird in gleicher Höhe auch die Fibula durchsägt und ihr oberes Ende angefrischt. Weiterhin wird die Knorpelfläche des Femur abgeseigt und sowohl in die Sägefläche des Femur als auch der Tibia ein dem Umfang der Fibula entsprechendes Loch gebohrt. In die beiden Bohrlöcher wird das nach der medialen Seite zu verlagerte, aber mit den umgebenden Muskeln in ausreichender Verbindung stehende Fibulastück implantirt und so die Continuität zwischen Femur und Tibia hergestellt. Es resultirt eine Verkürzung von ca. 5 Ctm. Die Heilung wird durch oberflächliche Eiterung gestört.

14. 10. steht Pat. mit abnehmbarem Gypsverband auf. Zwischen Femur und Tibia besteht noch bedeutende Beweglichkeit. Im Laufe der nächsten

Monate wird die Verbindung zwischen den beiden Knochen allmählich immer fester. 8. 2. 94 besteht hier nur noch geringe Nachgiebigkeit im Sinne der Beugung und Streckung. An beiden Enden der inplantirten Fibula mächtige Knochenneubildung; doch sind die minimalen Bewegungen dem Kranken schmerzhaft, so dass er ohne fixirenden Verband nicht gehen kann. In den nächsten Monaten bleibt der Zustand unverändert. Ueber das weitere Schicksal des Kranken ist nichts zu eruiren. Mikroskopischer Befund: Riesenzellensarkom.

D. Resectio femoris. 2 Fälle.

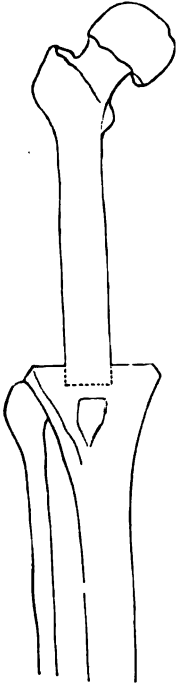
5. E. M., 16jähriger Musiker. 26. November 1893 Fall auf das linke Knie. Schon nach 3 Wochen stellten sich hier Schmerzen ein, die nun nicht mehr schwanden. Anfang März 94 deutliche Anschwellung des unteren Femurendes, zunehmende Schmerzen, das Knie in leichter Contracturstellung fixirt.

2. 5. 94: Das untere Drittel des Oberschenkels nach allen Richtungen gleichmässig aufgetrieben durch eine dem Knochen angehörende derbe Geschwulst. 8. 5. 94. Operation. Ich führte zunächst einen Querschnitt über die Streckseite des Kniegelenks wie zur Resection dieses Gelenkes. Eröffnung des Gelenkes, Ablösung der Patella. Von beiden Epicondylen führten dann zwei Längsschnitte an der medialen und lateralen Seite bis zur Mitte des Oberschenkels. Der so umschnittene viereckige Lappen wurde bis über die Grenze der Geschwulst hinaufpräparirt. Er bestand aus Haut und Fettpolster und gegen seine Basis zu aus den gesunden Resten des Quadriceps. Im Bereich des unteren Viertels des Oberschenkels war der Tumor so diffus in die Muskulatur infiltrirt, dass von derselben nichts erhalten werden konnte. Die Bildung eines vorderen Lappens war nothwendig für den Fall, dass sich während der Operation doch die Nothwendigkeit der Amputation herausstellen sollte. Nun wurde das untere Femurende aus allen Gelenkverbindungen gelöst und vorsichtig von der Kniekehle aus von den Weichtheilen der Beugeseite präparirt. Da auch hier die umgebenden Muskeln mit dem Tumor verwachsen, zum Theil von demselben infiltrirt waren, wurde von einer ausgiebigen Erhaltung derselben abgesehen, dagegen unter genauer Berücksichtigung der Geschwulstgrenzen des Nervus ischiadicus einerseits, Arteria und Vena femoralis andererseits mit den sie unmittelbar umgebenden Antheilen der Adductoren abpräparirt.

Nachdem dies in vollkommen sicherer Weise gelungen war, wurde das Femur etwa 3—4 Ctm. oberhalb der sichtbaren Geschwulstgrenze, d. i. etwa 20 Ctm. oberhalb der Gelenklinie abgesägt. Ein sofort geführter Sagittalschnitt durch die Geschwulst (vergl. Tafel X Fig. 1) zeigte, dass sowohl im Bereich des Periosts als auch des Knochenmarkes die makroskopisch wahrnehmbare Grenze der Geschwulst mindestens 2 Ctm. überschritten war. Nun erst wurde der Vorderlappen nahe seiner Basis quer abgetrennt, dann die Knorpelfläche der Tibia quer abgesägt, in diese ein dem Querschnitt des Femurstumpfes entsprechendes Loch von etwa 1 Ctm. Tiefe gebohrt. Lösung der constringirenden Binde, Unterbindung der blutenden Gefässe, Implantirung des Femur in das Bohrloch der Tibia (vergl. beistehende Figur 1), Schliessung

der Wunde bis auf die 2 äussersten Wundwinkel, die mit kurzen Jodoformgazestreifen drainirt wurden. Die Verbindung von Femur und Tibia wurde durch keine weiteren Hilfsmittel als den fixirenden Schienenverband gesichert. Die Heilung erfolgte mit geringfügiger Secretion aus den beiden Wundwinkeln ohne Zwischenfall. Der anfänglich stark vorspringende Wulst an der Beugeseite glich sich im Laufe der nächsten Wochen zum grössten Theil aus.

Fig. 1.



10. 6. steht Patient mit abnehmbarem Gypsverband auf. 20. 6. wird in den Gypsverband eine Stelze eingegypst, mit der Patient direct auftritt. — 31. 7. geheilt entlassen. Femur und Tibia knöchern vereinigt. Die Gesamtverkürzung beträgt etwas über 20 Ctm.; dieselbe wird durch eine Prothese folgender Construction ausgeglichen:

Der Unterschenkel und Fuss wird in maximaler Equinusstellung durch eine Lederhülse (an der Ferse mit einem grossen Fenster versehen) fixirt. Die Lederhülse ist mit 2 starken Seitenschienen versehen, die sich nach unten fortsetzen und mit einem artikulirten, künstlichen Fuss in Verbindung stehen. Eine etwas weite Hose verdeckt den Apparat vollständig; die etwas nach hinten vorspringende Ferse liegt ungefähr in der Höhe der normalen Wadenwölbung, fällt daher nicht auf (vergl. die Abbildungen nach Photogrammen Fig. 2, 3, 4).

Patient geht seit October 94 mit einem leichten Stock sehr behend und ohne zu ermüden, vermag jedoch auch ohne Stock zu gehen und zu stehen. In seinem Beruf muss er einen grossen Theil des Tages auf den Beinen zubringen.

Ende April, also fast ein Jahr nach der Operation, ist der Zustand unverändert, Patient von blühendem Aussehen, frei von Recidiv¹⁾.

Für die ersten Monate wurden die Seitenschienen der Lederhülse noch gegen den Oberschenkel zu verlängert und hier mit einem breiten Gurt zur Fixirung des Oberschenkels versehen. Es war diese Vorsicht nothwendig, um nicht durch die andauernde Belastung des noch nachgiebigen Callus eine Contracturstellung entstehen zu lassen.²⁾

Die mikroskopische Untersuchung ergibt ein Spindelzellensarkom, dessen Hauptmasse vom Periost ausgeht, in fast gleicher Ausdehnung aber das Knochenmark betrifft. Der ganze Tumor wird von einem Maschenwerk von grösseren und feineren Bälkchen durchsetzt, die theils aus osteoidea, theils aus nur verkalktem, theils aus echtem Knochengewebe bestehen. Mehrfach findet sich fettige und myxomatöse Entartung. Nirgends finden sich Riesenzellen.

¹⁾ Patient wurde auf dem Congress vorgestellt.

²⁾ Anmerkung während der Correctur. Mitte Juli ist der Operirte recidivfrei. Das Bein ist sehr leistungsfähig; Pat. vermag u. A. $\frac{1}{4}$ Stunde lang zu schwimmen.

6. B. H., 37jähriger Schmiedemeister. Seit December 93 allmählig zunehmende Schmerzen, bald darauf Schwellung im linken Oberschenkel ohne bekannte Veranlassung.

Fig. 2.



23. 5. 94: Unteres Drittel des linken Oberschenkels gleichmässig spindelförmig angeschwollen, durch eine fast knorpelharte, mit dem Knochen selbst zusammenhängende Geschwulst. Patient verweigert zunächst jede Operation, wird daher mit grossen Gaben Jodkalium behandelt, jedoch ohne Erfolg.

9. 6. 94: Patient giebt heute nur zu einem Eingriff die Erlaubniss, bei dem das Bein erhalten bleibt.

Fig. 3.



Fig. 4.



Operation im wesentlichen ähnlich wie im vorangehenden Fall. Ein Unterschied bestand insofern, als die Femurepiphyse von vornherein intact zu sein schien. Es war deshalb die Möglichkeit nicht ausgeschlossen, das Epiphysenstück und damit das ganze Kniegelenk zu erhalten. Aus diesem

Grunde wurde von vornherein das Kniegelenk nicht eröffnet, sondern der Querschnitt etwa 5 Ctm. oberhalb der Gelenklinie geführt. Im Uebrigen wurde auch hier zunächst ein vorderer Hautmuskellappen wie zur Amputation vorgebildet, dann wurde das Femur in der Nähe der Epiphysenlinie und dann etwa 3 Ctm. über der oberen Geschwulstgrenze resecirt.

Ein sofort gemachter Längsschnitt durch den Tumor zeigte indessen, dass sowohl nach oben als auch nach unten zu innerhalb des Marks die Grenzen der Geschwulst nicht sicher überschritten waren. Es wurden deshalb nachträglich noch die beiden Längsschnitte bis an die Gelenklinie verlängert und die ganze Epiphyse exstirpirt. Ebenso wurde nach oben zu noch $2\frac{1}{2}$ Ctm. vom Femurschaft fortgenommen. Im Ganzen waren über 20 Ctm. vom Femur resecirt worden. Auch hier wurde ein Loch in die Tibia gebohrt, zur festeren Verbindung aber noch ein Elfenbeinrohr verwendet, das zur Hälfte in der Markhöhle des Femur, zur Hälfte in der Tibia steckte. Die Wundheilung erfolgte wie im früheren Fall ohne Störung. Patient stand am 23. 7. mit abnehmbarem Gypsverband auf.

25. 9. Es ist bisher keine knöcherne Vereinigung zwischen Tibia und Femur erfolgt. Dagegen ist die Narbe an der Aussenseite aufgebrochen. Die Sonde führt auf die Elfenbeinröhre. Dieselbe ist zum Theil resorbirt, zum Theil in kleinere Fragmente zerlegt, sie wird durch eine Incision entfernt. Die Fistel schliesst sich, es erfolgt aber trotzdem keine Consolidation. Die direkte Belastung, besonders Bewegungen an der Vereinigungsstelle von Femur und Tibia sind schmerzhaft.

16. 10. werden die Knochenenden durch breite Incisionen freigelegt, angefrischt und abermals vereinigt. Da nach 5 Wochen kein Erfolg zu bemerken ist, Patient ungeduldig wird, und der Verdacht eines Recidivs nicht ausgeschlossen werden kann, wird am 20. 11., also $5\frac{1}{2}$ Monate nach der Resection die Amputation vorgenommen. Glatte Heilung. Im amputirten Bein findet sich nirgends die Spur eines Recidivs. An beiden Knochenenden reichliche Knochenneubildung.

Die mikroskopische Untersuchung ergibt ein vorwiegend periostales Spindelrundzellensarkom.

7. Im Anschluss an die mitgetheilten Krankengeschichten muss ich noch kurz eines Falles Erwähnung thun, in dem ich wegen eines periostalen Osteosarkoms des unteren Femurendes die Operation genau wie in den zwei zuletzt beschriebenen Fällen anfang, dann aber mit der typischen Oberschenkel-Amputation schloss. Es war ein 64jähriger Kaufmann, der mich schon vor mehr als einem Jahre wegen eines diffusen, in die umgebende Muskulatur infiltrirten, wenig schmerzhaften Geschwulst des unteren Femurdrittels consultirt hatte. Auf grosse Gaben Jodkalium trat eine zweifellose Verkleinerung des Tumors ein. Deshalb wurde von einer Operation zunächst ganz abgesehen.

Der Zustand blieb fast 1 Jahr stationär; dann wuchs der Tumor stetig weiter. Ich musste dem Kranken das Versprechen geben, nichts unversucht zu lassen, um das Bein zu erhalten. Nur unter dieser Bedingung willigte er in die Operation. Ich begann dieselbe wie im Fall 5: als ich aber an das

Abpräpariren der Arteria und Vena femoralis ging, fand ich, dass diese im Bereich des Adduktorenschlitzes von Tumorgewebe so dicht umgeben waren, dass sich die Erhaltung der Gefässe mit der radicalen Entfernung der Geschwulst nicht vereinigen liess. Es wurde deshalb sofort die Amputation vorgenommen. Der Fall ist geheilt.

Den Krankengeschichten der ersten drei Fälle von Resection des Radius und der Ulna habe ich nicht viel hinzuzufügen. Sie bestätigen die auch anderwärts gemachten Erfahrungen, dass selbst bei bedeutender Ausdehnung der Knochengeschwulst durch eine conservirende Operation ein in jeder Richtung vorzügliches Resultat zu erreichen ist. Im Fall 1 sind seit der Operation mehr als $1\frac{1}{2}$ Jahre verflossen, so dass hier auch die Frage der Radicalheilung schon jetzt mit einiger Wahrscheinlichkeit in günstigem Sinne beantwortet werden kann. Im Fall 2 beträgt die Beobachtungszeit seit der Operation erst 4 Monate, im Fall 3 nur 2 Monate; beide Fälle gestatten daher noch kein Urtheil in dieser Richtung. Fall 4 — Resection des Tibiakopfes — stellt uns einen interessanten, technischen Versuch dar, der aber in Bezug auf sein Endziel, die Function des Beines, wahrscheinlich missglückt ist. Um hier die bedeutende Verkürzung von mehr als 10 Ctm. zu verringern, hat Herr Dr. Tietze das disponible Stück der Fibula medialwärts verlagert und zwischen Tibia und Femur interponirt. Es war denkbar, dass der an und für sich zu schwache Knochen mit der Zeit „functionell“ hypertrophiren und ausserdem durch Calluswucherung von Seiten des Femur und der Tibia genügend verstärkt werden würde, um vollkommen tragfähig zu werden. Während einer fast $\frac{3}{4}$ jährigen Beobachtungszeit hat sich dieser Consolidationsprocess indessen nicht vollzogen. Ob er später noch eingetreten ist, konnten wir leider nicht feststellen. In einem ähnlichen Falle würde ich künftighin dem einfacheren und sicheren Verfahren von Bramann den Vorzug geben¹⁾. Die Verkürzung müsste dann durch einen erhöhten Schuh oder eine Prothese wie im Fall 5 ausgeglichen werden.

Von grösserem Interesse sind die Fälle 5, 6, 7, in welchen es sich um periostale Sarkome des unteren Femurdrittels gehandelt

¹⁾ Nachträgliche Bemerkung. Inzwischen habe ich einen Fall von myelogenem Sarkom des Tibiakopfes genau nach dem Bramann'schen Verfahren operirt. Der Verlauf lässt, so weit man heute, 4 Wochen nach der Operation, mittheilen kann, nichts zu wünschen übrig.

hat. Sie geben, zusammengestellt, schon jetzt ein gutes Bild von der Leistungsfähigkeit der Methode. Der Charakter, die Lage und Ausdehnung des Tumors war in allen drei Fällen annähernd gleich. Der Hauptunterschied bestand in dem Alter der Patienten. Der erste zählte 16 Jahre, der zweite 37, der dritte 64. Bei dem letzten wurde schon während der Operation der Versuch der Conservirung des Unterschenkels aufgegeben und zur Amputation geschritten. Bei dem zweiten wurde die untere Hälfte des Femur resecirt und der Versuch gemacht, den Rest desselben mit der Tibia in knöcherne Verbindung zu bringen; dieser Versuch misslang, und es musste nach 5 $\frac{1}{2}$ Monaten zur Amputation geschritten werden. Bei dem jüngsten Patienten gelang der Versuch vollkommen. Das functionelle Resultat lässt nichts zu wünschen übrig. Patient ist über ein Jahr nach der Operation recidivfrei.

Die Verschiedenheit des Erfolges in den drei Fällen kann uns nicht wundern; denn es war von vornherein anzunehmen, dass bei einem jungen, noch im Wachsthum begriffenen Menschen die Knochenneubildung eine viel raschere und ausgiebigere sein würde, als bei einem älteren; doch müssen hierbei ausser dem Alter noch besondere individuelle Verhältnisse mitspielen. Diese haben im Fall 6 die knöcherne Vereinigung von Femur und Tibia offenbar mit verhindert. Vielleicht war hier auch die implantirte Elfenbeinröhre ein Hinderniss. Ich werde mich durch diese eine ungünstige Erfahrung nicht abschrecken lassen, künftighin auch bei älteren Personen wieder die Resection in der angegebenen Weise zu versuchen. So gut nach der typischen Kniegelenksresection auch in späteren Lebensdecennien eine solide knöcherne Verwachsung von Femur und Tibia eintritt, muss dieselbe auch bei ausgedehnter Resection des Femur zu erwarten sein, wenn hier auch die Berührungsflächen der Knochen kleiner sind. Vielleicht könnte man die letzteren durch schräges oder treppenförmiges Absägen in passender Weise vergrössern. In keinem Falle, scheint mir, wird dem Kranken durch den Versuch der conservativen Behandlung geschadet werden.

Die geringe Zahl und die meist kurze Beobachtungszeit der angeführten Fälle lässt gewiss keine allgemeinen Schlussfolgerungen zu; doch dürfen wir unter Zuhilfenahme der Erfahrungen anderer Chirurgen schon heute die Gesichtspunkte feststellen, von welchen

die weiteren Versuche auf diesem Gebiete fortzuführen und zu beurtheilen sind. Es werden hier im Wesentlichen drei Punkte in Frage kommen.

1. Die Technik der Operation.
2. Die Leistungsfähigkeit derselben als Radicaloperation bei einer bösartigen Geschwulst.
3. Die spätere Function des Gliedes.

1. Die Technik der Operation kann sich bei dem heutigen Stande der operativen Chirurgie innerhalb sehr weiter Grenzen bewegen. Die Resection wird eigentlich nur dann technisch unmöglich sein, wenn die Hauptgefäße der Extremität an der betreffenden Stelle nicht geschont werden können, so dass Gangrän des distalen Abschnittes folgen müsste. Als selbstverständlich ist vorauszusetzen, dass auch im Bereich der Gefäße ebenso rücksichtslos nur die Geschwulstgrenzen die Schnittführung bestimmen als an anderen weniger wichtigen Stellen. In dieser Beziehung geben die gut abgekapselten myelogenen Sarkome eine ungleich bessere Prognose als die periostalen. Auch die verschiedenen Extremitätenabschnitte werden *ceteris paribus* ungleiche Schwierigkeit bieten. Geschwülste des unteren Radius- oder Ulnæendes werden sich im weitesten Umfange zur Resection eignen, da mindestens eine der Arterien sicher geschont werden kann. Beim Humerus und Femur dagegen wird die Resection vereitelt, sobald der Tumor bis an die Gefäßscheide des Hauptstammes vorgedrungen ist. Geschwülste der Fibula werden in ihrem ganzen Verlauf ohne Begrenzung durch Resection zu beseitigen sein, während die Resection des oberen Tibiaendes ähnliche Schwierigkeiten wie die des unteren Femurendes bieten kann.

2. In Bezug auf den Werth der Resection als Radicalverfahren, muss ihr Werth gegen den der Amputation abgemessen werden. In dieser Beziehung müssen wir uns vor allem darüber klar sein, dass das Auftreten oder Ausbleiben von Metastasen nach der Operation, soweit sie nicht die Folge eines localen Recidives sind, keinen Maassstab für den Werth der Operation abgeben kann; denn weder die Amputation noch die Resection vermögen die latenten, in entfernten Organen steckenden Geschwulstkeime unschädlich zu machen. Es handelt sich somit nur um die Frage des localen Recidivs. In dieser Richtung kann nun freilich

erst die Erfahrung entscheiden; ich kann aber von vornherein nicht zugeben, dass die Resection — selbstverständlich auf die geeigneten Fälle beschränkt und in sorgfältigster Weise ausgeführt — mehr Sicherheit giebt als die Amputation. Wir müssten sonst consequenter Weise auch bei jedem von den Weichtheilen ausgehenden Sarkom der Extremitäten die Amputation ausführen. Dass man in der Beziehung bei den meist undeutlich begrenzten, in die umgebende Musculatur diffus infiltrirten Periostalsarkomen viel vorsichtiger vorgehen wird als bei den myelogenen Geschwülsten, ist selbstverständlich. Daraus folgt aber nicht, dass man für alle Fälle dieser Kategorie ausnahmslos in der Amputation oder Exarticulation das Heil suchen darf. Ich halte dies für ebenso wenig berechtigt, wie die schablonenmässige Amputation der ganzen Brust in allen Fällen von Mammacarcinom. Bei kleinen Tumoren des äusseren oberen Quadranten der Mamma lasse ich den nach unten und innen liegenden Theil der Brustdrüse, so weit er nicht im Bereich der Neubildung liegt, zurück; denn er liegt ausserhalb des inficirenden Lymphstroms. Ich habe in dem zurückbleibenden Mammastumpf noch nie ein Recidiv auftreten sehen; die Frauen sind aber für die Erhaltung eines Mammrudiments stets dankbar.

3. Der Werth der Resection in functioneller Beziehung gegenüber der Amputation unterliegt gar keiner Discussion. Es wird unsere Aufgabe sein, durch weitere Ausbildung der Technik, durch Construction passender Prothesen und orthopädischer Hilfsmittel den entstandenen Defect möglichst zu ersetzen. In dieser Beziehung sind uns ähnliche Aufgaben gesetzt, wie bei den congenitalen Defecten der langen Extremitätenknochen. Gerade in dieser Beziehung hat die moderne Orthopädie in der letzten Zeit wesentliche Fortschritte gemacht. Ich verweise in dieser Beziehung auf eine ausführliche Monographie meines Schülers Dr. Werner Kümme¹⁾.

Auch die nach Exstirpation nekrotischer oder cariöser Knochen entstehenden Defecte geben ähnliche Verhältnisse. Die dabei gemachten Erfahrungen lehren uns, dass eine erträgliche Function der oberen Extremität bei vollständigem Fehlen des Radius oder der Ulna, aber auch bei ausgedehntem, selbst völligem Verlust des

¹⁾ Die Missbildungen der Extremitäten durch Defect, Verwachsung und Ueberzahl. Bibliotheca medica bei Th. G. Fischer u. Comp. Cassel.

Humerus bestehen kann. Durch eine entsprechende Hülse oder einen articulirten Hülsenapparat wird hier der fehlende Knochen bis zu einem gewissen Grade ersetzt. An der oberen Extremität werden wir in erster Linie die Gelenke beweglich zu erhalten suchen; wo ein passives Schlottergelenk resultiren sollte, wären nachträglich die Knochenenden in knöcherne Verbindung zu bringen. An der unteren Extremität wird dieses Ziel selbstverständlich in jedem Fall anzustreben sein; misslingt dies, so bedeutet das wohl für die meisten Kranken ein vollständiges Fehlschlagen der Operation wie in meinem Fall 6.

M. H.! Auf Grund der vorangehenden Auseinandersetzungen darf ich Ihnen empfehlen, bei den bösartigen Geschwülsten der langen Röhrenknochen in Zukunft an Stelle der bisher üblichen Amputation die Resection zu versuchen; natürlich mit den nothwendigen Beschränkungen und mit der gebotenen Vorsicht.

Hoffentlich werden auch Sie die Freude haben, manches Glied zu erhalten, das, zwar verkürzt und geschwächt, doch dem Kranken ungleich bessere Dienste leistet als die beste Prothese. Die Kranken werden Ihnen dafür gewiss nur Dank schulden, da sie den geleisteten Nutzen selbst einsehen. Ungleich grösser ist vielleicht noch der Dienst, für den der Kranke selbst kein Verständniss hat: Wir vermögen ihn ohne Schwierigkeit zum operativen Eingriff zu einer Zeit zu bestimmen, in welcher er die Amputation noch entschieden verweigern würde. Die Meisten von Ihnen werden in der Lage sein, meine Erfahrungen in der Richtung zu bestätigen. Ein Mensch mit einem Knochensarkom am Arm oder Bein entschliesst sich trotz alles Zuredens von Seiten der Aerzte nicht zur Amputation, so lange er ohne erhebliche Schmerzen und Beschwerden den Arm gebrauchen, mit dem Bein stehen und gehen kann. Meist fällt er in die Hände von Kurpfuschern oder Wunderärzten; manche gehen dabei an dem Leiden, von dem sie durch rechtzeitige Operation zu retten gewesen wären, zu Grunde; andere kommen vielleicht noch in letzter Stunde zum Arzte, um unter viel ungünstigeren Bedingungen operirt zu werden.

Von den hier angeführten Kranken hat, soweit ich mich erinnere, keiner die bedingungslose Einwilligung zur Amputation

gegeben. 4 von ihnen haben sie unbedingt verweigert, d. h. nur zur Resection die Einwilligung gegeben. Aus derselben Zeit ist mir noch eine blühende junge Frau in Erinnerung, die ein relativ kleines periostales Sarkom des unteren Femures hatte. Nach meinen heutigen Erfahrungen wäre bei ihr gewiss die Resection wie in Fall 5 auszuführen gewesen. Da ich dies damals jedoch nicht sicher versprechen konnte und mir für den Fall des Misslingens die Erlaubniss zur sofortigen Amputation ausbedang, wies die Kranke jeden Eingriff zurück. Es wäre hier nach der Resection eine Verkürzung von kaum mehr als 10 Ctm. zurückgeblieben.

Sie werden mir zugeben, dass eine frühzeitig vorgenommene Resection, ganz abgesehen von dem functionellen Resultat, mehr Aussichten für die dauernde Genesung des Kranken bietet, als eine spät vorgenommene Amputation. Mit Rücksicht auf dieses phsychologische Motiv, das wir als Aerzte ebenso berücksichtigen müssen, wie unsere rein objectiven Erwägungen, wird, wie ich hoffe, die Resection bei dem besprochenen Leiden auch als Radicalheilmittel der Amputation erfolgreiche Concurrenz machen.

XXXVIII.

Zur Entstehung der subcutanen Nierenzerreissungen und der Wanderniere.

Von

Professor Dr. Küster,

in Marburg¹⁾.

M. H. Die Nierenchirurgie unserer Tage enthält einzelne viel umstrittene Fragen, welche ungeachtet der mächtigen Entwicklung dieser Disciplin innerhalb der letzten 25 Jahre immer noch ihrer endgültigen Erledigung harren. Zu diesen Fragen gehört die Entstehungsgeschichte zweier der häufigsten Nierenkrankheiten, nämlich der subcutanen Zerreißen und der Wanderniere; ihre Beantwortung soll in den nachfolgenden Zeilen versucht werden.

I. Subcutane Zerreißen.

Die mechanischen Einwirkungen, unter welchen man Nierenzerreißen ohne äussere Wunde zu Stande kommen sah, lassen sich in nachfolgende Gruppen ordnen:

1) Zusammenpressung des Bauches gleichzeitig von vorn und von hinten (Eisenbahnpuffer), oder Einwirkung einer schweren Gewalt von vornher, während die Lende von hintenher durch eine Wand, den Erdboden u. s. w. unterstützt wird. (Ueberfahrenwerden).

2) Ein heftiger Stoss oder Schlag trifft die Lendengegend von hintenher.

¹⁾ Abgekürzt vorgetragen am 2. Sitzungstage des XXIV. Congresses der Deutschen Gesellschaft für Chirurgie zu Berlin, 18. April 1895.

3) Fernwirkung der Gewalt beim Fall auf die Füße, auf das Gesäss, auf den Damm.

4) Muskelzug. Ein besonders charakteristischer Fall dieser Art wird von Clement Lucas¹⁾ mitgetheilt: Ein 66jähriger Mann greift nach einem vom Wagen fallenden schweren Sack, um ihn mit seinen Händen aufzuhalten, verspürt dabei einen heftigen Schmerz links neben dem Nabel und entleert sofort blutigen Urin.

Rayer²⁾ war der erste, welcher eine Erklärung für das Zustandekommen der Verletzung unter so verschiedenen Bedingungen versuchte. Er führt dieselben einfach auf die Erschütterung des Organs zurück und glaubt, dass selbst eine so mässige Erschütterung, wie sie der Körper beim Reiten erleidet, Risse im Nierengewebe erzeugen könne. Dieser Annahme ist schon von französischen Schriftstellern, wie Poireaudt³⁾ u. A. entgegengehalten worden, dass es erheblich näher liege Blutungen, welche hier und da nach einem angestregten Ritt beobachtet werden, auf das Vorhandensein von Sand und Gries im Nierenbecken zurückzuführen. Dennoch ist die Lehre vom Contrecoup aus der französischen Literatur nie ganz verschwunden. Le Dentu⁴⁾ geht sogar so weit anzunehmen, dass ein Fall auf das Beckenende des Körpers eine quere Abreissung des unteren Nierenpols erzeugen könne. Dass eine solche Annahme bei einem nicht einmal sicher befestigten Organe, welches sogar physiologische Verschiebungen erleidet, eine physikalische Unmöglichkeit darstellt, braucht wohl nicht näher erörtert zu werden. Bemerkenswerth aber ist es, dass unter solchen Umständen noch niemals bei einem Weibe Nierenzerreissung beobachtet worden ist.

Ebenso unmöglich ist die Theorie, welche H. Morris⁵⁾ aufstellt, dass starke Hintenüber- oder Seitwärtsbeugungen der Wirbelsäule die Niere stark genug spannten, um sie wenigstens an ihrer Vorderseite zu zerreißen. Ganz abgesehen von der geringen Beweglichkeit der in Betracht kommenden Wirbelabschnitte ist die unsichere Befestigung der Niere, zumal am unteren Pol, ein absolutes Hinder-

¹⁾ Lucas, Clement, On injuries of the Kidneys. Lancet. 1884. I.

²⁾ Rayer, Traité des maladies des reins. Paris. 1841. Tome I.

³⁾ Poireaudt, De la contusion du rein. Thèse de Paris. 1882.

⁴⁾ Le Dentu, Affections chirurgicales des reins. Paris. 1889.

⁵⁾ Morris, Surgical diseases of the Kidney. London, 1885.

niss für jede Spannung. Nur wenn beide Pole unverrückbar festgehalten wären, könnte an eine solche Erklärung allenfalls gedacht werden, während, wie die Verhältnisse liegen, die ganze Theorie gleichfalls als anatomisch und physiologisch unmöglich bezeichnet werden muss.

In Deutschland hat man nach dem Vorgange Gustav Simon's gewöhnlich zwischen Nierenverletzungen durch directe Gewalt und indirecten Verletzungen unterschieden (Maas¹), Herzog²), P. Wagner³). Man dachte sich die Sache so, dass eine auf die Nierengegend wirkende Gewalt die Niere unmittelbar zertrümmern könne, während die Einwirkung auf entferntere Körpertheile gleichfalls — also offenbar durch Gegenschlag — im Stande sei eine Zerreiſung herbeizuführen. Wir finden also in letzterer Beziehung genau den Standpunkt Le Dentu's, obwohl schon die Betrachtung der Risslinien, welche in der weit überwiegenden Mehrzahl aller Fälle radiär zum Nierenbecken gestellt sind, von der Unhaltbarkeit dieser Annahme hätte überzeugen müssen.

Demnach können wir keine der bisher gegebenen Erklärungen als zutreffend anerkennen, um so weniger, als sie sämmtlich auf gewisse Gruppen der Verletzungen unanwendbar erscheinen.

Suchen wir nach einer Erklärung, auf welche sämmtliche Fälle passen, so finden wir dieselbe in dem Zusammenwirken zweier Dinge, nämlich: 1) einer plötzlichen stossweisen Adductionsbe-
wegung der beiden unteren, beweglichen Rippen gegen die Wirbelsäule, 2) einer hydraulischen Pressung der in den Nieren reichlichst enthaltenen Flüssigkeiten.

Als Beweis für die Richtigkeit dieser Annahme führe ich folgende zwei Versuchsreihen an:

1) Entnimmt man eine Niere mit der Fettkapsel einer menschlichen Leiche, oder einem frisch getödteten Thiere und wirft das Organ mit einiger Kraft auf den Fussboden, so findet man beim Abziehen der Kapsel an der Stelle, an welcher das Organ aufschlug, eine Abplattung, welche von einem halbkreisförmigen oder

¹) Maas, Klinische u. experimentelle Untersuchungen über die subcutanen Quetschungen und Zerreiſungen der Niere. Deutsche Zeitschrift f. Chirurgie. X. 1878.

²) Herzog, Ueber Nierenverletzungen. Münchener med. Wochenschr. 1890. No. 11 u. 12.

³) P. Wagner, Nierenchirurgie. Leipzig. 1893.

kreisförmigen seichten Riss begrenzt ist, das Gewebe innerhalb dieses Kreisabschnittes oberflächlich zertrümmert, ebenfalls von seichten Rissen durchsetzt. Ganz anders ist das Bild, wenn man nach Unterbindung der Vene das Organ von der Arterie aus bis zu mässiger Prallheit füllt und auch durch den Harnleiter eine geringe Flüssigkeitsmenge in das Nierenbecken einspritzt, mit anderen Worten, das ganze Organ mit einer Flüssigkeitsmenge versieht, wie es annähernd der Wirklichkeit entsprechen mag. Dann zeigt sich an der Aufschlagsstelle ebenfalls eine Abplattung, die indessen viel deutlicher und von einem tieferen Graben umrandet ist; gleichzeitig aber finden sich bis ins Nierenbecken reichende Einrisse, welche gewöhnlich ziemlich genau der Diagonale der Aufschlagsstelle entsprechen. Wenigstens liegt hier immer der Hauptriss, während kleinere Risse an verschiedenen Stellen, meist radiär angeordnet, zu finden sind. Die Ränder dieser Risse, zumal im Nierenbecken, sind zuweilen ganz deutlich nach aussen umgeklappt. Trifft die Aufschlagsstelle genau den convexen Rand, so zeigen die Risse fast alle einen der Nierenlängsachse parallelen Verlauf; das Fett im Nierenbecken war in einem Falle der Art sehr zerquetscht und zwischen die Rissränder hinein nach aussen gedrängt.

Die hydraulische Pressung wird durch diese Versuche ausserordentlich klar; sie geben aber auch eine Erklärung für die Neigung der Niere zu radiärer Spaltbildung. Bekanntlich hat E. Grawitz¹⁾ diese Neigung, welche ihm nicht entgangen war, als den späten Ausdruck der fötalen Lappung des Organs angesehen. Für diese Hypothese liegt histologisch nirgends auch nur der geringste Beweis vor; wir bedürfen ihrer aber auch nicht, da die radiäre Richtung dieser Einrisse sich nach physikalischen Gesetzen zwanglos erklären lässt.

2. Auch in der natürlichen Lage der menschlichen Niere wurden ähnliche Versuche angestellt. Es ist meines Wissens noch niemals gelungen, durch heftige Schläge auf die Lendengegend einer Leiche Nierenverletzungen zu erzeugen. An der Leiche eines alten Mannes wurde der Leib eröffnet und der Magendarmcanal entfernt. Suchte man nun die unteren Rippen gegen die Niere anzudrängen, so gelang dies rechts sehr schwer, weil die Leber Widerstand leistete,

¹⁾ E. Grawitz, Ueber Nierenverletzungen. Archiv f. klin. Chirurgie. Bd. XXXVIII. 1889.

links ziemlich leicht; aber auch bei stärkster Belastung blieb es unmöglich, die Niere zwischen Rippe und Wirbelkörper zu zerquetschen. Nun wurde an der linken Niere die Vene unterbunden, in die Arterie und den Harnleiter eine mässige Quantität Wasser eingespritzt. Ein kräftiger Schlag auf die unteren Rippen mittels eines Holzhammers zerbrach dieselben. Die herausgenommene Niere zeigte an der Hinterfläche eine seichte Abschürfung, zugleich aber, sowohl an der Vorderfläche, wie an der Hinterfläche einen bis ins Nierenbecken reichenden radiären Riss.

Aus diesen Versuchen dürfte sich unzweideutig ergeben, dass wir es bei den subcutanen Verletzungen der Niere in der That mit einer Sprengwirkung zu thun haben. Es erklären sich hiernach sehr leicht die bei weitem häufigsten Fälle, in welchen die Gewalt die Lendengegend und unteren Rippen von hintenher trifft. Auch in den Fällen zweiseitiger Einpressung wird man die unteren Rippen wenigstens in allen den Fällen verantwortlich machen müssen, in welchen der Stoss sehr plötzlich erfolgt. Ebenso kann aber offenbar auch der Muskelzug wirken. Zweifellos muss eine plötzliche krampfartige Contractur der Bauchwandmuskeln, soweit sie zu den unteren Rippen in Beziehung stehen, die letztere in gleicher Weise in Adductionsstellung schnellen, als wenn sie von einem Stoss getroffen werden. Am unklarsten sind jedenfalls die Zerreibungen durch Fernwirkungen; aber es dürfte auch hier am nächsten liegen, eine plötzliche reflectorische Contractur der Bauchwand anzunehmen, so dass auch diese Gruppe der Verletzungen unter die durch Muskelzug entstandenen einzureihen sein würde.

Immerhin giebt es eine Anzahl von Nierenzerreibungen, welche offenbar nichts mit Sprengwirkungen zu thun haben. Dahin gehören die queren Abreissungen des unteren Poles, die Abstreifungen der Fettkapsel, die vollständigen Zertrümmerungen des Organs, welche freilich gewöhnlich mit so schweren Nebenverletzungen verbunden sind, dass man hier die unmittelbare Einwirkung einer groben, jeden Widerstand überwindenden Gewalt, anzunehmen gezwungen ist, endlich Abreissungen der Gefässe und des Harnleiters. Was die beiden ersten Gruppen anbetrifft, so darf man nicht vergessen, dass eine Sprengwirkung nur erfolgen kann, wenn die Rippe ziemlich rechtwinklig auf die Niere trifft und wenn die Einwirkung eine sehr plötzliche ist. Trifft die Rippe mehr tangential,

so werden Abstreifungen der Kapsel und oberflächliche Abschürfungen zu Stande kommen; wirkt die Gewalt aber langsam zunehmend, wie bei Einpressungen u. dgl., so kann die untere Rippe in starker Adductionsstellung die Niere quer durchtrennen, ohne sie zu sprengen. — Die Zerreiſsung des Harnleiters und der Gefäſse kann wohl gelegentlich eine Folge hydraulischer Pressung sein, aber sie ist es gewiss nicht in allen Fällen; vielmehr wird man annehmen müssen, dass jede gewaltsame Seitwärtsbewegung der Niere, wie sie beim Zusammenpressen des Thorax erfolgen kann, eine solche Wirkung herbeizuführen vermag.

Schliesslich möge noch erwähnt sein, dass die Sprengwirkung auch bei Schussverletzungen vorkommt. Schon längst ist es beobachtet worden, dass bei Nierenschüssen fast regelmässig Risse gesehen werden, welche den Schussöffnungen ein sternförmiges Aussehen geben; auch die Narbe einer solchen Verletzung bleibt sternförmig. Die neueren Geschosse freilich sprengen die Niere, falls sie mit Flüssigkeit gefüllt ist, in lauter Bruchstücke auseinander, wie ich mich durch verschiedene Versuche überzeugen konnte. Ich begnüge mich mit diesen Andeutungen, da die Schussverletzungen nicht zum eigentlichen Thema gehören.

II. Wanderniere.

Die Entstehung der Wanderniere hat gleichfalls zur Aufstellung sehr verschiedener Theorien den Anlass gegeben, über die ich mich indessen kurz fassen kann, da ich an anderer Stelle dieselben ausführlich erörtern werde.

Oppolzer¹⁾ hat zuerst die Ansicht ausgesprochen, dass die Wandernieren angeboren vorkommen, und diese Anschauung spielt in der neueren englischen und französischen, zum Theil auch in der deutschen Litteratur eine grosse Rolle. Ich kann nicht umhin, dieselbe als durchaus unzutreffend zu bezeichnen, da keine einzige Section dafür auch nur den geringsten Anhalt giebt. Alle angeborenen Verlagerungen zeichnen sich regelmässig durch Gefässanomalien aus; die *A. renalis* ist gewöhnlich mehrfach und entspringt tiefer aus der Aorta, der *A. iliaca communis*, *iliaca ext.*

¹⁾ Oppolzer, Ueber bewegliche Nieren. Wiener medic. Wochenschrift. 1857. No. 42.

hypogastrica u. s. w. Die einfache Gefässverlängerung aber, welche Oppolzer als beweisend ansieht, ist nichts als die Folge langdauernder Zerrung, wie sie bei jeder Wanderniere höheren Grades regelmässig zur Entwicklung kommt.

Bei Aufstellung anderweitiger Theorien ist der entschiedene Fehler gemacht worden, dass man begünstigende Momente als eigentliche Krankheitsursachen genommen hat. Zur Beurtheilung dieser Theorien hat man als Massstab die zwei Thatsachen zu wählen, welche bereits Rayer erkannte und die seitdem zahlreiche Bestätigungen gefunden haben, nämlich 1., dass die Wanderniere weit überwiegend eine Krankheit des weiblichen Geschlechts ist und 2., dass dieselbe ganz überwiegend rechterseits vorkommt. Eine Theorie, welche diese beiden Thatsachen, oder nur eine derselben unerklärt lässt, kann als zutreffend von vornherein nicht angesehen werden.

Mit diesem Massstab versehen, wird man Angaben wie die, dass der Schwund des Körperfettes, oder die Erschlaffung der Bauchwand Nierenverschiebungen bewirkte, ohne Weiteres von der Hand weisen können, weil sie keine jener beiden Thatsachen erklären; ebenso Angaben, wie die, dass die Schwangerschaft als solche, Vorfälle und Knickungen der Gebärmutter, Nierencongestionen während der Menstruation u. s. w. Nierenvorfälle erzeugen, weil sie das fast ausschliesslich rechtsseitige Auftreten des Leidens unerklärt lassen. Wir wollen gewiss nicht bestreiten, dass alle diese Dinge begünstigend für die Entstehung, oder für die Vervollkommnung des Leidens sein können; aber die eigentlich treibende Kraft ist in ihnen nimmermehr zu suchen.

Als unmittelbare Ursache der Wanderniere betrachten wir ausschliesslich mechanische Kräfte, welche entweder plötzlich, in Form eines acuten Trauma, die Niere von ihrem Lager losreissen, oder welche durch langsam, immer wiederholte Einwirkung die Befestigungsmittel der Niere lockern und dehnen. Mit andern Worten, wir sehen die Ursachen der Wanderniere ausschliesslich in acuten und chronischen Traumen, welche den unteren Abschnitt des Brustkorbes verengern und die Niere dadurch zum Verlassen ihres Platzes zwingen. Was die chronischen Traumen anbetrifft, so bekenne ich mich als unbedingten Anhänger der zuerst

von Cruveilhier erwähnten, dann von Bartels¹⁾ näher begründeten und später von Heller²⁾ vervollständigten Theorie der Schnürwirkungen; ich glaube also, dass die Einschnürung des unteren Abschnittes des Brustkorbes, mag dieselbe durch Schnürleibchen, Rockbänder oder Gurte hervorgerufen werden, die bei weitem häufigste Ursache der Wanderniere darstellt; und zwar rechts häufiger aus dem Grunde, weil die Ausfüllung des rechten unteren Thoraxraumes durch die Leber der rechten Niere schwerer ein Ausweichen gestattet, als der linken. Indessen behalte ich mir die genauere Auseinandersetzung auch dieses Gegenstandes an anderer Stelle vor und möchte hier nur Ihre Aufmerksamkeit auf die acuten Traumen richten wegen der eigenthümlichen Beziehungen, welche sich dabei für die subcutanen Zersprengungen ergeben.

Zunächst muss hervorgehoben werden, dass für die Wanderniere der Annahme einer Fernwirkung physikalisch nichts im Wege steht; insbesondere wird Fall auf das untere Körperende wohl im Stande sein; die wenig befestigte Niere in Folge des physikalischen Beharrungsvermögens aus ihrem Lager loszureissen. Aber man wird, bei Annahme dieses Mechanismus, erwarten dürfen, dass beide Nieren in gleicher Weise betheilt seien. In der That waren denn auch bei dem einzigen Fall der Litteratur (Henoch³⁾), welcher diesen Mechanismus darstellt, beide Nieren gleichmässig lose; die Entstehung (bei einem Officier) wurde auf einen Sturz mit dem Pferde zurückgeführt, bei welchem Pat. auf beide Füße geschleudert worden war.

Abgesehen von dieser Besonderheit findet sich nun eine auffallende Aehnlichkeit der traumatischen Veranlassungen, welche einerseits Nierenzerreissungen, andererseits Wandernieren erzeugen. Es ist das früher bezweifelt worden; allein die neuere Litteratur hat ein immer wachsendes Material geliefert. Ich selber sah zwei Fälle, in welchen die ersten Erscheinungen der Wanderniere sich

1) Müller-Warneke, Ueber die widernatürliche Beweglichkeit der Niere u. s. w. Berl. klin. Wochenschr. 1877. No. 30.

2) v. Fischer-Benzen, Ein Beitrag zur Anatomie u. Aetiologie der beweglichen Niere. Dissert. Kiel. 1887. — Heller, Mittheilungen für den Verein Schleswig-Holsteinischer Aerzte. Heft 11. 1887.

3) Henoch, Klinik der Unterleibskrankheiten. III. Berlin. 1863.

an einen Stoss gegen die rechte Lendengegend anschlossen. Am auffallendsten sind jene Fälle, in welchen die zersprengte Niere zugleich von ihrem Platze gewichen ist, als deutlichster Beweis dafür, dass der Mechanismus für beide Verletzungsarten genau der gleiche sein kann. Im Uebrigen aber sehen wir Wandernieren, sowohl durch Muskelzug, als durch ein die Lenden treffendes Trauma entstehen. Der Muskelzug wirkt entweder langsam ansteigend, wie beim Heben schwerer Lasten — und zwar ist es, entsprechend der Benutzung des rechten Armes, gewöhnlich die rechte Niere, welche plötzlich aus ihrem Lager schnellt; oder er wirkt plötzlich, stossweise, wie in denjenigen Fällen, welche wir bei Besprechung der Nierenzerreissung erwähnten. Sehr charakteristisch ist eine Beobachtung Martini's, welche Lauenstein¹⁾ veröffentlicht hat. Eine Dame stürzt vornüber, reisst sich im Fall gewaltsam in die Höhe, verspürt einen schmerzhaften Ruck in der rechten Seite, hat seitdem fortdauernd Schmerzen und zeigt bei der Untersuchung eine Wanderniere.

Noch deutlicher sprechen hier Fälle, in welchen ein Stoss die Lende trifft. In der Litteratur finden sich solche Beobachtungen von Dusch²⁾, Sawyer³⁾, sowie von Desnos und Barié⁴⁾. Ich selber habe, wie schon erwähnt, zwei ähnliche Beobachtungen gemacht. An der Thatsache dürfte also wohl nicht mehr zu zweifeln sein.

Wie ist es nun erklärlich, dass das gleiche Trauma in dem einen Falle eine Zerreissung der Niere, in dem andern nur eine Verschiebung derselben aus ihrem Lager hervorruft?

Wir haben zunächst der Thatsache zu gedenken, dass diese beiden Verletzungsgruppen auf die beiden Geschlechter in merkwürdig verschiedener Weise vertheilt sind: 295 Fälle von subcutanen Nierenverletzungen, welche ich gesammelt habe, vertheilen sich in Betreff des Geschlechtes folgendermassen:

¹⁾ Lauenstein, Exstirpation der Wanderniere. Archiv für klinische Chirurgie. XXVI.

²⁾ v. Dusch, Bericht über die med. Poliklinik in Heidelberg. Archiv des Vereins zur Förderung der wissensch. Heilkunde. Bd. VI. 1863.

³⁾ Sawyer, Two cases of movable Kidney. Brit. med. Journ. Aug. 1869.

⁴⁾ Desnos et Barié, Des difficultés diagnostiques que peuvent soulever certaines tumeurs de l'abdomen. Annales de gynécologie. Février. 1876.

Geschlecht unbekannt	5
Männer	238
Weiber	10
Kinder bis zum Ende des 15. Lebensjahres	42

Demnach betheiligen sich die Männer an den subcutanen Nierenverletzungen mit fast 92, die Weiber nur mit 8 pCt.

Umgekehrt steht es bei der Wanderniere. Unter 84 eigenen Beobachtungen dieses Leidens finden sich 79 bei Weibern und nur 5 bei Männern, d. h. über 94 pCt. bei Weibern, kaum 6 pCt. bei Männern. Noch auffallender wird dies Verhältniss, wenn wir nur die acut-traumatische Entstehungsursache der Wanderniere in Betracht ziehen; da ergibt sich nämlich das sehr überraschende Resultat, dass eine durch Trauma veranlasste Wanderniere bisher ausschliesslich bei Weibern beobachtet wurde.

Wir müssen demnach den Schluss ziehen, dass zwischen beiden Geschlechtern in Bezug auf ihr Verhalten gegenüber den die Lendengegend treffenden Gewalten ein ausgesprochener Gegensatz besteht; es fragt sich, worauf derselbe zurückzuführen ist.

Wir können die Ursache im Wesentlichen nur in körperlichen Verschiedenheiten sehen. Die Lendengegend des Mannes ist so gebaut, dass die unteren Rippen von jeder hier einsetzenden Gewalt getroffen und in starke Adductionsstellung gebracht werden können. Dagegen hat die Lendengegend des Weibes einen Schutz durch die breit ausladenden Darmbeinkämme und das darüber gelagerte Fettpolster, welches jede Gewalt bedeutend abschwächen muss. Die Lendengegend des Mannes ist cylindrisch, diejenige des Weibes kegelförmig. Dazu kommt, dass auch die weibliche Tracht einen nicht geringen Schutz verleiht, da die über der Hüfte getragenen Röcke den körperlichen Schutzwall wesentlich verstärken. Kommt nun noch, wie in manchen Gegenden Deutschlands, ein besonders dickes Polster in der Kleidung hinzu, welches die Taille höher nach oben verlegt, so wird eine die Lendengegend treffende Gewalt nicht im Stande sein, die unteren Rippen stark zu adduciren, wohl aber den unteren Abschnitt des Brustkastens so zu erschüttern, dass die Nieren aus ihre Lage geschleudert werden.

Dass auch der Muskelzug bei beiden Geschlechtern eine verschiedene Wirkung zu haben scheint, ist vielleicht durch die erheblich kräftigere Bauchwandmusculation beim Manne zu erklären.

M. H. Ich begnüge mich mit diesen kurzen Bemerkungen, deren weitere Ausführung ich mir an anderer Stelle vorbehalte. Indessen habe ich geglaubt, dieselben hier vorbringen zu sollen, weil bei der immer wachsenden Bedeutung, welche die Verletzungen als Krankheitserreger auch in der Nierenchirurgie gewinnen, die Bestätigung meiner Angaben auch für andere Erkrankungen der Niere sich als fruchtbringend erweisen dürfte.

XXXIX.

Ueber operative Behandlung der Coxitis.

Von

Dr. Rincheval,

Assistenzarzt am Kölner Bürgerhospital¹⁾.

Im Nachfolgenden möchte ich die Resultate der während meiner Assistentenzeit am Kölner Bürger-Hospital operativ behandelten Coxitisfälle mittheilen. Wenngleich die Zahl der zu besprechenden Fälle keine sehr grosse zu nennen ist, so dürfte dieser casuistische Beitrag doch dadurch nicht ohne Interesse sein, dass sämmtliche Fälle nach der gleichen Methode von Professor Bardenheuer operirt und fast alle in der gleichen Weise nachbehandelt wurden. Ich unterlasse es, gleichzeitig die Resultate der conservativ behandelten Fälle gegenüber zu stellen, weil die Zahl der letzteren zu gering ist; zur Aufnahme in das Hospital gelangten vorwiegend weit vorgeschrittene Erkrankungsfälle, während die beginnenden und leichteren Fälle ambulant behandelt zu werden pflegen; von den letzteren blieben eine nicht geringe Anzahl später aus, entmuthigt durch die langsam eintretende sichtbare Besserung, um eventl. nach längerer Zeit sich wieder vorzustellen in einem Zustande, wo nur von einer Operation noch die Rede sein konnte. Ein Vergleich zwischen den beiden Behandlungsmethoden hat weiterhin auch nur einen bedingten Werth; nur wirklich gleichwerthige Fälle könnten in Parallele gestellt werden; das letztere ist aber nur dann möglich, wenn wir uns durch den Augenschein von den vorhandenen Gelenkveränderungen überzeugen; ohne Operation können wir nur mit einiger Wahrscheinlichkeit die vorliegenden Gelenkerstörungen vermuthen. —

¹⁾ Auszugsweise vorgetragen am 2. Sitzungstage des XXIV. Congresses der Deutschen Gesellschaft für Chirurgie zu Berlin, 18. April 1895.

Es wurden in dem Zeitraum von April 1890 bis April 1894 55 Hüftresectionen ausgeführt, und zwar 8mal wegen Coxitis osteomyelitica und 47mal wegen Coxitis tuberculosa; ein Fall von Coxitis deformans kam in dieser Zeit nicht in Behandlung. — Die während des letzten Jahres operirten Fälle lege ich dieser Arbeit nicht mit zu Grunde, weil die Beobachtungszeit eine zu kurze ist, um von definitiven Endresultaten sprechen zu können. — Da die Technik der Operation und die Nachbehandlung bei der tuberculösen, wie bei der osteomyelitischen Form der Coxitis die gleiche war, schicke ich einige allgemeine Bemerkungen über diese Punkte voraus.

Die Indication zur Operation war im Allgemeinen dann gegeben, wenn nachweisbare Destructionsprozesse im Gelenk vorlagen, wenn Eiterbildung im Gelenk nachgewiesen wurde, um so mehr, wenn gleichzeitig eine Erkrankung der Hüftpfanne zu diagnosticiren war: Vorwölbung der Pfannengegend an der inneren Beckenwand, Vorwölbung in der Fossa iliaca, Druckschmerz an der der Pfanne entsprechenden Stelle bei der Palpation per rectum.

Je nach dem Sitz der primären Erkrankung resp. je nach der Ausdehnung des Erkrankungherdes wurde ausgeführt bald nur die partielle concentrische Resection des Hüftgelenkkopfes, bald die Totalresection des letzteren, bald die partielle oder totale Resection der Hüftpfanne, bald wurden beide Gelenkabschnitte gleichzeitig in grösserer oder geringerer Ausdehnung resecirt.

Bei der Operation wurde stets angestrebt, alles Erkrankte nach Möglichkeit zu entfernen; es wurde nicht nur die Gelenkkapsel aufs Genaueste excidirt, sondern auch in allen Fällen die erkrankten Knochentheile des Femur sowohl wie der Pfanne im Gesunden entfernt.

Die Operation wurde stets in der Weise ausgeführt, dass von einem dem vorderen Rande des Trochanter maj. parallel verlaufenden 10—15 Ctm. langen Schnitte — vorderer Trochanterenschnitt — aus das Gelenk frei gelegt wurde. Dieser Schnitt wurde bevorzugt, weil er bei möglichster Schonung des Muskel- und Bänderapparates eine sehr gute Einsicht in das Gelenk gestattet. Nach Durchtrennung der Gelenkkapsel wird alsdann der Gelenkkopf durch Aussenrotation des Beines nach vorn luxirt und weiterhin durch Bewegungen des Beines nach den verschiedenen Richtungen dafür

gesorgt, dass die Kapsel in allen Ausbuchtungen zu übersehen und zu excidiren ist. Erwies sich das Caput femoris nur oberflächlich afficirt, so wurde anfangs die concentrische Resection des Kopfes vorgenommen, d. h. es wurde der Gelenkkopf um $\frac{1}{2}$ — $\frac{2}{3}$ seiner ursprünglichen Grösse verkleinert unter möglicher Beibehaltung seiner normalen Configuration; die Resultate waren indess bei diesem Vorgehen nicht befriedigend; in 5 von 17 Fällen wurde wegen Recidives die Nachresection erforderlich, in 4 weiteren Fällen wurde der verkleinerte Gelenkkopf necrotisch und musste nachträglich entfernt werden. Etwas günstigere Resultate erzielte Schede bei der concentrischen Resection. Von Bardenheuer ist die erwähnte Operationsmethode gänzlich verlassen worden, es wird jetzt von ihm stets im Collum femoris oder bei Erkrankung des letzteren subtrochantär resecurt. Es wird kein grosses Gewicht darauf gelegt, in welcher Ausdehnung das obere Femurende fortgenommen wird; die Ausdehnung des Erkrankungsherde ist massgebend. Es gilt ganz allgemein der Grundsatz, alles Erkrankte zu entfernen, alles nicht Erkrankte zu erhalten. Es war nicht möglich, einen wesentlichen Unterschied bezüglich der functionellen Endresultate zu constatiren, mochte nur die Decapitation ausgeführt sein, für welche Langenbeck, Hüter, Schede und Andere warm eintraten, oder mochte subtrochantär resecurt sein, wie von Volkmann, Sayre und König besonders empfohlen worden ist. Nach Entfernung des Gelenkkopfes wurde dann weiterhin stets dem gegenüber liegenden Gelenkende der Hüftpfanne die grösste Aufmerksamkeit geschenkt. Es kann heute nicht mehr bezweifelt werden, dass in einer grossen Reihe von Coxitisfällen — nach unseren Beobachtungen etwa in der Hälfte — die Hüftpfanne der primär erkrankte oder der am meisten veränderte Gelenkabschnitt ist. Riedel fand bei seinen Untersuchungen, dass bei der ostalen Form der Coxitis, die 4—5 mal häufiger als die synoviale vorkommt 70 pCt. primäre Pfannenherde sich finden. Es ist demnach geboten, die Pfanne ebenso energisch und gründlich anzugreifen. Man verhielt sich ja lange Zeit hindurch der Resection der Pfanne gegenüber sehr ablehnend, weil man einerseits den operativen Eingriff für zu gross erachtete, andererseits fürchtete, die Tragfähigkeit der operirten Extremität zu gefährden; es wurden deshalb vielfach auch bei vorgeschrittener Erkrankung der Pfanne

nur Excochleationen, Abmeisseln etc. vorgenommen, ja viele Chirurgen hielten bei gleichzeitigem Ergriffensein der Pfanne eine Operation für contraindicirt, weil es doch nicht gelänge, alles Erkrankte zu entfernen. So äusserte sich Billroth in seinen „Züricher Berichten“, so Bardeleben auf dem 21. Chirurgen-Congress. Die im Verhältniss zu den übrigen Resectionen immerhin ungünstigen Endresultate nach Resectio coxae erklären sich auch wohl vorwiegend dadurch, dass der so häufig miterkrankten Pfanne zu wenig Beachtung geschenkt wurde, dass cariöse Herde im Acetabulum zurückgelassen wurden. Gestützt wird diese Ansicht durch die Sectionsergebnisse Resecirter. Die oben erwähnten Bedenken, welche gegen die Pfannenresection geltend gemacht wurden, können heute in der ausgesprochenen Allgemeinheit wenigstens nicht mehr aufrecht erhalten werden. Es hat daher diese Operation auch in der letzten Zeit mehr und mehr Aufnahme gefunden. Erichsen, Hancoq, Christopher Heath waren wohl die Ersten, welche grössere Resectionen an der Hüftpfanne ausführten; in Deutschland haben sich besonders Bardenheuer, Hans Schmid, Riedel und einige Andere um die Einführung dieser Operation verdient gemacht. Bardenheuer resecirt heute nicht mehr die Pfanne vom suprasymphysären Schnitt aus, wie er in seiner Veröffentlichung — Archiv f. klin. Chirurgie 1890 — empfahl, sondern von dem erwähnten vorderen Trochanterenschnitt aus, es sei denn, dass die Grösse des Beckenabscesses oder die Ausdehnung der secundären Nekrose der Beckenknochen einen besseren Einblick auf die Innenseite des Beckens erforderlich erscheinen liess, oder dass bereits eine Perforation nach der Inguinalgegend bestand. Auch hier ging die Grösse des fortgenommenen Stückes stets der Ausdehnung des Krankheitsprocesses parallel. Bei oberflächlicher Erkrankung wurde das Acetabulum mit einem grossen Hohlmeissel — letzterem wurde der Vorzug vor dem scharfen Löffel gegeben, weil er mit grösserer Sicherheit alles Erkrankte eliminirt — abgestemmt — partielle Resection der Hüftpfanne —; bei grösserer Ausdehnung des Erkrankungsprocesses wurde die Pfanne oder der Pfannenboden in ganzer Ausdehnung entfernt — Totalresection der Pfanne —. Bei der Totalresection wurden auch häufiger partielle Resectionen der angrenzenden Beckenknochen erforderlich, so weit letztere miterkrankt oder

necrotisch waren; in einzelnen Fällen kam es dabei zu einer vollständigen Unterbrechung des Beckenringes, ohne dass erhebliche Störungen von Seiten der Beckenorgane oder eine stärkere Beeinträchtigung der späteren Gehfähigkeit resultirte.

Nach vollendeter Operation wird in der Regel die Wundhöhle mit 10 pCt. Jodoformäther bestäubt und zunächst ausgestopft, nach 2—4 mal 24 Stunden die Wunde secundär genäht. Der Oberschenkel wird durch Abduction in die Beckenwunde implantirt und diese Stellung durch einen das Becken, das kranke Bein und das gesunde Bein bis zum Knie umfassenden Gypsverband gesichert. Es ist dieses Verfahren ebenfalls von grosser Wichtigkeit. In den früheren Jahren liess Bardenheuer gewöhnlich einen Extensionsverband anlegen, wodurch das resecirte Bein nach unten, die gesunde Beckenhälfte nach oben gezogen wurde in der von Volkmann empfohlenen und von den meisten Chirurgen geübten Weise. Die ersten der von mir beobachteten Fälle wurden noch in dieser Weise nachbehandelt.

Es wurde bei dieser Methode versucht, ein bewegliches Gelenk zu erzielen, was auch in einigen Fällen gelang; die Nachtheile der Extensionsbehandlung und einer gelenkigen Verbindung zwischen den Resectionsenden machten sich aber in einer anderen Reihe von Fällen so unangenehm fühlbar — Schlottergelenke, Adductions- und Flexionsstellungen des operirten Beines, Wandern des Femurschaftes auf das Darmbein, wachsende Verkürzung des resecirten Beines —, dass Bardenheuer nunmehr die Ankylose als das zu erstrebende Endresultat nach Resectio coxae bezeichnet. Es soll nicht gesagt sein, dass bei der Extensionsbehandlung keine functionell günstigen Endresultate erzielt würden; die Nachbehandlung muss aber jedenfalls eine weit sorgfältigere und länger dauernde sein. Krause fordert sogar, dass die operirten Kinder noch Jahre lang nach der Resectio coxae des Nachts in Extension gelegt und von sachverständiger Seite genau überwacht werden, eine Forderung, der leider wohl nur selten genügt werden kann. In den letzten Jahren scheint übrigens die früher fast allgemein gehegte Ansicht, eine Ankylose sei nach Hüftresection als Misserfolg oder schlechtes Resultat anzusehen, mehr und mehr verdrängt worden zu sein. So erwähnte v. Bergmann auf dem 23. Chirurgen-Congress in der Discussion zu dem Bardenheuer'schen Vortrag

über Pfannenresection, dass die Ankylose nach Resectio coxae nicht mehr gefürchtet werde und er bezeichnet diese Ansicht als einen entschiedenen Fortschritt. Die Ankylose ist ja sicherlich kein ideales Resultat, aber es hat sich immer mehr gezeigt, dass für die meisten Kranken die Ankylose günstiger ist, als ein bewegliches Gelenk, zumal, wenn sie sich nicht einer lange dauernden Nachbehandlung und Beobachtung unterziehen können. Die Fälle, in denen ein normal bewegliches und gut funktionirendes Gelenk erzielt wurde, bilden leider nicht die Mehrzahl; weit häufiger sind die ungünstigen Ausgänge; selbst nach Jahren noch kann die Beweglichkeit eine zu ausgiebige, die Stellung des Oberschenkels eine der Function hinderliche werden und wir sind sehr häufig nicht einmal imstande, eine befriedigende Erklärung für das gute Endresultat im einen, für das schlechte im anderen Falle abzugeben. Schnellere und dauernd gute Resultate erzielen wir bei der Heilung in Ankylose. Der Gang mit ankylosirtem Hüftgelenk ist ein sicherer und guter, über Störungen beim Sitzen und bei der Defäcation wird gewöhnlich nur in der ersten Zeit geklagt; die Steifheit des Hüftgelenkes wird durch die vicariirende Function der Beckengelenke sehr vollkommen ausgeglichen.

Wie bereits oben erwähnt, erzielen wir eine feste Coaptation der Resectionsenden durch Implantation des Femurschaftes in die Pfannengegend und Fixation in dieser Stellung durch Gypsverband. Um ein Einstellen des Femures in die Pfanne zu ermöglichen, ist natürlich eine Senkung der operirten Beckenhälfte und damit eine Abductionsstellung des kranken Beines erforderlich. Der Abductionswinkel muss verschieden gross gewählt werden, entsprechend dem kleineren oder grösseren Defect der Gelenkenden, in den meisten Fällen genügt eine Abductionsstellung von 30—40°, in einzelnen Fällen muss jedoch der Winkel 60° und mehr betragen. Bei diesen hohen Graden hat man in der späteren Nachbehandlungsperiode nur den Winkel allmählich wieder zu verkleinern und passive adducirende Bewegungen auszuführen, es könnte anderen Falles eine zu starke Senkung der kranken Beckenseite und eine relative Verlängerung des operirten Beines resultiren.

Die genaue Coaptation der Knochenwundflächen, welche wir durch die Abductionsstellung erreichen, lässt alle Höhlen etc. vermeiden und meist eine Heilung per prim. int. eintreten. Dass

letzterer Umstand für die Prognose aller wegen Tuberculose ausgeführten Operationen von schwerwiegender Bedeutung ist, dürfte wohl allgemein bekannt sein.

Die Abductionsstellung hat auch noch weitere Vortheile; sie bedingt eine Verlängerung des resecirten Beines und gleicht dadurch die sonst nothwendig eintretende Verkürzung aus. Sie verhindert ferner mit grosser Sicherheit das Eintreten einer secundären Adductionsstellung des operirten Beines, die so sehr häufig das Resultat der Operation beeinträchtigt und die deshalb allgemein fürchtet ist. Zu der Adduction gesellt sich in der Regel eine Flexion des Beines und damit eine zunehmende Verkürzung. Die grosse Neigung zu einer späteren, oft erst nach Jahresfrist eintretenden Adductionsstellung des kranken Beines wird wohl dadurch zu erklären sein, dass die *Mm. adductores* weit mächtiger sind, als ihre Antagonisten; dazu kommt, dass bei der *Resectio coxae* gewöhnlich die Abductoren theilweise wenigstens verletzt oder von ihrem Ansatzpunkte abgelöst werden. Je grösser die Adductionsstellung wird, um so leichter wandert wieder das Femurende auf die hintere Darmbeinfläche, um so weniger kann der Oberschenkel dem Becken als Stütze dienen, um so hochgradiger wird die Verkürzung des operirten Beines. Alle die aufgezählten Störungen können durch Heilung in Ankylose bei gleichzeitiger leichter Abductionsstellung der resecirten Extremität mit ziemlicher Sicherheit vermieden werden.

Nach erfolgter Heilung wird nur noch ausnahmsweise und gewöhnlich nur für die ersten Monate eine der Schede'schen Abductionschiene ähnliche, unabhängig von letzterem durch Bardenheuer construirte Schiene verordnet, um sicherer das Eintreten der Adductionsstellung noch zu verhüten. Früher war die Verordnung dieser Schiene die Regel.

Dass während der Nachbehandlung die diätetische und mechanische Behandlung zur Verhütung oder Beseitigung von Muskelatrophien nicht vernachlässigt werden darf, ist selbstverständlich.

Die Heilungsdauer wird durch die geschilderte Behandlungsmethode entschieden abgekürzt. Das Becken steht natürlich schief, die Beckenhälfte der operirten Seite tiefer, als die gesunde; es bildet sich eine Lumbalscoliose mit der Convexität nach der kranken und meist eine compensatorische Skoliose der Brustwirbel-

säule mit der Convexität nach der gesunden Seite. In den ersten Tagen pflegen die Kranken etwas unsicher zu gehen, bis sie sich an die Veränderung der Gleichgewichtslage gewöhnt haben.

Coxitis osteomyelitica.

(Septische Epiphysenlinienentzündung des Hüftgelenkes.)

Bevor ich auf dieses Krankheitsbild näher eingehe, möchte ich einige Worte vorausschicken über die von Bardenheuer gewählte und im Kölner Bürger-Hospital allgemein übliche Bezeichnung „septische Epiphysenlinienentzündung“.

In fast allen Arbeiten über acute infectiöse Osteomyelitis, besonders in denen der jüngsten Zeit, wird hervorgehoben, dass die Erkrankung gewöhnlich in unmittelbarer Nähe der knorpeligen Epiphysenlinie einsetzt und secundär auf die letztere übergreift, dass sie in einer geringeren Anzahl von Fällen in der Epiphysenlinie selbst ihren Sitz aufschlägt. Da weiterhin allgemein bekannt ist, dass die erwähnte Localisation des Krankheitsprocesses bezüglich der Diagnose und Therapie eine von den auf die Diaphyse beschränkt bleibenden Fällen von Osteomyelitis gesonderte Stellung einnimmt und meist durch die frühzeitige Betheiligung des benachbarten Gelenkes complicirt ist, so machte sich mehr und mehr das Bedürfniss geltend, für diese schwereren und prognostisch ungünstigeren Fälle eine besondere Bezeichnung zu wählen. So spricht Volkmann¹⁾ von „spontaner Gelenkverjauchung“, die wahrscheinlich auf primäre Epiphysenosteomyelitis zurückzuführen sei; so suchte Schede²⁾ eine Trennung in Diaphysenerkrankung und isolirte Osteomyelitis der Epiphyse herbeizuführen. Der gleiche Wunsch nun, die in Frage stehenden Erkrankungsfälle genauer zu bezeichnen, bestimmte Bardenheuer bereits vor sehr langer Zeit die Bezeichnung „septische Epiphysenlinienentzündung“ zu wählen, gestützt auf die bei Frühoperationen so häufig constatirte Thatsache, dass die Epiphysenlinie in Mitleidenschaft gezogen war. Es sollte durch diese Benennung lediglich hervorgehoben werden, dass es sich bei diesen Fällen um einen osteomyelitischen Process in nächster Nähe der Epiphysenlinie oder in letzterer selbst handele;

¹⁾ Pitha-Billroth, Krankheiten der Bewegungsorgane.

²⁾ Mittheilungen aus der chirurg. Abtheilung Friedrichshain 1878.

es sollte durch die Bezeichnung gleichzeitig der Sitz der Erkrankung und die dadurch bedingte Gefahr für das benachbarte Gelenk hervorgehoben werden.

Die Osteomyelitis gehört in Cöln nicht zu den seltenen Erkrankungen; in den 4 Jahren wurden 8 Fälle von Coxitis osteomyelitica behandelt, während im ganzen 45 Fälle von acuter Osteomyelitis zur Beobachtung gelangten.

Bardenheuer ist ein entschiedener Anhänger der Frühoperation bei Osteomyelitis; sobald die Diagnose gesichert und der Sitz der Erkrankung bestimmt eruiert ist, wird der Krankheitsherd durch breite Eröffnung freigelegt und der afficirte Knochen aufgemeißelt. Noch strenger, wie bei der diaphysären Osteomyelitis wird dieser Grundsatz bei den epiphysären, mit Gelenkvereiterung complicirten Formen befolgt. Die Ansichten über die Behandlung der Epiphysenosteomyelitis scheinen überhaupt bei den verschiedenen Autoren einheitlichere zu sein; so weit ich wenigstens die Litteratur überblicke, ist man ziemlich allgemein der Ansicht, bei osteomyelitischer Vereiterung des Hüftgelenkes möglichst früh zu reseciren, weil die Gefahren für das Leben bei abwartendem Verfahren zu grosse sind. Ich erinnere an die aus der Volkmann'schen Klinik stammende Arbeit von Driessen¹⁾, an die durch Müller²⁾ veröffentlichten König'schen Ansichten, an die durch Jordan³⁾ publicirten Beobachtungen aus der Heidelberger Klinik und an die Arbeit von Heidenhain⁴⁾ aus der Greifswalder Klinik.

Sobald die allgemeinen Symptome daher für das Bestehen eines septischen Processes sprechen und ein fixer Druckschmerz auf die Localisation des Processes in der Nähe einer Epiphysenlinie hinweist, wird von der Diaphyse aus der Erkrankungsherd freigelegt. Gewöhnlich gelingt es bei diesem Vorgehen, den septischen Process sofort zu coupiren, wenn anders nicht der Erkrankte zu spät in Behandlung kommt; ausgedehntere Nekrosen sind weiterhin bei dieser Therapie fast nie zu beobachten.

Es ist eine bekannte Thatsache, dass bei der Osteomyelitis des oberen Femurendes das Hüftgelenk sehr schnell und fast immer

1) Centralblatt für Chirurgie 1880.

2) Deutsche Zeitschrift für Chirurgie Bd. 21.

3) Bruns Beiträge Bd. 7.

4) Verhandlungen der Deutschen Gesellschaft für Chirurgie 1894.

vereitert, verhältnissmässig viel häufiger, wie wir bei den septischen Epiphysenlinienentzündungen in der Nähe der anderen Gelenke eine Verjauchung des Gelenkes zu finden gewohnt sind. Eine befriedigende Erklärung dafür steht bis heute aus; bei verschiedenen, durch die Resection gewonnenen Präparaten, hatten wir den Eindruck, dass das den Gelenkkopf überziehende Periost sehr dünn war.

Ueber die Symptomatologie des hier zu behandelnden Krankheitsbildes kann ich kurz hinweggehen; nach erfolgtem Durchbruch in das Gelenk pflegen die örtlichen Erscheinungen der Coxitis das Hervorstechende zu sein, während häufiger die allgemeinen septischen Symptome mehr in den Hintergrund gedrängt werden. Anders allerdings verhält es sich mit den von der Hüftpfanne ausgehenden osteomyelitischen Processen, die nach unseren Beobachtungen fast ebenso häufig vorkommen, wie die Osteomyelitis des oberen Femurendes.

Bei diesen Formen pflegt eine Gelenkvereiterung weit später einzutreten; wahrscheinlich verhindert der kräftig entwickelte Knorpel, welcher die Pfanne auskleidet, sicherer einen Durchbruch des septischen Herdes in das Gelenk.

Hier sind es daher vorwiegend die Symptome der allgemeinen Sepsis, welche längere Zeit hindurch das Krankheitsbild beherrschen. Es erklären sich daraus die häufigen diagnostischen Irrthümer, die Verwechselungen dieses Leidens mit acutem Rheumatismus, mit Typhus, mit Perityphlitis u. s. w. In der überwiegenden Mehrzahl der Fälle wird es indess doch möglich sein, bei genauer Untersuchung die Diagnose zu stellen; die selten vermisste pralle Spannung in der Fossa iliaca der erkrankten Seite, die spontane Schmerzhaftigkeit und die Druckempfindlichkeit einer Beckenhälfte, die bei der Palpatjon per rectum meist leicht zu constatirende Vorwölbung der Pfannengegend lassen einzeln oder combinirt mit ziemlicher Sicherheit den Erkrankungsherd bestimmen. Seit wir auf die erwähnten Symptome achten, ist es fast immer gelungen, die Diagnose vor der Operation zu fixiren und bei der Operation uns von der Richtigkeit zu überzeugen.

Die bei der Operation gefundenen pathologisch anatomischen Veränderungen waren sehr verschieden; sie waren abhängig einerseits von dem Sitz des Erkrankungsherdes, andererseits von der Dauer des Krankheitsprocesses; es fanden sich bald nur ober-

flächliche Usuren oder livide Verfärbungen des Knorpels, kleine Sequester mit oder ohne Perforation in das Gelenk, bald ausgedehntere Nekrosen, schalenartige Abhebung des Gelenkknorpels, partielle oder totale Nekrosen der Apophyse oder der Pfanne. Bei der septischen Epiphysenlinienentzündung der Pfanne spec. fanden wir zweimal ein vollständiges Klaffen der Symphysen und eine Communication des Gelenkeiters mit einem Beckenabscess. Wiederholt fanden sich auch mehrere Herde getrennt von einander; es kamen gleichzeitig Kopf- und Pfannennekrosen vor, oder es fanden sich osteomyelitische Herde in einem oder beiden Trochanteren neben gleichzeitiger Kopf- resp. Pfannenerkrankung.

In den von mir beobachteten acht Fällen war dreimal die Pfanne allein erkrankt, zweimal der Schenkelkopf allein, einmal Kopf und Pfanne, einmal Kopf und Hals und einmal Kopf und beide Trochanteren. Wenn die Pfannenosteomyelitis von uns häufiger beobachtet wurde, wie von anderen Autoren, so findet diese Thatsache dadurch ihre Erklärung, dass die Operation von anderer Seite sehr häufig zu einer Zeit erst ausgeführt wurde, wo bereits so hochgradige Destructionsprozesse vorlagen, dass es schwer zu eruiiren war, wo der primäre Herd seinen Sitz aufgeschlagen; die Diagnose ist zudem nicht immer leicht zu stellen, zumal, wenn man nicht derartige Krankheitsbilder beobachtet hat.

In Kürze möchte ich nur einige Angaben über die zur Beobachtung gelangten Fälle machen.

Der erste Fall betrifft eine 19jährige Frau F., über welche Bardenheuer auf dem 20. Chirurgencongress berichtete und welche er auf dem 23. Congress vorstellte. Die Patientin war 8 Wochen vor ihrer Aufnahme in das Hospital nach einem leichten Trauma acut erkrankt; sie wurde anfangs an Typhus, später, als eine Anschwellung der rechten Hüftgelenksgegend und weiterhin ein Erguss in einem Handgelenk eintrat, an acutem Gelenkrheumatismus behandelt. Bei Uebnahme der Patientin fand sich eine erhebliche Anschwellung des rechten Beines, besonders am Oberschenkel. In der rechten Beckenhälfte fand sich ferner eine prall gespannte Vorwölbung, deren Palpation heftigen Schmerz verursachte; der Pfannenboden war an der Innenseite erheblich vorgewölbt und sehr druckempfindlich. Die Diagnose auf Pfannenosteomyelitis wurde gestellt, da der ganze Krankheitsverlauf für einen septischen Process sprach; die localen Symptome liessen bei gleichzeitigem Zurücktreten coxitischer Symptome an eine primäre Erkrankung der Pfanne denken.

Bei der Operation wurde die Diagnose bestätigt; der Pfannenboden war in ganzer Ausdehnung von Knorpel entblösst, die Symphysen der Pfanne

klafften; es fand sich weiterhin ein kleiner, fast völlig gelöster Sequester am hinteren oberen Pfannenrand, der übrige Knochen war eitrig infiltrirt. Der Gelenkkopf war livide verfärbt, ohne Nekrose. Sehr grosser Beckenabscess.

Es wurde der Pfannenboden vom suprasymphysären Schnitt aus reseziert; der Gelenkkopf concentrisch reseziert. Nachbehandlung mit Extensionsverband. Heilung nach $4\frac{1}{2}$ Monaten. Das functionelle Resultat ist ein dauernd sehr gutes; die Verkürzung des operirten Beines beträgt ungefähr 1 Ctm.; das Bein ist im Hüftgelenk gestreckt, nicht adducirt, und ziemlich frei beweglich: nur Ab- und Adduction sind erheblicher beeinträchtigt. Pat. kann Stunden lang gehen, hat wiederholt ganze Nächte hindurch getanzt. Eine inzwischen eingetretene Schwangerschaft wurde aus unbekannter Ursache im 7. Monat unterbrochen; die Geburt selbst erfolgte sehr schnell ohne Kunsthülfe.

Der zweite Fall (14-jähriger Knabe) kam 5 Wochen nach Beginn der Erkrankung in unsere Behandlung; die ursprüngliche Diagnose lautete ebenfalls Typhus. Neben den Symptomen einer septischen Erkrankung fand sich wiederum ein Abscess in der linken Fossa iliaca und eine Vorwölbung des Pfannenbodens; das kranke Bein war ausserdem im Hüft- und Kniegelenk leicht flecirt in Folge des Beckenabscesses, sonst auffallend frei beweglich.

Auch hier wurde die Diagnose „septische Epiphysenlinienentzündung der Hüftpfanne“ bestätigt bei der Operation.

Die Symphysen der Pfanne wurden wieder klaffend gefunden; der Gelenkeiter communicirte mit dem Beckenabscess; perforirender Sequester der Pfanne. Kopf livide verfärbt.

Resection des Pfannenbodens. Heilung nach 6 Monaten; Extension.

Das functionelle Resultat ist ein sehr gutes; das Hüftgelenk ist ziemlich ankylotisch; die Verkürzung des operirten Beines beträgt ca. $2\frac{1}{2}$ Ctm. Secundäre Stellungsänderungen sind nicht eingetreten.

Die Sepsis war in diesem wie im vorhergehenden Falle sofort nach der Operation coupirt; im 2. Falle wurde eine längere Eiterung durch eine nachträglich eingetretene schalenartige Nekrose des Gelenkkopfes unterhalten.

Fall III. 13-jähriger Knabe, vor 14 Tagen plötzlich nach Trauma erkrankt. In diesem Falle waren neben den Symptomen, welche auf eine Pfannenerkrankung hinwiesen, auch die für Coxitis sprechenden Symptome vorhanden: Schmerzen und Anschwellung der linken Hüftgelenksgegend, Flexionsstellung des linken Beines im Hüft- und Kniegelenk, Bewegungsstörungen.

Bei der Operation fand sich eine kleine usurirte Partie im Knorpel des Gelenkkopfes; der Pfannenboden war eitrig infiltrirt; kleiner perforirender Sequester des hinteren oberen Pfannenabschnittes.

Resection des Pfannenbodens; concentrische Resection des Kopfes. Nachbehandlung mit Extensionsverbänden. Heilung nach 3 Monaten mit sehr geringer Verkürzung und etwas beweglichem Hüftgelenk. Bei einer späteren Untersuchung zeigte sich, dass eine leichte Flexion im Hüftgelenk eingetreten war; der Gang ist gut und sicher.

Etwas anders lagen die Verhältnisse im Fall IV (12jähriger Knabe) und Fall V (13jähriger Knabe).

Bei beiden Pat. dauerte die Erkrankung erst 8 Tage; bei beiden waren bei der Aufnahme neben ausgesprochenen septischen Symptomen die unverkennbaren Anzeichen einer eitrigen Coxitis vorhanden.

Bei Fall IV fand sich Kopf und Hals afficirt, oberflächliche Nekrose; die Pfanne war intact.

Resection des Gelenkkopfes in der Trochanterenlinie. Es entwickelte sich im weiteren Verlauf noch eine Osteomyelitis des 1. Metatarsus sin., die ebenfalls aufgemeisselt wurde. Es gelang indess auch diesem Eingriff nicht, die Sepsis zu coupiren; es entwickelte sich eine marantische Thrombose des linken Beines. Pat. erlag seinem Leiden ca. 6 Wochen nach Beginn der Erkrankung. Die Autopsie wurde leider nicht gestattet.

Im fünften Falle fand sich schalenartige Nekrose des Gelenkknorpels. Der Pfannenboden war eitrig infiltrirt, noch nicht perforirt. Resection des Kopfes und der Pfanne.

Anfänglich Abfall des Fiebers, nach 14 Tagen plötzlicher Wiederanstieg; es entwickelte sich ein neuer osteomyelitischer Herd in der Nähe der unteren Epiphyse des erkrankten rechten Femur. Weitere Operation wurde verweigert. Der Knabe starb nach 4 Wochen an allgemeiner Sepsis. Section nicht gestattet.

Der nächste sechste Fall wurde bei einem 17jährigen Manne beobachtet, der seit 8 Wochen in anderweiter Behandlung gewesen war. Neben den Symptomen einer septischen Coxitis fühlte man bei Bewegungen im Hüftgelenk deutlich Crepitation.

Bei der Operation (subtrochantäre Resection) fanden wir den Gelenkkopf in der Epiphysenlinie völlig gelöst. Pfanne fast intact. — Heilung nach 3 Monaten in Ankylose bei guter Stellung. Functionelles Resultat dauernd gut. Pat. hat seine Arbeit als Schreiner wieder aufgenommen.

Bei dem nächsten Falle (13jähriger Knabe, erkrankt vor 4 $\frac{1}{2}$ Wochen), waren beide Trochanteren gelöst, ausserdem fanden sich oberflächliche Nekrosen am Caput femor. Subtrochantäre Resection; sofortiger Abfall des Fiebers. Heilung nach 4 Monaten in Ankylose bei leicht flectirter, nicht adducirter Stellung des Oberschenkels.

Im letzten Fall hatte sich die Krankheit nach einem Falle vor 4 Wochen entwickelt bei einem 12jährigen Knaben. Bei der Aufnahme fanden sich die wiederholt erwähnten Symptome der Pfannenosteomyelitis; Bewegungen im Hüftgelenk passiv wenigstens ziemlich frei.

Hier fand sich wiederum ein Klaffen der Symphysen der Pfanne, wodurch der Gelenkeiter mit einem Beckenabscess communicirte. Der dem Os ischii angehörende Theil der Pfanne war nach innen gewichen, das Os ischii ungefähr in ganzer Ausdehnung sequestirt. Kopf und Hals zeigten oberflächliche Veränderungen.

Resectio totalis der Pfanne und des Os ischii; subtrochantäre Resection des Caput femor. Heilung nach $4\frac{1}{2}$ Monaten. Ankylose in guter Stellung.

Von den besprochenen 8 Kranken starben 2; in beiden Fällen war die Erkrankung eine sehr schwere und trat multipel auf. In diesen Fällen gelang es nicht mehr, durch den operativen Eingriff der Sepsis Herr zu werden. Vielleicht würde es in dem Fall V noch gelungen sein, das Leben zu erhalten, wenn von den Eltern des Knaben die Erlaubniss zur zweiten Operation gegeben worden wäre.

In den drei zuerst aufgeführten Fällen wurde zur Resection der Pfanne noch der suprasymphysäre Schnitt angelegt; wie bereits früher hervorgehoben, wird jetzt fast ausnahmslos die Pfanne vom vorderen Trochanterenschnitt reseziert, es sei denn, dass bereits eine Perforation nach der Fossa iliaca besteht oder droht, oder dass der Beckenabscess eine solche Ausdehnung gewonnen hat, dass er von dem gewöhnlichen Resectionsschnitte aus nicht sicher genug drainirt werden kann.

In den 6 genesenen Fällen war nach der Operation ein sofortiger Fieberabfall und ein schnelles Verschwinden der übrigen Symptome der Allgemeininfektion zu verzeichnen.

Das functionelle Resultat war weiterhin ein sehr zufriedenstellendes; in einem Falle (I) wurde ein fast normal bewegliches Gelenk erzielt; in einem weiteren (II) waren noch geringe Bewegungen im Gelenk activ und passiv möglich; in den übrigen 4 Fällen wurde das Gelenk ankylotisch, dreimal in gestreckter, einmal in leicht flectirter Stellung. Die jeweilige Verkürzung wurde durch Beckensenkung in allen Fällen sehr vollkommen ausgeglichen; der Gang ist ein guter und sicherer, die Mehrzahl der Operirten ist in der Arbeitsfähigkeit nur sehr wenig beeinträchtigt. Secundäre Stellungsänderungen sind in keinem Falle eingetreten. Die Patienten sind alle wiederholt untersucht worden, zuletzt vor einigen Wochen; die älteste Patientin ist vor 5 Jahren, der jüngste vor 2 Jahren operirt.

Auf Grund der erzielten günstigen functionellen Resultate halten wir es für unbedingt angezeigt, bei einer osteomyelitischen Coxitis sofort operativ einzugreifen und die Resection eines oder beider Gelenkabschnitte je nach den vorliegenden pathologischen Veränderungen vorzunehmen. Die Pfanne spec. muss in den

Fällen reseziert werden, in denen ein grösserer intrapelvärer Abscess besteht; gewöhnlich findet man bereits ein Klaffen der Symphysen oder eine Perforation des Pfannenbodens; hier ist anzustreben, dem Eiter genügend Abfluss zu verschaffen und die Wundhöhle gründlich ausstopfen zu können. Wir sind bei diesem Vorgehen meist in der Lage, den Krankheitsprocess sehr erheblich abzukürzen, in vielen Fällen direct das Leben zu retten.

Coxitis tuberculosa.

Ueber die Behandlung der tuberculösen Knochen- und Gelenkerkrankungen ist in den letzten Jahren ausserordentlich viel gearbeitet worden, ohne dass eine einheitliche Ansicht über die zweckmässigste Behandlungsart bis heute gewonnen ist. Während die einen Chirurgen lediglich die conservative Behandlung in ihren verschiedenen Modificationen für die Hüftgelenkentzündung anerkennen, wollen die anderen dem operativen Vorgehen, der Resectio coxae ein möglichst weites Feld einräumen. Es ist nicht meine Absicht, den Werth der beiden erwähnten Methoden hier abzuwägen, die Gründe, welche für die eine und die andere Behandlungsart ins Feld geführt werden, kritisch zu beleuchten, ich würde nur oft Gesagtes wiederholen. Das Thema hat auf dem 23. Chirurgencongress im Anschluss an den höchst interessanten Vortrag von Bruns eine so eingehende und erschöpfende Besprechung erfahren, dass ich nur auf diese Verhandlungen hinweisen möchte. Wir müssen beide Methoden, die conservative und die operative, heute noch neben einander bestehen lassen; Fälle von beginnender oder noch nicht weit vorgeschrittener Coxitis müssen conservativ behandelt werden; liegen indes bereits nachweisbare Destructionsprocesses im Gelenk vor, ist Eiter im und um das Gelenk nachzuweisen, haben sich bereits Fisteln etablirt oder hat der Oberschenkel eine abnorme, nicht mehr zu redressirende Stellung eingenommen, dann werden wir durchschnittlich nur noch durch die Resectio coxae günstige functionelle Endresultate erzielen können; wenn die geschilderten Veränderungen vorliegen, dann empfiehlt es sich, die Operation nicht länger hinaus zu schieben; die Aussichten auf Spontanheilung sind alsdann sehr geringe, und bei längerem Zuwarten wird die Heilungsdauer erheblich verlängert und damit die Gefahr für den Organismus erhöht. Einer

späteren Zeit bleibt es vorbehalten, vielleicht durch intraarticuläre Injectionen specifisch wirkender Mittel die Resection mehr und mehr zu verdrängen. Die bis jetzt in so stattlicher Anzahl von den verschiedensten Seiten empfohlenen Mittel, besonders die Jodoform-einspritzungen, haben bei uns wenigstens den gehegten Erwartungen nicht entsprochen.

In den Fällen von tuberculösen Hüftgelenkentzündungen, in denen wir operativ einzugreifen haben, ist es von der allergrössten Wichtigkeit, dass wir alles Erkrankte entfernen; wir behandeln zweckmässig die Gelenktuberculose wie einen malignen Tumor; wir dürfen uns nicht mit Kapselexcisionen begnügen, sondern müssen beide Gelenkenden entsprechend der Ausbreitung des Erkrankungsprocesses reseciren; nur dann sind wir im Stande, gute und dauernde Heilung zu erzielen. Die begrenzten Resectionen, wie die concentrische Verkleinerung des Gelenkkopfes, sind auf seltene Ausnahmefälle zu beschränken; denn, wenngleich in ungefähr der Hälfte aller Coxitisfälle die Pfanne der primär erkrankte Gelenktheil ist, so wird man doch nur selten bei den zur Operation gelangenden Fällen neben der tieferkrankten Pfanne einen ganz gesunden Gelenkkopf vorfinden, wenn man die Indicationen, welche oben für die Resectio coxae angegeben wurden, anerkennt. Die theilweise Erhaltung des Caput femoris hat ja auf den ersten Blick nicht zu verkennende Vortheile: der Rest des Kopfes findet eine gute Stütze in der Pfanne, die resultirende Verkürzung des resecirten Beines wird in Folge des kleineren Defectes weniger gross sein, das Femurende wird nicht so leicht wandern; die Methode hat auf der anderen Seite auch ihre Nachtheile; wie bereits erwähnt, wurde bei unseren Operationen in keinem Falle der Kopf absolut gesund gefunden, es fanden sich immer entweder oberflächliche Erosionen oder kleine Sequester auch in den Fällen, wo als Ausgangspunkt der Coxitis mit Sicherheit die Pfanne angesehen werden durfte. Lässt man nun Theile des Kopfes zurück, so ist die Gefahr, dass gleichzeitig auch ein versteckter tuberculöser Herd zurückbleibt, eine zu grosse, und damit die Aussicht auf eine definitive Ausheilung ohne Fistel eine zu geringe; dazu kommt, dass häufiger nach dieser Operation eine Nachresection oder eine Entfernung des necrotisch gewordenen Kopffrestes erforderlich ist. Von 17 so operirten Fällen mussten 5 nach-

resecirt werden wegen eines Recidives, in 4 weiteren Fällen wurde der zurückgelassene Kopftheil necrotisch. Diese Misserfolge fordern wohl kaum zu einer weiteren Anwendung der concentrischen Resection wenigstens bei der tuberculösen Coxitis auf; bei der osteomyelitischen Pfannenerkrankung mag man immerhin einen Versuch machen, wenn man den Kopf relativ gesund findet und für eine genügende Ableitung des Wundsecretes dabei sorgen kann. Man wird sich aber um so leichter auch entschliessen dürfen, die partielle Resection des Gelenkkopfes aufzugeben, als man gelernt hat, durch eine sachgemäss und vorsichtig geleitete Nachbehandlung functionell gleichwerthige, oft sogar bessere Endresultate auch bei der subtrochantären Resection zu erzielen. Das Becken findet auch am Femurschaft eine sehr gute und sichere Stütze, die Verkürzung ist durch eine geringe Abductionsstellung des operirten Beines und gleichzeitige Beckensenkung sehr vollkommen auszugleichen; durch eine feste ankylotische Verbindung der Resectionsenden wird weiterhin einer Wanderung des femoralen Gelenkendes auf das Darmbein, sowie einer secundären Flexions- und Adductionsstellung des kranken Beines mit der grössten Sicherheit vorgebeugt.

Die Resectio coxae wurde wegen tuberculöser Coxitis in dem Zeitraum von April 1890 bis April 1894 47mal ausgeführt. Die im Laufe des letzten Jahres operirten Fälle sind absichtlich nicht mitgerechnet, weil die Beobachtungszeit noch keine hinreichend lange ist; es ist ja eine allgemein bekannte Erfahrungsthatsache, dass secundäre Stellungsänderungen nach der Hüftresection sich noch nach längerer Zeit einstellen können, wengleich diese Befürchtung eigentlich nur in den Fällen zutrifft, in denen es nicht gelang, eine ankylotische Verbindung der Resectionsenden zu erzielen.

Die pathologisch-anatomischen Veränderungen waren wechselnde nach der Intensität und der Dauer des Krankheitsprocesses; vorwiegend waren die ostalen, sequestrirenden Formen der Tuberculose; beide Gelenkenden wurden erkrankt gefunden in 28 Fällen. Die Gelenkkapsel war in fast allen Fällen intensiv miterkrankt, meist war sie in ein schwammig wucherndes Gewebe umgewandelt. Am Gelenkkopf fanden sich bald kleinere, oberflächliche, mehr weniger gelöste Sequester, bald grössere bis zur Ausdehnung eines

Taubeneies. Häufiger war der Knorpel schalenartig abgehoben, in 6 Fällen war bereits eine völlige Trennung des Kopfes in der Epiphysenlinie eingetreten. Eine entzündliche Luxation des Caput femoris auf das Darmbein wurde in 12 Fällen constatirt. Eiterung im Gelenk fand sich in $\frac{4}{5}$ der Fälle; periarticuläre Abscesse und fistulöse Oeffnungen in 28 Fällen. An der Hüftpfanne fanden sich weiterhin bald Nekrosen des Knorpels, bald kleinere und oberflächliche, bald tiefergehende, perforirende Sequester, intrapelväre Abscesse bestanden gleichzeitig in 8 Fällen; der obere hintere Pfannenrand wurde besonders häufig krank gefunden, in einzelnen Fällen waren die benachbarten Theile der Beckenkochon, in grösserer oder geringerer Ausdehnung nekrotisch; in 3 Fällen reichte die Erkrankung bis zur Synchondrosis sacro-iliaca der afficirten Seite. nach vorn bis zum Formamen ovale.

Es wurde die concentrische Resection des Gelenkkopfes ausgeführt in 17 Fällen, es handelte sich dabei meist um weniger weit vorgeschrittene Veränderungen des Kopfes; die Pfanne erwies sich in diesen Fällen 6 mal hochgradig (4 mal mit Perforation) 4 mal weniger schwer erkrankt; es wurde dem entsprechend 6 mal die totale und 4 mal die partielle Resection der Hüftpfanne gleichzeitig ausgeführt. Ein Kind im Alter von fast 2 Jahren starb in unmittelbarer Folge der Operation; — partielle Kopf- und Pfannenresection; — die Autopsie ergab Anämie aller Organe.

Zwei weitere Kinder erlagen nach 8 und 12 Monaten einer Phthisis pulmonum; beide Kinder waren hereditär belastet, in dem einen dieser Fälle — 4 jähriges Mädchen — war der locale Process ohne Fistelbildungen ausgeheilt. Fünf Mal musste wegen Recidiv nachresecirt werden, 4 mal trat Nekrose des verkleinerten conservirten Kopfes auf.

Die Totalresection des Kopfes — meist subtrochantäre Resection — wurde 30 mal ausgeführt; es sind dabei die 5 Fälle der vorigen Rubrik, bei welcher eine Nachresection erforderlich wurde, nicht mitgerechnet. Die Hüftpfanne war in 18 Fällen gleichzeitig afficirt; sie musste 10 mal total, 8 mal partiell reseccirt werden.

Im directen Anschluss an die Operation starb eine Patientin im Alter von 16 Jahren, bei der Kopf, Pfanne und ein Theil der angrenzenden Beckenabschnitte mit fortgenommen werden musste; es war einige Stunden post. op. eine Nachblutung eingetreten.

Längere Zeit nach der Operation starben noch 4 Patienten. Die Todesursache war 1 mal amyloide Degeneration der Unteleibsorgane; († 1 Jahr nach der Operation) 1 mal Miliartuberculose († 3 Mon. p. op.) 2 mal Phthis. pulmon († 8 und 15 Monate post. op.) In einem dieser Fälle war bereits eine Ausheilung des localen Leidens eingetreten; die übrigen hatten noch Fisteln.

Die Mortalität betrug mithin:

- a) im direkten Anschluss an die Operation $2=4,3$ pCt.
- b) im Ganzen $8=17$ pCt.

Von den verbleibenden 39 Operirten wurden geheilt ohne Fistel entlassen $20=51,3$ pCt; mit gering eiternder Fistel $19=48,7$ pCt; von den letzteren 19 sind nachträglich ausgeheilt 8; über 5 konnten später keine Nachrichten mehr eingezogen werden; 6 haben noch Fisteln. Die Zahl der definitiven Heilungen steigt also auf $28=71,7$ pCt.

Die Verkürzung war in den meisten Fällen eine ziemlich geringe, betrug durchschnittlich 2—4 Ctm. und konnte durch Beckensenkung gut ausgeglichen werden. Die geheilten Patienten treten sämtlich mit der ganzen Fusssohle auf. Ein Schuh mit erhöhter Sohle war nur in sehr wenigen Fällen erforderlich.

Eine Ausheilung in Ankylose erfolgte in 27 Fällen; in den übrigen 12 Fällen war eine geringe Beweglichkeit erhalten. Die Stellung war durchweg eine gute, meist stand das Bein ganz gestreckt; in einzelnen Fällen bestand ein leichter Flexionswinkel, der sich bei eingetretener Ankylose auch späterhin nicht vergrösserte. In 5 von den nicht ankylotisch verheilten Gelenken trat nach längerer Zeit noch eine Flexions- und Adductionsstellung ein, meist geringgradiger, in einem Falle indess hochgradig, sodass eine Nachresektion mit bestem Erfolg vorgenommen wurde.

XL.

Mittheilungen aus der chirurgischen
Casuistik
und
kleinere Mittheilungen.

Maschinenverletzung der rechten Hand, Zermalmung der Finger, ausgedehnter Hautdefect auf dem Dorsum der Hand, Deckung desselben durch Lappen der volaren Hautdecke der Finger.

Von

Dr. P. Schroeter,

Pabianice, Russisch-Polen.

(Mit einer Figur.)

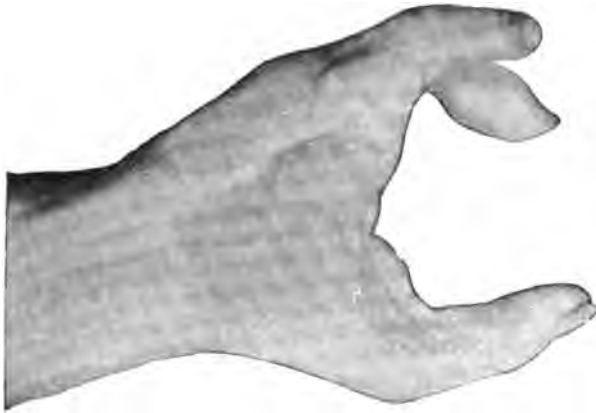
Im 1. Hefte des 49. Bandes des v. Langenbeck'schen Archives lese ich einen Bericht von Dr. A. Tietze über einen Fall von Maschinenverletzung der Hand, welcher mich veranlasst, einen ähnlichen, den ich im Jahre 1887 operirte, zu veröffentlichen. In meinem Krankenjournal finde ich über diesen Fall folgende Notizen:

Walenty D., 20 Jahre alt, vollkommen gesund, verunglückte am 14. December 1887. Derselbe arbeitet in einer Spinnerei, woselbst er am genannten Tage durch Unvorsichtigkeit folgende Verletzung davontrug. Die Maschine, durch welche diese Verletzung bewerkstelligt wurde, ist die sogenannte Krempel.

Rechte Hand: Der 2., 3. und 4. Finger sind an ihrer dorsalen Fläche sämtlicher Weichtheile beraubt, die Knochen selbst vollständig zermalmte; die correspondirenden Köpfchen der Metacarpalknochen fracturirt. An der dorsalen Fläche des 5. Fingers fehlt die Haut, die Sehne zerrissen, die 2. Phalanx gebrochen, das Metacarpo-Phalangealgelenk eröffnet. An der medialen Fläche des Daumens eine Risswunde der Weichtheile. Am Dorsum des Metacarpus fehlt die Haut; dass von derselben entblösste Terrain wird durch folgende Linien begrenzt: den medialen Rand des 1. Metacarpalknochens einerseits, den lateralen Rand des 5. Metacarpalknochens andererseits und schliesslich

durch eine Linie, welche man sich ungefähr vom Proc. styloid. radii bis zu dem der Ulna gezogen denkt. Die Strecksehnen theilweise vollkommen zer-rissen; der 2., 3. und 4. Metacarpalknochen an der Dorsalfläche grössten-theils von Periost entblösst. Die ganze Wundfläche durch Baumwollpartikel und Schmutz stark verunreinigt. An der Volarfläche des Metacarpus ist die Haut vollständig erhalten; ebenso ist die Haut an der Volarfläche der zer-trümmerten Finger, wie auch des Daumens und 5. Fingers vollkommen unver-sehrt geblieben.

Der Blutverlust war nicht bedeutend. Nach Reinigung der verletzten Extremität wurde unter Chloroformnarkose die Operation vollzogen. Die Knochenfragmente des 2., 3. und 4. Fingers wurden entfernt, die Haut an der Volarfläche derselben als Lappen zur Bedeckung des Dorsums der Mittelhand zugeschnitten; die Köpfschen des 2., 3. und 4. Metacarpalknochens resecirt und nun der dorsale Hautdefect durch die oben genannten Lappen gedeckt. Da in Folge der starken Verunreinigung der Wunde eine vollkommen zuverlässige



Reinigung sicher nicht zu erreichen war und man somit auf eine anstandslose Anheilung der Lappen nicht rechnen durfte, so wurde zwischen die Wundfläche der Lappen und der des Handrückens Jodoformgaze eingelegt; es sollte abgewartet werden bis die Wundflächen sich allseitig mit Granulationen bedeckt hätten. Am 3. Tage bildete sich an der Streckseite des Vorderarms ein phlegmonöser Process aus: nach Entfernung des Verbandes fand ich die Spitze des mittleren Lappens necrotisch; Eiterung. Im weiteren Verlauf wurde durch Incisionen am Vorderarm Eiter entleert; die Wundflächen des Handrückens und der Lappen bedeckten sich inzwischen rasch mit kräftigen Granulationen. Nach Bepülung mit 3 proc. Carbolsäurelösung wurden die Lappen mit der Granulationsfläche unmittelbar auf die des Handrückens gelegt und ein comprimirender Verband angelegt. Als nach einigen Tagen der Verband abgenommen wurde, waren die Lappen fest angeheilt. Der ganze Defect wurde

jedoch in Folge der Schrumpfung der Lappen nicht vollkommen gedeckt, so dass man die Ueberhäutung der noch restirenden schmalen Granulationsstreifen am Handrücken durch Reverdin'sche Lämpchen zu beschleunigen suchte.

Das endgiltige Resultat war folgendes: Der Verletzte behielt einen durch den Daumen und 5. Finger gebildeten brauchbaren Greifapparat; das Dorsum der Hand, wie auf der Abbildung ersichtlich, eine aus normaler Haut bestehende, etwas bewegliche Decke, welche nur durch einen schmalen, aus Narbengewebe bestehenden Rand mit der Haut der Umgebung verbunden ist.

Die Abbildung zeigt die Hand in dem Zustande, wie er jetzt besteht, da die photographische Aufnahme jetzt erst vorgenommen wurde.





Abb. 1.

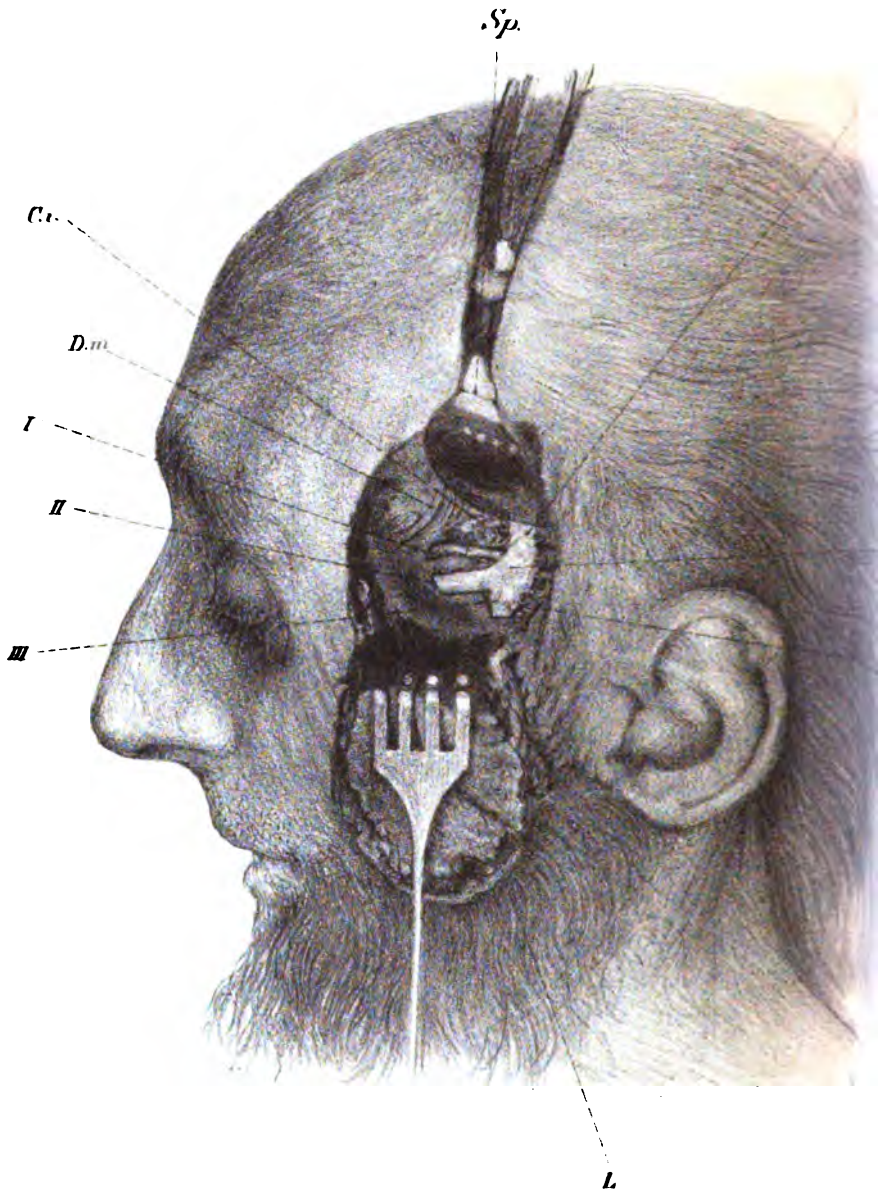
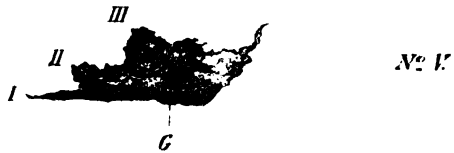





Abb. 2.



et in alia... (faint text)



Fig. 6

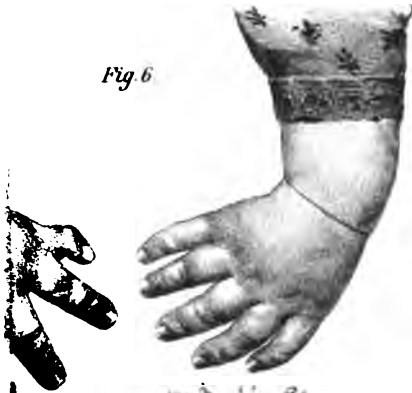
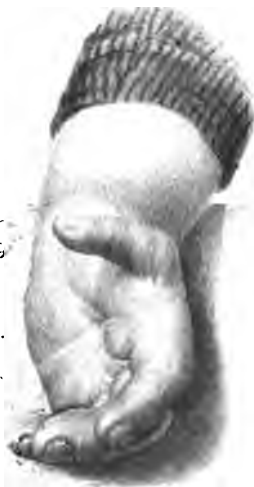
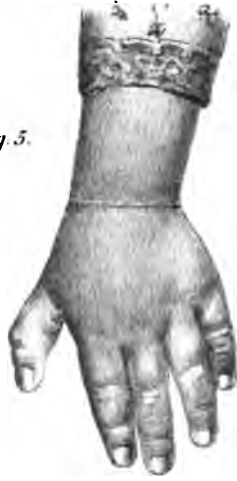
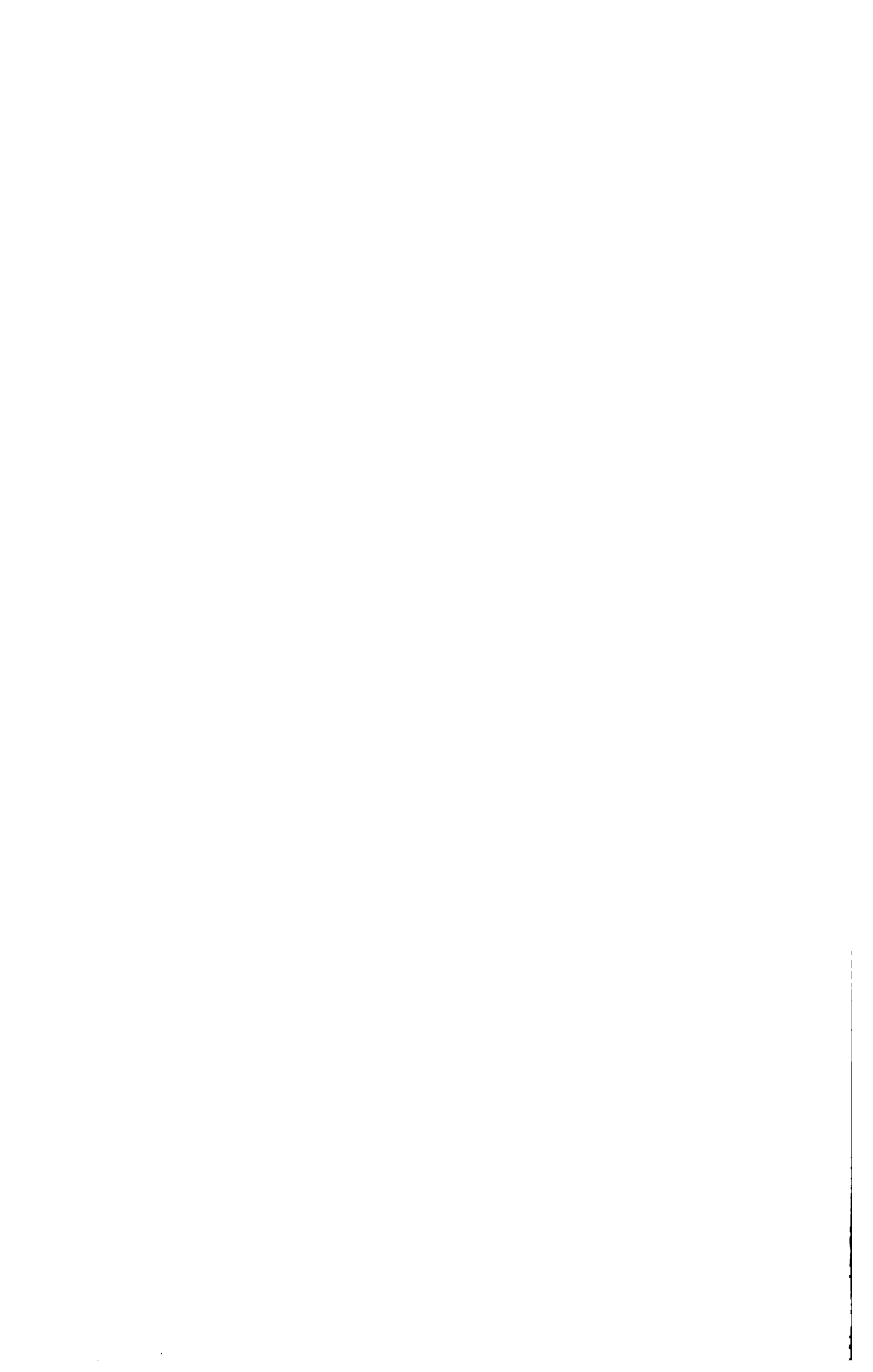


Fig. 5.





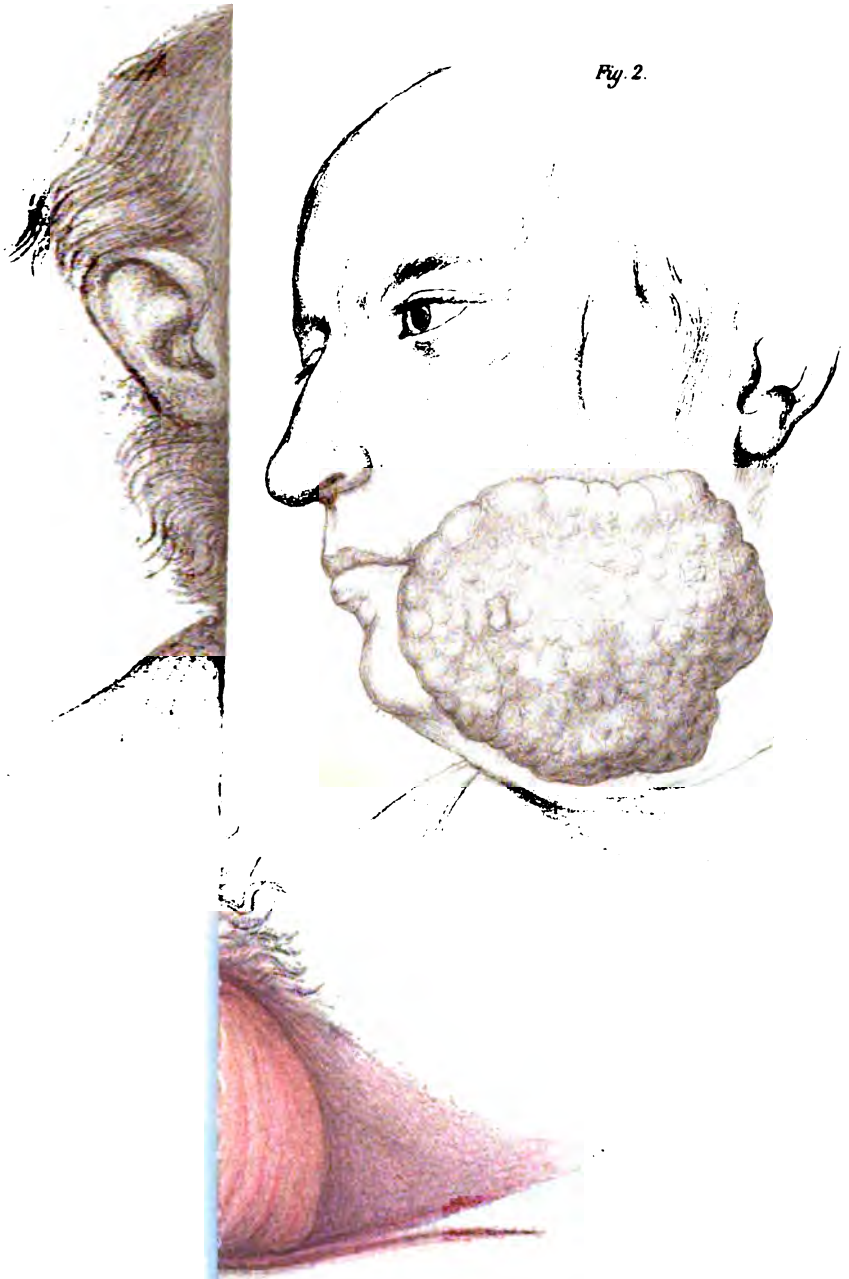



Vertical line of text or a scanning artifact.



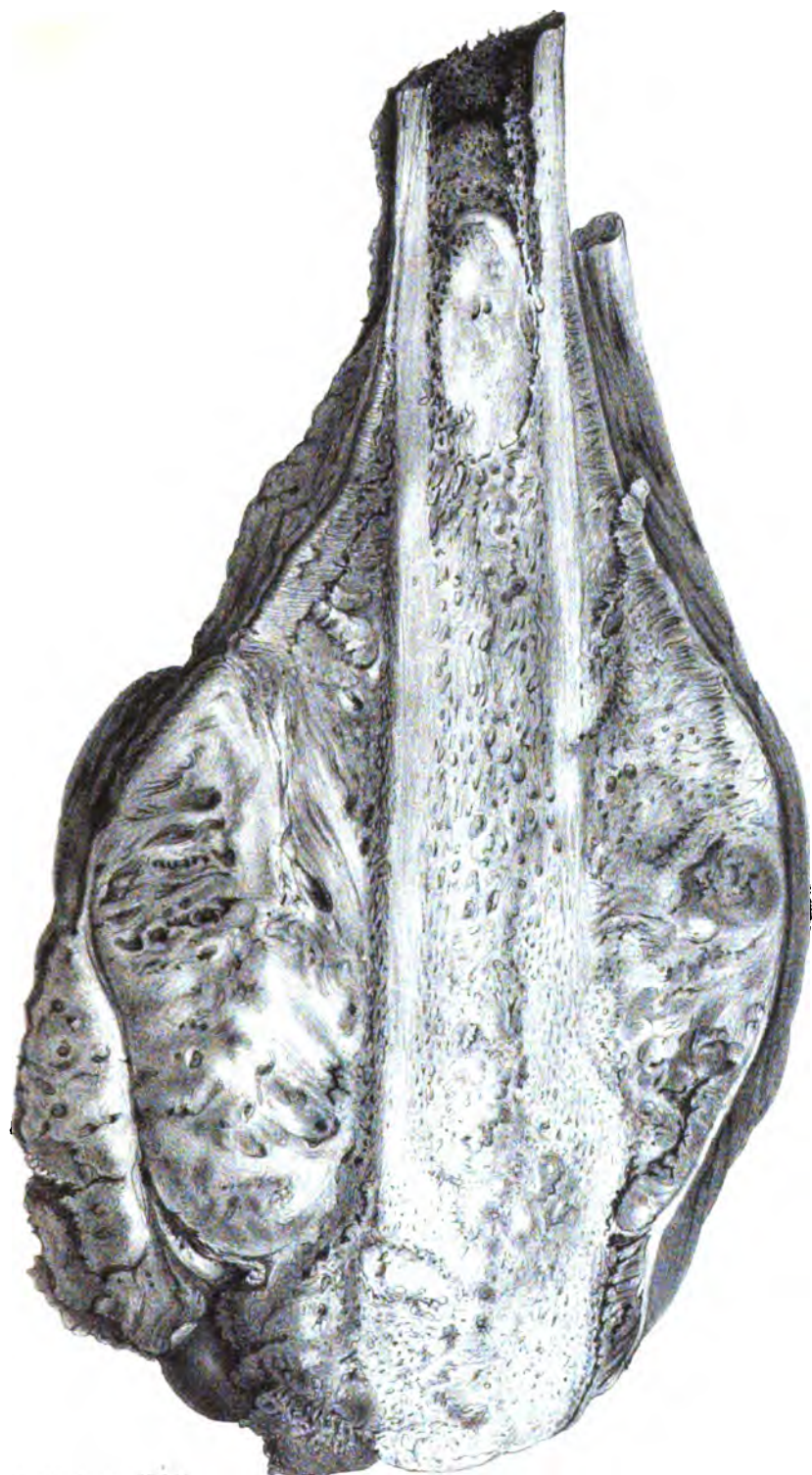

Fig. 2.




v. Langenbeck

with Schreyer's 'Anatomie des Menschen'







XLI.

(Aus der Königlichen chirurgischen Klinik zu Leipzig.)

Heilversuche mit Bacteriengiften bei inoperablen bösartigen Neubildungen.

Von

Stabsarzt **Dr. P. L. Friedrich,**

Privatdocent für Chirurgie und Assistent der Klinik¹⁾.

Seitdem auf dem Boden anatomischer und klinischer Thatsachen festgestellt worden ist, dass die Heilung bösartiger Neubildungen unter der Wirkung einer erysipelatösen Erkrankung zu Stande kommen kann, ist das Interesse der Chirurgen für die Frage ein dauerndes gewesen, ob und wie man künstlich den Einfluss der Erysipel-Invasion bei nicht mehr operablen Neubildungen bewerkstelligen, bez. erweitern kann, ohne die Kranken den Gefahren auszusetzen, wie sie jede virulente Erysipel-Infektion mit sich bringt.

Von P. Bruns²⁾ sind aus der Literatur alle die Erfahrungen zusammengestellt worden, welche zu der Heilwirkung des Erysipels auf Geschwülste Bezug haben. Es geht aus dieser mit Kritik gewonnenen Zusammenstellung hervor, dass die Anzahl geheilter Fälle nur eine sehr geringe ist: „von 5 histologisch sicher gestellten Sarcomen sind danach 3 vollkommen und dauernd geheilt worden, nämlich je ein Fall von multiplen Hautsarcomen (Busch), von melanotischem Sarcom der Mamma (Bruns) und einem enormen Rundzellen-Sarcom der Mundhöhle, Rachen- und Nasenhöhle (Biedert); in den zwei letzten Fällen ist die Beobachtung nachträglich mehrere Jahre lang fortgesetzt worden. Die beiden übrigen

¹⁾ Auszugsweise vorgetragen am 3. Sitzungstage des XXIV. Congresses der Deutschen Gesellschaft für Chirurgie zu Berlin, 19. April 1895.

²⁾ P. Bruns, Die Heilwirkung des Erysipels auf Geschwülste. Beiträge zur klin. Chirurgie. Bd. III. S. 443.

von den 5 Fällen (Busch) betreffen Lymphdrüsensarcome am Halse, von denen das eine sich nur vorübergehend verkleinerte, um in wenigen Wochen seine frühere Grösse wieder zu erreichen, während das andere sich rasch um die Hälfte verkleinert hatte, als die Patientin im Collaps starb¹. Hinsichtlich der Ergebnisse bei Carcinom und solchen Lymphomen, wo die histologische Untersuchung eine unzureichende gewesen, sowie hinsichtlich der Erfahrungen bei anderen, nicht bösartigen Geschwulstformen sei auf die Bruns'sche Arbeit verwiesen. Bruns steht jedenfalls auf Grund seiner Nachforschungen und selbstgemachten Beobachtungen nicht an, „die künstliche Erzeugung der Rose zur Beseitigung von Tumoren unter gewissen Umständen als berechtigt zu erklären². Diesen Schritt hat auch der Entdecker der Erysipel-Aetiologie, Fehleisen¹), wie bekannt, bald gethan. — Er führte an 7 Kranken der v. Bergmann'schen Klinik Inoculationen mit virulenten von Erysipel genommenen Streptokokken aus, sah in jedem Falle das Aufflackern eines mehr oder minder ausgedehnten Erysipels und erklärte nach Abschluss seiner Versuche für Fälle inoperabler Geschwülste den Eingriff für zweifellos berechtigt. Es liess sich feststellen, „dass bei sämmtlichen drei geimpften Carcinomen wenigstens eine Verkleinerung der Geschwulst, in einem Falle sogar eine vollständige Resorption eingetreten war⁴. Bedenklich erscheint jedoch an allen diesen und ähnlichen Versuchen, wie schon hervorgehoben, die unmittelbar durch die Inoculation bedingte Lebensgefahr der Geschwulstkranken. Auch Fehleisen berichtet von schweren Collapsen und bei späteren Versuchen sind mehr als einmal künstlichen Erysipel-Infektionen die zur Heilung bestimmten Patienten zum Opfer gefallen. Hierher gehören unter Anderem die Fälle von Jahnike²), Feichenfeld³) und Coley⁴).

Die anatomische Begründung heilender Vorgänge unter dem Einfluss des Erysipels stützt sich auf wenige genaue Beobachtungen. Rindfleisch wies in dem einen Busch'schen Falle (Lymphosarcom am Halse bei einer 28jähriger Frau), wo ein beträchtlicher Geschwulstrückgang im Anschluss an ein Erysipel eingetreten war,

¹) Fehleisen, Die Aetiologie des Erysipels. Berlin. 1883.

²) Centralblatt f. Chirurgie. 1884. No. 25.

³) Archiv für klin. Chirurgie. Bd. XXXVII. 1888. S. 834.

⁴) American Journal of the medical sciences. Juli 1894.

eine fettige Degeneration der Geschwulstzellen nach. Er schildert das Gesehene folgendermaassen: „überall, wo vordere Geschwulst war, ist jetzt nur noch eine emulsive gelblich weisse Flüssigkeit nachweisbar, welche zahllose in Molecularbewegung begriffene Fettkörnchen, daneben Fettkörnchenkugeln und solche Zellen enthält, in welchen erst eine geringe Anzahl Fettkörnchen neben dem Kerne sichtbar sind. Das Stroma, d. h. die auseinandergedrängten Bindegewebsfasern —, hat sich gut erhalten. Man kann durch Wassereinspritzung in die entleerten Maschen das alte Volumen der gewesenen Geschwulst wieder herstellen.“ In dem oben citirten Jahnike'schen Falle ward von Neisser²⁾ die mikroskopische Untersuchung des erysipelatösen Carcinomgewebes ausgeführt: Er fand die Krebsnester von dichten Kokkenzügen durchsetzt. Ueber das Verhältniss der Kokken zu den Zellen vermochte er jedoch eine bestimmte Entscheidung nicht zu fällen. „Ebenso konnte eine besondere Veränderung der Krebszellen selbst, die auf die Einwirkung der Kokken zu beziehen wäre, mit Sicherheit nicht constatirt werden. Die hellen erschienen nur blasser und weniger distinct von einander abgegrenzt; auch war die Tinction weniger scharf, so dass vielleicht an eine Art Coagulationsnecrose gedacht werden kann“. Dieser Mittheilung folgte bald eine ähnliche Neelsen's³⁾ über das Ergebniss einer Erysipel-Invasion bei einer Mamma-Carcinom-Kranken der Rostocker Klinik. „Der Tumor erschien nach dem Erysipel etwas geschrumpft“. Mikroskopisch zeigte „weitaus der grösste Theil der Geschwulst, dass der Inhalt der grossen Krebsalveolen fast völlig verfettet resp. necrotisirt war, ein Theil der Alveolen ist durch völligen Zerfall des Inhaltes in kleine cystische, nur etwas Detritus enthaltende Hohlräume umgewandelt, welche ebenso wie die noch Zellen enthaltenden Alveolen durch Wucherung des zwischenliegenden Gewebes zusammengedrückt sind“. Weiter zieht jedoch Neelsen auf Grund seiner Beobachtungen den Schluss, dass mit dem Zerfall der älteren Krebsnester nur eine Druckentlastung für das restirende jugendlichere Krebsgewebe eingetreten und darum dieses noch zu üppigerem Wachstume angeregt worden sei. An

1) Entnommen der Bruns'schen Arbeit.

2) Centralblatt für Chirurgie. 1884. No. 25.

3) Centralblatt für Chirurgie. 1884. S. 729.

letzterem vermochte er auch keinerlei regressive Vorgänge zu entdecken.

Hielt man gleichwohl an der Möglichkeit fest, eine Beeinflussung der Neoplasmen ohne die Gefährdung der Kranken durch den activen Krankheitsinsult des Erysipels, zu bewerkstelligen — und diese Möglichkeit darf nach dem Mitgetheilten wenigstens für Sarcome nicht in Frage gestellt werden — so lag es nahe, sich der Culturproducte der Streptokokken, ohne lebensfähige Keime zum Versuche zu bedienen.

So injicirte Lassar¹⁾ einem Kranken mit Lupus-Carcinom das Filtrat einer mehrere Wochen alten sterilisirten Erysipelstreptokokken-Cultur in das Geschwulstgewebe, ohne Heilungsvorgänge beobachten zu können.

In grösserem Umfange führte Spronck²⁾ entsprechende Versuche aus: an 8 Sarcomen, darunter 2 Melanosarcomen, und 17 Carcinomen. Er erhitzte 15 Tage alte Erysipel-Streptokokken-Bouillon-Culturen nach Zusatz von 5 pCt. Glycerin 3 Stunden im Dampfapparate bei 100° C., engte dieses Sterilisat-Extract auf $\frac{1}{10}$ Volumen ein, mischte dieses mit lebender Spretococcon-Bouillon-Cultur gleichen Alters und filtrirte: er erhielt sonach im Filtrat sowohl die Protein-Extractstoffe der Streptokokkenleiber seiner ersten Cultur zusammen mit den weder durch Erhitzung, noch andere Sterilisirungs- oder Extractionsmethoden veränderten solublen Stoffwechselfoxinen von Streptokokken einer zweiten gleich hergestellten Culturanlage. Er injicirte subcutan, fern vom Orte der Erkrankung. Zahlreiche niederländische Kliniker und Aerzte unterstützten diese Heilversuche.

Den günstigsten Erfolg zeigten wiederum Sarcome. Ein mikroskopisch als Sarcom festgestellter metastasenreicher Tumor kam sogar innerhalb einiger Wochen der Behandlung zum vollständigen Schwinden; die Metastasen gingen zum grössten Theil zurück. Spronck kommt auf Grund seiner Versuche zu dem Schlusse, dass „la culture du streptocoque de l'erysipèle fournit des produits dont l'absorption générale provoque, au niveau de certains tumeurs malignes du chien et de l'homme, des lésions anatomo-pathologiques qui mènent à l'involution et la résorption

¹⁾ Deutsche med. Wochenschr. 1891. No. 29.

²⁾ Annales de l' Institut Pasteur. Bd. VI. 1892.

des neoplasmes“. Auch dieser Forscher musste sich davon überzeugen, dass die Wirkung seiner Injectionen in weitaus den meisten Fällen eine vorübergehende war und häufig nach längerer Injectionsfolge eine Beeinflussung der Neubildung nicht mehr stattfand.

Seit diesen Beobachtungen hat die Frage geruht, bis von Amerika aus ein erneuter Anstoss zu ihrer Prüfung gegeben ward. Auch versuchte im Jahre 1894 Emmerich¹⁾ dieselbe wieder in Fluss zu bringen, welcher jedoch den Hebel an anderer Stelle ansetzte, indem er mit Hilfe von Streptokokkenserumantitoxinen eine Beeinflussung der Neubildungen anstrebte. Wir enthalten uns hier zunächst jeglicher Kritik dieses Heilgedankens und greifen auf die Versuche Coley's²⁾ zurück. Dieser letztere Autor stellte am Cancer-Hospital zu New-York eine grosse Reihe von Versuchen an, die nach seinen Berichten zu auffallend günstigen Ergebnissen führten: von 35 seiner Behandlung unterstellten inoperablen bösartigen Geschwülsten und zwar 24 Sarkomen, 8 Carcinomen und 3 Geschwülsten zweifelhafter Diagnose sah er 5 vollständige, durch längere Zeit hindurch controllirte Heilungen bei Sarkomen. Ein weiterer sechster Sarkomfall sollte zu gleich günstigem Ausgang Hoffnung geben. 9 der Sarkomfälle besserten sich auffallend³⁾, 8 für kurze Zeit, 2 überhaupt nicht. Er fügte hinzu, dass „Spindelzellensarkome“ und „Mischformen des Sarkoms“ am intensivsten auf seine Injectionsbehandlung „reagirten“, während „Rundzellensarkome“ sich kaum beeinflusst zeigten, endlich, dass von den 8 in Behandlung genommenen Carcinomen keiner in Heilung überging, mehrfache Besserungen jedoch auch beobachtet wurden. Die Einverleibung seiner Heilkörper erklärt er für gefahrlos.

Die von Coley benutzten Bacterienpräparate waren in folgender Weise gewonnen: Nur von tödtlich verlaufenen Erysipelfällen wurden Streptokokkenculturen angelegt. Der tödtliche Ausgang der Stamm-

¹⁾ Münchener med. Wochenschr. 1894. No. 28—31.

²⁾ William B. Coley, Treatment of inoperable malignant tumors with the toxins of erysipelas and the Bacillus prodigiosus, American Journal of the medical sciences. Juli 1894 und Mai 1893.

³⁾ Von seinem Fall VII: „very large pulsating round-celled sarcoma of ilium, von Herrn Professor Braun bereits früher einmal einem Exstirpationsversuch unterworfen, der aber wegen profuser Blutung nicht durchführbar wurde, wird berichtet, dass der Kranke sich Juli 1894 in der Injectionsbehandlung des Herrn Professor Tavel in Bern noch befunden habe und ebenfalls Rückbildungszeichen der Geschwulst zu beobachten gewesen seien.

culturfälle ist eine von ihm wiederholt betonte Forderung. Wir wollen kurz die von ihm gegebenen Darstellungsweisen zusammenstellen:

1. Erysipelstreptokokken. Bouillonculturen, bei 100° C. abgetötet. „Streptokokkencultursterilisate“¹⁾.

2. Ebensolche, nach 3 wöchigem Aufenthalt bei 37° C. im Thermostaten, mit Kitasato'schem Filter filtrirt. „Streptokokkenculturfiltrate“.

3. dem Filtrate No. 2 ward ein ebensolches von *Bacillus prodigiosus* zugesetzt, nachdem beide Bacterienfiltrate getrennt, jedes für sich, dargestellt waren. „Combinirte Streptokokken- und *Prodigiosus*filtrate“.

4. 10 Tage alten Erysipelstreptokokkenculturen wurden lebende Keime des *Bacillus prodigiosus* zugeimpft, das Gemisch weitere 2 Wochen gemeinsamer Keimentwicklung, bezw. Giftentwicklung überlassen, danach diese Mischcultur filtrirt. „Mischculturfiltrate“.

5. Dasselbe Gemisch ward nach Ablauf der gleichen Entwicklungszeit 1 Stunde lang bei 58° C. gehalten, in der Erwartung durch diese Procedur die Keime abgetötet zu haben. „Mischcultursterilisate“.

6. Zu Streptokokkenbouillon ward *Bacillus prodigiosus* lebend zugeimpft, für 4 Wochen oder länger der Entwicklung überlassen, darauf 1 Stunde bei 58° C. gehalten und dann ohne Filtration verwandt.

Dieses letztere Präparat wird als „Strongest preparation“²⁾ bezeichnet. Bei der Combination von Erysipelkokken mit *Bacillus prodigiosus* stützt sich Coley auf die Ermittelungen Roger's³⁾, wonach das gleichzeitige Einbringen von *Bac. prodigiosus* neben

¹⁾ Ich füge diese Bezeichnungen hinzu, um im Weiteren mich kürzer fassen zu können.

²⁾ „*Bacillus prodigiosus* is grown in streptococcus broth, to which a very little cacao has been added, for four weeks or more, and then the broth is heated one hour to 58° C. The fluid is then used without filtration. This is by far the strongest preparation, I have been able to obtain. I have had a temperature of 105° F. follow an injection of five minims and 104° F. three minims. Whether its effect upon the tumors is proportionately greater than the filtered preparation, I am as yet not wholly convinced.“

³⁾ H. Roger, Contribution à l'étude expérimentale du streptococque de l'erysipèle (Laboratoire Bouchard). Revue de médecine. 1892. No. 12. p. 929 ff.

Streptokokken bei der Thierinfection die Virulenz virulenzschwacher Streptokokken steigern soll.

Das technisch Neue an diesen Versuchen besteht sonach in der Hauptsache nur in der Combination und der dadurch beabsichtigten Vermehrung der Giftwirkung der verwandten Culturen. Auf eine Kritik dieser Versuchsanordnung komme ich später zurück. Kaum bedarf es wohl der besonderen Hervorhebung, dass diese Versuche mit den von Emmerich inauguirten nicht auf eine Linie zu stellen sind. Denn während ersterer die direct dem Bacterienleben auf künstlichen Nährböden entstammenden Bacterientoxine verwendet, zielt der Emmerich'sche Plan auf eine Gewinnung von Streptokokkenserumantitoxinen hin.

Die Präparate Coley's wurden in Mengen von wenigen Tropfen bis zu mehreren Cubikcentimetern, je nach der zu erwartenden Intoxicationswirkung verabfolgt. Der Erzeugung von Temperatursteigerungen der behandelten Kranken und mit ihr des ganzen Symptomencomplexes des Fiebers legt C. ein gewisses Gewicht für den therapeutischen Effect bei. Er sah nach Einverleibung seiner „Toxine“ Temperaturanstiege bis über 40° C. Die Application der Giftpräparate erfolgte theils parenchymatös in das Geschwulstgewebe, theils subcutan fern vom Orte der Geschwulst.

Es erschien meinem hochverehrten Chef, Herrn Geheimen Rath Thiersch, angezeigt, eine Nachprüfung dieser Heilversuche vorzunehmen, so mannigfach auch die Bedenken waren, welche bei einer objectiven Durchsicht der Coley'schen Mittheilungen aufstiessen. Herr Geheimer Rath Thiersch hat mich mit dieser Aufgabe betraut, deren Schwierigkeiten ich mir von Anfang an und während der ganzen Dauer der Versuche bewusst gewesen bin. Die technische Seite der Versuche war ja ziemlich einfach und ich fühlte ich mich, nach meiner mehrjährigen Assistententhätigkeit am Kaiserlichen Gesundheitsamte gewachsen; die klinische und anatomische Prüfung und Beurtheilung stösst aber auf so enorme Schwierigkeiten, dass ich nur im Vertrauen auf Erfahrung, Rath und Unterstützung meines Herrn Chefs selbst an die Beobachtungen heranzugehen wagen konnte. Es bedarf das Gesagte keiner Begründung für denjenigen, der die Entwicklungsphasen bösartiger Neubildungen selbst klinisch und anatomisch verfolgt hat. Gleich hier möge erwähnt sein, dass mich bei der anatomischen Be-

arbeitung vielfach Herr Dr. Unger, vormals Assistent am pathologischen Institute hier, jetzt Assistent an unserer chirurgischen Klinik, in dankenswerther Weise unterstützt hat.

Ich werde im Folgenden versuchen, möglichst gedrängt die subjectiven Eindrücke und die objectiven Befunde wiederzugeben, welche unsere seit September 1894 aufgenommenen Versuche uns gezeitigt haben.

Wir haben im Ganzen 13 Carcinome, 4 Sarkome, darunter ein Endotheliom, ein Osteosarkom, 2 Lymphosarkome den Versuchen unterworfen. Die Kranken wurden von Herrn Geheimen Rath Thiersch anfangs durchweg selbst zur Behandlung bestimmt, die Behandlung ward erst nach voller Verständigung der Kranken über die Unheilbarkeit ihrer Leiden und die Unsicherheit unserer Behandlungsmethode eingeleitet. Es waren insgesamt, wie die angefügte Zusammenstellung ergeben wird, Kranke, die sich schon in sehr fortgeschrittenen Stadien befanden, z. Th. ausgedehnte Recidive nach früher ausgeführten Operationen zeigten, meist derart, dass die Multiplicität der Krankheitsherde schon durch die äussere Untersuchung ohne Schwierigkeiten erwiesen werden konnte. Erst nach längerer Beobachtung der Verlaufseigenthümlichkeiten in unbehandeltem Zustande wurde zu den Injectionen geschritten. Von jedem der Fälle liegen die genauen mikroskopischen Feststellungen der Diagnose vor.

Coley fordert für seine Streptokokkenstammculturen die Herkunft von tödtlich verlaufenen Erysipelfällen. Weitere Charakterisirungen der Culturen giebt er nicht an.

Unsererseits wurden die die Culturen betreffenden Versuchsbedingungen im Coley'schen Sinne erfüllt. Es wird besonders erwähnt und begründet werden, wo wir abzuweichen für geboten hielten.

Ein tödtlich verlaufener Erysipelfall stand mir zur Streptokokkengewinnung nicht zur Verfügung. Dafür habe ich insofern eine Auswahl der Streptokokken getroffen, als ich von schweren Erysipel-, sowie von solchen lymphangitischen Processen die Keime zur Züchtung entnahm, deren Reincultur insgesamt das Kulturbild des *Streptococcus longus* mit der für Mäuse bestimmten Virulenz I (nur ein *Streptococcus* mit Virulenz II ward mit in die Versuche ein-

bezogen) nach dem Vorgange von Lingelsheim's¹⁾ und Behring's²⁾ ergab. Es sind demgemäss von weit mehr Krankheitsfällen die Streptokokken isolirt und zu Virulenzversuchen verarbeitet worden, als nach dem Ausfall der Virulenzversuche für virulenzkräftig genug und daher für geeignet erachtet werden konnten. Wir glaubten umsomehr zu dieser Streptokokkenauswahl berechtigt zu sein, als wohl diese Werthbestimmung jetzt allgemein von den Fachleuten als richtig anerkannt wird und eigene Untersuchungen uns von ihrer Brauchbarkeit überzeugten; wir glaubten uns aber umsomehr dazu berechtigt, als der Begriff des tödtlichen Ausgangs einer Erysipelerkrankung doch immerhin ein sehr relativer und durch die Widerstandsfähigkeit und eingetretene Complicationen des inficirten Organismus bedingter ist. Immerhin würden wir uns auch an diese Coley'sche Forderung gehalten haben, wenn uns im Laufe der letzten 8 Monate auch nur ein einziger tödtlich verlaufener Erysipelfall zur Verfügung gestanden hätte.

Die Darstellungsweise unserer einzelnen Präparate ist in der hier folgenden Uebersicht wiedergegeben.

1. Uebersicht.

Herkunft, Virulenz, Darstellungsweise der verwandten Injectionspräparate.

Darstellung d. Präparate.	Notizen über die Krankheitsfälle, denen die Streptococcen entnommen sind.	Charakter der isolirten Keime.	Streptokokkenentwicklungs dauer.	
I.	Erysipelas femoris dextri grave. Unter Schüttelfrösten Eintritt der örtlichen Symptome. Wandererysipel vom rechten Bein über den Rücken, rechten Arm, Kopf. Erste Keimisolirung 36 Tage nach Aufnahme der Kranken, aus Erysipelabscess am rechten Oberschenkel nahe dem Hüftgelenk. Pat. zeigt durch 6 Wochen hindurch wechselnde Fieberbewegung bis 39,7° C. Kann erst 3 Monate nach der Aufnahme gebessert in häusliche Pflege entlassen werden.	Streptococcus longus erysipelatis typic. Virulenz I. (2 positive Thierversuche).	9 Tage	Die 9 Tage alte Bouillon-cultur ward 1 Stunde bei 56° C. gehalten. Wirkung des Keim - Abtötungsverfahrens an Bouillon, Agar und Thier geprüft.

Streptokokken-Sterilisate
(Thierversuche sämmtlich negativ.)

¹⁾ Experimentelle Untersuchungen über morphologische, culturelle und pathogene Eigenschaften verschiedener Streptokokken. Behring's ges. Abhandlungen. Bd. II. S. 124.

²⁾ Ebenda. S. 99.

Marken d. Präparate.	Notizen über die Krankheitsfälle, denen die Streptokokken entnommen sind.	Charakter der isolirten Keime.	Streptokokkenentwicklungs-dauer.	
II.	Erysipelas typicum bulbosum femoris sin. grave. Krankheitsbeginn unter Schüttelfrösten. T. = 40,2° C. P. = 160. R. = 48 am Tage der Aufnahme. 13 Tage nach Krankheitsbeginn erste T.-Remission. 10 Tage nach der Aufnahme, 17 Tage nach Krankheitsbeginn erste Keimisolirung aus Abscess am Unterschenkel. Entlassung der Kranken im gebesserten Zustande erst 9 Wochen nach dem Krankheitsbeginn.	Streptococcus longus erysipelatis typic. Virulenz I. (3 positive Thierversuche).	3 Tage	Die 3 Tage alte Bouillon-cultur ward 1 Stunde bei 64° C. gehalten. Wirkung an Bouillon u. Agar geprüft.
III.	Lymphangitis abscedens anti-brachii dextri. 3 Tage nach Aufnahme, 12 Tage nach Krankheitsbeginn Keimisolirung aus Abscess an der Volarseite des Unterarmes. Krankheitsverlauf günstig. Rückgang des infectiösen Entzündungsprozesses 23 Tage nach dem Krankheitsbeginn.	Streptococcus longus. Virulenz I. (3 positive Thierversuche).	10 Tage	Die 10 Tage alte Bouillon-cultur ward 1 Stunde bei 55° C. gehalten. Danach Prüfung an Bouillon und Agar.
IV.	Wie bei III.	„	10 Tage	Stunde bei 56° C. gehalten. Prüf. an Bouillon u. Agar.
V.	Wie bei III.	„	22 Tage	Der 22 Tage alten Streptococcenbouilloncultuur wird
<p>(vorherige Filtrirung oder Sterilisirung) Bac. prodicosus-Re-cultur von Platte zugeimpft. Die Mischcultur weitere 7 Tage bei 37° C. belassen; danach Keimabtödtung der Gesamtheit 1 Stunde bei 100° C. Prüfungen an 4 Mäusen, 3 Kaninchen, 4 Meerschweinchen in im Ganzen 19 Injectionsversuchen, bei auf Körpergewicht der Thiere verrechneten Verdünnungen der Präparat bis zu Injection von 3 cbcm des Präparat-Vollkörpers subcutan beim Kaninchen¹⁾. „Mischcultur-Sterilisat“.</p>				
VI.	Lymphangitis (erysipeloid) abscedens anti-brachii dextri gravis, im Anschluss an auswärts ausgeführte Fingeramputation. 8 Tage nach Amputation, 5 Tage nach der Aufnahme, nach anhaltend hohem Fieber (immer um 39,0—39,5° C.) Eröffnung lymphangitischen Abscesses an der Innenseite des Unterarmes und Keimisolirung. Pat. kann erst 44 Tage nach der Aufnahme gebessert in poliklin. Nachbehandlung entlassen werden, nachdem noch wiederholte Abscess-Entleerungen längs des Armes nothwendig geworden.	Streptococcus longus Virulenz II. (3 positive Thierversuche).	24 Tage	Die 24 Tage alte Bouillon-cultur ward durch Kitasato's Filter bei 60 cm Druck filtrirt. Nachprüfung des Filtrates in Bouillon u. Agar bei 37° C., Einsetzen von Filtertheilen selbst in den Thiermostaten und durch Thier-such (Mäuse und Meerschweinchen, letztere bis 1,5 cbcm in abdominal). „Streptococcen-culturfiltrat“.

¹⁾ Aus diesen Versuchen geht hervor, dass die 900fache Dosis (bei Umrechnung auf Körpergewichte) derjenigen Menge, welche bei Menschen schon schwere Vergiftungssymptome, all gleich zu schildernden intensiven Erscheinungen von Seiten des Centralnervensystems und der Circulation zur Folge hatten, vom Thier (Meerschweinchen und Kaninchen) so gut bei intraabdominaler und subcutaner Einverleibung vertragen wurden, dass ausser geringem Temperatur-Anstieg Krankheitserscheinungen überhaupt nicht bemerkt wurden.

Notizen über die Krankheitsfälle, denen die Streptokokken entnommen sind.	Charakter der isolirten Keime.	Streptokokkenentwicklungs-dauer.	
II. Erysipelas femoris dextri. Durch 9 Tage hindurch Temperaturen zwischen 39,0° C. und 39,8° C. Am 6. Krankheitstage Keimisolirung aus excidirter erysipelatöser Cutis. Nachmals mehrfache Abscessbildung, schwere rAllgemeinzustand mit hoher Körpertemperatur durch 4 Wochen hindurch. Besserung definitiv erst nach 7 Wochen.	Streptococcus longus erysipelatis typic. Virulenz I. (6 positive Thier- versuche).	11 Tage	Zu dieser 11 Tage alten Streptococcenbouilloncultur wird Prodigiosus-Reincultur gefügt und die Mischcultur weitere 14 Tage bei 37° C. belassen. Danach filtrirt, dem Filtrat 0,1 pCt. acid. carbol. liquef. zugesetzt. Filtratmäuse, -Meer schweinchen und -Kaninchen (bis 3 ccm intraabdominal) bleiben am Leben. „Mischculturfiltrat“.
III. Wie bei VII.	„	11 Tage	Bereitung genau wie VII, doch statt Filtrirung 4stündige Keim- abtödtung bei 64° C. Mischcultur-Sterilisat“.
IX. Wie bei VII.	„	13 Tage	Zur 13tägigen Streptococcenbouilloncultur wird Prodigiosus-Reincultur hinzugefügt, weitere 18 Tage der Entwicklung bei 37° C. überlassen; danach filtrirt. „Mischcultur-Filtrat“.
X. Prodigiosus-Reincultur.	„	49 Tage	alte Prodigiosus-Bouilloncultur wird mit Kitasato'schem Filter filtrirt. „Prodigiosus-Filtrat“.
XI. Wie X.	„	16 Tage	alte Prodigiosus-Bouilloncultur wird 4 Stunden bei 65° C. sterilisirt, danach filtrirt. „Filtrirtes Prodigiosus-Sterilisat“.
XII. Wie bei VII.	„	23 Tage	Zur 23 Tage alten Streptococcen-Bouilloncultur wird Prodigiosus für weitere 8 Tage gemeinsamer Entwicklung bei 37° C. zugefügt; danach filtrirt. „Mischcultur-Filtrat“.

Die Injectionen wurden mit im Dampfe sterilisirbaren Spritzen gegeben; die Sterilisirung täglich erneuert; für jeden Patienten eine besondere, immer erneut ausgeglühte Canüle benutzt. Nur auf diese Weise schien es uns möglich, jegliche Fehlerquellen für die Injectionswirkung mit Bestimmtheit auszuschalten, die Präparate selbst frei von nachträglichen Infectionen zu halten, sowie jegliche Gefährdung des einen Kranken durch den anderen auszuschliessen.

Die Injectionen wurden meist in das Geschwulstgewebe selbst verschieden tief (parenchymatös) vorgenommen, nur ausnahmsweise subcutan. Die Injectionspräparate wurden in Mengen von 0,1 bis 3,0 ccm, täglich, einen Tag um den anderen, oder in grösseren Pausen verabreicht, je nachdem der Zustand der Kranken die Durchführung der Behandlung gestattete.

Die örtliche und allgemeine Wirkung der Injectionspräparate hat unser Interesse während der ganzen Zeit der Versuche in hohem Grade in Anspruch genommen. Ich werde all' die Beobachtungen von rein experimentell-pathologischem Charakter, die uns einen Einblick in die Wirkung der verwandten Streptokokken- und Saprophytengifte auf den menschlichen Körper verschafft haben, gelegentlich an anderer Stelle mittheilen, um den Rahmen dieser Arbeit nicht zu sehr zu erweitern. Nur die wichtigsten in Erfahrung gebrachten und zu unseren Heilversuchen in directer Beziehung stehenden Punkte mögen hier herausgegriffen werden.

Die reinen Streptokokkenpräparate wurden in Form der Sterilisate und Filtrate annähernd gleich gut vertragen. Bei den verabfolgten Mengen kam es nur ausnahmsweise zu nennenswerthen Störungen des Allgemeinbefindens: Frösten, Temperaturanstieg, den Begleiterscheinungen des Fiebers. Sehr viel differenter zeigte sich die Einverleibung der Mischculturpräparate, ganz besonders der bei 100° und 64° gewonnenen Sterilisate derselben. Hier folgten recht häufig auch kleinen Dosen (0,1—0,2 ccm) innerhalb 15—20 Minuten $\frac{1}{2}$ — $\frac{3}{4}$ Stunden anhaltende Schüttelfröste, unter einem Anstieg der Körpertemperatur bis über 40°. Alle Symptome hohen Fiebers begleiteten diese Frostanfälle: grosse Unruhe, Angstgefühle, heftigster Kopfschmerz, starkes Durstgefühl, Schwere in den Gliedmaassen, Rücken- und Kreuzschmerzen. Wiederholt sahen wir beträchtliche Schwankungen des Blutdrucks, schwere Collapsanfälle, Klein- und Unregelmässigwerden, ja Aussetzen des Pulses, lang anhaltende Cyanose, Schweisse, Kühle der Extremitätenenden, starke Dyspnoë. Alle Erscheinungen, rasch eintretend, erreichten innerhalb $\frac{3}{4}$ bis 2 Stunden ihren Höhepunkt und liessen mit ebenso jähem Temperaturabfall nach, als der Temperaturanstieg erfolgt war. Etwa 8 Stunden nach erfolgter Injection pflegte zumeist das Erholungsgefühl wiederzukehren, das nur noch durch grosse Mattigkeit beeinträchtigt war.

Nach subcutanen Injectionen, wozu bisher die Präparate V, VI, VII, IX, X Verwendung gefunden, sahen wir ausnahmsweise gar keine Reaction des Gewebes, häufiger Anzeichen örtlicher Gefässalteration: Hyerämie, Oedem, anscheinend capillare Blutaustritte. Das bald nach der Injection sichtbar werdende Erythem dehnte sich auf 2-Markstück- bis Handtellergrösse aus und ward von mehr minder starken Schmerzempfindungen, die oft als „ziehende“ geklagt wurden und ein „Lähmungs-“ oder „Schweregefühl“ in der ganzen Extremität zur Folge hatten, begleitet. Höchstens durch 2—3 mal 24 Stunden hindurch pflegte die örtliche Injectionswirkung sichtbar zu sein; danach war die Injectionsstelle noch an leicht gelblicher Verfärbung der Haut oft erkenntlich¹⁾. Nie kam es zu Eiterung.

Der parenchymatösen Injection in das Geschwulstgewebe folgten sehr häufig durch Stunden anhaltende Schmerzen, erst als „drückend“ und „stechend“ bezeichnet, danach oft einem Gefühle von „Spannung“ oder „Erweichung“ Platz machend. Die entsprechenden Stellen zeigten meist Oedem, Hyperämie, Druckempfindlichkeit; in 6 Fällen folgte unmittelbar nekrotischer Geschwulstzerfall (2 Lymphosarkome, Mischsarkom, Endotheliom, 2 Plattenepithelkrebs). Diese Nekrose zeigte 2 mal einen solchen Umfang (Endotheliom, Plattenepithelkrebs), dass die Geschwulst bis zur Basis durch sie eliminirt wurde. In dieser zuweilen den Injectionen folgenden Nekrosirung vermögen wir jedoch eine spezifische Aeusserung der applicirten Gifte nicht zu erblicken, sondern wir betrachten sie nur als den Ausdruck einer dadurch zu Stande kommenden cumulirenden Wirkung schädigender Einflüsse, dass auf dem Boden schon an sich ungünstiger Ernährungsbedingungen beim Hinzutritt der Injectionen Verhältnisse geschaffen werden, welche den örtlichen Tod beschleunigen.

Der Injection unterworfenen metastatisch-geschwulstkranken Drüsen zeigten bis doppelte Umfangszunahme, bei erhaltener Ver-

¹⁾ Ganz ähnlich schildert Buchner (Berl. klin. Wochenschr. 1890. S. 218) die locale Injectionswirkung seiner Bac. Friedländer-Proteine, sowie Matthes diejenige von aus Pepton dargestellter Deutaroalbumose. Ob die mit unseren Präparaten erhaltene „örtliche Reaction“, welche ebenso bei dem schonend gewonnenen Streptokokken-Filtrate VI, als bei den Filtraten der Mischculturen VII und IX, als endlich bei dem Mischcultursterilisat V hervortrat, als „nicht spezifische Proteïn-Reaction“ im Sinne Buchners's zu deuten ist, möge dahingestellt bleiben.

schieblichkeit gegen die Umgebung. (Ein besonders üppiges Wachsen der Geschwülste sahen wir nach den Injectionen bei den Fällen 10 und 13: Carcinome des Gesichts.) Ganz unbeeinflusst erschienen die Plattenepithelkrebs der Portio uteri, der Vagina. Ein anscheinendes Schrumpfen und Kleinerwerden der Geschwülste liessen der eine skirrhöse Krebs der Mamma (Fall 3, rechtsseitiger grosser Geschwulstknoten und Cutismetastase über dem Brustbein), der carcinomatöse Inguinaldrüsentumor der Patientin H. (Fall 9), der gleiche Recidivtumor bei Fall 16, und anfänglich mehrere Recidivknoten bei dem Lymphosarkom (Fall 2) erkennen. Bei diesen 4 Kranken ist auch das allgemeine und subjective Verhalten bemerkenswerth gewesen: Die erste Kranke von den 4 genannten Fällen wurde uns in einem Zustande von Marasmus gebracht, der in kürzester Frist das Ende erwarten liess. Sie schien danach noch wochenlang ziemlich erholt, und die Apathie ihres Verhaltens wich vertraulicher Mittheilbarkeit. Bei der Kranken H. (Fall 9, Carcinom des Ovariums) fiel der Nachlass der Oedeme der unteren Extremitäten, sowie höchst anhaltenden reflectorischen Erbrechens, zeitlich genau mit der Injectionsbehandlung zusammen; sie drängte sich geradezu zum „Spritzen“, nahm an Körpergewicht mehrere Pfund zu, die Angehörigen setzten die schönsten Hoffnungen in die seltene Cur. Vom Fieberinsult des Präparates V an jedoch war sie den Injectionen nicht mehr zugänglich. Von Anfang März an, 2 Monate nach Aussetzen der Behandlung, verfiel sie rasch. Der Kranke L. (Lymphosarkom) hat beträchtliche Schwankungen des Körpergewichtes während der Behandlung gezeigt. Er erfreut sich in letzter Zeit wieder der Gewichtszunahme; alle körperlichen Functionen sind in bester Ordnung: aber die Metastasen mehren sich. Immerhin sind die Aerzte, die den Patienten früher auswärts und hier im Hause behandelt, überrascht, ihn überhaupt noch am Leben zu sehen; von ihm muss jedoch bemerkt werden, dass er vor Einleitung der Behandlung schon ein typisches Wanderysipel durchgemacht hatte. Auch von dem Kranken R. (Fall 14) sei ohne Commentar erwähnt, dass, nachdem er „gebessert“ aus Rücksicht auf häusliche Verhältnisse nach 4 Wochen der Behandlung (im Ganzen 14 Injectionen) das Haus wieder verlassen, sein behandelnder Arzt von auswärts zu mir kam mit dem Ausdruck der Verwunderung: welche Behandlung mit diesem Carcinom eingeleitet

worden sei; die fast von Woche zu Woche sichtbar wachsende Geschwulst sei während der Wochen des Krankenhausaufenthaltes nicht nur nicht gewachsen, sondern ihm scheine sie sogar kleiner geworden. Das alles sind Ereignisse, die Illusionen Nahrung geben könnten.

Wie niederschlagend wirken dagegen die anatomischen Untersuchungen! In jedem zur Obduction gekommenen Falle wurden injicirte und nicht injicirte Geschwulsttheile der mikroskopischen Prüfung unterworfen, ebenso mehrfach zu Lebzeiten, — wo es angängig und dem Patienten die Wichtigkeit des Eingriffes einleuchtete, — kurz nach erfolgter Injection oder nach Verstreichen einer längeren Zwischenzeit injicirte Geschwulsttheile mit dem Messer entfernt und der mikroskopischen Prüfung zugeführt.

Hinsichtlich der makroskopischen Ergebnisse bin ich bei dem grossen Wechsel, der Verschiedenartigkeit im makroskopischen Verhalten maligner Tumoren in den verschiedenen Stadien ihrer Entwicklung, spontaner Nekrosen u. a., ausser Stande über Dinge Mittheilungen zu machen, welche man schlechthin in Beziehung zu den Injectionen bringen könnte.

Die mikroskopisch untersuchten, nicht von der Injection direct betroffenen Geschwulsttheile zeigten keine im Sinne der Heilung zu deutenden Veränderungen, ebenso wenig die Metastasen. Die Kerntinction war überall in unveränderter Kräftigkeit erhalten. An injicirten Geschwulsttheilen tritt, bei Untersuchung 5—7 Tage, Wochen oder Monate nach der Injection mancherlei hervor, dessen Deutung zum Theil recht schwierig sein kann. Wenige Tage nach ausgeführter Injection gewahrt man in dem Bereiche der Injectionen¹⁾ — und dies namentlich wo Sterilisate eingebracht waren — (Leukocyteninfiltration.) Im Centrum des Injectionsbereiches erscheinen die Kerne der Geschwulstzellen und der Zellen des Stützgewebes hin und wieder von schwächerer Färbbarkeit, als diejenigen ausserhalb der injicirten Theile (ob als erster Ausdruck beginnender Nekrose?). In streifenartigen Haufen reihen sich längs der Lymphspalten des Bindegewebsgerüsts der Nachbarschaft Leukocyten an. Neubildung von Gefässen und jungem Bindegewebe, etwa wie bei den Regenerationsvorgängen

¹⁾ Zur Wiedererkennung des Ortes, wo injicirt war, hatte ich Höllensteinmarken oder kleine Einschnitte angebracht.

bei Infarcten oder wie bei der Organisation von Thromben, sahen wir nicht.

Es leuchtet ein, dass Infiltrationen, wie die erwähnten, bei schon eingetretenen Störungen in der Circulation und Ernährung die örtliche, sonach durch die Injection vermehrte Schädigung rascher zum Ausdruck bringen; mangels schon eingeleiteter destructiver Vorgänge dürfte es aber nur selten gleichzeitig mit der Leukocyteninfiltration zur Nekrose kommen. Bei dem mit rascher Nekrose verlaufenden Endotheliom waren ohnehin so zahlreiche Störungen in den Gefässwänden, Wucherungen der Intima, bis nahe zum Verschluss des Gefässlumens vorhanden, dass die starke Tendenz zur Nekrosirung schon hierdurch erklärt war. Ein Präparat des Lymphosarkomfalles 2 zeigte in der unmittelbaren Nachbarschaft des Injectionsbereichs sehr kernreiche Riesenzellen, die auch nicht die Spur von Ernährungsstörungen erkennen liessen. Die Knoten der Patientin R. (Fall 3), die zu Lebzeiten die Vorstellung der Rückbildung hätten erwecken können, boten im anatomischen Verhalten nichts, was eine solche Deutung zugelassen hätte.

Der Drüsentumor der Patientin H. (Fall 9) zeigte auf dem Durchschnitte drei augenfällige differente Gewebsabschnitte: einen aus bis 2 mm breiten Bindegewebszügen bestehenden, daneben mehrere theils gelblich fettig-glänzende, theils glasig-ödematöse Streifen, die man geneigt sein konnte, für Herde frischer Nekrose zu halten; endlich alveolär angeordnete Epithellager; hier und da, besonders im Bereiche der ersteren Partien, Streifen von Pigmentirung, Reste von Blutextravasaten, nirgends acutere Entzündungsvorgänge. Die mikroskopische Betrachtung schloss echte Nekrose aus. Die makroskopisch darauf gedeuteten Partien ergaben sich als Stellen hyaliner Degeneration des Bindegewebes. Neben diesen und im intacten Bindegewebe fanden sich Blutpigmentschollen, im Bereiche dieser hyalinen und bindegewebigen Zonen nur spärliche Epithelnester eingesprengt, zwischen zarteren Bindegewebszügen breite Epithellager. Unter letzteren wieder fiel ein grösserer Bezirk dadurch auf, dass hier in ausgedehntem Maasse deutliche Verfettung der Carcinomzellen bestand, ohne dass das übrige Gewebe dieser Zonen auch nur die geringsten Zeichen der Kernveränderung bot. Auch befanden sich hier nicht etwa Reste von Fettzellgewebe; wo solches vorhanden, war es durchsetzt von dichten Zügen klein-

zelliger Infiltration. Es sind das alles Vorgänge, welche man leicht versucht sein könnte, als specifische, durch die Injectionen gesetzte Schädigungen zu deuten und doch sind es eben Dinge, die wir auch sonst an Carcinomen, überhaupt an bösartigen Neubildungen zu sehen Gelegenheit haben. Zudem kommen sie in so beschränktem Umfange zur Beobachtung, dass es gekünstelt wäre, ihnen einen Werth für die Gesammtterkrankung beizumessen.

Das bisherige Ergebniss unserer auf Heilung von inoperablen bösartigen Neubildungen gerichteten Versuche liesse sich demnach in folgende Sätze kurz zusammenfassen:

Mit den von uns dargestellten Streptokokken- und Mischcultur-Sterilisaten und -Filtraten sind bei Injection derselben in das Geschwulstgewebe weder bei Carcinom noch Sarkom Heilungen erzielt worden. Wohl aber sind mehrfach zeitlich mit der eingeleiteten Behandlung vorübergehende subjective Besserungen zusammengefallen; auf Grund unserer Gesammt Erfahrungen sind dieselben jedoch als zufällige aufzufassen. (Ob es sich bestätigen wird, dass eine Verzögerung des Krankheitsverlaufes bei Sarkomen in Beziehung zu den Injectionen zu bringen sein wird, steht noch dahin.)

Die örtlich sichtbaren Veränderungen bestanden vorerst in Infiltration, später mehrfach in Nekrose und Schwund der Geschwulsttheile.

Die Einverleibung der angewandten Giftkörper in das Geschwulstgewebe empfiehlt sich bei Carcinom sicher nicht. Hinsichtlich des Sarkoms wollen wir mit Rücksicht auf die kleine Zahl von beobachteten Fällen endgültige Schlüsse noch nicht ziehen.

Das Studium der Einwirkung bei subcutaner Applicationsweise ist noch nicht abgeschlossen.

Die Einwirkung der Culturpräparate, insbesondere der Mischculturpräparate auf den Gesammtorganismus ist eine das Allgemeinbefinden vorübergehend stark schädigende und daher nicht zu unterschätzende.

Die wichtigsten Punkte aus sämtlichen Krankengeschichten, unter gleichzeitiger Angabe über Art, Menge und Herkunft der bei jedem Kranken verwandten Injectionspräparate, sowie die wesent-

lichen Angaben der Obductionsprotocolle, welche ich mit gütiger Erlaubniss des Herrn Geheimrath Prof. Dr. Birch-Hirschfeld benutze, lasse ich am Schlusse der ganzen Mittheilung folgen. Hier mögen nur noch einige kurze kritische Bemerkungen über die Coley'schen Versuche Platz finden.

Es lässt sich leicht ermitteln, — ich habe dies selbst bei verschiedenen Streptokokkenculturen gethan und gelegentlich älterer Versuche mit einem wiederholt bei secundären Erkrankungen nach Influenza isolirten Streptococcus mitgetheilt¹⁾, dass virulente Streptokokken, insbesondere der Longus-Gruppe²⁾

bei 30 Minuten langer Einwirkung von 50° C.				
„ 20 „ „ „ „ 55° C.				
„ 10 „ „ „ „ 60° C.				
„ 5 „ „ „ „ 67° C.				

ihre Entwicklungsfähigkeit auf unseren festen und flüssigen Nährböden verlieren. Es ist daher nicht recht einzusehen, warum der die Culturgiftproducte sicher schonenderen Abtödtung durch kürzere Zeiten bei 50° oder 55° C. nicht der Vorzug vor der einstündigen bei 100° C. gegeben wird. Ferner haben mir Cultur- und Thierversuche dargethan, dass eine einstündige Erhitzung auf 58° C. Prodigiosusculturen nicht abtödtet. Hiernach würde man im stärksten wirkenden Präparate Coley's lebende Prodigiosuskeime noch mit übertragen, was doch wohl nicht beabsichtigt ist. Die ganze Mittheilung des amerikanischen Autors lässt überhaupt zu ihrem Nachtheile und zur Erschwerung für unsere Beurtheilung derselben Nachrichten über selbst angestellte Vorversuche, welche die rein bacteriologische Seite der Angelegenheit betreffen, vollständig vermissen.

Eigene Versuche haben mich ferner, wenigstens bei der Maus, ganz und gar nicht davon überzeugen können, dass die Mitwirkung des Bacillus prodigiosus die Infectionstüchtigkeit des Streptococcus longus erhöht³⁾.

¹⁾ Friedrich, Untersuchungen über Influenza. Arbeiten aus dem Kaiserl. Gesundheitsamte. 1890.

²⁾ v. Lingelsheim (l. c.) fand: für den Streptococcus erysipelatis, dass er nach 20 Minuten bei 55° C., nach 10 Minuten bei 60° C., nach 5 Minuten bei 67° C.; für den Streptococcus brevis, dass er nach 20 Minuten bei 65° C., 10 Minuten bei 70° C., 5 Minuten bei 80° C. seine Entwicklungsfähigkeit in Bouillon einbüsste.

³⁾ Die Versuche Roger's beziehen sich auf das Kaninchen.

Es wurde oben erwähnt, dass die Nachtheile der Keimabtödtung bei 100° C. mich davon abhielten, diese Methode der Cultursterilisirung häufiger anzuwenden. Nur beim Präparat V ist sie gewählt worden, auf Grund der gemachten Erfahrung, dass die einstündige 58° C.-Einwirkung zur Abtödtung von *Prodigiousus* keineswegs ausreichte. Bei der späteren Darstellung von VIII wurde, wie mitgetheilt, die mehrstündige Einwirkung von 64° C. vorgezogen. Aus den Versuchen von Matthes¹⁾ geht hervor, dass Darstellungsverfahren, wie sie beispielsweise Buchner²⁾ zur Gewinnung von Bacterienproteinsubstanzen benutzte (längeres Kochen der Culturen, namentlich Behandlung mit gespannten Dämpfen), nothwendiger Weise Denaturirungen der in unseren peptonhaltigen Nährböden vorhandenen Eiweisskörper zur Folge haben und dass die Bacteriengiftwirkung durch die gleichzeitige Anwesenheit auf diesem Wege entstandener Albumosen complicirt werden kann.

Endlich vermissen wir in einer namhaften Zahl der von C. behandelten Fälle die anatomische Begründung der Diagnose, in allen aber die Nachricht über die anatomischen Vorgänge bei der Heilung und die durch die Behandlung gesetzten Gewebsveränderungen. Und dieses dürfte der schwerste, der Publication jener Heilversuche zu machende Vorwurf sein!

Unsere Untersuchungen machen es uns in hohem Grade wahrscheinlich, dass ein specifischer Antagonismus zwischen Streptokokkenculturgiften und Neubildungsprocessen nicht besteht. Wir möchten vielmehr der Annahme Ausdruck geben, dass in den wenigen, anatomisch wirklich als bösartige Neubildung begründeten Fällen erfolgter Heilung der active Infectionsvorgang des Erysipels mit allen reactiven Entzündungsäusserungen des befallenen Körpers es ist, welcher zur Geschwulsteliminirung und Heilung geführt hat. Die örtlichen und allgemeinen Folgen unserer Giftapplicationen aber sind nicht entfernt dem Infectionsinsulte mit lebenden Keimen gleich zu erachten.

¹⁾ M. Matthes, Ueber die Wirkung einiger subcutan einverleibter Albumosen auf den thierischen, insonderheit auf den tuberculös inficirten Organismus. Deutsches Archiv für klin. Medicin. Bd. 54. Heft 1. S. 39 ff.

²⁾ Münchener med. Wochenschr. 1891. S. 841.

2. Uebersicht.

Krankengeschichten.

Fall 1. E., Ernst, 64 J., Böttcher aus G. März 1894 erste Geschwulstbildung hinter dem linken Ohre bemerkt, danach Auftreten von Geschwulstknoten in ziemlich rascher Folge auf dem Hinterkopfe, in der Brusthaut, über der rechten Schulter. Aufnahme 3. IX. 94. Bei kräftigem Knochenbau, Lungenemphysem, starke Cachexie. Tumoren an den bezeichneten Stellen von Haselnuss- bis Kleinapfelgrösse, derbelastisch, theils cutan gelegen, theils gegen unterliegenden Knochen nicht verschieblich (*Scapula*, *Cranium*). Nachweisbare Drüsenumoren in der *Fossa jugularis*, *axillaris dextra*, *supraclavicularis* und *intraclavicularis sinistra*, letztere von der Grösse, dass Drucksymptome auf den *Plexus cervicalis* bez. *brachialis* bestehen. 7. IX. Exstirpation der Hauttumoren der Brustwand. 17. IX. derjenigen in Höhe der *Lambdanaht*: hier durchsetzt die Neubildung das Schädeldach und die *Dura mater*. Reactionsloser Wundverlauf.

Mikroskopische Diagnose: *Carcinoma epitheliale*. Stellen schleimiger Entartung der Zellen.

28. IX. einmalige Injection von 1,5 ccm des Präp. II an 2 verschiedenen Stellen, reactions- und schmerzlos vertragen. 9. X. Eintritt linksseitiger Pleuritis. 12. X. unter den Erscheinungen des Lungenödems *Exitus letalis*.

Obduction macht wahrscheinlich, dass die primäre Geschwulst ein am Hilus der linken Lunge sitzendes gegen den Unterlappen wucherndes Bronchialschleimhautcarcinom ist. Metastasen in Bronchial-, Retroperitonealdrüsen, Leber, Nieren, Nebennieren, eine linsengrosse in der Milz. Directe Todesursache Pleuraerguss, Lungenödem.

Fall 2. L., Franz, 31 J., Schlosser aus C. Ende November 1893 erste Anschwellung an rechter Halsseite und rechter Schulter. Schon nach wenigen Wochen hat die Geschwulst über Faustgrösse erreicht, beginnt zu erweichen. Auswärtige Incision und Ausschabung; danach rascheres Wachsen. 26. 6. 94 Aufnahme. Kräftiger allgemeiner Körperbau, zurückgegangener Ernährungszustand. In der *Fossa supraclavicularis dextra* fast doppeltfaustgrosser, pilzartig prominirender, exulcerirter, jauchender Tumor mit sehr übelriechendem Secret. Unter dem *M. pectoralis maj.*, am rechten Kieferwinkel Drüsenumoren von Kleinapfel-, bezw. Wallnussgrösse. Erst operative Entfernung verweigert. 26. 7. Exstirpation der Geschwulst in der *Fossa supraclavicularis dextra*, der Halsmetastasen (Geh. Rath Thiersch): ohne Verletzung der *Subclavia*-Gefässe, mit Unterbindungen der *Vena jugul. int.*, *Art. transversa scapulae et colli*. 17. 8. Exstirpation der axillaren Drüsenumoren. 11. 9. bis 20. 9. Erysipel des Wundgebietes. 1. 10. Tumor-Recidive am unteren Ende der axillaren Nahtlinie und in den Drüsen der *Sterno-cleidomastoideus*- und *Carotisfurchen*-gruppe.

Mikroskopische Diagnose: Riesenzellenreiches *Lymphosarcoma*. Beginn der Injectionsbehandlung 28. 9. Nach 2 Injectionen von 0,5 und 0,7 ccm des Präparates II (letzte Injection 2. 10.), macht Patient in

der Zeit vom 9. 10. bis 3. 11. schwere Pneumonie beider Lappen der linken Lunge mit linksseitigem Pleuraexsudat (durch Punction entleert) durch. Neu-aufnahme der Injectionsbehandlung am 5. 11. Bis 8. 12. 7 Injectionen von 0,4—1,2 von II, III und IV. 12. 12. Spontanaufbruch eines erweichten nekrosirten Tumorrecidivs über dem Proc. coracoideus d. Bacterienfreie Gewebsmassen. Vom 20. 12. bis 26. 3. weitere 16 Injectionen von V (9), X (3), VII (3), XI (1). Injectionsmengen von 0,1—3,0 ccm. Injectionen der Präparate von den Fiebererscheinungen, wie weiter unten geschildert, gefolgt. Trotzdem zeitweise Gewichtszunahme. Nie Eiweiss mit den gewöhnlichen Methoden im Urin nachgewiesen. Fortschreitende Nekrose des Recidivs über dem Proc. coracoid. Wachsen der übrigen Geschwulstmetastasen, namentlich der Drüsenmetastasen, auch der linken Körperseite. Immerhin relativ guter Allgemeinzustand.

Fall 3. K., Anna, 51 J., aus L. Seit Winter 93 geschwulstkrank. Aufnahme 21. 9. 94. Abgemagerte Frau, von gracilem Bau. Stärkste Cachexie. Ganzes Gebiet der linken Mamma ist Sitz einer flachgewölbten Geschwulst, deren Oberfläche uneben höckerig, mit der darüberliegenden Haut verwachsen, die im Ganzen aber auf der Thoraxwand mässig verschieblich ist. Resistenz knorpelartig. Mammilla tief eingezogen. In der Umgebung der Hauptgeschwulst zahlreiche nach allen Richtungen versprengte Geschwulstknötchen in der Haut; auch die zwischenliegende anscheinend geschwulstfreie Haut ist derb gespannt, lederartig anzufühlen, ebenso die Haut in der linken Achselgrube. Die disseminirten Geschwulstknoten überschreiten nach oben das Schlüsselbein, nach innen die Mitte des Brustbeins, nach unten die 5. Rippe und erreichen nach aussen die hintere Axillarlinie. Die rechte Mamma zeigte ebenfalls eine derb resistente Neubildung von reichlich Kinderfaustgrösse, mit darüber eingezogener, fixirter Haut.

Mikroskopische Diagnose: Carcinoma epitheliale mammae sin. Patientin erhielt vom 28. 9. bis 28. 11. 10 Injectionen der Präparate I bis IV in Mengen von 0,5—1,0 ccm. Nach 7 Injectionen am 14. 11.: „Der der Injection unterworfenen isolirte Geschwulstknote über dem Brustbein zeigt geringeren Umfang. Der Knoten der rechten Mamma, auch wiederholt injicirt, fällt durch die höckerige Beschaffenheit seiner Oberfläche auf. Anderweite regressive oder Entzündungsvorgänge an oder in der Umgebung der Tumoren nicht nachweisbar“: 24. 12. Unter Zunahme des Marasmus, nachdem ab 28. 11. Injectionen sistirt, Exitus let. Aus dem Obductionsprotocoll ist nur hervorzuheben: frische punktförmige Blutungen in der Magenschleimhaut. Carcinometastasen nur in Leber, Axillar-, Mesenterialdrüsen und Milz. (In letzterer mikroskopisch diffuse Carcinose.)

Fall 4. N., Auguste, 46 J., Schneiders-Frau aus L. November 93 erste Anzeichen bösartiger Geschwulstbildung am Genitale: profuse Blutungen. Auswärts Excochleation und Verschorfung wegen Blutungen vorgenommen. Aufnahme 23. 8. 94: kleine gracil gebaute Frau; Kyphoskoliose der Brustwirbelsäule. Allgemeine Cachexie: anämisch-icterische Hautfärbung. Zeichen durchgemachter Schwangerschaft (angeblich 2 mal geboren). Per vaginam: Neubildung der Portio, des Uterus, der hinteren Blasenwand; Exulceration,

Jauchung. Feste Einmauerung im kleinen Becken. Stuhlbeschwerden, Brennen beim Wasserlassen, häufiger Urindrang. Kystoskopisch: Hereinwuchern von Geschwulstmassen in der Umgebung der linken Ureterenmündung und am Blasenboden. Cystitis.

Mikroskopische Diagnose: Carcinoma epitheliale portionis uteri. Injectionsbeginn 29. 9. Erhält bis 10. 4. 95 37 Injectionen von I (10), II (3), IV (10), V (3), VI (3), VIII (2), IX (2), X (2) in Dosen von 0,1—2,0 ccm. 20. 11. „Keinerlei subjective Beschwerden. Exulceration der Portio schreitet in gleichem Maasse fort, wie wir es sonst bei Carcinomen in diesem Stadium sehen. Aus dem Endometrium Secretion reichlichen dünnflüssigen, an Epithelien und nekrotischem Gewebe reichen Eiters. Oerliche Reizungssymptome sonst nicht vorhanden.“ 21. 12. finden sich nach Injection von 0,3 V neben den übrigen Fiebersymptomen eingetragen: „häufiges Erbrechen, grosse Hinfälligkeit.“ Injection vom 29. 12. gefolgt von Herpes facialis. 15. 1.: „unzweideutige Wachthumszunahme der Geschwulstmassen im kleinen Becken. Schmerzen in der Flexurgegend, starker Meteorismus.“ 10. 4. den Umständen entsprechender Allgemeinzustand. Gewichtsabnahme seit Einleitung der Behandlung (29. 9. 94, also innerhalb $5\frac{1}{2}$ Monaten) = 16 Pfund.

Fall 5. N., Henriette, 54 J., Arbeiterin aus A. Seit August 93 Leibschmerzen, Genitalblutungen, eitriger Scheidenfluss. (Hat 5 mal regelrecht geboren.) Aufnahme 17. 9. 94. Zartgebaute Frau, äusserst kachectisch. Hautfarbe fahl-icterisch. Carcinom der Portio jauchend, mit Uebergang auf die Blase, fingerweite Blasencheidenfistel.

Mikroskopische Diagnose: Carcinoma epitheliale uteri. Injections von I, 0,5 und 1,0 am 29. 9. und 1. 10. Danach Temperaturen nicht über $38,2^{\circ}$ C. 8. 10. Thrombose beider Femoralvenen. 10. 10. Pneumonie des rechten Unterlappens. Nephritis. 14. 10. Exitus let. Aus dem Obductionsprotocoll ist hervorzuheben: acute Nephritis. Theilweise in Zerfall begriffene Thrombose beider Femoralvenen. Frischer Dickdarmcatarrh. Grosser embolischer Gangränherd im rechten Unterlappen mit frischer pneumonischer Infiltration des umgebenden Lungengewebes. Emphysem, braune Atrophie des Herzens; Hirnödem.

Fall 6. K., Wilhelmine, 46 J., Arbeiterin aus L. Seit Jahresfrist Leib-, bezw. Kreuzschmerzen, Obstipation, Schmerzen beim Wasserlassen, Blutungen aus dem Genitale. Aufnahme 27. 9. 94: Kleine, gedrunge gebaute Frau. Stärkste Kachexie. Wachsiges Blässe der Haut. Jauchendes Portio-Carcinom mit Uebergreifen auf die Parametrien, Blase und Scheide bis zum unteren Drittel.

Mikroskopische Diagnose: Carcinoma epitheliale uteri. Erhält 2 Injectionen am 1. und 11. 10. 0,5 und 1,0 I. Tod 27 Tage nach der Aufnahme am 24. 10. 94. Obductionsprotocoll ergiebt noch Carcinometastasen in den retroperitonealen Lymphdrüsen und folliculären Dickdarmcatarrh, braune Atrophie des Herzens und der Leber, Bronchitis.

Fall 7. L., Bertha, 64 J., Schneiders Frau aus G. 15. 12. 91 im Hause rechtsseitige Manmaexstirpation durchgemacht. Juni 94 angeblich Recidiv zuerst bemerkt. Neuaufnahme 4. 10. 94. Neben schwerem Allgemeinzustand,

grosser Hinfälligkeit, Kurzathmigkeit, Schwindel, Kopfschmerz, Schläfrigkeit, an der rechten Brustwand, in Höhe 2.—5. Rippe z. Th. aufs Brustbein übergreifend, derbe, breit und festaufsitzende, knollige, allseitig 9 cm Durchmesser zeigende, 3—4 cm vorspringende, auf 2 Markstückgrösse exulcerirte Geschwulst mit zahlreichen Drüsenmetastasen. Thrombose der rechten Vena axillaris. Hautmetastasen an der Bauchwand. Lungen- und Pleura-Carcinom.

Mikroskopische Diagnose: Carcinoma epitheliale mammae d. recid. Erhält eine Injection von 0,5 II; ohne Allgemeinerscheinungen. Tod unter den Erscheinungen der Aspirationspneumonie am 29. 10. Das Obductionsprotocoll ergänzt: Metastasen im Hirn; Durchbruch in rechte Pleura und rechten Oberlappen. Metastasen in beiden Nebennieren, linke Niere, Milz und Pankreas. Schrumpfniere. Starke allgemeine Arteriosklerose. Myocarditische Schwielen in der linken Ventrikelwand. Aspirationspneumonie mit Abscedirung im rechten Unterlappen. Lungenödem.

Fall 8. D., Minna, 49 J., Strumpfwirkers Frau aus G. 21. 11. 93 hier im Hause Exstirpation der carcinomatösen rechten Mamma. Kehrt 17. 10. 94 mit Recidiv zurück: In der Ernährung sehr heruntergekommene Frau, hochgradige Dyspnoë. Struma. Kleinfautgrosser Geschwulstknoten am inneren Ende der Operationsnarbe, auf der Unterlage fest aufsitzend. In der Umgebung disseminirt reichliche Geschwulstknotchen. Ulceration der Hauptgeschwulst.

Mikroskopische Diagnose: Carcinoma epitheliale scirrhosum mammae d. Injectionsbeginn 1. 11. 94. Vom 1. 11. bis 12. 12. 14 Injectionen von I, II, III, IV 0,3—2,0 ccm. 21. 12. Nach Entwicklung deutlicher Symptome rechtsseitiger Pleura- und Lungencarcinose Pleuraexsudat nachweisbar; durch Punction Entleerung. Pericarditis. 8. 1. Unter Zunahme der Lungen- und Herzbeutelkrankung Exitus letalis. Aus dem Obductionprotocoll heben wir hervor: Lymphangitis carcinomatosa des rechten Pleurasackes. Pleuritis. Exsudat. Carcinose der Pulmonalpleura, des Pericards, reichliche Knoten in der rechten Lunge, weniger zahlreich in der linken. Metastasen in Leber, Nieren, Milz, auf der Serosa ilei, im Diaphragma. Compression der Trachea durch nicht carcinomatöse Struma.

Fall 9. H., Henriette, 50 J., Schneidermeisters-Wittve aus L. Angeblich erst seit April 1894 Krankheitsbeschwerden. 23. 10. 94 Aufnahme: Kräftig gebaute Frau, in herabgekommenem Ernährungszustande. Anzeichen des allmählich sich einleitenden Darmverschlusses. Rechte Abdominalhälfte ist, besonders im unteren Theile, Sitz einer zusammenhängenden sehr harten Geschwulstmasse, die sich aus dem kleinen Becken heraus entwickelt. Ihre Oberfläche ist flach-höckrig. Nach oben reicht sie nahe an den Rippenrand heran. Beide untere Extremitäten sind im ganzen Umfange stark ödematös. In der rechten Leistengegend ein über hühnereigrosser, stark vorspringender, ausserordentlich fester Drüsentumor. Linkerseis Inguinaldrüsen bohnengross fühlbar. Per vaginam: Uterus fixirt, nach links verdrängt; rechtes Parametrium von derben höckrigen absolut fixirten Geschwulstmassen eingenommen, die eine anatomische Trennung der einzelnen Theile ausschliessen. Blase nach links und vorne verschoben, comprimirt. Starke allgemeine Gefässatheromatose.

Die Symptome der Darmocclusion steigern sich unter unseren Augen langsam von Woche zu Woche. Verfallener Gesichtsausdruck.

Mikroskopische Diagnose: Carcinoma epitheliale ovarii d. Injectionsbeginn 12. 11.; erhält im Ganzen 15 Injectionen von I, III, IV, V in Dosen von 0,8 bis (meist) 2,0 ccm. Wesentliche Besserung des Befindens, objectiv und subjectiv. Bei der Injection vom 20. 12. (2,0 V) findet sich neben anderem verzeichnet: „schwerster Collaps, Puls 160, kaum mehr fühlbar, aussetzend; andauerndes Erbrechen, durchfällige Stühle.“ Am 3. Tage nach der Injection Herpes facialis. „Die Nachwehen des Fieber- und Intoxicationsinsultes, grosse Mattigkeit, Appetitlosigkeit, halten 9 Tage an. Seit Anfang März zunehmender Kräfteverfall; seit 15. 2. beiderseitige Cruralvenen-Thrombose. Unter Pneumonie-Symptomen Exitus let. am 5. 4. 95. Bei der Obduction wurde noch festgestellt: Carcinose der Pleura. Beginnende linke Unterlappenpneumonie, Lungenödem, braune Atrophie des Herzens. Kindskopfgrosser Carcinomknoten im kleinen Becken, in den Corpora uteri, beide Tuben und Ovarien aufgegangen sind. Hochgradige Verwachsung sämmtlicher Därme und des Mesenteriums durch metastatische Carcinose. Zahlreiche kleine Carcinommetastasen am Magen, Peritonealüberzug der Leber, dem Netz.

Fall 10. B., Luise, 72 J., Kinderfrau aus P. Erste Geschwulstsymptome December 1893. 10. 5. 94 hier im Hause wegen Carcinoma membranae mucosae oris mit partieller Kieferresection operirt. Neuaufnahme mit Recidiv 26. 11. 94: für ihr Alter noch sehr rüstige Frau, von kräftigem allgemeinen Körperbau. Kleinapfelgrosse pilzförmige Geschwulstmasse, — von strahligem Aufbau an der Stelle der Oberfläche sich zeigend, wo Ulceration eingetreten -- in Höhe des rechten Unterkiefers. Daneben mehrere kleine, gleich hart anzufühlende Knoten. Schwappendes Weichtheitödem vom rechten Ohr bis herab zum Manubrium sterni. Geschwulst greift auf den Mundboden über. Kieferklemme. Benachbarte Lymphdrüsen bis bohngross. Die Geschwulst zeigt schon in der Beobachtungszeit vor Injectionsbeginn ein ausserordentlich rasches Wachsthum.

Mikroskopische Diagnose: Carcinoma epitheliale mucosae oris. 6 Injectionen von IV und V 0,3—1,0 Cbcm. p. dosi. Bei raschem nekrotischen Zerfall der Geschwulst im Injectionsbereich deutliches Wachsthum der Geschwulst. Jauchung. Der Kräfteverfall schreitet fort. Am 26. 1. Exitus let. Ueber dem rechten Unterkieferast eine ca. 3 Markstückgrosse Oeffnung mit missfarbigen fetzigen Rändern, die in eine Höhle führt, in welcher in der Tiefe der in seiner Continuität unterbrochene Unterkiefer freiliegt. Ränder gangränös. Aus der Tiefe quillt jauchiger Eiter. Um den Randwall reichliche derbe Carcinomknoten in der Haut, ebensolche in der Schleimhaut der Mundbodens. Von der Höhle aus Eitersenkung im Halszellgewebe. Zunge und Kehlkopf intact. Rechte Hals-, Supra- und Infraclaviculardrüsen carcinomatös. Linke Pleurakuppe: Lymphangitis carcinomatosa, 5 Pfennigstückgrosse Carcinommetastase. Schwere parenchymatöse Degeneration des Herzfleisches, der Leber, der Nieren. Septische Milz. Gastromalacie.

Fall 11. W., Carl, 67 J., Weber aus L. Seit Mai 1894 Geschwulst-

bildung an der linken Halsseite, erst langsam zunehmend, seit October sehr rasch wachsend; von gleicher Zeit ab auch Schlingbeschwerden. 18. 12. Aufnahme: graciler Bau, stark reducirter Ernährungszustand. An linker Halsseite kleinfaustgrosser Tumor, bedeckt von blaurother glänzend gespannter Haut, prall elastisch; an seiner Basis derb und knollig. Am Zungengrunde links neben dem Pharynxeingang derbe höckerige Geschwulstmasse. Kehldeckel frei. Stimmbänder functioniren gut. Am linken Lig. ary-epiglotticum flacher schleimhautbedeckter Tumor, welcher bis zum falschen Stimmbande hinreicht.

Mikroskopische Diagnose: Carcinoma epitheliale pharyngis (Hornkrebs). Injectionsbeginn 20. 12. 94. 3 Injectionen 1,0—2,0 von V. In der Zeit von 7. 1. bis 29. 1. 5 Injectionen von V (je 0,5). 15. 1. „Schwerer Collaps.“ Geschwulst nekrosirt in grosser Ausdehnung. Allgemeinzustand verschlechtert sich von Tag zu Tag. 30. 1. Zunahme der Larynx- und Oesophagus-Stenose. Sondenernährung. 15. 2. Anzeichen linksseitigen Jugularvenenverschlusses, von Hirnödem. 22. 2. Exitus let. nach Aspirationspneumonie. Aus dem Obductionsprotocoll geht hervor, dass die Geschwulst bis hinter die linke Tonsille heraufgewuchert, nirgends mit ihr selbst in Zusammenhang steht, bis zum Kehlkopf hin verfolgbar ist. Kirschgrosser Knoten neben den Aryknorpeln, derselbe ragt bis an das wahre linke Stimmband herab. Tumor solid, von markigem Aussehen; zahlreiche nekrotische Herde in demselben. Ausgedehnte Thrombose der Vena jugularis interna. Proc. transvers. der obersten 4 Halswirbel durch die Neubildung rareficirt. Mässige braune Atrophie des Herzens. Milzfollikel nicht erkennbar. Sonst Befund innerer Organe o. B.

Fall 12. S., Marie, 41 J., Arbeiterin aus B. Seit 2 Jahren „unterleibs-krank.“ Aufnahme 2. 1. 95: Kräftig gebaut, nicht kachectisch. Schwellung der Inguinaldrüsen beiderseits. Corpus-Carcinom. Carcinom der Vaginalschleimhaut; untere Grenze 3 Ctm. oberhalb des Introitus vaginae. Portio exulcerirt, neoplastische Fixation in den Parametrien. Uebergang der Neubildung auf die Blase. Kystoskopisch: Verwölbung des Blasenbodens, knollige Prominenz am hinteren Umfange des Trigonum.

Mikroskopische Diagnose: Carcinoma epitheliale uteri. Injectionsbeginn 5. 1. Erhält bis 10. 4. 10 Injectionen von V, VII, VIII, IX, X. (0,4—3,0 Cbcm. p. dosi.) Injection vom 21. 1. von Herpes labialis gefolgt. Injection vom 15. 3. von schwerem Collaps gefolgt, sowie von Herpes facialis, ausgedehntesten Umfanges. Gewichtsverlust vom 17. 1. bis 4. 4. = 23 Pfund. Ausgesprochene Cachexie. Oertlich unzweifelhaftes Fortschreiten der Geschwulstbildung.

Fall 13. S., Oswald, 45 J., Appreteur aus L. Schon als 8 jähr. Knabe Gesichtslupus. Vom 9. Lebensjahre ab besteht der jetzt vorhandene Defect der Nase. Seit Mai 94 an rechter Kinnseite Bildung kleiner Geschwulst, die rasch wächst, besonders nach mehrfach auswärts ausgeführten Aetzungen. 22. 1. 95 Aufnahme. Schmetterlingsflügelartig über Nase und beide Wangen sich ausbreitend weisse, schülfernde Narbenzüge. Vorderer Theil der Nase, bis zum Beginn des Knochengerüstes fehlt. Typisch lupöser Defect. Narbige Veränderungen der Haut reichen bis zur Oberlippe. Auf beiden Corneae aus-

gebreitete Trübungen, rechterseits Iris-Synechien. Die ganze Unterlippe, Kinn-
gend bis über die Mundwinkel nach aufwärts, nach den Seiten bis zum
vorderen Rande der Masseteren eingenommen von exulcerirter, über die Um-
gebung prominirender zerklüfteter, höckeriger Geschwulstmasse, in deren Mitte
eine 4 Ctm. breit klaffende Spalte hinein in die Mundhöhle führt. Die Mund-
öffnung klafft beim Oeffnen des Mundes nur $1\frac{1}{2}$ Ctm. weit. Die sich knorpelig
hart anfühlende Geschwulstmasse reicht auf der Schleimhautseite der Wangen,
entsprechend weit nach hinten und ist gegen den Unterkiefer fixirt. Die Zähne
sind, so weit erhalten, leicht beweglich. Mundboden bis 3 Ctm. hinter den
Alveolar-Fortsatz knorpelig derb. Submaxillare und rechtsseitige Sternocleido-
mastoideus-Drüsen derb infiltrirt, bis pflaumengross. Eine gleichmässige In-
filtration setzt sich am Halse nach abwärts über das nicht palpable Zungenbein
fort. Der Gesamtumfang der carcinomatösen Neubildung beträgt 10×9 Ctm.;
die stärkste prominente Partie springt 6 Ctm. vor.

Mikroskopische Diagnose: Carcinoma epitheliale. Erhält
nur 3 Injectionen von VI und VIII (0,4—1,0 Cbcm. p. dosi), in
den anscheinend am raschesten an Umfang zunehmenden Geschwulstknoten
der Oberlippe rechterseits. Zeitweise subjectives Gefühl der Besserung, Rück-
gang entzündlich lymphangitischer Veränderungen in der Umgebung der Neu-
bildung als Ergebniss der örtlichen und allgemeinen Pflege zu betrachten.
Injicirte Geschwulstpartie um das 4 fache an Umfang zugenommen. Allgemeine
Cachexie schreitet rasch fort. Gewichtsverlust in 5 Wochen 7 Pfund.

Fall 14. R., Bernhard, 34 J., Landwirth aus T. 2. 7. 94 hier im Hause
Amputatio penis wegen Carcinom der Glans, ohne gleichzeitige Drüsen-
exstirpation. 4. 3. 95 kehrt Pat. mit Geschwulstrecidiv in den inguinalen und
iliacalen Drüsen beiderseits hierher zurück. Ernährungszustand noch be-
friedigend. Gewicht 107 Pfund. Beiderseits sind die Inguinaldrüsen zu
flachen Tumoren von 2—3 Pflaumengrösse umgebildet, von sehr derber
Resistenz, links grösser als rechts. Iliacale Drüsen beiderseits derb resistent,
vergrössert, deutlich durchföhlbar längs der iliacalen Gefässe.

Mikroskopische Diagnose der primären Glansgeschwulst:
Carcinoma epitheliale. Drüsenexstirpation nicht ausgeführt. Erhält vom
5. 3. bis 26. 3. 14 Injectionen von VII, IX, XII (je 0,6—1,9 Cbcm. p. dosi)
Nach 3 Injectionen Entzündungserscheinungen über dem rechtsseitigen Drüsen-
tumor, nach 5 Injectionen Spontanaufbruch dieses Geschwulstconglomerates.
Geht subjectiv „gebessert“ am 29. 3. ab.

Fall 15. G., Friedrich, 57 J., Colorist aus L. Mitte Juli 94 An-
schwellung an linker Halsseite erstmalig bemerkt. Rasche Zunahme der
Schwellung seit Anfang October 1894. Aufnahme 22. 11. 94. Blass; Kiefer-
klemme; Compressionssymptome der linksseitigen Halsgefässe: Radialpuls
links kleiner als rechts, circuläres Oedem des Arms. Erschwerung des
Schlingens. Zusammenhängende Geschwulstmasse an linker Halsseite, welche
den Kehlkopf nach rechts verdrängt, die Speiseröhre comprimirt, vom Kiefer-
rande bis zum M. cucullaris, von der Mitte des M. sterno-cleido-mastoideus
bis zum Ansatz des Ohrläppchens reicht, aus Drüsengeschwülsten zu bestehen
scheint, derb elastisch sich anfühlt, gespannte, blauröthlich verfärbte Haut

mit erweiterten Hautvenen über sich trägt, die Bewegungen des Kiefers, sowie die des ganzen Kopfes nach links, die Function des M. sterno-cleidomastoideus behindert.

Mikroskopische Diagnose: *Lymphosarcoma malignum*. Erhält vom 24. 11. bis 29. 1. 11 Injectionen von IV und V (0,4—2,0 p. dosi). Danach wegen schweren Collapses nach Injection am 29. 1. Injectionen sistirt. 12. 12. „Nach 6 Injectionen, innerhalb 14 Tagen gegeben, entwickeln sich 3 neue Drüsentumoren im unteren Umfange der Geschwulstmasse.“ 28. 12. „Die Geschwulstmasse, jetzt gleichmässig, derb, füllt zur Zeit die ganze linke Halsgegend bis herab zur Clavikel aus. Atrophiren der linksseitigen Schultermusculatur. Stauungserscheinungen an der Kehlkopfschleimhaut, Lähmung des linken Stimmbandes, Zusammendrücken des Kehldeckels durch eine im linken Sinus pyriformis sich vorbuchtende Geschwulstmasse.“ 11. 1. Circuläres Oedem des ganzen linken Arms. Die seit Ende XII. sich einleitende Exulceration und Nekrose der Geschwulstmasse von der Höhe aus jetzt sich verbreiternd. 14. 1. Anzeichen linksseitiger Pleuritis. 29. 1. Linksseitige Facialis-Parese. 13. 2. Facialis-Paralyse complet. Drucksymptome im Plex. brachialis in Zunahme. Tumormasse überschreitet die Mittellinie des Halses. Hautmetastasen bis zur 3. Rippe nach abwärts. Haupttumor-Nekrose $9 \times 7,5$ Ctm. breit. Pleuritische und pneumonische Symptome in Zunahme. Auch rechtsseitige Pleuritis. 26. 2. Nekrose umfasst fast das ganze Geschwulstgebiet und reicht weit in die Tiefe der Geschwulstmasse. Sinken der Herzthätigkeit; allgemeine Oedeme. Kräfteverfall. 6. 3. Exitus let. Auf der linken Halsseite findet sich ein etwa 8 Ctm. langer, 3 Ctm. breiter nekrotischer Bezirk, welcher von schräg oben nach unten aussen verläuft und dicht unterhalb der Ohrmuschel beginnt. Diese nekrotische Partie geht in ein derbes Gewebe über, welches die ganze linke Halsseite einnimmt und einerseits bis an die Basis cranii reicht, andererseits die Medianlinie überschreitet und sich nach unten unter das Schlüsselbein verliert. Beim Einschneiden zeigt dasselbe eine homogene blassrosae Färbung; dazwischen finden sich verschiedene über wallnussgrosse scharf umschriebene Herde von gelber Farbe. (Nekrose im Injectionsbereich.) Die Axillar-, Brust- und Halsdrüsen sind in derbe grauröthliche Gebilde verwandelt, beträchtlich vergrößert. Arteria subclavia sin. zeigte eine adhärenthe Thrombose, die indessen das Lumen nicht vollständig verschliesst. Dieser Thrombus setzt sich in die stärkeren Aeste dieses Gefässes fort. Dieselben sind allenthalben stark comprimirt, ebenso die Venen. Im linken Hauptast der Art. pulmon. ein Embolus von weisslich gelblicher Farbe, welcher sich eine Strecke weit in grössere Aeste fortsetzt. Ebenso Vena femoralis sin. durch einen rothen Thrombus verschlossen. In der Gegend der linken Fossa Sylvii im Subarachnoidealraum ein linsengrosser, weisser, scharfumschriebener Knoten von dicker Consistenz; über der linken Lungenspitze alte pleuritische Verwachsungen. In der linken Pleurahöhle ungefähr $1\frac{1}{2}$ Ltr. schmutzig graugelbliche Flüssigkeit. Pleura cost. und pulmon. von dicken Fibrinmassen bedeckt. In den linken Lungenlappen umschriebene Herde grauschwarzen, in der Mitte eitrig durchsetzten Gewebes. Rechterseits mehrfach lobuläre Infiltrationsherde.

Fall 16. R., Hermann, 62 J., Wachtmeister aus M. Sommer 90 Geschwulstbildung in der rechten Gesichtseite. October 1892 auswärts operative Entfernung. März 1894 Neuauftreten einer Anschwellung in der rechten Wangengegend. Aufnahme 26. 10. 94. Kräftig gebauter Mann, in der Ernährung sehr herabgekommen; schlafe gelblich verfärbte, fettlose Haut. Schwer besinnlich, zuweilen unklar. Ganze rechte Gesichtshälfte von zusammenhängender Geschwulstmasse eingenommen, die in Jochbeinhöhe am meisten vorspringt, von der Naso-labialfalte bis zum Ohr, vom äusseren Theil des oberen Orbitalrandes bis zum Unterkiefer reicht, der Unterlage fest aufsitzt, von gespannter bluroth verfärbter Haut bedeckt ist, in welcher zahlreiche erweiterte Gefässbahnen und 2 lineäre Narben hervortreten. Sie fühlt sich von aussen pergamentartig, von der Mundhöhle her morsch und weich an. Zahnreihen nur $1\frac{1}{2}$ Ctm. weit von einander zu entfernen. Eine kirschgrosse von dem oberen Alveolar-Fortsatze rechterseits vorspringende Geschwulstpartie in Nekrosirung. Rechter Nasengang vollständig von Geschwulst verlegt. Complete rechtsseitige Facialis-Paralyse und Amaurosis des rechten Auges, dessen Corneatheil mit Mühe noch von andrängendem ödematösen und schon in den Geschwulstbereich gezogenen Lide entblösst werden kann. Keine nennenswerthen Drüseninfiltrate der Nachbarschaft.

Mikroskopische Diagnose: Fibro-, Osteo-, Chondro-, Angio-Sarkom der rechten Gesichtshälfte (ev. Parotis erster Herd). Erhält vom 29. 10. bis 10. 11. 6 Injectionen von I und II (0,5—1,0 Cbcm. p. dosi). Starke Schmerzensäusserung nach den Injectionen. 9. 11. Spontaner Aufbruch der Geschwulst auf der Höhe derselben. Gewebsnekrose. 11. 11. Somnolenz, Kurzathmigkeit, rasch zunehmender Kräfteverfall; Pneumonie beider Lungen, beiderseitige Pleuritis. 18. 11. zweiter Spontanaufbruch an dem äussersten Geschwulsthöcker unter dem Jochbein. 21. 11. Exitus letalis. Das Obductionsprotocoll fügt dem noch hinzu: braun atrophisches Herz, schwierige Myocarditis, Arteriosklerose der Aortenklappen.

Fall 17. E., Frida, 30 J., Wirthschafterin aus L. November 93 Geschwulstbildung in der linken Leistengegend. Februar 94 erste Anschwellung der linken grossen Schamlippe bemerkt. Ab December 94 rasches Wachsthum beider Geschwülste. Anfang Januar 95 Aufbruch der Leistengeschwulst, gefolgt von mehrmaligen Blutungen aus der Geschwulst. 14. 1. Aufnahme: kräftiger Bau, hochgradige Anämie. In der linken Leistengegend über gänseeigrosse, weiche, an der Basis fester sich anfühlende, auf der Höhe nekrotisch zerfallende Geschwulstmasse. Die ganze linke grosse und kleine Schamlippe sind in eine die Grösse des normalen um das vierfache überragende, derbe, höckerige Geschwulst verwandelt, deren äussere Seite ganz von Epithel entblösst ist; sie verschliesst den Scheideneingang und hat Decubitusgeschwüre an der rechten grossen Schamlippe durch Druck bewirkt. Harnröhrenorificium und Clitoris sind von vorspringenden Geschwulstmassen umwuchert und verdeckt. Vorsichtiges, nur unter starken Schmerzen zu bewerkstelligendes Zurückschieben der starren Geschwulsttheile lässt diphtheritische Veränderungen der Vaginalschleimhaut erkennen. Am Damm setzt sich die Neubildungsinfiltration bis nahe an den After (2 Ctm. noch davon entfernt) fort. In der Umgebung

lymphangitisch - septische Infiltrate. Leichte Neigung der Geschwülste zu Blutungen.

Mikroskopische Untersuchung: vom Gefässendothel ausgehendes Endotheliom der Vulva und der linksseitigen Inguinaldrüsen. Eine 17 tägige Beobachtung des Allgemeinzustandes und des Verhaltens der Geschwulst vor Einleitung der Injectionsbehandlung zeigt, dass sowohl die örtliche Zunahme der Geschwülste als auch die allgemeine Cachexie rasche Fortschritte machen. Wiederholt starke, kaum stillbare Blutungen aus den Geschwulsttheilen. Ab 31. 1. bis 7. 2. 4 Injectionen von VI. 16. 2. „Nekrose des inguinalen Tumors bis zur Basis, so dass das Niveau der normalen Haut erreicht ist, am raschesten in dem Injectionsbereich. Marantische Thrombosen an den oberen und unteren Extremitäten.“ 11. 3. Exitus letalis. Obductionsbericht: „Genitalien: Uterus nach links herübergezogen. Bei näherem Zusehen ergibt sich, dass die Lymphdrüsen zu beiden Seiten in derbe, markige Massen verwandelt sind, die auf's innigste unter einander verwachsen sind. Ebenso in den Ovarien reichliche weisse Knötchen. Uterus selbst nicht vergrössert. Tuben abdominalwärts sehr innig mit den Ovarien verwachsen. Schleimhaut des Uterus blass und ohne Belag. Vagina ziemlich weit, zeigt reichliche warzenartige Verdickungen der Mucosa; ferner sind auf der Mucosa reichlich schmutzig graue Massen aufgelagert. Von der linken Inguinalgegend bis zur Analöffnung einerseits, andererseits bis zum Labium minus sin. erstreckt sich eine Neubildung, die an der Oberfläche ulcerirt ist. Sie ist bedeckt mit stinkenden nekrotischen Gewebsetzen. Auch Labium minus dextrum und Labium majus dextr. ist von der Neubildung ergiffen.“

3. Uebersicht.

Ausgang der Behandlung.

Name.	Diagnose.	Tag der Aufnahme.	Injectionsbeginn.	Zahl d. Inject.	Mengen.	Präparate.	Ausgang.
					Cbetn.		
E., Ernst, 64 J.	Carcinoma epitheliale mucos. bronchial. Sehr metastasenreich.	3. 9. 94.	28. 9.	2	1,1	II.	† 12. 10.
L., Franz, 31 J.	Lymphosarcoma gland. lymphat. colli, foss. supra- et infract. d., axill. d.	26. 6. 94.	28. 9.	26	0,2—3,0	I, II, III, IV, V, VII, X, XI.	Objectiv: sehr langsame Weiterentwicklung der Neubildungen, Gewichtszunahme. Subjectiv: Besserung; noch in Behandlung.

Nummer	Name.	Diagnose.	Tag der Aufnahme.	In unctions- beginn.	Zahl d. Inject.	Mengen.	Präparate.	Ausgang.
						Ccctm.		
3	R., Anna, 51 J.	Carcinoma epitheliale mammae sin.	21. 9. 94.	28. 9.	10	0,5—1,0	I, II, III, IV.	† 24. 12.
4	N., Auguste, 46 J.	Carcinoma epitheliale uteri progress.	23. 8. 94.	29. 9.	37	0,1—2,0	I, II, IV, V, VI, VIII, IX, X.	Wachsen der Neubildung. Gewichtsabnahme 16 Pfd. Subjectiv befriedigend Befinden.
5	N., Henriette, 54 J.	Carcinoma epith. uteri.	17. 9. 94.	29. 9.	2	0,5—1,0	I.	† 14. 10.
6	K., Wilhelmine 46 J.	Carcinoma epith. uteri.	27. 9. 94.	1. 10.	2	0,5—1,0	I.	† 24. 10.
7	L., Bertha, 64 J.	Carcinoma epitheliale mammae d. recid.	4. 10. 94.	25. 10.	1	0,5	II.	† 29. 10.
8	D., Minna, 49 J.	Carcinoma epithel. scirrhosum mammae d.	17. 10. 94.	1. 11.	14	0,3—2,0	I, II, III, IV.	† 8. 1. 95.
9	H., Henriette, 50 J.	Carcin. epithel. ovarii d.	23. 10. 94.	12. 11.	15	0,8—2,0	I, III, IV, V.	† 5. 4. 95 (s. Krankengeschichte).
10	B., Luise, 72 J.	Carcin. epithel. mucos. oris.	26. 11. 94.	8. 12.	6	0,3—1,0	IV, V.	† 26. 1. 95.
11	W., Karl, 67 J.	Carcin. epithel. pharyngis.	18. 12. 94.	7. 1.	8	0,5—2,0	V.	† 22. 2. 95.
12	S., Marie, 41 J.	Carcin. epithel. uteri.	2. 1. 95.	5. 1.	10	0,3—3,0	V, VII, VIII, IX, X.	Zunahme der Neubildung und Cachexie. Gewichtsverlust vom 17. 1. bis 4. 4. = 23 Pfd.
13	S., Oswald, 45 J.	Carcin. epithel. faciei.	22. 1. 95.	2. 2.	3	0,4—1,0	VI, VIII.	Vorübergehend subjective Besserung bei objectiver Umfangszunahme Neubildung.
14	R., Bernhard, 44 J.	Carcin. metast. gland. inguin. et iliac. bilat. ex carcinom. glandis.	4. 3. 95.	5. 3.	14	0,6—1,9	VII, IX, XII.	Geht subjectiv "ab" am 29. 3. ab.
15	G., Friedrich, 57 J.	Lymphosarcoma malignum colli lat. sin.	22. 11. 94.	24. 11.	11	0,4—2,0	IV, V.	† 6. 3. 95.
16	R., Hermann, 62 J.	Osteo-Fibro-Chondro-Angio-Sarcoma faciei.	26. 10. 94.	29. 10.	6	0,5—1,0	I, II.	† 21. 11. 94.
17	E., Frida, 30 J.	Endothelioma vulvae gland. inguin. sin.	14. 1. 95.	31. 1.	4	0,5—2,0	VI.	† 11. 3. 95.

XLII.

(Aus der kgl. chirurgischen Klinik des Prof. v. Bergmann,
Berlin.)

Ein neues Verfahren der Rhinoplastik und Operation der Sattelnase¹⁾.

Von

Dr. C. Schimmelbusch,

Docent für Chirurgie und Assistenzarzt des Prof. v. Bergmann in Berlin.

(Mit Holzschnitten).

Ersetzt man Nasendefecte durch ein aus der Stirn, der Wange oder dem Arm entnommenes Hautstück, welches in der Grösse der Oberfläche der Nase möglichst entspricht und in den angefrischten Defect eingefügt wird, so kommt ein mangelhafter kosmetischer und functioneller Erfolg vor allen Dingen dadurch zu Stande, dass

1. die Nase keine richtige Stütze besitzt und also von Anfang an platt aussieht und der nöthigen Profilhöhe entbehrt;
2. die neue Nase mehr und mehr in Folge der Vernarbungsprocesse schrumpft und ihr Lumen sich verkleinert.

Man hat empfohlen, die zur Nasenbildung bestimmten Hautlappen möglichst gross, grösser als nöthig zu nehmen und so anfänglich eine etwas übergrosse Nase zu machen; aber das verunstaltet mehr als es nützt, denn die Schrumpfungsprocesse sind damit nur hinausgeschoben, aber nicht beseitigt. Mehr Beachtung verdient der Vorschlag, die Wundfläche, welche nach Einfügen des Lappens in den Defect nach dem Naseninneren zu liegen kommt, zu überhäuten, denn der Hauptgrund für eine starke Schrumpfung beruht in der narbigen Retraction, welche

¹⁾ Vortrag, abgekürzt gehalten am 4. Sitzungstage des XXIV. Congresses der Deutschen Gesellschaft f. Chirurgie zu Berlin, 20. April 1885.

diese Fläche erleidet, wenn ihre Granulationen sich allmählich zusammenziehen und überhäuten. Die Ueberdeckung mit Thierschen Transplantationen reicht bei dem einfachen Hautlappen nicht aus, um die Narbenretraction ganz zu verhüten; bei einem in der Königlichen Klinik so Operirten trat trotzdem eine höchst unangenehme Schrumpfung ein. Bedeutend vortheilhafter ist es, diese innere Ueberhäutung mit Hautlappen aus den Rändern des Nasendefectes vorzunehmen, denn hierdurch wird gleichzeitig die Nase etwas verstärkt und verdickt und erhält eine grössere Höhe, allerdings auch ein etwas kolbiges, birnförmiges Aussehen. Diese „Unterfütterung“ haben Hüter und Volkmann aus der häutigen Bedeckung der noch event. stehenden Nasenwurzel genommen, Thiersch aus den Wangen, Israel in Anlehnung an die italienische Nasenplastik aus dem Arm. Labat, Dieffenbach und v. Langenbeck haben den Stirnlappen für die Nase so zugeschnitten, dass ein ausgiebiges Umschlagen desselben an den Nasenflügeln und also eine Umsäumung der Nasenlöcher und theilweise innere Ueberhäutung möglich wurde.

Diese Methode der „Unterfütterung“, wenn man sie so nennen darf, ist gut, wenn die Defecte der Nase nicht zu grosse sind und der knöcherne Theil der Nase ganz, der knorpelige wenigstens im Bereich des Septum noch zum Theil erhalten ist, so dass die unter- und aufgelegten Lappen einige Stützpunkte an den Seiten und in der Mitte gewinnen. Fehlen diese Stützpunkte, so ist es mit dem Offenhalten der Nasenlöcher und der Profilhöhe schlecht bestellt, denn wenn die Lappen auch nicht narbig schrumpfen, so fallen sie doch zusammen und drücken die Nasenlöcher zu. Aus diesem Grunde werden so operirte Nasen auch leicht sehr breit und plump.

Wie wenig im Ganzen die Haut an sich im Stande ist, eine gute Nase zu bilden, zeigt wohl am besten die Sattelnase, bei welcher eine hochgradige Deformität häufig blos durch einen Schwund am Knorpel- oder Knochengerüst bedingt wird. Eine Würdigung der Verhältnisse bei der Sattelnase dürfte geeignet sein, die Bedeutung der Stützsubstanz des Knorpel- und Knochengerüsts für die Gestalt der Nase in ihrer ganzen Grösse vor Augen zu führen und die Bestrebungen zu rechtfertigen, welche auf die Schaffung einer neuen Gerüstsubstanz bei plastischen Operationen der Nase in erster Linie abzielen.

Die Versuche, eine solche stützende Substanz aus einem Fremdkörper, aus Elfenbein, aus Gold oder Silber zu machen und ein giebelförmiges Gerüst unter den Hautlappen oder die eingesunkene Nase einzuheilen (Dieffenbach, Leisrink, Mikulicz u. A.), können als gescheitert angesehen werden. Auf die Dauer haben sich diese Verfahren nicht bewährt, die eingesetzten Stützen sind über kurz oder lang herausgefallen und man hat nur wieder die Ueberzeugung gewonnen, dass sie wie alle Fremdkörper im menschlichen Organismus knapp einheilen, nie aber functioniren, stützen und tragen können.

Man ist daher gezwungen auf das zurückzugreifen, was im gesunden Körper stützt und trägt — auf den Knochen. Sieht man von den zweifelhaften Versuchen ab, Knochen, z. B. die Phalanx eines Fingers oder einer Zehe, wie Hardi es that, in die Nase einzuheilen, oder ein am Schädel losgemeisseltes Knochenstück subcutan unter die Nase vorzuschieben (Wolff), so bleibt hierfür nur die Methode der Knochenverlagerung, welche Knochen in Verbindung mit dem Periost und dem Circulationsapparat vorschiebt und welche bei plastischen Operationen am Schädel speciell bei Schädeldefecten heute mit grossem Erfolge angewandt wird.

Ollier dürfte der erste sein, welcher in dieser Weise vorgegangen ist, indem er Knochen von den Resten der Nasenbeine abmeisselte und so, dass das Periost an der Basis erhalten blieb, denselben unter die häutige Bedeckung der Nase schob.

v. Langenbeck nahm Knochenstützen aus den Knochenwandungen der Apertura pyriformis; ein Verfahren, welches sehr künstlich ist und wie das von Ollier den Nachtheil hat, die Reste von Stützsubstanz, welche noch die Nase besitzt, in Anspruch zu nehmen. Misslingt der Versuch — und nach Hüter sollen diese kleinen Knochenspangen leicht abreißen und nekrotisch werden — so ist der Zustand nicht unerheblich verschlimmert.

König hat zuerst durch Entnahme einer Knochenspanne aus der Stirn den Weg eingeschlagen, welcher uns der rationellste zu sein scheint, weil bei ihm Reste von Stützsubstanz an der alten Nase nicht geopfert werden. König hat sein Verfahren für die Sattelnase erdacht und ist dabei so vorgegangen, dass er einen $\frac{3}{4}$ cm breiten Hautperiostknochenlappen aus der Mitte der Stirn schnitt und in die quer gespaltene Sattelnase so einheilte, dass

die Knochenspange sich zwischen Nasenwurzel und Nasenspitze legte. Die Sattelnase wird quer durchschnitten, die Nasenspitze herabgezogen, so dass ein breit klaffender Spalt entsteht und in diesen die Knochenspange mit der Wundfläche nach aussen, wie eine Brücke, eingepflanzt. Der ganze so überbrückte Defect, welcher durch die quere Spaltung geschaffen ist, wird dann durch einen Lappen aus der Stirn gedeckt. In der neuesten Auflage seines Lehrbuches sagt König¹⁾: „Im Laufe der letzten Jahre habe ich wiederholt auch Versuche zur radicalen Nasenbildung auf die beschriebene Weise gemacht und zwar bald so, dass gleichzeitig Nasenrücken und neue Nase gebildet werden, während in einem anderen Falle, zuerst nur der Nasenrücken geformt worden ist. Es wurde für diese Fälle der knöcherne Nasenrücken so ausgeschnitten, dass in seiner Spitze noch ein für das Septum bestimmter, nur aus Haut und Periost bestehender Lappen gebildet und an entsprechender Stelle der Oberlippe befestigt wird. Ich kann vorläufig nicht sagen, was bei diesen Bestrebungen herauskommt.“

Es unterliegt keinem Zweifel, dass das alleinige Vorhandensein einer Knochenspange in den häutigen Bedeckungen einer Nase, derselben eine ganz beträchtliche Stütze verleiht, aber es ist ebenso sicher, dass diese Stütze noch besser functionirt, wenn sie sich auf die Reste der knöchernen Nase anlehnt. Von diesem Gesichtspunkte aus erscheinen die Versuche Trendelenburg's und Rotter's als ein weiterer Fortschritt. Trendelenburg meisselte zur Operation einer Sattelnase eine 3 cm breite, 6 cm lange Knochenspange aus der Stirn aus, spaltete die Nase der Länge nach, auch im Bereich der Nasenbeine (mit der Stichsäge) und pflanzte den Knochenlappen als Septum so auf dessen vorhandene Reste, dass er genau die Fortsetzung bildete. An dieses neue Septum, welches auf der einen Seite mit Haut auf der anderen mit einer Wundfläche bedeckt war, wurden die gelockerten Nasenhälften seitlich angeheilt. Rotter und in ähnlicher Weise russische Chirurgen theilten den Hautknochenlappen in 3 Theile und schoben die seitlichen Theile unter die Nasenflügel.

Im Folgenden will ich ein Verfahren der Rhinoplastik beschreiben, welches mit kleinen Veränderungen auch zur Operation

¹⁾ König, Lehrbuch der speciellen Chirurgie. Theil I.

der Sattelnase benutzt werden kann und welches ich vor 4 Jahren mit Erlaubniss des Herrn Geheimraths v. Bergmann in einigen einschläglichen Fällen in der Königlichen Klinik zuerst angewandt habe. Das Verfahren ist bis jetzt 9 mal für die totale Rhinoplastik und 3 mal für die Operation der Sattelnase ausgeführt worden und hat im Ganzen so günstige Resultate ergeben, dass seine Empfehlung gestattet sein dürfte. Die Idee, welche mir bei meinem Operationsplane vorgeschwebt hat, ist die gewesen, der neuen resp. zu hebenden Nase in ganzer Ausdehnung stabile Wandungen aus Knochen zu geben, diese äusserlich und innerlich wohl zu überhäuten und exact, wenn möglich mit fester knöcherner Vereinigung auf die *Apertura pyriformis* aufzuheilen. Es soll also die Herstellung annähernd normaler Zustände erstrebt werden und nur der knorpelige Theil des Nasendaches auch durch Knochen ersetzt werden.

Die Ausführung bei der totalen Rhinoplastik gestaltet sich in folgender Weise:

Es wird ein der Oberfläche der Nase entsprechender Hautknochenlappen aus der Mitte der Stirn genommen. Der Lappen hat eine ca. 2—3 cm breite Basis zwischen den Augenbrauen und verbreitert sich nach dem Scheitel zu auf 7—9 cm. Er hat eine dreieckige Form und reicht mit seinem breiten oberen Ende bis zur Haargrenze. Beim Ausschneiden des Lappens, der eher zu gross als zu klein gewählt werden darf, wird das Messer durch Haut und Periost sofort bis auf den Knochen geführt und vom Stirnbein in der ganzen Ausdehnung des Hautlappens eine dünne Knochenplatte mit messerscharfem breitem Meissel abgemeisselt. Es gelingt nicht immer eine Knochenplatte im Ganzen zu erhalten, sie splittert vielmehr häufig und bricht ein. Dies hat jedoch wenig zu sagen, wenn man nur dafür sorgt, dass von den Knochensplittern nichts verloren geht und alle am Periost hängen bleiben. Man befestigt sie am Haut-Periostlappen am besten, indem man gitterförmige Nähte von einem Hautrand zum anderen über die Knochen-seite des Lappens spannt und den ganzen Hautknochenlappen dann in Jodoformgaze einwickelt.

Die plastische Deckung des grossen Defectes in der Stirn wird in derselben Sitzung vorgenommen. Man bewerkstelligt sie durch eine ausgedehnte Lappenverschiebung, denn die Kopfhaut ist so wenig dehnbar, dass durch Zusammenziehen mit Nähten der

grosse Substanzverlust nur unbedeutend verkleinert werden würde. Die Hautlappen werden seitlich genommen und zwar werden die Schnitte von den Ecken des Defectes in der Haargrenze nach den Ohren zu geführt. Die Lappen werden vollständig bis zu ihrer Basis in der Temporalgegend losgelöst und lassen sich dann über der Stirn so vereinigen, dass später nur eine lineäre Narbe entsteht. Es bleiben zunächst Wundflächen in dem behaarten Theil des Kopfes, doch heilen dieselben allmählich durch Granulationen zu und werden durch die Haare später vollständig gedeckt.

Der Hautknochenlappen zeigt zunächst kleine und oberflächliche Nekrosen, deren Abstossung abgewartet werden muss. Es dauert 4—6—8 Wochen bis der Knochen mit frischen Granulationen bedeckt ist. Zu gleicher Zeit ist dann auch eine innige Verbindung zwischen Haut, Periost und Knochen zu Stande gekommen. Die Granulationen werden nun vom Knochen abgekratzt, oder besser mit dem Skalpell abgeschnitten und die Fläche mit Thierschenschen Transplantationsläppchen bedeckt. Auf den granulirenden Knochenflächen heilen die Transplantationen sicher an.

Ist der Knochenlappen so nun auf der Aussenseite mit Haut, auf der Innenseite mit Transplantationen bedeckt, so kann die Einpflanzung in den Nasendefect beginnen.

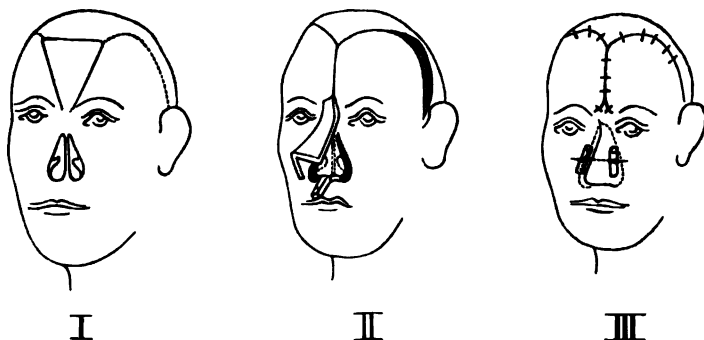
Der Hautknochenlappen wird auf der transplantirten Seite mit der Stichsäge eingesägt, nasenförmig aufgestellt und so in den angefrischten Defect eingesetzt, dass die transplantirte Fläche nach dem Naseninneren zu sehen kommt. Bei der Anfrischung wird der knöcherne Rand der Apertura pyriformis freigelegt und werden angefrischten Knochenränder des Nasenlappens genau auf die die knöchernen Ränder der Apertur gesetzt. Am besten applicirt man Knochennähte. Die häutige Bedeckung des Lappens nach aussen wird mit der Wangenhaut zunächst im unteren Abschnitte der Nase vernäht.

Damit die Profilhöhe in der ersten Zeit nicht verloren geht und die Knochenplatten auf der Apertur sicherer sitzen bleiben, wird quer durch die Nase in der Gegend der Impressionen über den Nasenflügeln die neue Nase durchbohrt, ein Draht quer hindurchgezogen und auf beiden Seiten mit Knöpfen oder Gummiröhren armirt. Hierdurch entstehen später Eindrücke, welche die Con-

figuration von Nasenflügeln an der neuen Nase in sehr erwünschter Weise hervorbringen.

Wenn man auf ein Septum nicht verzichten will, so erhält man dies aus den häutigen Bedeckungen der Apertura pyriformis bei der Anfrischung in der Weise, dass man seitlich dünne Hautlappen bis an die natürliche Ansatzstelle des häutigen Septum abtrennt und untereinander sowie mit der Spitze der Nase vernäht.

Nach ca. 3 Wochen wird die Basis des Nasenlappens durchgeschnitten, der Stiel zurückgeklappt und die Nase völlig eingnäht.



I

II

III

Die so gebildete Nase ist vollständig knöchern und fest, ist aussen gänzlich von Haut, innen von Transplantationen überkleidet und kann die Profilhöhe, weil sie knöchern ist, nicht verlieren.

Das Verfahren zur Bildung der Sattelnase ist in den ersten Acten dasselbe. Es wird wieder der dreieckige Hautknochenlappen aus der Stirn ausgeschnitten und die plastische Deckung des Stirn-defectes ausgeführt. Der Hautknochenlappen muss granuliren, wird dann aber nicht wie vorhin transplantiert. Die Granulationen werden vielmehr abgekratzt und dann gleich von der Granulationsfläche, der Länge nach in der Mitte der Lappen eingesägt. Danach wird der Lappen so aufgestellt, dass die Hautfläche nach innen und die Wundfläche nach aussen zu liegen kommt.

Die Sattelnase wird nun der Länge nach gespalten und die beiden Nasenhälften werden so weit abgelöst, dass die Apertura pyriformis vollkommen frei liegt. Auf diese wird der aufgestellte Nasenlappen so aufgesetzt, dass die Hautbedeckung nach dem Naseninneren, die Wundfläche nach aussen zu liegen kommt. An die letztere werden

die Nasenhälften angeheilt. Anfänglich bedecken sie den Defect nicht ganz, aber in Zwischenräumen von einigen Wochen gelingt es durch Nachoperationen die Haut, welche ja in der Regel nur geschrumpft und nicht defect ist, über das ganze neue Nasengerüst herüberzuheben, so dass nur eine lineäre Narbe in der Mitte der Nase entsteht.

Operationsweisen, welche nach Möglichkeit die normalen Verhältnisse wiederherzustellen versuchen, dürften a priori etwas für sich haben und deshalb möchte ich wünschen, dass mein Verfahren, welches in einfacher Weise eine Reconstruction der knöchernen und häutigen Nase erstrebt, noch weiter geprüft, versucht und verbessert werde. Für mich giebt es keine grössere Genugthuung, als dass mein hochverehrter Lehrer es in allen seinen letzten Operationen angewandt und speciell in zwei Fällen seiner Privatpraxis damit vortreffliche Resultate erreicht hat.

(Es folgt die Demonstration von 6 Kranken mit totaler Rhinoplastik und 1 mit Operation der Sattelnase).

XLIII.

(Aus der chirurgischen Hospitalklinik zu Kasan.)

Die Bildung der seitlichen Darmanastomose (Entero-anastomosis lateralis) mittelst Kartoffelplatten.

Von

Prof. W. J. Rasumowsky,

in Kasan.

1887 hat der auf dem Gebiete der Bauchhohlenchirurgie unermudlich thatige amerikanische Chirurg N. Senn¹⁾ eine neue Methode zur Bildung von Darmanastomosen mittelst decalcinirter Knochenplatten vorgeschlagen. Die Vorzuge dieser Methode bestehen nach Senn in der Schnelligkeit, mit welcher die Operation vor sich geht, und in der Moglichkeit grosse Flachen der Serosa mit einander in Beruhung zu bringen, wodurch der Erfolg der Operation mehr gesichert zu sein scheint. In Amerika und England fand die Sennsche Methode schnelle Verbreitung und sympathische Aufnahme. Es erschien eine ganze Reihe von experimentellen und klinischen Abhandlungen, welche nicht allein die Verwendbarkeit dieser Methode bei den verschiedenen Operationen am Magendarmkanal beweisen, sondern ihr noch Vorzuge vor den bisher ublichen einraumen.

Gegen das Ende des vorigen Jahres, also 7 Jahre nach der Einfuhrung der Methode, konnte W. Magill²⁾ schon 87 Falle, in

¹⁾ a. *Annals of Surgery*. 1888; b. *Intestinal Surgery*. 1889; c. in der europaischen Litteratur ist die Senn'sche Methode in dem Artikel von R. v. Barqcz genau beschrieben und durch Abbildungen erklart: „Werth der Enteroanastomose mittels Plattchennaht nach Senn in der Magen-Darm-Chirurgie.“ v. *Langenbeck's Archiv*. Band XLIV.

²⁾ „View of the results thus obtained by the use of absorbable plates in effecting visceral approximation.“ *Annals of Surgery*. 1894.

welchen die Operation nach der Senn'schen Methode mit resorbirbaren Platten ausgeführt worden waren, sammeln. Es erwies sich hierbei, dass die Mortalität bei den nach der Senn'schen Methode Operirten bedeutend geringer ausfiel, als bei denjenigen, welche unter gleichen Umständen nach anderen Methoden operirt worden waren. Im Ganzen betrug die Mortalität 23pCt.; speciell war nach der Senn'schen Methode die Gastroenterostomie 61 mal mit 14 Todesfällen (23pCt.), die Pylorctomie 3 mal mit 1 Todesfall, die Cholecystoenterostomie 2 mal, beide Male mit günstigem Ausgang, die Ileoileostomie 9 mal mit 3 Todesfällen, die Colocolostomie 2 mal, beide Male mit günstigem Ausgang, die Ileocolostomie 4 mal mit einem Todesfall ausgeführt worden. Am schärfsten treten die Vorzüge der Senn'schen Methode beim Vergleich der Resultate der Gastroenterostomie nach dieser und den früher üblichen Methoden zu Tage. Sogar in den Händen eines so erfahrenen Chirurgen wie der verstorbene Billroth gab die Gastroenterostomie gegen 50pCt. Mortalität¹⁾, während sie nach der Senn'schen Methode nur 23pCt. Mortalität aufwies, trotzdem sie im letzteren Falle von verschiedenen, folglich nicht immer von gleich erfahrenen Chirurgen ausgeführt worden war. Vorausgesetzt sogar, dass ein Theil der nicht günstig verlaufenen Fälle unveröffentlicht blieb, können wir doch nicht umhin das Uebergewicht der Senn'schen Methode in dieser Hinsicht anzuerkennen.

Bald nach der Bekanntmachung der Senn'schen Methode erschien eine ganze Reihe von Modificationen derselben; hierher gehören die Vorschläge, die Senn'schen Platten aus decalcinirten Knochen durch Catgutplatten (Abbe, Davis), durch Platten aus Saiten (Matas), durch Platten aus Weichgummi (Penrose) und aus Ochsenarterien (Brokow) etc. zu ersetzen. Beinahe alle diese Modificationen, von denen einige sogar gegen die Grundidee Senn's, breite Flächen der Serosa miteinander in Berührung zu bringen, sündigen, verdienen jedoch kaum einen Vorzug vor seiner Methode, weshalb sie hier mit Stillschweigen übergangen werden sollen. Nur auf eine sich durch Einfachheit und Zweckmässigkeit auszeichnende Modification muss ich aber doch näher eingehen.

¹⁾ In der neuesten Statistik von Dreydorff (Beiträge zur klinischen Chirurgie. XI.), welche 215 Fälle dieser Operation umfasst, ist das Sterblichkeitsprocent = 43 pCt.

Unter den beim College of Physicians and Surgeons 1891 zur Prämiiung eingereichten Abhandlungen befand sich auch die Arbeit des Professors für operative Chirurgie zu New-York, K. Dawbarn¹⁾ über die Verwendung vegetabilischer Platten (aus Kartoffel, Kohlrübe etc.) in der Magendarmchirurgie, welche er zum Ersatz der Senn'schen Knochenplatten vorschlägt. Die Arbeit von Dawbarn fand aber nicht die ihr gebührende Aufmerksamkeit, ja sie wurde sogar nicht prämiert. Unabhängig von Dawbarn und ohne Kenntniss von seiner Arbeit zu haben, kam der österreichische Chirurg v. Barącz²⁾, bei einer experimentellen Prüfung der Senn'schen Methode ebenfalls auf den Gedanken die Senn'schen Platten durch vegetabilische zu ersetzen. Nach v. Barącz, eignen sich Kohlrübenplatten hierzu am besten, und er hat auch mit denselben einige Operationen an Hunden ausgeführt. Da diese Versuche ein günstiges Resultat ergaben so beschloss v. Barącz diese Methode bei Menschen anzuwenden: 1892 führte er eine Gastroenterostomie beim Menschen mit Kohlrübenplatten erfolgreich aus³⁾. Das war zugleich die erste Operation, welche nach der Senn'schen Methode auf dem europäischen Festlande stattfand. Bald darnach vollführte auch Heigl⁴⁾ (in Coblenz) dieselbe Operation mit Kohlrübenplatten. Butz⁵⁾ war der dritte Chirurg, welcher mit Kohlrübenplatten operirt hat; er macht 2 Gastroenterostomien mit Kohlrübenplatten: in einem Falle erholte sich der Patient von der Operation und starb erst 1½ Monate später an einer Blutung aus einer Neubildung. Im zweiten Falle starb der Patient nach 3 Tagen, aber wie es scheint, nicht in Folge der Operation. Im vergangenen Jahre hat v. Barącz⁶⁾ noch einmal mit Kohlrübenplatten operirt: er führte diesmal die Ileocolostomie mit Erfolg aus.

Mit Kartoffelplatten sind einige Operationen in Amerika ausgeführt worden⁷⁾. Die erste 1892 von Andrew Currier voll-

¹⁾ Vergl. die Artikel von Dawbarn: a. „Vegetable plates in bowel and stomach surgery.“ *Annals of Surgery*. 1893; by the relative value of the Murphy button and absorbable plates in intestinal anastomosis. *Annals of Surgery*. 1895.

²⁾ *Langenbeck's Archiv*. Band XLIV.

³⁾ *Centralblatt für Chirurgie*. 1892.

⁴⁾ Dieser Fall ist von v. Barącz angeführt.

⁵⁾ *Klinische Zeitung von Botkin*. 1893. (In russ. Sprache.)

⁶⁾ *Centralblatt für Chirurgie*. 1894. No. 27.

⁷⁾ Diese Fälle sind von Dawbarn angeführt.

führte Operation nahm einen ungünstigen Verlauf: beim Ausschälen einer Cyste mit Adhäsionen war der Darm eingerissen, weshalb er eine seitliche Darmanastomose mittelst Kartoffelplatten anlegte. Nach einigen Stunden erfolgte der Tod durch Shock. Dieser Fall aber, wie Dawbarn ganz richtig bemerkt, spricht weder für noch gegen die in Rede stehende Methode. In seinem zweiten Artikel (l. c.) berichtet Dawbarn über 2 Operationen behufs Bildung von Darmanastomosen mittelst Kartoffelplatten. Beide Operationen waren von Carden, welchem Dawbarn die Technik vorher gezeigt hatte, ausgeführt worden. Die erste Operation fand 1892, bald nach den Operationen von Barącz und Heigl statt. Carden operirte wegen wiederholter Entzündung des Wurmfortsatzes und, da er in der Nähe der Bauhin'schen Klappe auf Verschwärung Gangrän stieß, resecirte er 3 Zoll aus dem Dick- und Dünndarm, vernähte die Enden blind und bildete mittels Kartoffelplatten eine seitliche Darmanastomose. Der Patient erholte sich und war nach 2 Jahren vollständig gesund. Von den Operationen mit Kartoffelplatten ist das der erste und vollkommen erfolgreiche Fall. Im vergangenen Jahre hat Carden zum zweiten Male unter ganz ähnlichen Umständen operirt und ebenfalls die seitliche Darmanastomose mittels Kartoffelplatten gebildet. Nach 38 Stunden starb der Kranke an Peritonitis, welche durch eine vor der Operation erfolgte Darmperforation bedingt war. Bei der Obduction erwies es sich, dass die Darmanastomose fest haftet: durch die Berührungsstelle der serösen Häute sickerte keine Flüssigkeit durch.

Wir wollen nun zu der Beschreibung eines Falles, in welchem ich die seitliche Darmanastomose ebenfalls mittels Kartoffelplatten gebildet habe, und welcher gleich dem Carden'schen von vollkommenen Erfolg begleitet war, übergehen.

Der 35jährige Patient J. M. B., Bürger der Stadt Kosmodemjansk, geisteskrank (Paranoia), befindet sich in der tobsüchtigen Abtheilung des Kasanschen Bezirkskrankenhauses für Geisteskranke. Viele Jahre schon hat er einen äusseren bis in das Scrotum reichenden Leistenbruch. Der Patient ist mässig stark gebaut und etwas anämisch. In der Nacht vom 20. auf den 21. März 1894 wurde der Bruch irreponibel, gespannt und schmerzhaft. Im Laufe des Tages (den 21. März) hatten einige resultatlose Repositionsversuche nebst Application von Wannan stattgefunden. Am Morgen des 22. März wurde der Kranke in die chirurgische Hospitalklinik übergeführt, woselbst sogleich zur Operation bei Chloroformnarkose und unter aseptischen Vorsichtsmassregeln geschritten

wurde. Längsschnitt wie bei der Bassini'schen Operation. Die Haut und die Scheidenhäute ödematös. Schichtweise Oeffnung des Bruchsackes, aus welchem einige Löffel einer stinkenden Flüssigkeit ausfloss. Der Sack wurde ausgewaschen und mit Jodoformgaze austamponirt. Die dunkelrothe, grau gefleckte Darmschlinge wurde emporgehoben und ebenfalls abgewaschen. Nun wurde der Schnitt des einklemmenden Ringes vorsichtig in der Richtung von aussen nach innen gemacht. In der Einklemmungsrinne waren einige Decubitusgeschwüre sichtbar, drangen aber nicht durch die ganze Darmwand. Es wurde Resection des Darmes beschlossen. Die Darmschlinge wurde nach Möglichkeit hervorgeholt, die Bauchhöhle mittelst aseptischer Tampons geschützt und unter den üblichen Vorsichtsmassregeln gegen 3 Zoll Darm resecurt; die Mesenterialgefässe wurden dabei einzeln unterbunden. Der auffallend starke Unterschied in der Lichtung der ab- und aufsteigenden Darmstümpfe bewog mich aber, die Darmenden nicht durch eine Kreisnaht zu vereinigen, sondern eine seitliche Anastomose zu bilden. In den centralen Stumpf wurde eine ovale, in der Mitte durchlöchernte Kartoffelplatte, welche mit 4 Fäden und Nadeln versehen war, gebracht. Aus dem Darmlumen, folglich in der Richtung von innen nach aussen, wurden diese Nadeln durch die Darmwandung, möglichst entfernt von der Anheftungsstelle des Mesenteriums geführt. An der von den 4 durch die Darmwand gezogenen Fäden umgrenzten Partie und entsprechend der länglichen Oeffnung in der Platte wurde der Längsschnitt durch die Darmwand angelegt. Ebenso wurde eine zweite Platte in den peripheren Darmstumpf gebracht, die Fäden gleichfalls durch die Darmwand geführt, welche also von der Platte durch die Darmwand gingen. Da die Fäden sich hierbei verwickelten, so war ich gezwungen die Platte aus dem unteren Darmende wieder zu entfernen. Nun verfuhr ich anders: ich brachte die Platte nicht durch das offene Darmende, sondern durch einen möglichst entfernt vom Mesenterium gemachten Längsschnitt in den Darm und führte hierauf durch die Darmwandung von innen nach aussen die von der Platte ausgehenden Fäden: 2 zu beiden Seiten des Schnittes und 2 in der Nähe seiner Winkel. Die Längsschnitte an den Darmstümpfen waren circa 3 Ctm. lang. Die entsprechenden Fäden mussten nun geknüpft werden. Hierbei schlüpfen 2 Fäden durch die Platte und den Darm, ungeachtet dessen, dass die einen Knoten bildenden Fadenenden zuerst noch durch kleine Gummistückchen geführt worden waren. Die Platte musste zum zweiten Male mit Fäden versehen werden. Jetzt wurden die Fäden geknüpft und somit die serösen Oberflächen der Darmstümpfe in feste und ausgedehnte Berührung gebracht. Rund um die Platten wurden eiliche Lembert'sche Nähte angelegt. Nachdem ich mich hierauf mittelst einer Sonde und eines Flüssigkeitsstrahles überzeugt hatte, dass die gebildete Anastomose passirbar war, vernähte ich die Enden der ab- und aufsteigenden Darmstümpfe blind durch Anlegen einer zweifachen Reihe von Nähten: die eine ununterbrochene Naht ging durch die ganze Darmwand und darüber, nach einer geringen Einstülpung der letzteren, kam die Lembert'sche Naht. Die Nahtlinien wurden mit Jodoform bepudert. Um die Darmstümpfe nebst der mittelst Kartoffelplatten gebildeten Anostomose zu reponiren, musste der Bauch-

höhlenschnitt um $1\frac{1}{2}$ Fingerbreit verlängert werden; das geschah in der Richtung nach oben von der inneren Leistencanalöffnung. Von derselben Stelle angefangen, fand die Separation des Bruchsackes bis nach unten statt, worauf sein unterer Theil in den unteren Winkel der Hautwunde eingenäht wurde. Um, in den inficirten Geweben operirend, nicht die Bauchhöhle zu verunreinigen, unterliess ich die vollständige Separirung des Bruchsackes. Die Bauchhöhle wurde mittelst der Etagnennaht verschlossen: zuerst wurde die Serosa, dann die Muskulatur und die Haut vernäht. Die Höhlung des eingenähten Sackes wurde mit einem Tampon ausgefüllt. Zu den Nähten sowohl des Darmes wie der Bauchwand wurde Seide verwendet. Verband: Jodoform, darauf eine Schicht von desinficirtem Marli und Watte. Der weitere Verlauf war vollständig fieberlos und es fehlten jegliche Erscheinungen einer Reizung des Peritoneums. Der Puls schwankte zwischen 70—90 und nur am 4. Tage wurden wegen psychischer Erregung des Patienten 110 Pulsschläge gezählt. Aehnliche leichte Erregungsanfälle (Versuch aufzustehen, den Verband abzureissen) wurden auch später beobachtet, im Grossen und Ganzen aber war die Aufführung des Kranken ganz zufriedenstellend, auch gehorchte er den Aerzten. Des erregten Zustandes wegen mussten ihm in den ersten Tagen hin und wieder subcutane Morphinumjectionen gemacht werden. Während der ersten 5 Tagen erhielt der Patient Opium. 3 Tage musste er vollständig fasten, dann fing er an etwas flüssige Nahrung zu erhalten und vom 9. Tage an fand ein allmäliger Uebergang zur festen Nahrung statt. Am 4. Tage wurde die erste Gasentleerung bemerkt; am 10. Tage hatte der Patient einen reichlichen Stuhlgang, welcher darauf mehr oder weniger regelmässig täglich oder auch über einen Tag erfolgte. Der erste Verband wurde nach einer Woche gewechselt; der obere Theil der Wunde war per primam geheilt; die Nähte und der Tampon aus dem unteren Theil der Wunde wurden entfernt. Heilung der letzteren in 6 Wochen. Gegenwärtig ist der Patient vollkommen genesen; die Darmfunction regelrecht; es sind keine auf eine etwaige Erschwerung der Fortbewegung des Darminhaltes hinweisenden Störungen aufgetreten; er hat einen regelmässigen sich täglich einstellenden Stuhlgang.

Im vorliegenden Falle beschloss ich nach der Resection des Darmes die seitliche Darmanastomose und nicht die Kreisnaht aus folgenden Gründen auszuführen: ich hatte es erstens mit einem tobsüchtigen Geisteskranken zu thun, weshalb ich befürchten musste, dass derselbe nach der Operation nicht ruhig zu Bett liegen wird. Deshalb wünschte ich eine solche Methode anzuwenden, welche sogleich nach der Operation die festeste Vereinigung giebt. Bei der Senn'schen Methode haben wir eine breite Berührungsfläche der serösen Häute an der Anastomosenstelle und einen sehr festen, guten Verschluss beider Darmenden. Wenn im Umkreise der Platten noch etliche Lembert'sche Nähte angelegt sind, so lässt diese Vereinigungsmethode nichts mehr zu

wünschen übrig. Ferner überraschte mich nach der Resection der grosse Unterschied in den Diametern der ab- und aufsteigenden Darmstümpfe. Unter solchen Umständen ist die sorgfältige Anlegung der Kreisnaht äusserst schwierig. Endlich wünschte ich die ganze Operation möglichst schnell zu beenden, was nur die Senn'sche Methode zulässt; die Kreisnaht verlangt bei accurater Ausführung viel mehr Zeit.

Mich auf Dawbarn stützend, habe ich Kartoffelplatten angewandt. Seiner Meinung nach sind diese Platten am zweckentsprechendsten, besonders, wenn sie zuerst eine halbe Stunde im warmen Wasser gelegen haben. Sie werden dann sehr hart, bleiben dabei aber genügend elastisch und sind weniger brüchig als die Kohlrübenplatten. Meine Platten waren 6 Ctm. lang, 3 bis 5 Ctm. breit und 0,5 Ctm. dick. Die Oeffnung in denselben war ca. 3 Ctm. lang und ca. 1 Ctm. breit. Die Platten hatte ich nach den Angaben von Dawbarn mit Fäden versehen: die an ihren Enden geknüpften Fäden werden durch kleine Gummistückchen und dann erst durch die Platten gezogen. Diese Methode erwies sich aber als unzuverlässig: der Knoten geht durch den Gummi und die Kartoffel leicht durch, wie ich mich bei der Operation und bei hernach vorgenommenen Versuchen überzeugen konnte. Der Gummi ist an 2 Stellen zu durchstechen oder überhaupt auf irgend eine Weise an den Faden zu befestigen. Auf die technischen Kleinigkeiten bin ich deshalb näher eingegangen, weil in meinem Falle das Hindurchgleiten zweier Fäden einen Aufenthalt der Operation verursachte. Die Operation bei der Bildung der Anastomose beabsichtige ich genau so, wie sie von Dawbarn angerathen und durch Abbildungen erklärt ist, auszuführen: Die Nadeln mit den von den Platten abgehenden Fäden waren eine nach der anderen durch die offenen Darmenden zu führen, die Darmwand an den entsprechenden Stellen von innen nach aussen zu durchstechen, den Fäden mussten die Platten folgen und an die entsprechenden Stellen placirt werden, dann waren die Fäden beider Platten zu knüpfen und schliesslich, nach ihrer Befestigung, mit einem in die Lichtung des Darmes geführten Messer der Schnitt beider Darmwände, den Oeffnungen in den Platten entsprechend, zu machen. Diese Methode erwies sich jedoch als unbequem, da die Fäden sich leicht verwickeln. Ich

veränderte deshalb mitten in der Operation den Plan: die zweite Platte führte ich nicht durch das freie Ende, sondern durch einen Einschnitt im Darm ein, d. h. ich fing mit dem Schnitt, mit dem Dawbarn endet, an, was einfacher ist und schneller zum Ziele führt. Dagegen finde ich einen anderen Rath von Dawbarn, die Passirbarkeit der Anastomose vor dem blinden Vernähen der Darmenden zu prüfen, für sehr practisch, weshalb ich demselben folgte. Die freien Darmenden liess ich möglichst kurz, nicht länger als 2,5 Ctm., und stülpte ihre Ränder vor dem Anlegen der 2. Nahtreihe nur ein wenig nach innen ein (invagination). Dieser Umstand ist von grösster Bedeutung. Erstens kann in den zu lang gelassenen blinden Enden der Darminhalt sich anstauen. Zweitens kann das zu lange blinde Ende invaginiren, d. h. wie ein Handschuhfinger sich umstülpen und die seitliche Darmanastomose verstopfen. Das geschieht um so leichter, je mehr seine Ränder während des Anlegens der Naht nach innen eingestülpt worden waren. Das solches thatsächlich möglich ist, sieht man an einem von den v. Barącz'schen Versuchen: ein Hund, welcher die Operation gut überstanden hatte, ging in der Folge, nach 14 Tagen unter den Erscheinungen des Darmverschlusses unerwartet ein. Bei der Section fand man eine Invagination des einen der blinden Enden, welches sehr lang (6 Ctm.) war, was zum Verschluss der Anastomose geführt hatte. Die beiden Darmstümpfe habe ich so aneinander gebracht, dass ihre blinden Enden nebeneinander lagen. Diese Vereinigungsmethode ist für die Fortbewegung des Darminhaltes weniger vortheilhaft als wenn die Enden in entgegengesetzter Richtung sich befinden, ich aber war gezwungen derart zu verfahren: das Mesenterium der hervorgezogenen Darmschlinge war so kurz, dass es die Annäherung der Enden in divergenter Richtung nicht zuließ. Uebrigens glaube ich nicht, dass dieses Verfahren bei der Anastomosenbildung eine erhebliche Erschwerung der Fortbewegung des Darminhaltes zur Folge haben kann. In einem seiner Versuche an Hunden hat v. Barącz die Ileoileostomie in dieser Weise gemacht, ohne dass bei dem Thier irgend welche Störungen nach der Operation aufgetreten wären. Auch beim Menschen ist die Methode schon mit Erfolg in Anwendung gekommen. Abbe hat nämlich die resecirten Schenkel des wegen Fistel und Tuberculose operirten Darmes derart verbinden müssen.

Auch mein Fall beweist sehr gut, dass keine Nothwendigkeit vorliegt die Darmstümpfe durchaus so, dass ihre blinden Enden in entgegengesetzter Richtung liegen, zu vereinigen. Eine doppelte Reihe von Nähten habe ich an den Enden angelegt, um eine festere Vereinigung zu erzielen. Denselben Zweck verfolgten die um die Anastomose herum, an der Peripherie der Platten angelegten Lembert'schen Nähte. Hier möchte ich noch bemerken, dass diese ergänzenden Nähte an den Rändern äusserst leicht anzulegen sind.

Nach der Erledigung dieser technischen Bemerkungen wollen wir nun zur Beurtheilung der Methode übergehen. Wir haben gesehen, wie fruchtbar die Senn'sche Idee, breite Fläche der Serosa mit einander in Berührung zu bringen, gewesen ist. Diese ausgedehnte Berührung der serösen Häute kann bei der Bildung von Anastomosen auf verschiedene Art bewirkt werden: erstens durch Anlegen einiger Reihen von Nähten, zweitens mittelst des sogenannten Murphy'schen Knopfes (Anastomosis-button), drittens endlich mittelst resorbirbarer Platten.

Das Anlegen einiger Nahtreihen erfordert jedoch zu viel Zeit bei der Ausführung, was selbstverständlich die operative Vorhersage verschlimmert. Nach einer annähernden Berechnung von Dawbarn entspricht die dreifache Nahtreihe (nach Abbe) bei der Bildung der Anastomose einer lineären Naht von 30 Zoll Länge. Hierbei wird die Operation ausserdem noch dadurch verlängert, dass diese Kreislinien, in welchen die Naht angelegt wird nicht in allen Winkeln der zu vernähenden Darmschlingen gleich gut zugänglich sind.

Der Murphy'sche Knopf, dessen Hauptvorzug in der Schnelligkeit, mit welcher die Operation beendet werden kann, besteht, hat in den Händen amerikanischer Chirurgen, wie das besonders aus dem Artikel von Wiener¹⁾ ersichtlich ist, sehr günstige Resultate ergeben, dabei aber zugleich auch seine Schattenseiten gezeigt. In der Novembersitzung (1894) der New-Yorker chirurgischen Gesellschaft²⁾ wurden einige Fälle mitgetheilt, in welchen nach der Operation mit dem Murphy'schen Knopf der Tod nach verschieden langer Zeit und zweifellos abhängig von demselben eingetreten war.

¹⁾ Centralblatt für Chirurgie. 1895. No. 4.

²⁾ Annals of Surgery. 1895. January.

In einem Falle hatte der Murphy'she Knopf Gangrän des Darmes, in einem andern Darmverschluss (Verstopfung der Oeffnung mit Excrementen) verursacht. In einigen Fällen verblieb der Knopf im Darm oberhalb der Anastomose: in einem solchen Falle musste zu seiner Entfernung die Laparotomie vorgenommen werden, in einem andern führte er eine tödtliche Peritonitis herbei. Aehnliche Fälle sind auch von europäischen, mit dem Murphy'schen Knopfe operirenden Chirurgen beschrieben worden: Demons¹⁾ verlor 2 Patienten wegen Darmperforation durch den Knopf an der Anastomosenstelle; ebenso Zielewicz²⁾, welcher Fall einen heftigen Streit zwischen den amerikanischen und deutschen Chirurgen veranlasste. Chaput³⁾ hat bei seinen Versuchen an Hunden ebenfalls Darmperforation beobachtet. Alle diese Mittheilungen ermahnen zu einiger Vorsicht bei der Anwendung der neuen amerikanischen Erfindung, wenigstens liegt kein Grund vor sich davon dermassen hinreissen zu lassen, wie es Meyer⁴⁾ thut, indem er behauptet, dass mit der Einführung des Murphy'schen Knopfes in der Darmchirurgie eine neue Aera angebrochen sei.

Bedeutend mehr für sich hat meiner Meinung nach die Anwendung der resorbirbaren Platten bei der Bildung von Anastomosen am Magendarmkanal; auch hat diese Methode, wie die Statistik Magill's beweist, schon sehr gute Resultate gezeitigt. Besonders gute Resultate sind von der Anwendung der vegetabilischen Platten zu erwarten, da sie nach kurzem Verweilen im Darmkanal, jedoch erst nach der Erfüllung ihrer Aufgabe, verdaut werden. Trotzdem bisher mit vegetabilischen Platten wenig Operationen stattgefunden haben, so sprechen doch schon diese wenigen Fälle neben den Thierversuchen von Dawbarn und von Barącz entschieden zu ihren Gunsten. Nach Dawbarn haben die vegetabilischen Platten folgende Vorzüge vor den Senn'schen decalcinirten Knochenplatten: 1. sie sind stets bei der Hand, 2. sie kosten nichts, 3. sie können von Jedermann mit einem Federmesser leicht hergestellt werden, 4. man kann ihnen eine beliebige Form und Grösse geben, 5. sie werden in einigen Tagen

1) *Revue de chirurgie*. 1894. Nov. p. 370.

2) *Centralblatt für Chirurgie*. 1894. No. 43.

3) *Revue de chirurgie*. 1894. Décembr. p. 1075.

4) *Centralblatt für Chirurgie*. 1894. No. 43.

resorbirt, während die Senn'schen verhältnissmässig lange im Darmkanal verweilen (eine Woche und darüber) und in einigen Fällen durch den Verschluss der Oeffnung den Tod verursachen können, 6. endlich sind sie biegsamer als die Senn'schen Platten und schmiegen sich besser aneinander. Dafür, dass die Senn'schen Platten zuweilen verhältnissmässig lange im Darne bleiben, besonders wenn die Operation an unteren Darmabschnitten stattfindet, besitzen wir positive, nicht allein durch Thierversuche, sondern auch durch Operationen an Menschen gelieferte Beweise. So ging in einem Senn'schen Falle die unverdaute Platte nach neun Tagen per anum ab. Ausserdem können die Senn'schen Platten, wenn sie sehr trocken oder nicht vollständig entkalkt sind, gleich dem Murphy'schen Knopfe Darmperforation herbeiführen. Das ist auch in einem Falle von Senn geschehen. Auch hat v. Barącz bei einem seiner Versuche an Hunden dasselbe beobachtet. Nach Dawbarn bleiben die vegetabilischen Platten eine kurze Zeit, 2—3 Tage, an Ort und Stelle, worauf sie weich werden und der Verdauung anheimfallen. Bei kranken Menschen, welche dazu noch in den ersten Tagen nach der Operation hungern müssen, geht das wahrscheinlich langsamer vor sich. So fand Butz in einem Falle bei einem 3 Tage nach der Gastroenterostomie verstorbenen Patienten die obschon weiche Platte noch an Ort und Stelle. Jedenfalls kann sowohl auf Grund der Thierexperimente wie der wenigen Operationen an Menschen angenommen werden, dass die vegetabilischen Platten gerade so lange an Ort und Stelle bleiben, wie es zur Bildung einer festen Verklebung erforderlich ist, und hernach weich und verdaut werden, d. h. dem Schicksal jeder Speise anheimfallen. A priori ist zu schliessen, dass die aus Zellen mit Hüllen aus Cellulose und mit einem reichlich Stärke enthaltenden Inhalt bestehenden Platten der Magenverdauung gegenüber sich resistenter erweisen als derjenigen im Darm, besonders in dem oberen Abschnitte, wo auf dieselben das Bauchspeicheldrüsensecret, der Darmsaft und die Bacterien einwirken. Die Beschaffenheit der Platten und ihre schnelle Erweichung mit darauf folgendem Zerfall bieten genügende Garantie dafür, dass sie weder eine Darmperforation noch eine Anastomosenverstopfung verursachen können.

Nachdem wir nun die Lichtseiten der Bildung einer Darm-

anastomose nach der Senn'schen Methode kennen gelernt haben, wollen wir jetzt auch ihre Schattenseiten betrachten. Vor allem müssen wir die Frage nach dem weiteren Schicksal der Anastomose erledigen. Könnte sich die Oeffnung nicht mit der Zeit verengern oder gar schliessen? Wenn auch nicht oft, so ist doch in 47 von Magill gesammelten Fällen dreimal sowohl Verengung wie vollständiger Verschluss der Oeffnung bei der nach der Senn'schen Methode ausgeführten Gastroenterostomie beobachtet worden. Aufgeklärt indess sind die Bedingungen ihres Ursprunges bisher noch nicht. Es könnte sein, dass hier Functionsabwesenheit der Oeffnung, d. h. der zu geringe Durchtritt des Mageninhaltes durch dieselbe, eine Rolle spielt. Es lässt sich z. B. ganz gut denken, dass nach der Gastroenterostomie der Austritt des Mageninhaltes in das Duodenum durch Zerfall der Krebsneubildung wieder freier wird und die Anastomose andererseits in Folge dessen, dass der krebsige Process in der Richtung zu ihr sich ausbreitet, unter dem Einfluss des Infiltrats kleiner wird. Magill meint, dass diese Verengungen, ähnlich den Urethralstricturen, in Folge zufälliger geschwüiger Prozesse oder durch technische Fehler bei der Operation bedingt sein könnten. Die Befürchtung, dass die Möglichkeit einer Verengung der Darmanastomose vorliegt, haben u. A. auch Reichel¹⁾ und Bier²⁾ ausgesprochen. Magill hebt aber mit Nachdruck die Thatsache hervor, dass bei Menschen an den nach der Senn'schen Methode gebildeten, eigentlichen Darmanastomosen bisher derartige Verengungen noch nicht zur Beobachtung gelangt sind. Seine zahlreichen Thierversuche erlauben auch v. Barącz mit Gewissheit zu behaupten, dass bei der Bildung der seitlichen Darmanastomose die Furcht vor einer Verengung jeden Grundes entbehre: an Hunden hat er die Oeffnung stets sehr weit gefunden. In Anbetracht dessen, dass bei Menschen die Fälle mit der Bildung einer seitlichen Darmanastomose nach der Senn'schen Methode bisher noch zu wenig zahlreich sind, muss die endgültige Entscheidung der in Rede stehenden Frage bis zur Anhäufung eines grösseren klinischen und noch mehr eines pathologisch-anatomischen Materials aufgeschoben werden.

Eine zweite Schattenseite der seitlichen Darmanastomose be-

¹⁾ Centralblatt für Chirurgie. 1890. S. 542.

²⁾ v. Langenbeck's Archiv. Band XLIX. H. 4.

steht in der Veränderung der Dynamik der Fortbewegung des Darminhaltes. Die treibende Kraft der Peristaltik lässt sich als eine in der Richtung der Darmaxe wirkende betrachten. Nach der Bildung der seitlichen Darmanastomose wird die Bewegung des Darminhaltes in der Richtung der Darmaxe aufgehoben, und derselbe ist gezwungen durch die Oeffnung in der Seitenwand des Darmes sich fortzubewegen; die Summe der von der Peristaltik zu überwindenden Hindernisse wird also grösser: ein bestimmter Theil ihrer Arbeit wird auf die Ausdehnung des blinden Darmendes, auf die intermoleculäre Reibung des Darminhaltes dortselbst und an den Rändern der seitlichen Oeffnung etc. verbraucht, geht somit unproductiv verloren. Aus der Hydrodynamik wissen wir aber, dass die Grösse dieser Hindernisse (Widerstandscoefficient) einerseits von der Cohäsionskraft der Flüssigkeitstheile und andererseits von der Menge der Ausbuchtungen und Unebenheiten des Rohres abhängt. Es geht somit von der Kraft der Peristaltik um so mehr verloren, je consistenter der Darminhalt (z. B. in den unteren Darmabschnitten) und je länger das blinde Ende des centralen Schenkels ist. Eine ernste Bedeutung für das Leben und die Gesundheit hat aber diese Veränderung der dynamischen Bedingungen für die Fortbewegung des Darminhaltes keineswegs, und zwar aus folgenden Gründen. Erstens stellt sich von dem Moment an, wenn unter dem Einfluss der bewegenden Kraft der Peristaltik das ganze System am gegebenen Orte gefüllt und das blinde Ende ad maximum ausgedehnt worden ist, eine beständige Strömung durch die seitliche Oeffnung ein, und die Menge der durch dieselbe tretenden Flüssigkeit (des Darminhaltes) in einer gegebenen Zeiteinheit ist direct proportional der Grösse der Oeffnung — mit anderen Worten, sie wird von dem Verhältniss der Fläche dieser Oeffnung zur Querschnittsfläche des Darmes abhängig. Somit wird die Bewegung durch die Oeffnung bei genügend grosser Oeffnung und bei flüssigem oder halbflüssigem Zustande des Darminhaltes mehr oder weniger frei vor sich gehen. Zweitens haben wir es hier nicht mit einem starren Röhrensystem, sondern mit der lebenden Darmwand zu thun, welche bei der Zunahme der Hindernisse ihre Arbeit verstärken kann. Mit Recht können wir erwarten, dass mit der Zeit die Muskelschicht des centralen Darmabschnittes hypertrophirt — und die erhöhte bewegende Kraft die gegebenen

Hindernisse überwindet. Diese theoretischen Erörterungen werden durch Thatsachen erhärtet. Thiere vertragen die Operation sehr gut. Ebenso wenig hat man bei Menschen mit seitlicher Darm-anastomose irgend welche Störungen, welche auf behinderte Fortbewegung des Darminhaltes hingewiesen hätten, beobachtet. Hierbei muss bemerkt werden, dass nach der Resection des Darmes mit nachfolgender Kreisnaht die dynamischen Bedingungen der Fortbewegung des Darminhaltes ebenfalls bedeutend verändert werden, weil nach der Operation, selbst unter allen aseptischen Vorsichtsmassregeln, stets sich den Darm an einer bestimmten Stelle fixirende, ihn verschieden krümmende, dabei Winkel, Wendungen etc. [Rindfleisch¹⁾] verursachende Adhäsionen ausbilden. Somit entstehen auch bei der Kreisnaht annähernd ebensolche Hindernisse für die Fortbewegung des Darminhaltes, wie bei der Bildung der seitlichen Darmanastomose.

Eine dritte unvortheilhafte Seite der seitlichen Darmanastomose besteht darin, dass dabei zwei blinde Darmenden nachbleiben. Der Darminhalt kann sich in diesen blinden Enden anstauen, eindicken und zur Bildung von Darmsteinen etc. Anlass geben. Ferner kann das blinde Ende, wie wir gesehen, invaginiren. Eine anhaltende Stauung des Darminhaltes ist aber kaum möglich: die blinden Enden behalten ihre Contractilität, von Zeit zu Zeit werden sie sich ihres Inhaltes, gleich dem Blinddarm bei Menschen und Thieren und den bei verschiedenen Thieren (Nager, Vögel) vorkommenden, blinden Anhängseln, entleeren. Was endlich die Invagination und ihre Folgen anbetrifft, so ist dieselbe natürlich nur in dem Falle möglich, wenn das blinde Ende sehr lang blieb und bei Abwesenheit von Adhäsionen, d. h. unter ganz aussergewöhnlichen Bedingungen. Das Auseinandergesetzte wird uns also doch wohl berechtigen in geeigneten Fällen nach der Resection des Darmes die Kreisnaht durch die Bildung der seitlichen Darmanastomose nach der Senn'schen Methode zu ersetzen. Gewiss giebt die Kreisnaht, wie Rindfleisch (l. c.) gezeigt hat, beim günstigen Ausgang der Operation eine fast ideale Verwachsung; sie hat aber auch ihre Mängel. So erfordert sie bei ihrer Ausführung nicht wenig Zeit, was bei der Operation in der Bauchhöhle

¹⁾ v. Langenbeck's Archiv. Band XLVI. H. 3.

durchaus nicht gleichgiltig ist. Ferner ist es äusserst schwierig die Darmenden, besonders an der Anheftungsstelle des Mesenteriums sorgfältig mit einander zu verbinden. Die Schwierigkeit wächst noch mehr, falls die Darmstümpfe ungleiche Lichtung besitzen; eine solche Verschiedenheit der Darmlumina wird aber bei den pathologischen Zuständen, welche die Resection des Darmes erheischen, eben nicht selten angetroffen. Endlich giebt die Kreisnaht keine so breite Berührungsfläche der Serosa wie die Senn'sche den Erfolg der Operation somit besser garantirende Methode.

Nach der Senn'schen Methode und unter Anwendung resorbirender Platten sind bisher am Darm folgende von Magill registrierte Operationen ausgeführt worden: die Ileo-ileostomie 9 mal mit 3 Todesfällen, die Colo-colostomie 2 mal, beide mit günstigem Ausgang, die Ileo-colostomie 10 mal mit 2 Todesfällen. Zählt man hierzu den Fall von Currier, den von v. Barącz, die 2 Fälle von Carden und meinen Fall, so sind im Ganzen am Darmcanal nach der Senn'schen Methode mit resorbirbaren Platten 26 seitliche Darmanastomosen mit 7 Todesfällen (27 pCt.) ausgeführt worden. Speciell nach der Resection in Folge von eingeklemmten Brüchen fand die Operation nach der Senn'schen Methode 5 mal mit 2 Todesfällen statt. In einem Falle war der Tod die Folge der nicht genügend ausgiebigen Resection; dabei soll nach der Aussage des Operators die Lage des Patienten derart verzweifelt gewesen sein, dass die Operation auf keine andere Weise, ohne das Risiko den Kranken auf dem Operationstische sterben zu sehen, vorzunehmen war. In dem anderen Falle erfolgte der Tod eines technischen Fehlers wegen, wie der Operateur selber zugiebt. Zählen wir zu den 5 Fällen noch den unsrigen (in welchem, so weit mir bekannt, zum ersten Male die vegetabilischen Platten zur Bildung der Darmanastomose nach der Resection in Folge eines eingeklemmten Bruches in Anwendung kamen), so erhalten wir 6 Fälle mit 2 Todesfällen. Die Zahl ist natürlich noch zu klein, um irgend welche Schlussfolgerungen zuzulassen; die Resultate der Operation stehen jedoch nicht den Resultaten der Resection mit der Kreisnaht nach. v. Barącz meint, dass bei eingeklemmten Brüchen, bei welchen nach der Resection eine Verschiedenheit in den Lumina der Darmstümpfe keine Seltenheit ist, die Bildung der seitlichen Darmanastomose nach Senn öfters Verwendung finden

wird. Ich bin mit v. Barącz einverstanden und glaube, dass nach der Einführung der vegetabilischen Platten sich dieser Operation ein noch weiteres Gebiet erschliessen wird.

Zum Schluss muss ich noch erwähnen, dass zum Verbinden der Darmenden nach der Resection Landerer¹⁾ in der allerneuesten Zeit vegetabilische Cylinder aus Kartoffeln oder Kohlrüben als Ersatz für den Murphy'schen Knopf empfiehlt. Die Thierversuche hätten gute Resultate ergeben; an Menschen sei diese Methode vom Autor jedoch noch nicht erprobt worden. Landerer fand, dass die Cylinder am 3. bis 4. Tage noch fest an Ort und Stelle sitzen und nur ihre Farbe verändert haben, und dass sie nach 5—6 Tagen verdaut werden. Nach 8—10 Tagen findet sich im Darmcanal keine Spur von ihnen. Die Versuche Landerer's bestätigen die Meinung von Dawbarn und v. Barącz über die Verwendbarkeit der vegetabilischen Gewebe in der Magendarmchirurgie und bestärken uns noch mehr in der Ansicht, dass diese Gewebe einer verbreiteten Verwendung in der Bauchhohlenchirurgie harren.

¹⁾ Centralblatt für Chirurgie. 1895. No. 13.

XLIV.

Ueber retroperitoneale Lymphcysten.

Von

Dr. Albert Narath,

Assistent der Klinik Gussenbauer in Wien¹⁾.

(Hierzu Taf. XI, Fig. 1—5 und 3 Abbildungen im Text.)

Liest man die einschlägige Literatur über die subserösen Cysten des Abdomens durch, so bemerkt man, dass die Begriffe „mesenterial“ und „retroperitoneal“ häufig gar nicht scharf von einander geschieden werden. Das mag darin seinen Grund haben, dass Uebergangsformen vorkommen, welche der Bestimmung ihrer ursprünglichen topographischen Lage grosse Schwierigkeiten bereiten. So kann eine mesenteriale Cyste, die sich stark vergrössert, schliesslich mehr oder weniger die hintere Bauchwand berühren, oder es kann eine gerade an der Radix eines Gekröses entstandene retroperitoneale Cyste hauptsächlich zwischen die beiden Gekröseblätter hineinwachsen und so mesenterial werden. Ist die betreffende Geschwulst nicht durch längere Zeit während ihres Wachstums beobachtet worden, so wird es auch vom anatomischen Standpunkte aus mitunter schwer halten anzugeben, ob eine mesenteriale oder retroperitoneale Cyste vorliegt. Diese zweifelhaften Fälle, die ich an einer anderen Stelle erörtern will, schliesse ich aus dem Rahmen unserer Betrachtung aus und werde hier nur jene Cysten berücksichtigen, die retroperitoneal entstanden und unzweifelhaft retroperitoneal geblieben sind. Derartige Tumoren kommen zu beiden Seiten der Wirbelsäule vor, hauptsächlich in der Umgebung der Nieren. Sie sitzen der hinteren Bauchwand breit auf und schieben

¹⁾ Auszugsweise vorgetragen am 4. Sitzungstage des XXIV. Congresses der Deutschen Gesellschaft für Chirurgie zu Berlin, 20. April 1895.

die Lamina parietalis peritonei vor sich her. Manche von ihnen erreichen eine erhebliche Grösse und können dann so wie Nierengeschwülste das Colon ascendens oder descendens nach vorne drängen, wobei sich die beiden Gekröseblätter entfalten und den Tumor im Vereine mit der Lamina parietalis vorne überkleiden. Auf diese Weise kann schliesslich das Gekröse aufgebraucht werden und dann liegt das Colon dicht auf der Cystenwand, der Tumor ist aber noch immer retroperitoneal.

Die meisten retroperitonealen Cysten nehmen von den Nieren, vom Pankreas und vom weiblichen Genitale ihren Ursprung und stellen Geschwülste dar, die anatomisch und klinisch genau untersucht wurden, so dass ihre Diagnose keine besondere Schwierigkeiten bieten dürfte. Dagegen lassen sich die übrigen cystischen Tumoren des retroperitonealen Raumes nach dem bisher vorliegenden spärlichen Materiale ihrer Natur nach klinisch kaum mit einiger Wahrscheinlichkeit erkennen. Sehen wir von den Abscessen, die diagnostisch auch noch in Betracht kämen, ab, so können wir fünf verschiedene Cystenformen unterscheiden: Seröse, Dermoid-, Echinococcus-, Blut- und Lymph- respective Chylus-Cysten. All diese bis jetzt beschriebenen Cysten waren einkammerige. Mehrkammerige cystische Bildungen fanden sich in soliden Tumoren, wie Fibromen und Sarkomen.

Von den genannten einkammerigen Cysten scheinen die „serösen“ die häufigsten zu sein. Sie wurden genau beschrieben von Przewoski¹⁾, Köberle²⁾ und Obalinski³⁾. Ersterer untersuchte sie anatomisch und trachtete ihre Entstehungsart aufzudecken, die beiden letzteren bemühten sich die klinischen Erscheinungen festzustellen. Das bis jetzt Bekannte fasst Obalinski in einer Reihe von Schlussätzen zusammen, die ich im Auszuge hier wiedergebe.

Die serösen retroperitonealen Cysten, die ebenso oft bei Männern wie bei Frauen vorkommen, sind zwar nicht häufig, bilden aber immerhin keine so grosse Rarität als angenommen wurde.

¹⁾ Przewoski, Ueber seröse retroperitoneale Cysten. *Gazeta Lekarska*. 1889. 820. (polnisch.)

²⁾ Köberle, Séance de la Soc. de méd. de Strasbourg vom 15. Nov. 1875. Ref. bei Obalinski.

³⁾ Obalinski, „Ueber seröse retroperitoneale Cysten“. *Wiener klin. Wochenschrift*. 1891. No. 89. S. 719.

Sie liegen grösstentheils in der Nähe der Nieren, und es ist mit grosser Wahrscheinlichkeit nach Przewoski anzunehmen, dass sie aus den Wolff- und Müller'schen Körpern ihren Ursprung nehmen. Die Cysten machen nur Beschwerden, wenn sie sehr gewachsen sind (Digestions- und Kreislaufstörungen, Organverdrängungen). Oft wissen die Patienten nichts von der Existenz der Cysten, daher diese bisweilen zufällige Befunde bei Sectionen sind. Die Wände erscheinen dünn, sind aber stark, und durch lockeres Bindegewebe vom Peritoneum, den Bauch- und Beckenorganen sowie von der hinteren Bauchwand abgegrenzt, wodurch die totale Entfernung dieser Geschwülste bedeutend erleichtert ist. Der Inhalt besteht aus einer wasserhellen Flüssigkeit, die viel Salze aber wenig Eiweiss enthält.

Die übrigen retroperitonealen Cysten sind schon um vieles seltener als die serösen. So konnte ich von den Dermoidcysten blos zwei auffinden. Sie können zu bedeutender Grösse heranwachsen. So enthielt die von Zweifel¹⁾ exstirpirte Cyste über 20 Pfund fettigbreiiger Massen und reichte vom Zwerchfell bis in den Beckenraum hinab, die linke Niere vor sich her bis in den Douglas'schen Raum schiebend. Der zweite Fall war von Bardenheuer²⁾ durch Renalschnitt entfernt worden. Möglicherweise gehört der von König³⁾ operirte Tumor auch hieher, obwohl er ihn einen „mesenterialen“ nennt. Vorher diagnosticirt war keine von den Cysten.

Solitäre retroperitoneale Echinococcus cysten sind bloss zwei beschrieben worden, die eine von Spiegelberg⁴⁾, die andere von Smith⁵⁾. Beide stellten einkämmerige Säcke dar und hatten eine bedeutende Grösse erreicht.

Von retroperitonealen Blutcysten sind ebenfalls nur zwei mitgetheilt worden, die sich übrigens wesentlich von einander unterscheiden. Mery⁶⁾ beobachtete eine mehr als kopfgrosse,

¹⁾ Zweifel, Centralblatt für Gynäkologie. 1888. S. 439.

²⁾ Bardenheuer, Der extraperitoneale Explorativschnitt. S. 680.

³⁾ König, Lehrbuch der spec. Chirurgie. 5. Aufl. 2. Bd. S. 222.

⁴⁾ Spiegelberg, Beiträge zur diagnostischen Punction bei abdominalen Flüssigkeitsansammlungen. Archiv f. Gynäkologie. 1872. Bd. III. S. 272.

⁵⁾ Smith, Brit. Med. Journ. 1868. Febr. 1.

⁶⁾ Mery, Kyste sanguin de l'hypocondre droit, consécutif à un traumatisme. Progrès méd. 1885. No. 39. Ref. Centralbl. f. Chir. 1886. No. 15. p. 269.

2¹/₂ Liter serosanguinolenter Flüssigkeit und alte Blutgerinnsel enthaltende Cyste mit allseitig vorhandener, fibröser reich vascularisirter Wand. Die Cyste sass in der rechten Lumbargegend fest zwischen Niere und Leber, beide verdrängend und soll auf einen Stoss hin entstanden sein. Schönwerth¹⁾ berichtet über eine kindskopfgrosse Cyste im linken Ileo-Psoas, die angeblich nach einer Prellung aufgetreten war, und die er für ein abgekapseltes Hämatom hält. Sie enthielt eine trübe, gelbliche, dickliche Flüssigkeit mit vielen Fettzellen und Cholestearincrystallen und hatte eine derbe 5 Mm. dicke Wand. Diese Cyste kann man wohl kaum mehr als eine subseröse bezeichnen.

Ebenso spärlich ist die Literatur der wirklich retroperitonealen Lymph- respective Chyluscysten. Sie beschränkt sich auf einige wenige Angaben, wenn man den Begriff retroperitoneal mit der oben angegebenen Einschränkung aufrecht erhält. Bevor ich auf dieselben eingehe, will ich über zwei derartige Cysten, die ich selbst zu beobachten Gelegenheit hatte, ausführlich berichten.

Der erste Fall betraf einen 52jährigen Mann aus Bulgarien, der sich am 24. Juli 1893 auf die Klinik Nothnagel aufnehmen liess wegen einer Geschwulst im Bauche.

Die Anamnese ergab, dass Patient nach keiner Richtung hin hereditär belastet war. An durchgemachte Kinderkrankheiten weiss er sich nicht zu erinnern; er soll überhaupt nur einmal in seinem Leben ernstlich krank gewesen sein, und zwar im Jahre 1863, in welchem er einen Typhus durchmachte. Sonst litt er ab und zu an leichtem, bald vorübergehenden Fieber und an Frostschauder, was ihm jedoch niemals Grund zur Unterbrechung seiner gewohnten Beschäftigung als Wirth gab.

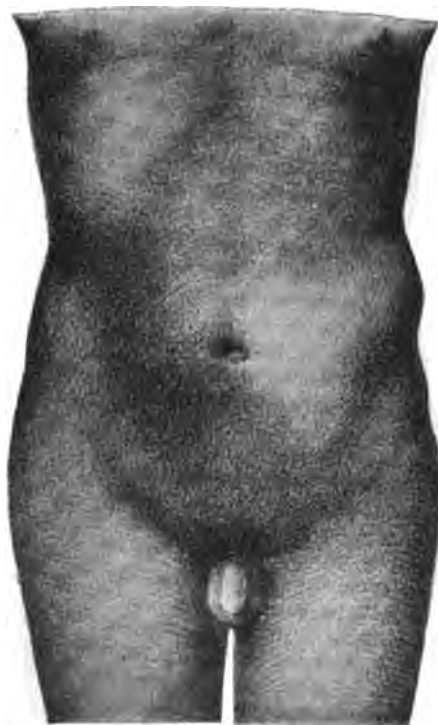Sein gegenwärtiges Leiden begann angeblich erst im Januar 1893. Pat. hatte sich damals im allgemeinen wohl gefühlt und musste, Berufspflichten nachkommend, längere Zeit im Freien bei starker Kälte thätig sein. Die sich hierbei zugezogene leichte Verkühlung sah Patient als Grund des Auftretens von leichten Schmerzen in der Gegend des linken Hypochondriums, besonders bei längerem Umhergehen, sowie als Grund für das Entstehen einer kleinen Geschwulst an, die er während dieser Zeit zum ersten Male in der genannten Gegend verspürte. Die Geschwulst wuchs in der folgenden Zeit langsam aber stetig, bereitete aber dem Patienten dabei keine Beschwerden. Erst in der letzten Zeit war das Wachsen der Geschwulst ein rascheres und verursachte Schmerzen im linken Hypochondrium, sowie in der linken Nierengegend. Diese Schmerzen traten anfangs nur bei stärkeren körper-

¹⁾ Schönwerth, Ueber einen seltenen Fall von retroperitonealer Cyste. Münchener med. Wochenschrift. 1895. No. 2. S. 28.

lichen Anstrengungen, später auch bei leichteren auf, verschwanden aber stets, wenn sich Patient ruhig verhielt.

Von Seiten des Magendarmcanales hatte Patient keine besonderen Beschwerden, mit Ausnahme von leichter Stuhlverhaltung, die schon vor dem Auftreten der Geschwulst bestand. In der letzten Zeit wurde der Kranke häufig von intensiv auftretendem Durstgeföhle belästigt, ohne dass Polyurie oder das Gefühl des Heisshungers vorhanden gewesen wäre. Sonst war das subjective

Fig. 1.



Fall 1. Configuration des Bauches vor der Aufblähung des Dickdarmes.
(Gez. nach der Natur.)

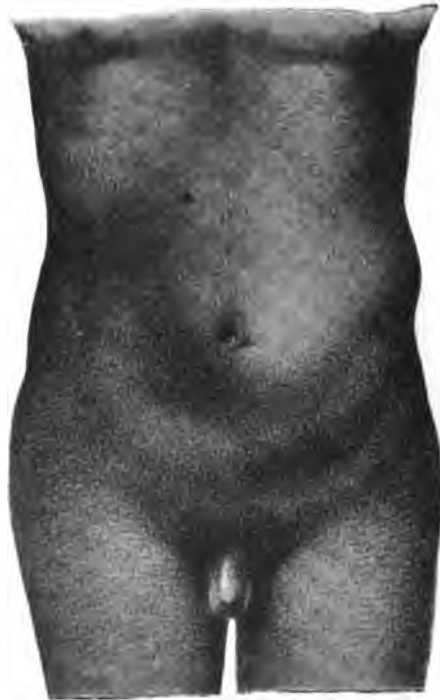Befinden ein ganz gutes, er fühlte sich nicht matter als früher und soll auch nicht abgemagert sein. Nur das stete Wachsen der Geschwulst veranlasste ihn die Klinik aufzusuchen.

Lues wird nicht, Potus im geringen Grade zugegeben. Zu erwähnen wäre noch, dass Patient in seiner Wohnung mehrere Hunde hielt, wovon einer oft bei ihm im Bette schlief und ihn auch öfters im Gesichte ableckte.

Auf der Klinik Nothnagel wurde folgender Status aufgenommen: Der

55,7 kg schwere Patient ist von grosser Statur, ziemlich kräftigem Knochenbau, jedoch schlaffer Musculatur und fast vollständig geschwundenem Panniculus. Allgemeine Hautdecke blass, bräunlich pigmentirt, Temp. normal; Arterien geschlängelt, Wandungen rigide, Rohr mässig weit, Spannung nicht erhöht, Frequenz 76. Respiration costo-abdominal, rhythmisch, mit beiden Thoraxhälften gleichmässig, Frequenz 16 in der Minute. Kopf brachycephal, Gesicht stark eingefallen, Gesichtshaut stark pigmentirt; Augen etwas halonirt; Pupillen

Fig. 2.



Fall 1. Configuration des Bauches nach der Aufblähung des Dickdarmes.
Das + bezeichnet die Gegend des Magens. (Ges. nach der Natur.)

gleichweit, reagiren träge auf Licht und Accomodation. Zunge feucht, nicht belegt, Hals lang, schmal, Gruben stark ausgeprägt. Thorax mittellang, schmal, flach, Intercostalräume deutlich, Rippenansätze scharf vortretend. Herzspitzenstoss im 5. Intercostalraum, einwärts von der Mamillarlinie sichtbar und fühlbar. Die Percussion ergibt normalen Lungenschall, über beiden Lungen gleichartig, rechts in der Mamillarlinie bis zur 6., in der mittleren Axillargegend bis zur 7. Rippe hinabreichend. Links beginnt die Herz-

dämpfung im 4. Intercostalraume und breitet sich normal aus. Der Lungenschall reicht in der linken Mamillarlinie bis zum oberen Rande der 8. Rippe. Hinten gehen die Lungenflügel gleichweit nach abwärts, bis in die Höhe der 10. Rippe. Bei der Auscultation vorne und in den Seitenpartien der Lunge allenthalben vesiculäres In- und Expirium mit vereinzelt hörbarem Schnurren und Giemen. Rückwärts über den Spitzen vesiculäres Athmen mit trockenen Rasselgeräuschen, hinten unten hie und da Schnurren und Giemen. Herztöne über allen Ostien rein.

Abdomen in seiner Configuration ganz unregelmässig. (Fig. 1.) Das linke Epigastrium in toto, das rechte zum grössten Theile über dem Thoraxniveau. Linkes Hypochondrium, Epi- und Mesogastrium stark vorgewölbt, gegen das Hypogastrium derselben Seite allmählich abfallend. Das rechte Epigastrium, sowie der über dem Nabel gelegene Theil des Mesogastrium ebenfalls vorgewölbt, doch weniger stark als links. Abflachung gegen das rechte Hypochondrium und die untere Partie des Mesogastrium. Bei der Inspection von rückwärts fällt dem Beobachter die Vorwölbung der ganzen linken Nierengegend und der linken Flanke auf. Die Vorwölbung verschwindet bei rechter Seitenlage des Patienten und an ihre Stelle tritt nun eine grubige Vertiefung, während die Vorwölbung der vorderen Bauchwand an Deutlichkeit zunimmt. Entsprechend der angegebenen Vorwölbung lässt sich palpatorisch eine über mannskopfgrösse Geschwulst nachweisen, deren Grenzen nicht scharf bestimmbar sind. Nach oben verliert sie sich unter dem Rippenbogen, nach links reicht sie bis in die Nierengegend, nach unten besitzt sie einen schmäleren Antheil, der sich fast bis zur Mitte des Poupartischen Bandes erstreckt. In der Mittellinie breitet sich der Tumor vom Processus xyphoideus an bis etwa 3 Querfinger unterhalb des Nabels aus. Nach rechts zu begrenzt er sich mit einer convexen Linie, deren Pol in der verlängerten rechten Mamillarlinie etwa 2 Querfinger breit unter dem Rippenbogen gelegen ist.

Die Consistenz dieses Tumors erweist sich als elastisch und lässt sich allenthalben über demselben Fluctuation hervorbringen. Es ist noch eine deutliche Fluctuationswelle zu verspüren, wenn man die eine Hand vorne auflegt und mit der anderen hinten die Vorwölbung in der Nierengegend erschütteret. Es besteht keine respiratorische Verschiebbarkeit, auch lässt sich der Tumor weder seitlich, noch nach oben oder unten aus seiner Lage bringen.

Die Percussion ergibt über dem Tumor allenthalben gedämpften Schall. Die Leberdämpfung beginnt in der rechten Mamillarlinie an der 6. Rippe, erscheint nach abwärts zu jedoch nicht sicher feststellbar, da der Schall an der 8. Rippe bereits gedämpft tympanitisch ist und in diesem Timbre nach abwärts immer mehr zunimmt. Unterhalb des rechten Rippenbogens ist der Schall etwa 2 Finger breit nach unten und medialwärts bis gegen die rechte Tumorgrenze deutlich tympanitisch, von leicht metallischem Beiklang, lebhaft an Magenschall erinnernd. Die Milzdämpfung beginnt in der mittleren Axillarlinie links an der 8. Rippe und ist ihre untere Grenze nicht genau zu bestimmen, da sie in die vom Tumor verursachte Dämpfung übergeht. Doch kann man an der 10. Rippe eine Linie feststellen, an welcher die weniger intensive

Milzdämpfung an die sehr intensive Tumordämpfung anstösst. Ueber den sonstigen Abdominaltheilen ist der Percussionsschall deutlich tympanitisch.

An den unteren Extremitäten nichts Pathologisches. Von Seiten des Nervensystems keine Abnormitäten.

Die tägliche Harnmenge schwankt zwischen 300 und 1100 Cctm, das spec. Gewicht zwischen 1014 und 1020, Reaction schwach sauer, Eiweiss, Zucker, Aceton, Acetessigsäure und Gallenfarbstoffe fehlen, Indican nicht beträchtlich vermehrt.

Um das Verhältniss des Dickdarms zum Tumor festzustellen, wurde jener vom Rectum aus durch Einleiten von Kohlensäure aufgebläht. (Fig. 2.) Man sah nach einiger Zeit in der rechten Fossa iliaca einen Darmwulst aufsteigen gegen die Spina anterior superior dextra und von da ab sich in nach unten convexem Bogen längs der unteren Tumorgrenze quer über das Abdomen fortsetzen bis zur Gegend der linken Spina anterior superior. Der Darm deckte dabei den unteren schmalen Fortsatz der Geschwulst. An der Spina bog der Darmwulst wieder medialwärts ab und verlief dicht oberhalb des Poupartischen Bandes bis in die linke Regio pubica. Mit sehr grosser Wahrscheinlichkeit konnte man annehmen, das Colon ascendens, transversum, descendens, sowie die Flexura sigmoidea durch die Aufblähung sichtbar gemacht zu haben. Ebenso wichtig war es, die Lage des Magens zu bestimmen. Die oben angegebene tympanitische Zone zwischen Tumor und Leber wurde von vorneherein als vom Magen herrührend gedeutet. Sie wechselte an Grösse, ihre Grenze schwankte namentlich in der Richtung nach rechts unten, aber auch nach oben zu, so dass manchmal die Leberdämpfung ganz verschwand und der Lungenschall direct in die Zone des tympanitischen Schalles überging. Eine Aufblähung des Magens brachte keine wesentlichen Veränderungen in der Ausbreitung der fraglichen tympanitischen Zone, dagegen liess sich innerhalb des genannten Bezirks deutlicher Metallbeiklang des tympanitischen Schalles bei Stäbchen-Plessimeterpercussion nachweisen. Ich glaube, dass man mit grosser Wahrscheinlichkeit annehmen konnte, wirklich die Lage des Magens festgestellt zu haben.

Da bei der Stellung der Diagnose auch eine Pankreaszyste in Betracht kommen konnte, so machte man am 27. Juli einen Versuch zum Nachweise alimentärer Glykosurie. Patient bekam um 10 Uhr 15 Min. die erste, um 10 Uhr 30 Min. die zweite Tasse Thee, beide mit 100 gr. Dextrose versetzt. Um 12 Uhr 20 Min. wurden 250 Cctm. Harn gelassen vom spec. Gewicht 1019. Trommer positiv, quantitativ 0,19 pCt. Zucker. Die um 3 Uhr 5 Min. gelassene Menge Harn von 300 Cctm. und 1009 spec. Gew. ergab bei der Trommerschen Probe negatives Resultat. Ebenso war in den später aufgefangenen Harnproben kein Zucker mehr zu finden. Es war also thatsächlich ein geringer Grad von alimentärer Glykosurie vorhanden.

Die Diagnose stiess jetzt auf bedeutende Schwierigkeiten. Herr Dr. Lorenz, Assistent der Klinik Nothnagel, dem ich für die lebenswürdige Ueberlassung des Falles hiermit wärmstens danke,

und ich zogen damals nur drei Arten von Geschwülsten in Betracht, da wir die übrigen oben erwähnten retroperitonealen seltenen Tumoren nicht kannten. Wir dachten an Hydronephrose, Echinococcus und an Pankreascyste. Einige Befunde sprachen für, andere gegen jede der Cystenarten, wie ich es später auseinandersetzen werde. Um Klarheit zu bekommen, machten die Herren der internen Klinik eine Probepunction hinten durch die Vorwölbung der Nierengegend und entleerten eine geringe Menge leicht getrübt, etwas röthlich schimmernder Flüssigkeit. Die rothe Verfärbung rührte wahrscheinlich von beigemengtem frischen Blute her, das durch die Punction in die Flüssigkeit gerathen war. Centrifugirt sedimentirten auch die geformten Blutbestandtheile, die Flüssigkeit blieb jedoch leicht weisslich, milchig getrübt. Dass diese Trübung von feinsten Fetttröpfchen herrührte, war mikroskopisch leicht nachzuweisen. Nachdem man die Flüssigkeit mehrere Stunden hatte stehen lassen, wurde sie gelatinös, und nun konnte man unter dem Mikroskope Büschel von feinsten Fibrinfäden erkennen, zwischen denen die Fetttröpfchen vertheilt waren. Die Flüssigkeit zeichnete sich ausserdem durch ihren sehr grossen Eiweissgehalt aus. Mit Essigsäure und Ferrocyankali versetzt, erhielt man von der verdünnten Flüssigkeit einen dicken compacten Niederschlag. Auch die Kochprobe, sowie die Salpetersäureprobe gaben noch bei starker Verdünnung ein positives Resultat. Kochte man die verdünnte Flüssigkeit, filtrirte sie, versetzte sie mit Salpetersäure und filtrirte wieder die Phosphate ab, so erhielt man nur ganz leichte Silberreaction.

Im Sediment fanden sich rothe und diesen ungefähr an Zahl entsprechende weisse Blutkörperchen, ferner Fetttröpfchen. Es fehlten Cholestearinblättchen, Haken und Epithelgebilde. Dagegen konnte man bei öfterer Untersuchung hie und da vereinzelt grössere Lymphzellen constatiren.

Der Befund liess jetzt wohl den Echinococcus mit Sicherheit ausschliessen, doch brachte er keine definitive Entscheidung, ob die Geschwulst vom Pankreas oder von der Niere ausginge. Da jedoch Patient zur Operation drängte, konnten keine weiteren Versuche gemacht werden.

Der Kranke wurde am 2. August auf die Klinik Billroth transferirt und daselbst am 4. August operirt, nachdem er in den letzten Tagen sichtlich verfallen war. Bei der Schwäche des Patienten, bei der grossen Ausdehnung der

Geschwulst und bei der ganz zweifelhaften Diagnose konnte wohl an eine Exstirpation der Geschwulst nicht leicht gedacht werden. Ich hielt es für das Rationellste, die Cystenwand in die Bauchwunde einzunähen, zu eröffnen und eine Fistel zu etabliren. Der geeignetste Ort hierfür schien mir die vorgewölbte Lumbargegend zu sein, schon deshalb, weil man das Peritoneum nicht zu eröffnen brauchte. Ich machte einen Schrägschnitt wie zur Nierenexstirpation. von der 12. Rippe nach vorne und unten ziehend, durchtrennte Haut, Musculatur und Fascie, schob die im unteren Wundwinkel gerade sichtbare Umschlagstelle des Peritoneum parietale nach vorne zu und legte die Cystenwand frei. Von der linken Niere war nichts zu sehen, was mich wieder in der Meinung, eine Nierencyste vor mir zu haben, bestärkte. Nachdem die Cyste mit einem dicken Trocart punktiert und circa 4 Liter Flüssigkeit entleert worden waren, eröffnete ich sie breit, und nähte sie an Haut und Musculatur an. Als ich nun mit der Hand in die Cystenöhle eingegangen, um das Innere abzutasten, constatirte ich zunächst, dass etwa in einer Tiefe von 10—15 Ctm. vorne und hinten eine von oben nach unten streichende Falte gegen das Lumen zu vorsprang. Nachdem man diese passirt, kam man in eine grosse Höhle. Ich konnte deutlich die Wirbelsäule abtasten, ebenso die Bauchorta. Die Hand drang nach rechts mehrere Querfinger über die Wirbelsäule hinaus und fühlte nach unten zu den linken Darmbeinteller. Die linke Niere war nicht zu tasten. Die Geschwulst repräsentirte sich also als eine einkammerige Cyste, die vollständig retroperitoneal lag und auch den normalen Platz der Niere für sich in Anspruch nahm. Die Innenwand schien ziemlich glatt zu sein, nur hie und da waren kleine Excrescenzen, Verdickungen und Falten zu tasten. In den Sack wurde ein dickes, ungefähr 20—25 Ctm. langes Drain und ein Jodoformgazestreifen eingelegt. Aseptischer Verband.

Die entleerte Flüssigkeit sah etwas anders aus als die mehrere Tage vorher durch Punction man gewonnene. Sie zeigte sich stark getrübt von schmutzig gelbgrünlicher Farbe, enthielt auch grosse Mengen von Eiweiss, jedoch kein Cholestearin auch keine gröberen Gewebspartikeln oder Bröckeln.

Obwohl der Eingriff ein verhältnissmässig geringer und die Blutung ganz unbedeutend war, Patient auch nicht viel Choroform bekommen, collabirte er sichtlich. Er erbrach oft, sein Gesicht war cyanotisch, der Puls klein, Temperatur etwas erhöht.

Am nächsten Tage (5. August) nahmen die Erscheinungen zu, die Athmung wurde frequent. Die Temperatur stieg auf 38.

Am 2. Tage nach der Operation dauerte das Erbrechen noch immer fort, die Zunge fühlte sich trocken an, die Temperatur betrug früh 38, Abend 38,7. Im Gesichte trat ein ganz eigenthümlicher Farbenton auf; es sah schmutzig dunkelbraun aus und hatte einen cyanotischen Stich. Wegen leichter Schmerzhaftigkeit in der Operationsgegend wurde der Verband gewechselt, einige Hautnähte entfernt, worauf wenige Tropfen Eiter zum Vorschein kamen.

Am 3. Tage post operationem wurde 38,2 und 38,5 gemessen, Eiterung so gering wie am vorhergehenden Tage.

Trotzdem werden alle Nähte entfernt und die Buchten und Taschen

zwischen den Muskeln sorgfältig mit Jodoformgaze ausgelegt. Stuhlverhaltung, andauerndes Erbrechen, Patient collabirte immer mehr trotz Excitantien. Abends war der Puls kaum mehr fühlbar.

Am 8. August trat um 2³/₄ Uhr früh am 4. Tage nach der Operation der Tod ein.

Die Leiche wurde von Professor Kolisko obducirt, dem ich folgenden Befund verdanke.

Der Körper gross, ziemlich kräftig gebaut, sehr mager, blass mit bräunlichem Stiche, der namentlich im Gesichte auffallend ist. In der linken Lumbargegend eine schief von aussen oben nach innen unten ziehende bei 10 Ctm. lange Wunde, an deren Peripherie die dicke Wand eines eröffneten Sackes ringsum eingnäht war. Zellgewebe im Bereich der Wunde und von da gegen das Becken zu eitrig infiltrirt.

An den Halsorganen nichts Besonderes.

Die Lunge an den Spitzen adhärent, beide ziemlich blutreich, namentlich in den Unterlappen. In den hinteren Partien des linken Unterlappens sind einige luftleere bis haselnussgrosse, dunkelgraurothe, lobuläre pneumonische Herde eingesprengt. Das Herz contrahirt und starr, sein Fleisch erblasst und etwas verquollen. Die Leber etwas geschwellt und weicher. Die rechte Niere normal gelagert, etwas weicher, in der Rinde erbleicht und verquollen. Das Quercolon ist im grossen Bogen sammt Netz herabgeschlagen und verdeckt die Eingeweide. Nachdem es zurückgeschlagen ist, gewahrt man zwischen Wirbelsäule und dem contrahirten, nach aussen gedrängten Colon descendens eine das Peritoneum vorwölbende, retroperitoneal gelagerte, schlaff sich anfühlende Geschwulst, welche jenem oben erwähnten, durch die Wunde eröffneten Sacke entspricht, der etwa die Grösse eines Kindskopfes zu haben scheint. Die linke Niere liegt an der oberen Peripherie dieses Sackes, durch ihn in die Zwerchfellkuppe hinaufgedrängt. Sie ist ähnlich der rechten beschaffen, ist mit einem normal grossen Becken und einem an der inneren hinteren Peripherie des Sackes herabziehenden, normal weiten Ureter ausgestattet. Die Harnblase ist contrahirt und leer, ihre Schleimhaut ist etwas injicirt, die Ureterenmündungen sind an den normalen Stellen sichtbar und beide Ureteren bis in die Becken wohl sondirbar. Die Prostata ist normal gross, in ihren Sinus münden die beiden Ductus ejaculatorii, welche ebenso wie die beiden Vasa deferentia so erweitert sind, dass man mit einer 1 Mm. dicken Sonde sehr leicht bis auf 10 Ctm. lange Strecken sondiren kann, ebenso sind die Ausmündungen der Samenblasen und das Lumen dieser selbst erweitert. Der Inhalt ist eine krümelige Samenflüssigkeit. Jenseits der erweiterten Stelle der Vasa deferentia sind dieselben wieder normal weit und verlaufen normal zum Leistenring. Hoden und Nebenhoden beiderseits normal. Im Magen eine hämorrhagische Flüssigkeit, Magenschleimhaut mit zahlreichen, schwarzbraunen Erosionen behaftet. Darminhalt normal, ebenso die Wand. Nebennieren verfettet, die linke durch den Sack etwas von der Niere nach innen abgedrängt. Pankreas normal, nach oben gedrängt.

Die Präparation des Sackes ergibt Folgendes: Der Sack hat ungefähr

die Grösse des Kopfes eines neugeborenen Kindes, enthält durch die Wunde eingeführte Gazetampons. Wand etwa 1 Mm. dick, von festem, fibrösem Gewebe gebildet. Innenfläche zeigt im hinteren Umfange einige leistenartig vorspringende Stränge, ist sonst allenthalben glatt, weiss mit warzigen Unebenheiten, etwa wie eine mamellonirte Magenschleimhaut. An den leistenartig vorspringenden Strängen hängen einige haardünne Fäden, an deren Enden kolbige, weisse, harte Anschwellungen sitzen. Am oberen Pol des Sackes ziehen die linkseitigen Nierengefässe, etwas hinaufgedrängt, zu der mit dem unteren Pole nach aussen gedrängten hochliegenden Niere. Die Vena spermatica interna zieht über die Vorderfläche des Sackes und ist ihr Verlauf an der Innenfläche des Sackes durch einen schwachen, leistenartigen Vorsprung markirt. Die Arteria spermatica interna entspringt an der Vorderfläche der Aorta und verläuft in gewöhnlicher Weise. Der linke Ureter ist durch den Sack weit nach aussen gedrängt und zeigt an seiner Schleimhaut nur an der am weitesten nach aussen liegenden Stelle Injection. Die Obductionsdiagnose lautete: *Septicaemia ex phlegmone telae cellulosa retroperitonealis in regione lumbali sinistra post incisionem et fixationem sacci cystici retroperitonealis (probabiliter cystidis lymphaticae). Pneumonia lobular. sinistra.* Die Cystenwand wurde für eine mikroskopische Untersuchung aufgehoben, gerieth aber leider in Verlust.

Der eigenthümliche Befund unseres Falles forderte zu einem näheren Studium auf. Eine genaue Durchsicht der Literatur ergab, dass zwar eine grössere Zahl von ähnlichen Cysten in den Mesenterien beobachtet wurden, aber bloss eine einzige im retroperitonealen Raume. Sie wurde von Kilian im Jahre 1886 in der Berliner klinischen Wochenschrift (No. 25 p. 407) ausführlich beschrieben und hatte mit unserer in Bezug auf Grösse, Lage und Inhalt grosse Aehnlichkeit. Sie fand sich bei einer älteren, abgemagerten Frau in der rechten Oberbauchgegend dicht an der Leber und modellirte das Abdomen so wie bei unserem Patienten. In gleicher Weise überschritt sie oberhalb des Nabels die Mittellinie und prominirte am stärksten in der Höhe des Nabels (nach aussen von ihm). Beide waren wenig oder gar nicht beweglich, zeigten äusserst deutliche Fluctuation, und führten wegen ihrer Grösse zur Verdrängung der Nachbarorgane.

Bei der Kilian'schen Patientin war das Colon ascendens vor der Geschwulst und verlief von rechts unten nach links oben, bei unserem Patienten lag das Colon descendens vorne, es hatte aber auch eine beträchtliche Verschiebung des Colon transversum stattgefunden, da es tief unten das Endstück des Tumors querte. In beiden Fällen sass der Magen oben medial, die Geschwulst selbst reichte

bis an die vordere Bauchwand heran und zwang das Convolut der Dünndärme die andere Bauchhälfte aufzusuchen. Von grosser Wichtigkeit scheint mir das Verhalten der Niere zu sein, weil man aus ihrer Lage zum Tumor den ursprünglichen Sitz dieses mit grosser Wahrscheinlichkeit erkennen kann. Kilian giebt an, dass die Niere vor der Geschwulst lag und dass ihr Hilus nach links sah, bei unserem Patienten sass die Niere hoch oben am Zwerchfell mit schräger Längsaxe, da ihr unterer Pol nach aussen abgewichen.

Im ersteren Falle entstand die Geschwulst im retrorenalen Zellgewebe und hob die Niere direct nach vorne; im zweiten Falle ist der Ursprungsort der Cyste unter der Niere zu suchen, da diese hinauf gegen das Zwerchfell gedrängt wurde. Ja es lässt sich für unsere Geschwulst der ursprüngliche Sitz noch viel genauer angeben. Wenn man bedenkt, dass der Ureter nach aussen gedrängt hinter der Cyste verlief, die verlängerten Nierengefässe am oberen Rande schräg zur Niere hinaufzogen, diese selbst am unteren Pole nach aussen abwich und endlich die Vena spermatica vor der Cyste hinaufzog zur Vena renalis, so lässt dieser Befund doch nur die eine Deutung zu, dass die Cyste anfangs dicht unter den Nierengefässen medial von der Niere zwischen Ureter und Vena spermatica interna sass. Man trifft dort auf Theile des linken Plexus lymphaticus lumbalis, in den die Lymphgefässe der Nieren einmünden, sowie auf einzelne lumbale Lymphdrüsen. Möglicherweise ging unser Tumor aus den erwähnten Theilen des Lymphgefässsystems hervor. Kilian meint, dass seine Cyste aus dem Ductus thoracicus entstanden, was wohl ziemlich unwahrscheinlich ist.

Man sollte meinen, dass die erhebliche Verdrängung des Magens, des Darms und der Niere zu functionellen Störungen dieser Organe geführt hätte. Beschwerden waren jedoch in ganz geringem Maasse bei unserem Patienten vorhanden. Sie bestanden in Schmerzen im Hypochondrium und in der Nierengegend beim Arbeiten, sowie in Stuhlverstopfung; Magenerscheinungen liessen sich nicht constatiren. Kilian's Patientin hingegen litt an heftigen Magenschmerzen und Erbrechen, es stellte sich „Rückenweh“ ein und zum Schluss Durchfall. Diese stürmischeren Symptome sind wohl auf das rasche Wachsthum der Cyste zurückzuführen.

Beide Cysten waren einkämmerig, hatten vorne einen peritonealen Ueberzug, sassens retroperitoneal breit der hinteren Bauchwand auf

und occupirten davon dieselben Stellen, denn die in den Cystenraum eingeführte Hand tastete den Iliopsoas, die Darmbeingrube, die Wirbelsäule und die pulsirende Bauchaorta. Die innere Oberfläche der Kilian'schen Cyste soll vollständig glatt gewesen sein, unsere besass eine Reihe von warzigen Unebenheiten und sah einer stark mamellonirten Magenschleimhaut ähnlich. Ausserdem waren einige leistenartige Vorsprünge mit fadenartigen Anhängseln besetzt zu bemerken. Die Wanddicke betrug 1 Mm.

Was nun den Inhalt der Cysten anbelangt, so hatte er eine so eigenthümliche Beschaffenheit, dass man ihn nur als eine chylusartige Flüssigkeit ansehen konnte. Er schien milchig weiss getrübt; die Trübung verschwand beim Centrifugiren nicht und wurde durch mikroskopische und chemische Untersuchung als von feinst vertheiltem emulgirten Fett herrührend erkannt. Die alkalische, geruchlose Flüssigkeit zeichnete sich ferner aus durch den hohen Eiweissgehalt, durch das Vorhandensein von Fibrin, ferner durch den Mangel an Cholestearin und von epi- oder endothelialen Gewebeelementen. Dagegen enthielt sie Fettkörnchenkugeln oder lymphoide Zellen, deren Protoplasma von feinsten Fetttropfchen durchsetzt war. Man konnte also in beiden Fällen mit Recht den Inhalt als chylusartig ansehen und die Cysten als Chyluscysten erklären.

Ich muss nun freilich gestehen, dass nach der Punction die Geschwulst leicht zu diagnosticiren gewesen wäre, wenn wir den Kilian'schen Fall gekannt hätten. Der Untersuchungsbefund hätte nur für Chyluscyste gesprochen und war mit einem Schlage alles andere auszuschliessen. Anders steht die Frage, ob man im Stande gewesen wäre, vor der Punction die Diagnose mit einiger Wahrscheinlichkeit zu stellen und da muss ich entschieden mit nein antworten. Es hätte sich zunächst darum gehandelt, eine Cyste des Pankreas oder der Niere auszuschliessen. Die Pankreas-cysten wölben den Bauch in der Mitte vor und liegen meist zwischen Magen und Quercolon. Der Magen liegt oben auf der Cyste und ist leicht percutorisch nachzuweisen. In unserem Falle machte es Schwierigkeiten, den Magen überhaupt zu bestimmen, er sass wahrscheinlich ganz nach rechts oben verdrängt. Es stimmt also dieses Verhalten durchaus nicht für die Annahme einer Pankreas-cyste. Unsere Cyste lag ferner in der linken Bauchhälfte und

verursachte Vorwölbungen in der linken Flanke und in der Nierengegend. Sehr grosse Pankreascysten können sich nun auch in der linken Bauchseite retroperitoneal ausbreiten, wie der Martin'sche¹⁾ Fall zeigt, führen aber nicht zu so deutlichen Vorbauchungen gerade in der Nierengegend. Die alimentäre Glycosurie, die einmal gelungen, braucht auch nicht auf eine Affection des Pankreas hinzuweisen, sie wurde von Kraus, Chyostek, Jaksch und Anderen bei einer Reihe von Erkrankungen constatirt. Da nun auch die übrigen Erscheinungen, die für eine Pankreascyste angegeben werden, wie: Neuralgia coeliaca, Salivatio pancreatica, Diarrhöa pancreatica, Steatorrhoe fehlten, so konnte man wohl die Pankreascyste ausschliessen.

Für Hydronephrose sprach wohl vor allem der Sitz der Geschwulst in der linken Nierengegend. Dagegen stimmte nicht recht, dass das Colon transversum so stark nach abwärts gedrängt war und dass sich die Geschwulst hauptsächlich oberhalb des Nabels ausgebreitet und dort die Mittellinie überschritten hatte. Nierengeschwülste wachsen mehr in der Richtung nach unten medial vorne und lassen das Colon transversum oben. So bleiben dann nur die oben erwähnten monocystischen Geschwülste, die Lymphcyste (Chyluscyste), die seröse Cyste, der Echinococcus, die Dermoidecyste und die Blutcyste. All diese könnten wohl unter Umständen das gleiche Bild geben, lassen sich jedoch nach unseren jetzigen Kenntnissen nicht sicher unterscheiden. Es würde also hier nur die Probepunction einen Aufschluss geben und da dürften sich gerade die Lymph- respect. Chyluscysten leicht diagnosticiren lassen. Ob man aber berechtigt ist, unter allen Umständen eine solche zu machen, ist sehr die Frage. König und andere verwerfen sie; ersterer warnt davor indem er meint, dass selbst bei der peinlichsten Genauigkeit Infectionen des Cysteninhaltes vorkommen können. Ich glaube auch mit ziemlicher Wahrscheinlichkeit annehmen zu dürfen, dass in unserem Falle durch die Punction der Cysteninhalt inficirt und so rascher Exitus letalis durch Septicaemia herbeigeführt wurde.

Das therapeutische Verfahren, das bei den zwei Cysten eingeführt wurde, war das Gleiche, nämlich Einnähung der Cyste in die

¹⁾ Martin, Ein Fall von Pankreascyste. Virchow's Archiv. No. 120. S. 230.

Wunde, Eröffnung des Sackes und Etablierung einer Fistel. Kilian legte dieselbe vorne an, musste also das Peritoneum eröffnen, mir erschien es rationeller extraperitoneal die Cyste zu incidiren, und ich wählte daher den Lumbalschnitt. Der Kilian'sche Fall ist geheilt, allerdings mit Bildung einer Ventralhernie.

Noch viel interessanter als der erste ist, glaube ich, der zweite Fall, den ich auch genau beobachten konnte.

Er betraf ein 22 Jahre altes Mädchen, das sich auf weiland Billroth's Klinik am 26. Juli 1894 aufnehmen liess wegen einer Geschwulst am rechten Oberschenkel. Dieselbe war ohne nachweisbare Ursache, namentlich ohne dass ein Trauma vorausgegangen wäre, ganz schmerzlos und allmählig innerhalb der letzten zwei Jahre entstanden. Anfangs ganz klein, sass sie innen und vorne am Oberschenkel nahe der Schenkelbeuge, fühlte sich weich an und wuchs langsam aber stetig bis zur jetzigen Grösse heran. Beschwerden hat Patientin von Seiten der Geschwulst niemals gehabt. Das Mädchen war stets gesund, ebenso deren Eltern und zwei Geschwister. Drei Brüder sind gestorben, davon einer an „Wassersucht“ einer an einem „Lungenleiden“ und einer als kleines Kind an nicht näher bekannter Krankheit. Sie lebte stets unter günstigen Verhältnissen am Lande und war in der letzten Zeit als Näherin thätig.

Ich notirte am 27. folgenden Status.

Körper mittelgross, gracil gebaut, mit schwach entwickelter Muskulatur und dürtigem Panniculus adiposus. Die Extremitäten bieten eigenthümliche Deformitäten dar. Die Füsse und Hände sind besonders im Bereiche der Metacarpal- und Metatarsalknochen verschmälert und gleichzeitig volarwärts abgebogen, dabei aber an ihren Gelenksenden verdickt. An beiden Knien besteht eine Subluxation der Tibia nach vorne, diese springt fast zwei Querfinger breit treppenartig vor. In die entstehende Nische zwischen Tumor und Tibia legt sich die schwach entwickelte Patella so hinein, dass sie nur schwer zu fühlen ist. Nur bei Anspannung des Quadriceps tritt sie etwas hervor. In der Kniekehle sind wiederum die stark vorspringenden Condylen des Femur zu sehen. Auch im Bereiche der Ellbogengelenke bestehen eigenartige Veränderungen. Das Köpfchen des Radius hat seinen normalen Platz verlassen und steht hinter dem lateralen Epicondylus des Humerus neben dem Olecranon. Die erwähnten Gelenke erscheinen alle leicht schlotterig, sind aber in ihren Functionen dadurch kaum merklich beeinträchtigt. Patientin kann ganz gut gehen, jedoch im Ellbogengelenke nicht vollständig strecken. Der Vater der Patientin, sowie einer ihrer Brüder haben dieselben Gelenksanomalien. Sonst bemerkt man an Skelette nichts Abnormes. Die Wirbelsäule weist die typischen Krümmungen auf, die einzelnen Wirbel sind auf Druck nicht schmerzhaft, die Bewegungen im Bereiche der Wirbelgelenke ganz frei.

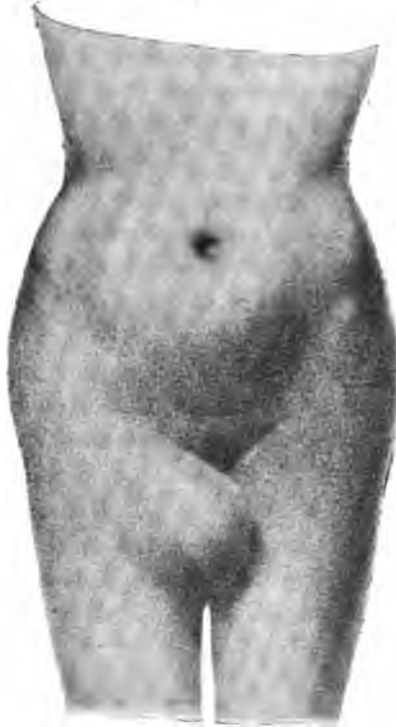Ueber den Lungen normaler voller Schall, bei der Auscultation vesiculäres Inspirium, keinerlei Rasselgeräusche. Herztöne über allen Ostien rein.

Das Abdomen auf beiden Seiten gleichmässig vorgewölbt, Bauchdecken mässig gespannt. Die Percussion ergiebt normale Ausdehnung der Leber und

Milzdämpfung im übrigen tympanitischen Darmschall, sowohl nach abwärts bis zum Os pubis und Ligamentum Poupartii als auch nach den beiden Seiten zu. Das Abdomen ist auf Druck nicht empfindlich und lässt palpatorisch keinen Tumor erkennen.

Hoch oben am rechten Oberschenkel findet man eine über mannsfaust-grosse rundliche Geschwulst, welche nach einwärts von der Arteria femoralis in der Gegend der Adductoren vorspringt und zwar am stärksten in der Richtung

Fig. 3.



Fall 2. (Ges. nach der Natur.)

zwischen vorne und medial. (Fig. 3.) Sie hängt medial etwas über, jedoch nicht so stark, dass Patientin am Gehen behindert wäre. Die Geschwulst reicht nach abwärts bis zur Grenze zwischen oberem und mittlerem Drittel des Oberschenkels, nach oben bis fast ans Ligamentum Poupartii. Hier verzüngt sie sich rasch in der Tiefe und scheint einen schmalen derben Strang durch den Schenkelcanal hindurchzuschicken, medial von der Femoralis. Ueber der vollständig schmerzlosen Geschwulst, welche selbst unverschiebbar der Unterlage aufsitzt, lässt sich die normale Haut gut verschieben und in Falten auf-

heben. Der Tumor fühlt sich weich an und fluctuirt, wenn er gespannt ist, deutlich. Er lässt sich durch Druck verkleinern, so dass sich die Haut über ihn in Falten und Runzeln legt. Man hat nun bei der Palpation des ganz schlaffen Sackes das Gefühl, als ob sich in der Tiefe mehrere derbe Stränge vorfinden würden. Hustet die Patientin, so füllt sich die Geschwulst deutlich bei jedem Hustenstoss und die aufgelegte Hand empfindet jedesmal einen deutlichen Anprall wie bei einer Hernie. Die Percussion ergiebt leeren Schall. Oberhalb des Ligamentum lässt sich kein Tumor constatiren weder durch Palpation noch durch Percussion, auch nicht wenn man die Schenkelgeschwulst verkleinert hatte.

Der Diagnose stellten sich in diesem Falle einige Schwierigkeiten entgegen. Geschickt war die Patientin mit der Angabe Lipom. Diese Geschwulstform konnte man wohl sicher ausschliessen, es konnte sich nur um eine Geschwulst handeln, die mit der Bauchhöhle in Verbindung stand und viel Flüssigkeit enthielt. Da kam in erster Linie ein Senkungsabscess in Betracht. Gegen ihn sprach jedoch das Fehlen sonstiger tuberkulöser Erscheinungen, die normale Wirbelsäule, das Fehlen der Geschwulst oberhalb des Poupart'schen Bandes. Es war ferner zu denken an eine Hernie und zwar an eine angewachsene Epiplocele mit nicht sehr weitem Bruchsackhalse und starker Exsudation von Bruchwasser. Diese Annahme hatte an und für sich schon etwas Gezwungenes, man stiess aber auf grössere Schwierigkeiten bei der Constatirung der Art des Bruches. Die Hernia obturatoria dürfte wohl kaum so gross werden, um eine Geschwulst wie in unserem Falle zu bilden, ohne dass Beschwerden beständen. Es blieb also nur die Hernia cruralis, für welche jedoch der Befund auch nicht ganz stimmen konnte. Da jedoch ein Strang, der durch den Schenkelcanal zu gehen schien, für die Fortsetzung des Bruches gehalten werden konnte, hatte die Diagnose Schenkelbruch mit den oben angegebenen Eigenschaften noch die meiste Wahrscheinlichkeit für sich. Immerhin war das Bild ein so ungewöhnliches und von den Schenkelbrüchen so abweichendes, dass ich nicht versäumte, eine genaue Zeichnung der Geschwulst anfertigen zu lassen. Eine längere Beobachtung und öftere Untersuchung des Tumors wäre wohl sehr am Platze gewesen, doch da Patientin nicht länger warten wollte und die Operation dringend wünschte, entschloss ich mich schon am zweiten Tage nach der Aufnahme der Kranken zu dem Eingriffe, gefasst auf etwaige Ueberraschungen.

Operation am 28. Juli 1894 in Chloroformnarkose. Schnitt vorne über die Geschwulst, parallel zur Schenkelaxe, etwas oberhalb des Ligamentum Pouparti beginnend, 18 Ctm. lang nach abwärts reichend. Durchtrennung der Fascia lata, worauf die hellgelb durchscheinende Geschwulstwand erschien. (Vergl. Fig. 1 auf Taf. XI.) Diese lag zwischen den Extensoren und den Adductoren. Letztere umgriffen medial verbreitert und mehr auseinandergedrängt bogenförmig die Geschwulst und mussten einzeln mühsam abpräparirt werden, da die Muskelfascien und die intermuskulären Ligamente der Geschwulstwand fest anhafteten und sich von ihr eigentlich nicht trennen liessen. Schliesslich waren die einzelnen Muskeln anatomisch präparirt, ihres Perimysiums beraubt und vollständig nackt. Lateral wurden Sartorius und Quadriceps abgelöst, wobei man auf die grossen Schenkelgefässe stiess, die der Tumor im Bogen zur Seite gedrängt. Nachdem nun auch der untere Pol der Geschwulst entwickelt war, zeigte es sich, dass sie sich zwischen Extensoren und Adductoren tief hinunter erstreckte gegen das Femur zu. Sie adhärirte dort an der medialen Seite des Knochens und schickte einen etwa zwei Querfinger breiten Fortsatz nach rückwärts. Während ich trachtete diesen frei zu machen, platzte die Geschwulst und entleerte eine leicht getrübe dünne Flüssigkeit. Jetzt liess sich der erwähnte Fortsatz leicht auslösen und der ganze Geschwulstsack aus seinem Bette heben. Er reichte fast bis zum Poupartischen Bande und wurde dort rasch schmaler. Dieser Stiel strebte aber weder zum Schenkelkanale noch zum Canalis obturatorius, sondern schob sich hoch oben nach aussen unter die Arteria und Vena femoralis. Die Diagnose Hernie musste also auch aufgegeben werden, nachdem ich schon vorher den kalten Abscess wegen der vorhandenen dünnen Cystenwand und des Mangels an Schwielenbildungen ausgeschlossen. Nun war ich über die Natur der vorliegenden Cyste vollständig im Unklaren. Um den Stiel weiter frei bekommen zu können, musste ich die hoch abgehende Arteria und Vena femoralis profunda, die an der äusseren Seite dicht anlagen, doppelt ligiren und durchschneiden. Hierauf konnte man die Cyste bis gegen den Trochanter minor, an dem sie auch adhärirte, freimachen. Es wurde nun die Möglichkeit erwogen, ob die fragliche Geschwulst nicht ein Hygrom des Schleimbeutels unter dem Iliopsoas sei. Auch diese Diagnose erwies sich als nicht stichhältig, da die Cyste vor der Sehne des genannten Muskels weiter nach aussen oben zog und nun deutlich dem Schenkelhalse auflag. Zur weiteren Präparation stellte sich jetzt die Nothwendigkeit ein, einen zweiten Hautschnitt zu machen, der parallel zum ersten, drei Querfinger oberhalb des Ligamentum Pouparti beginnend 10 Ctm. lang geführt wurde. Dicht unter der Schenkel fascie präsentirte sich der Nervus cruralis, der unmittelbar vor der Geschwulst herabzog. Er wurde medial gegen die Gefässe geschoben und lag nun mit ihnen in der $6\frac{1}{2}$ Ctm. breiten Brücke zwischen den beiden Längsschnitten. Jetzt zog ich die noch mehr entleerte Cyste im schlaffen Zustande unter der erwähnten Brücke hindurch, so dass sie nun nach aussen von derselben zu liegen kam. Sie konnte nun weiter nach oben verfolgt werden, ging durch die Lacuna musculorum in die Bauchhöhle und da sich der Nervus cru-

ralis noch immer vor ihr befand, erstreckte sie sich offenbar retroperitoneal weiter hinauf. Das Ligamentum Poupartii wurde durchtrennt, ebenso die vor der Geschwulst quer verlaufende Arteria circumflexa ilei mit den begleitenden Venen nach doppelter Ligatur, worauf wieder ein Stückchen weiter hinauf gearbeitet werden konnte. Durch Druck auf den Bauch kam noch Flüssigkeit aus dem Sacke, woraus anzunehmen war, dass noch ein grösserer Antheil retroperitoneal gelegen sein müsse. Um Zugänglichkeit zu verschaffen, machte ich einen dritten Schnitt, zwei Querfinger oberhalb des Poupartischen Bandes und des Darmbeinkammes, parallel zu ihnen, der alle Bauchmuskeln durchtrennte. Nachdem das Peritoneum zurückgestreift, konnte man sich überzeugen, dass der Tumor einen etwa zwei Querfinger breiten Fortsatz nach oben entsendete, der auf dem Ileopsoas, hauptsächlich in der Furche zwischen beiden Muskelbäuchen gelegen war, vor sich den Nervus cruralis und das hintere Blatt des Peritoneum parietale hatte. Nach innen zu war in geringer Entfernung die Pulsation der Iliaca zu fühlen. Der Tumor liess sich jetzt nur mühsam auslösen, da er in der Muskelfurche ziemlich fest haftete. Durch eine in die Cyste eingeführte dicke, lange Sonde konnte endlich das Ende des Fortsatzes constatirt werden; der Sondenknopf war zwei Finger breit unterhalb der Nabelhöhe durch die erschlafften Bauchdecken zu tasten in der Fortsetzung des Sulcus zwischen Iliacus und Psoas. Der letzte Akt der Exstirpation gestaltete sich äusserst mühsam, da man in dem tiefen Trichter wenig Licht und Platz hatte und grosse Vorsicht wegen der Nähe der Cava und des Ureters am Platze war. Schliesslich gelang es doch, ohne Eröffnung des Peritoneum den ganzen Sack herauszubekommen. Sein Ende musste sich schon nahe den Querfortsätzen der Wirbelsäule befunden haben.

Vorsichtshalber wurde die grosse Wundhöhle nicht vollständig geschlossen, sondern ein Jodoformgazetampon retroperitoneal, ein zweiter in die vielfach ausgebuchtete Wunde zwischen Extensoren und Adductoren eingeführt. Das Ligamentum Poupartii wurde wieder vernäht, der Querschnitt in Etagen geschlossen und die beiden Längsschnitte bis auf je eine untere Lücke, die für die Tampons bestimmt waren, durch Seidennaht vereinigt.

Die sehr mühsame Operation hatte zwar sehr lange gedauert, jedoch überstand die Patientin den Eingriff ziemlich gut. Die Blutung war gering.

Am Abend nach der Operation leichtes Erbrechen, Puls gut, Temp. normal. Am nächsten Tage hörte das Erbrechen auf, Patientin fühlte sich wohl, konnte jedoch nicht selbst uriniren. Temperatur und Puls normal während der 4 folgenden Tage.

Am 5. Tage wurde beim ersten Verbandwechsel die Füllung der Tampon-schleier entfernt, die nur mässig durchfeuchtet waren, worauf sich am Abend Fieber einstellte (38,7 und 39 Temp.)

Am 6. Tage wurden auch die Schleier entfernt und die Wunden abgespült, wobei sich ergab, dass die Brücke der Unterlage bereits fest anhaftete. Mässige Secretion. Wegen leichter Röthung und geringer Stichcanalerterung wurde ein Theil der Nähte entfernt. Am 7. Tage mussten fast alle entfernt werden, weil die Eiterung etwas zugenommen hatte. Geringes Fieber.

Am 10. Tage nach der Operation normale Temperatur, Wohlbefinden, keine Eiterung, Patientin konnte zum ersten Male selbst uriniren. Nun machte die Heilung rasche Fortschritte, die Höhlen verkleinerten sich zusehends, die Secretion war eine geringe. Zu bemerken wäre, dass sich durch längere Zeit aus dem retroperitonealen Raume eine geringe Menge ganz klarer, leicht gelblich gefärbter, schleimiger Flüssigkeit entleerte (Lymph?)

Am 1. September verliess Patientin mit zwei engen nicht tiefen, wenig Secret liefernden Fisteln die Klinik.

Makroskopische Beschreibung der Cyste.

Der Cystensack wurde sorgfältig mit Watte ausgestopft und in Alkohol gehärtet. Nach der Conservirung wurden entsprechende Fenster in die Wand geschnitten, um das Innere überblicken zu können und die Watte entfernt. Die Tumor hatte nun ungefähr die natürliche Gestalt, war aber geschrumpft, weswegen die unten angegebenen Maasse hinter den wirklichen zurückstehen. (Vergl. Fig. 2 auf Taf. XI.)

Die Cyste ist einkammerig, besitzt aber mehrere grosse Ausbauchungen. Der Form nach ganz unregelmässig, lässt sie deutlich zwei verschiedene Abschnitte erkennen. Der untere voluminösere Theil, der dem Oberschenkel angehörte, nimmt die Hälfte der Gesamtlänge für sich in Anspruch (12 Ctm.), misst in der Quere 15, in der Tiefe 12 ctm. Er besitzt im Ganzen fünf Ausbauchungen, zwei nach unten, eine nach rechts, eine (die grösste) nach links und endlich eine 5—6 Ctm. lange und 3 ctm. breite nach hinten. Letztere ist diejenige, welche medial vom Femur nach rückwärts ging und dem Knochen fest anhaftete. Der Oberschenkelantheil der Geschwulst verzüngt sich nach rechts oben ziemlich rasch zu einem 4 Ctm. im Durchmesser habenden Halse, der im Ganzen etwa 12 Ctm. lang, mit einer kolbenförmigen Anschwellung oben endet. Auf letztere entfallen circa 6 Ctm. der Länge. Fast ebensoviel beträgt ihr Durchmesser. Hals und kolbenförmiges Ende besitzen keine weiteren Ausbauchungen und stellen den abdominalen Theil der Cyste vor. An der äusseren Oberfläche der Wand verlaufen ganz unregelmässig bald schmalere, bald breitere Züge von Bindegewebslamellen, die zum Theil mit dem Bindegewebe der Nachbarorgane in directer Verbindung standen und bei der Ausspülung durchtrennt werden mussten. Es sind daher nur wenige Stellen der Wand aussen ganz glatt, die meisten erscheinen rauh und fetzig. Die Dicke der Cystenwand ist sehr verschieden, im Allgemeinen ganz auffallend dünn. Die dünnsten Stellen finden sich an den Kuppen der Ausbauchungen mit kaum $\frac{1}{3}$ bis $\frac{1}{2}$ Mm Stärke. An den übrigen Stellen schwankt die Wanddicke zwischen 1, 2 und $2\frac{1}{2}$ Mm. Die dicken Stellen sind entschieden in der Minderzahl vorhanden und finden sich hauptsächlich dort, wo eine Einschnürung existirt oder zwei Ausbauchungen nahe neben einander entstehen. Die Wand lässt sich allenthalben leicht in dünnere Lamellen zerlegen. Die innere Oberfläche bietet ein ganz eigenthümliches Bild dar. Es finden sich da eine ganze Reihe von Fortsätzen, Vorsprüngen und Verdickungen, auf die näher eingegangen werden muss, da sie uns im Zusammenhange mit der mikroskopischen Untersuchung

wichtige Aufschlüsse über Entstehung und Wachsthum der Cyste geben. Indem ich die Gebilde gruppenweise beschreibe, wäre fürs erste ein spulrunder Strang hervorzuheben, der von der sichelförmig vorspringenden Umrahmung des hinteren Fortsatzes entspringt, nach vorne zieht und wie ein Pfeiler vordere und hintere Wand verbindet. Er erhebt sich beiderseits mit breiter Basis und wird nach der Mitte zu schmaler, wo er nur 2 mm Durchmesser aufweist. Sein vorderer Ansatz geht auch in einen leistenartigen Vorsprung an der inneren Wundfläche über.

Es kommen ferner in der Cyste Fortsätze vor, die nur an einer Stelle der Wand aufsitzen, mit dem anderen Ende in der Flüssigkeit flottiren. Das grösste dieser Gebilde entspringt an der Grenze zwischen Halstheil und Endanschwellung mit breiter Basis ($1\frac{1}{2}$ Ctm. dick!) und strebt 7 Mm. breit und 60 Mm. lang nach oben. Seitlich gehen von ihm verschieden dicke und lange am Ende abgerundete oder auch kolbig angeschwollene Seitensprossen ab und schliesslich löst es sich ganz pinselförmig auf. In nächster Nähe befinden sich mehrere kleinere solcher Fortsätze. Im Halstheile sah ich einen, im Oberschenkelstück mehrere, besonders in der Umgebung des brückenförmigen Stranges. Sie haben verschiedene Formen und Längen. Letztere schwankt zwischen $\frac{1}{2}$ und 5 Ctm. Ein Theil ist einfach, ein anderer mehr oder weniger reichlich verzweigt, an den feinen Faden entweder pinselförmig ausgefasert oder kolbig angeschwollen.

Manche sind gleichmässig dick, andere wieder zeigen im Verlaufe knotige Anschwellungen. Ein Theil der Fortsätze haftet mit breiterer, ein Theil mit schmalerer Basis, ja es giebt sogar etliche, welche mit einem äusserst dünnen fadenförmigen Stielchen aufsitzen. Diese Form bildet offenbar den Uebergang zu einer weiteren Sorte von Gebilden, die frei in der Flüssigkeit schwammen, sonst aber den Fortsätzen gleichen. Viele sind ihrer nicht gewesen, ich fand höchstens 4 oder 5. Betrachtet man die Wand genauer, so erkennt man auch die Stellen, wo diese freien Körper höchst wahrscheinlich früher gesessen hatten, an spitzkegelförmigen kleinen Höckerchen. An anderen Stellen finden sich nur circumscribte plattenartige Verdickungen. Die Innenwand der Cyste ist an einigen wenigen Stellen vollständig glatt, an den anderen rau, sammtartig, ähnlich einer Dünndarmschleimhaut oder leicht höckerig wie eine mameillonirte Magenschleimhaut. Alle angeführten Prominenzen und Verdickungen zeigten im frischen Zustande eine mehr oder weniger gelbliche oder gelblichweisse Farbe, während die Cystenwand selbst einen leicht röthlichen Stich hatte.

Mikroskopische Untersuchung der Cystenwand.

(Vergl. Fig. 3, 4 und 5 auf Taf. XI.)

Die Cystenwand besteht aus fibrillärem Bindegewebe. Nach aussen gegen die freie Oberfläche zu findet man dasselbe in groben Bündeln angeordnet, concentrisch geschichtet, parallel zur Oberfläche und zellarm. Je weiter man nach innen kommt, desto feiner und zugleich dichter wird dasselbe, während die Zellen an Zahl zunehmen. Mit der Zunahme der Zellen ändert sich auch

deren Beschaffenheit. Während die äusseren den gewöhnlichen Typus der Bindegewebszellen haben, nehmen sie nach innen zu eine plumpere Form an, werden protoplasmareicher und führen einen grösseren Kern. Ganz nach innen zu gegen die innere Oberfläche stehen die Zellen dicht gedrängt, so dass man stellenweise fast kein faseriges Gewebe mehr erkennen kann. Diese Zellen, die in sehr verschiedener Dicke die Cystenwand bekleiden, haben endotheloiden Charakter, treten in wechselnder Mächtigkeit auf und sind nach aussen zu nicht scharf als eigene Schichte begrenzt. Die grossen Blutgefässe finden sich in den äusseren Wandschichten und verlaufen zwischen den Bindegewebslamellen parallel zur Oberfläche. Sie zeichnen sich dadurch aus, dass sie sehr deutlich entwickeltes, hohes, wie gequollenes Endothel besitzen. Um einzelne Gefässe herum ist kleinzellige Infiltration. Nach innen zu lösen sie sich in feine Aestchen auf und von diesen erheben sich Capillaren senkrecht gegen die innere Oberfläche, ähnlich wie in einem Granulationsgewebe. Auch diese Gefässchen haben kleinzellige Infiltration in der Umgebung und dicke gewucherte Endothelien. Ja an einigen Stellen findet man scheinbar solide Endothelstränge, und da lässt sich nicht mehr entscheiden, ob diese aus Lymphgefässen oder Blutcapillaren hervorgegangen, denn es lassen sich Uebergänge zwischen beiden auffinden. Im Grossen und Ganzen hat also die Cystenwand den Charakter eines Granulationsgewebes. Schneidet man Stellen, wo sich Fortsätze befinden, so erhält man ganz eigenartige Bilder. Zunächst ist das eine zu constatiren, dass sich so ein Fortsatz nicht mehr mit Kernfärbemitteln tingiren lässt. Man bekommt höchstens eine ganz diffuse Färbung heraus ohne Differenzirung. Manche dieser Fortsätze sehen ganz homogen aus, andere wieder lassen mehr oder weniger deutlich noch die einzelnen stark verfetteten Zellen erkennen. In diesen Fortsätzen nun befindet sich eine Unzahl von Lücken mit scharfen, geraden, häufig zackigen Rändern. Die Lücken stehen kreuz und quer und sind nichts anderes als die Hohlräume von eingelagert gewesenen Cholestearinschüppchen oder Fettsäurenadeln, die durch die Conservierungsflüssigkeiten aufgelöst worden waren. Dass es sich wirklich um Cholestearin handelt, kann man daraus ersehen, dass einzelne der Fläche nach getroffen sind und die ganz charakteristischen Formen der Cholestearinplättchen ergeben. Im Niveau der inneren Cystenoberfläche setzt das Nekrotische in scharfer Linie ab. Hier gerade an der Grenze findet sich in einer Reihe ausgerichtet eine Anzahl von grossen oft dicht beisammen liegenden Riesenzellen verschiedener Form. In einzelnen kann man ähnliche Spalten nachweisen wie im nekrotischen Gewebe.

Es handelt sich hier um Fremdkörperriesenzellen. Die Fremdkörper stellen die Krystalle dar. Von den Riesenzellen nach aussen finden sich bereits im Nekrotischen runde Lücken im Gewebe.

Es scheint als ob hier der Abstossungsprocess des Nekrotischen bereits begonnen und da die Riesenzellen öfter frei gegen die Lücken zu liegen, so wäre es nicht unwahrscheinlich, dass sie in irgend einer Weise betheilt sind an der Elimination des Todten.

An ganz kleinen Fortsätzen oder Verdickungen der Wand erscheint das

Gewebe noch nicht nekrotisch, aber eigenthümlich homogen, die Zellen liegen weiter auseinander und schon trifft man in der Tiefe hie und da auf eine Riesenzelle. Die schönsten Bilder geben Schnitte durch die Basis des grossen Fortsatzes im Endtheile der Cyste. (Vergl. Fig. 7 auf Taf. XI.) Aus der dicken Bindegewebswand erheben sich da parallele Züge von Bindegewebe gegen den Auswuchs zu und lassen sich in diesen hinein ausstrahlend eine Strecke weit ins Nekrotische verfolgen. Zwischen den noch lebenden Faserzügen liegt nun eine Unzahl von Riesenzellen, jede mit einem Cholestealinkrystall im Leibe. Die freien Körper zeigen dieselbe Beschaffenheit wie die nekrotischen Fortsätze. Sie färben sich höchstens diffus, sind homogen und durchsetzt von Krystalllücken.

Inhalt der Cyste.

Die Gesamtmenge der Flüssigkeit liess sich nicht genau bestimmen, da der grösste Theil beim Platzen der Cyste verloren ging. Immerhin mag sie über einen Liter betragen haben. Sie war leicht getrübt, von lichtgelber Farbe und durchsetzt von glitzernden, feinsten Cholestearinblättchen. Was aufgefangen wurde erschien röthlich gefärbt von beigemengtem Blute. Liess man die Flüssigkeit mehrere Stunden stehen, so wurde sie ganz klar und es schied sich ein leicht röthlich-gelbes Sediment ab, das dem Sechstel oder Siebentel der Flüssigkeitssäule entsprach. Die oben stehende klare Flüssigkeit war noch immer etwas röthlich gefärbt, dicklich, hatte schwach alkalische Reaction und schäumte beim Schütteln stark. Der Schaum blieb lange Zeit stehen. Kochte man die Flüssigkeit, so gerann sie alsbald zu einem festen, weissen, topfenartigen Kuchen. Die 50fache Verdünnung der Flüssigkeit ergab beim Kochen einen dichten, flockigen, käsigen Niederschlag, die 100fache Verdünnung eine milchige Trübung, die 200fache noch eine deutliche Opalescenz. Schritt man mit der Verdünnung noch weiter fort, so erzielte man mit der Ferrocyankaliprobe noch deutliche Eiweissreaction. Auch die übrigen Eiweissproben gaben positive Reactionen. Es war also in der Flüssigkeit eine grosse Menge von Eiweiss enthalten. Weitere genauere Bestimmungen konnten nicht gemacht werden, da die Flüssigkeit nicht steril aufgefangen wurde und sich bald bei der herrschenden Sommerhitze zersetzte (Fäulnisbakterien und Hefezellen).

Das reichliche Sediment wurde frisch mikroskopisch untersucht und es liessen sich darin folgende Bestandtheile nachweisen.

1. Cholestearin in grosser Menge und zwar in Form von kleinen Schüppchen, oder zusammengesetzten Schollen.

2. Feinste Fettröpfchen in grosser Menge.

3. Körniger Detritus in Form von feinsten, rundlichen Körnchen.

4. Lymphzellen in verschiedenen Grössen in reichlicher Zahl. Sie sind rund, maulbeerartig, entweder isolirt oder aneinander klebend. Ihr Protoplasma ist durchsetzt von feinsten Fettröpfchen, die den Kern vollständig unsichtbar machen. An Deckglaspräparaten lassen sie sich schön demonstriren. Sie haben ein, zwei oder mehrere Kerne.

5. Endotheloide Zellen mit grossem Kerne, der sich leicht färben lässt. Diese Gruppe von Zellen entstammt der innersten Schichte des Cystenmundes und dürfte bei der Operation abgestreift worden sein. Sie kommen theils einzeln, theils in kleinen Schollen angehäuft vor.

Während ich für meinen ersten Fall ein Analogon in dem Kilian'schen fand, konnte ich keinen sicheren auftreiben, der mit dem zweiten sich vergleichen liesse. Wir trafen bei unserer Patientin auf eine über mannsfaustgrosse Cyste vorn am Oberschenkel zwischen Adductoren und Extensoren medial von den Schenkelgefässen, die nach oben zu durch die Lacuna musculorum einen Fortsatz retroperitoneal hoch hinauf abgab. Möglicherweise sind ein Theil der tiefliegenden Oberschenkelcysten, die Michel¹⁾ mittheilte, analoge Bildungen. Leider sind sie ungenau beobachtet, untersucht und beschrieben worden. Ich will sie hier im Auszuge anführen nach dem Referate von Lossen:

1. Fall (Michel). 50jähr. Neger. Grosse Geschwulst an der Innenseite des rechten Oberschenkels vom Ligamentum Poupartii bis zum Kniegelenke reichend. Deutliche Fluctuation, Behinderung beim Gehen, sonst keine Beschwerden. Als man bei der Operation durch einen langen Schnitt den Tumor blossgelegt hatte, fand man, dass er sich bis auf die Gefässe und zwischen die Adductoren erstreckte und mit einem Stiele bis an das Becken zu reichen schien. Bei den verschiedenen Manipulationen, den Balg als Ganzes herauszulösen, riss er ein und es entleerte sich eine grosse Menge schmutzig gefärbten Serums. Die festen Verwachsungen gestatteten nur ein theilweises Herausschälen der Cystenwand. Der Rest wurde zurückgelassen, die Wunde geschlossen. Tod nach 15 Tagen, keine Section.

2. Fall (Erichsen, Lancet 1856 August). Bei einem 14jähr. Knaben hatte sich eine Cyste im Verlaufe von 18 Monaten zu beträchtlicher Grösse entwickelt. Nach einer Punktion mit Jodinjektion war wieder Füllung aufgetreten. Der Tumor lag unter den Adductoren und prominirte nach innen. Das afficirte linke Bein maass an der Stelle der Geschwulst 25 Zoll im Umfange gegen 17 Zoll rechts. Auch hier zeigte sich bei der Operation eine innige Verwachsung mit den Muskeln, auch hier konnte man den Balg bis zum Foramen ovale verfolgen. Tod am 2. Tage. Section: Die Cyste lag zwischen Adductor magnus, welcher sie hinten deckte, und dem Adductor longus und brevis, sowie dem Pectineus, welche voran über sie hinwegzogen.

3. Fall (beobachtet in The Roper Hospital 1876). Er betraf einen 20jähr. Neger, welcher eine grosse Cyste am rechten Oberschenkel hatte. Sie reichte vom Poup. Bande bis zum mittleren Drittel des Femur, war schmerzlos, unter der Haut verschiebbar, aber in der Tiefe offenbar sehr fest verwachsen. Auch

¹⁾ Michel, Excision of a large femoral cyst. Americ. Journ. of med. so. 1879. Jan. — Ref. von Lossen, Centralbl. f. Chir. 1880. No. 8. S. 127.

hier konnte trotz sorgfältiger Operation der Cystensack nicht vollständig herausgeschält werden. Ein „Stiel“ blieb zurück, der zur Gegend des Foramen ovale zu verfolgen war. Der Patient wurde in Heilung entlassen, starb aber bald darauf.

Zwei früher veröffentlichte, hierhergehörige Beobachtungen von Velpeau finden sich in der These von M. Pardieu 1839.

Indem sich Michel zur Aetiologie dieser tief sitzenden Cysten wendet, findet er alle bisherigen Erklärungen unzureichend und ist der Meinung, es handle sich um congenitale Ausstülpungen des Peritonealsackes, die nach oben abgeschnürt, nun extraperitoneal wüchsen und zu diesen enormen Cysten sich ausdehnen.“

Es ist möglich, dass wirklich von diesen Cysten ein Fortsatz ins Becken oder Abdomen hineinging. Jedenfalls haben sie mit dem Oberschenkelantheil unserer Cyste einige Aehnlichkeit, sie reichen bis zu den Gefässen, wachsen zwischen die Adductoren hinein, bilden an der Innenseite des Oberschenkels Geschwülste, die sehr deutlich fluctuiren, langsam wachsen und keine besonderen Beschwerden hervorrufen. Sie sind mit der Umgebung fest verwachsen, können nur schwer oder gar nicht vollständig exstirpirt werden.

König¹⁾ wirft die Frage auf, ob es sich hier nicht zuweilen um alte Congestions-Abscesse mit serösem Inhalt gehandelt hat. Die Frage ist gewiss berechtigt, doch kann ich wenigstens für meinen Fall den kalten Abscess ausschliessen. Bei dem Mädchen bestanden keinerlei tuberculöse Erkrankungen, namentlich war die Wirbelsäule, das Becken und Femur ganz intakt. Tuberculöse Abscesse mit zum Theil serösem Inhalte müssen lange bestanden haben und müssen zum Mindesten stationär geblieben sein. Unsere Cyste wuchs langsam aber stetig und es war gerade später das Wachsthum eher etwas schneller als im Anfange und hatte dabei niemals Beschwerden gemacht. In der Umgebung alter tuberculöser Abscesse müsste man Schwielen und Zeichen abgelaufener Entzündung sehen, der Balg müsste dick und derb sein. Nichts von alledem bei unserer Cyste, die sich gerade durch die auffallende Dünnhheit der Wand auszeichnete. Bei der Exstirpation traf man nirgends Schwielenbildungen, die dieser anliegenden Muskeln hatten

¹⁾ König, Lehrbuch der spec. Chirurgie. 5. Aufl. Bd. III. S. 374.

ihr normales Aussehen. Allerdings stand die Cystenwand mit den intermuskulären Septen und den Fascien im innigen Zusammenhange, was die Exstirpation mühsam gestaltete. Es sprachen ferner die Untersuchungsergebnisse des Cysteninhaltes und der Wand gegen einen tuberculösen Process. Wenn auch der Inhalt alter Abscesse mehr weniger klar und serumartig ist, so findet man doch am Grunde alte käsige Massen und Bröckeln, was bei uns nicht der Fall war. Der Inhalt zeichnete sich ferner durch den Mangel an Eiterkörperchen aus. Die Cystenwand selbst, die an vielen Stellen des öfteren genau untersucht wurde, hatte nicht eine Stelle, die Verdacht auf Tuberculose hätte hervorrufen können. Endlich sprachen auch die merkwürdigen Gebilde an der inneren Cystenoberfläche direct gegen einen alten tuberculösen Abscess. Wenn ich so diesen mit voller Berechtigung ausschliessen kann, so bleibt uns nichts anderes über als die fragliche Cyste als eine Lymphcyste anzusehen, wofür Inhalt und Beschaffenheit des Sackes sprechen. Sie ist meiner Meinung nach in der Furche zwischen Iliacus und Psoas, vielleicht noch weiter oben entstanden, hat den Nervus cruralis nach vorne gedrängt und wuchs retroperitoneal nach abwärts wie ein kalter Abscess nach dem Orte des geringsten Widerstandes. Es haben auch dabei der intraabdominelle Druck und die Gesetze der Schwere eine Rolle gespielt um die merkwürdige Geschwulst zu Stande zu bringen.

Was nun die Aetiologie und den Bildungsmodus der abdominalen einkammerigen Cysten überhaupt anbelangt, so gehen die Ansichten der Autoren hier weit auseinander. Das hat wohl darin seinen Grund, dass fast alle zur Beobachtung gekommenen Cysten schon grosse Säcke darstellten, bei denen die Untersuchung der dünnen Wand keine oder nur wenige Anhaltspunkte für die Entstehung der Cyste geben konnte. Auffällig ist, dass den pathologischen Anatomen so wenig kleine abdominelle Cysten bei den vielen Sectionen unterkamen. Fast alle beschriebenen Cysten sind durch Operation gewonnen worden.

Nach der Ansicht der Autoren gehen die Cysten aus Lymphextravasaten, aus Lymphdrüsen, aus der Cysterna chyli aus dem Ductus thoracicus oder einem anderen Lymphgefässstrang und aus cavernösen Lymph- respective Chylangiomen hervor.

Die genauesten Untersuchungen über die Entstehung abdomi-

neller Lymphcysten lieferte erst vor Kurzem Tilger.¹⁾ Er fand im Ligamentum hepato-gastricum eine Lymphcyste von 4 Ctm. Durchmesser und dicht daran eine grössere Anzahl von stecknadelkopf- bis kleinerbsengrossen Cystchen, die der grösseren Cyste völlig glichen. Durch sorgfältige mikroskopische Untersuchung dieser und ihrer Umgebung kam er zu dem Schlusse, dass die Cysten aus den Lymphgefässen selbst hervorgehen durch eine chronisch entzündliche Wucherung der Lymphgefässendothelien durch eine „Lymphangoitis chronica desquamativa“. Das mächtig proliferirende Endothel erweitert zunächst rein mechanisch die Lymphgefässe und führt durch starke Desquamation zur Verstopfung von selbst stark erweiterten Lymphgefässen. Die centralen Massen von Endothelien zerfallen langsam und es entstehen auf diese Weise kleine ursprünglich getrennte Hohlräume. Durch Confluenz dieser entstehen grössere, indem die Scheidewände durch Druckatrophie zu Grunde gehen und dieser Vorgang wiederholt sich dann wieder, bis endlich eine grössere Cyste vorhanden ist, bei der man fast gar kein Endothel mehr nachweisen kann und die an ihrer Innenwand fast nirgends mehr Zeichen einer activen Gewebsthätigkeit, sondern Bilder regressiver nekrobiotischer Prozesse darbietet.

Ledderhose²⁾ hat schon vor Tilger bei der Untersuchung von 6 Fällen traumatischer Lymphcysten des Unterschenkels, die ersten Anfänge der Lymphcystenbildung in ganz ähnlicher Weise beschrieben. Bei Ledderhose war es das Trauma, bei Tilger ein altes Ulcus ventriculi, das die chronische Entzündung des Lymphendothels veranlasst hatte.

Was nun meine Cyste betrifft, so kann ich über deren erste Anfänge nichts aussagen, weil bei der Grösse derselben nirgends mehr Endothel anzutreffen war. Dagegen kann ich aus den makroskopischen und mikroskopischen Befunden einen ganz interessanten Beitrag dafür liefern, wie sich derartige Lymphcysten später weiter vergrössern.

Aus dem Vorkommen von brückenförmigen Strängen, von

¹⁾ Tilger, Ueber einen Fall von Lymphcyste innerhalb des Ligamentum hepato-gastricum. Virchow's Archiv. 1895. Bd. 139. S. 288.

²⁾ Ledderhose, Ueber traumatische Lymphcysten des Unterschenkels. Virchow's Archiv. Bd. 137. Heft 2. S. 197.

grösseren verzweigten und einfachen Fortsätzen der Wand ist zu entnehmen, dass die Cyste ursprünglich mehrere Hohlräume hatte, dass es ein cavernöses Lymphangiom war, das auf die Weise, wie es Tilger schildert, entstanden sein mag. Die weitere Entwicklung des Lymphangioms zur Lymphcyste wäre folgende: Durch die Vergrösserung der Hohlräume kommt es zur Verdünnung und schliesslich Usur der trennenden Scheidewände. Die Circulation in diesen wird immer schwieriger. Die Zellen verfetten und werden schliesslich bei Ausschaltung der Circulation nekrotisch. Aus den Scheidewänden werden einzelne brückenförmige Stränge und sichelförmige Fortsätze an der Innenwand der Cyste, die noch deutlich zu sehen sind. Durch weitere Vergrösserung der Hohlräume werden die brückenförmigen Stränge an einer Stelle (Mitte?) immer dünner und reissen dann schliesslich auseinander, so dass wir jetzt in der Flüssigkeit flottirende wandständige Fortsätze haben. Diese lösen sich dann langsam an ihrer Basis und fallen als freie Körper in die Flüssigkeit. Aus dem verfetteten und nekrotischen Protoplasma scheiden sich Fettsäureadeln und Cholestearin crystals aus, die zahlreich im nekrotischen Gewebe zu finden sind. An der Grenze zwischen Gesundem und Nekrotischem wirken diese Crystals auf das erstere als Fremdkörper und es kommt da, wie es ja des öfteren beschrieben wurde, zu einer Reaction des gesunden Gewebes. Um jeden eindringenden Crystall herum bildet sich eine Fremdkörperriesenzelle. Bei kleinen Fortsätzen ist die Grenze zwischen Gesundem und Nekrotischem durch eine fast ununterbrochene Reihe von Riesenzellen gekennzeichnet. Oft bildet sich auf diese Weise eine förmliche Demarkationslinie. An grossen Fortsätzen, die längere Zeit haften bleiben und bei denen mehr Crystalladeln ins Innere eindringen können, finden sich die Riesenzellen in dicker Schichte. Durch die fortwährenden nekrobiotischen Vorgänge ist das ursprüngliche Endothel verloren gegangen, und wir haben nunmehr eine einfache bindegewebige Wand. Andererseits hat sich aber der ursprüngliche Inhalt, die Lymphe sehr verändert. Es schwimmen in ihr nekrotische Fetzen, Fetttröpfchen, Cholestearinschüppchen, Fettsäureadeln und feinkörniger Detritus. Dieser Inhalt kann doch für die bindegewebige Wand nicht gleichgiltig sein, sie wird gereizt und befindet sich im Zustande chronischer Entzündung. Daher die

kleinzellige Infiltration um die Gefässe herum und daher auch die Bildung eines granulationsähnlichen Gewebes. Es kommt gegen die freie innere Oberfläche zur Wucherung der Bindegewebszellen, dieselben nehmen an Zahl und Grösse zu, während das faserige Bindegewebe mehr in den Hintergrund tritt. Die Zellen bekommen einen endotheloiden Character, geradeso wie in den Cystenwänden um eingekapselte Fremdkörper herum, wie es Salzer¹⁾ und Andere genau beschrieben und abgebildet haben. Der Fremdkörper ist in unserem Falle der Cysteninhalt. Bei den verschiedenen Bewegungen, bei den Insulten, denen die Cyste ausgesetzt ist, können mit Leichtigkeit sich die spitzen Crystallnadeln in die Wand einbohren, und werden dort im gesunden Gewebe von Riesenzellen eingeschlossen oder umgeben. Diese Ansicht, dass der veränderte Cysteninhalt als Fremdkörper auf die Wand wirkt, hat wohl Störk zum erstenmale ausgesprochen, gelegentlich der Untersuchung der von Hohenegg²⁾ publicirten mesenterialen Lymphcyste. Herr Dr. Störk hatte die Liebenswürdigkeit, mir die betreffenden Präparate zu demonstrieren, und ich konnte mich von der Aehnlichkeit, ja fast vollständigen Uebereinstimmung derselben mit den von mir angefertigten überzeugen. Fortsätze hatte die Cyste allerdings nicht, und ich finde überhaupt derartige Bilder, wie ich sie an diesen sah, bei keiner der beschriebenen Lymphcysten erwähnt.

Erklärung der Abbildungen auf Taf. XI.

Fig. 1. Fall 2. Schematische Zeichnung zur Demonstration der topographischen Verhältnisse.

C = Cyste.

A = Aorta abdominalis.

V = Vena cava inferior.

N = Nervus cruralis.

Fig. 2. Fall 2. Die Lymphcyste von der medialen Seite geöffnet. (Circa $\frac{3}{5}$ der natürl. Grösse.) Alkoholpräparat.

¹⁾ Salzer, Ueber Einheilung von Fremdkörpern. Wien. 1890. Hölder.

²⁾ Hohenegg, Ueber cystische Mesenterialtumoren. Wiener klin. Rundschau. 1895. No. 6. S. 81.

Fig. 3. Schnitt durch eine dünne Stelle der Cystenwand.

J = innere Schichte (endotheloide Zellen).

A = äussere Schichte.

In der Mitte ein Capillargefäss senkrecht zur inneren Oberfläche aufsteigend.

Fig. 4. Schnitt durch die Basis des grossen Fortsatzes im abdominalen Theile der Cyste.

A = fibröse äussere Schicht.

R = Riesenzellenschicht.

F = nekrotischer Fortsatz mit zahlreichen Lücken und Spalten.

Fig. 5. Eine Gruppe von Fremdkörperriesenzellen um Cholestearinkristalle herum. a und b sind einfache Riesenzellen. Bei c und d sieht man dicht an den Riesenzellen noch eine Anzahl von endotheloiden Zellen in verschiedener Grösse, ein Befund, der es wahrscheinlich macht, dass die Riesenzellen aus Confluenz mehrerer endotheloider Zellen hervorgehen.



XLV.

Ueber ein pulsirendes Angioendotheliom des Fusses.

Von

Dr. Albert Narath,

Assistent der Klinik Gussenbauer in Wien¹⁾.

(Hierzu Taf. XI, Fig. 6, 7, 8.)

Pulsirende Geschwülste, die primär in den Knochen entstanden, werden relativ häufig beobachtet. Sie sind der überwiegenden Mehrzahl nach Sarcome, die sich durch ihren Reichthum an Gefässen auszeichnen, sogenannte teleangiectatische Sarcome. Daneben giebt es aber noch mehrere Arten von Tumoren, bei denen die zelligen Elemente der Blutgefässe selbst den Ausgangspunkt der Neubildung abgeben; hierher sind zu rechnen die Peritheliome und die Endotheliome, Geschwülste, die erst in den letzten Jahren bekannt und genauer untersucht wurden. Einigen wenigen von diesen kam auch das Merkmal der Pulsation zu.

Ich hatte als Assistent Billroth's Gelegenheit, einen derartigen äusserst seltenen Fall von pulsirendem Angioendothelioma, vom Knochen ausgehend, untersuchen zu können, der durch seinen Sitz, durch sein klinisches Verhalten und durch die Art seines Wachsthumes höchst interessant ist. Da ich keinen gleichen oder auch nur ähnlichen Fall in der Literatur finden konnte, halte ich seine Mittheilung für angezeigt.

Eine vornehme russische Dame von circa 40 Jahren war nach Wien gekommen, um Billroth wegen ihres Fussleidens zu consultiren. Sie hatte seit einigen Monaten Schmerzen im linken Fusse, die sich beim Versuche aufzu-

¹⁾ Auszugsweise vorgetragen am 4. Sitzungstage des XXIV. Congresses der Deutschen Gesellschaft für Chirurgie zu Berlin, 20. April 1895.

treten derartig steigerten, dass Patientin ihr linkes Bein zum Gehen nicht mehr gebrauchen konnte. Die letzte Zeit brachte sie nur sitzend oder liegend zu.

Billroth fand bei der gut genährten, aber sehr nervösen Frau am linken Fusse äusserlich nichts Abnormes. Er war wohlgestaltet, gut gewölbt, die einzelnen Knochenvorsprünge wegen des vorhandenen Panniculus weniger deutlich tastbar. Nirgends war ein Tumor zu sehen oder zu fühlen. Patientin gebardete sich bei der ganzen Untersuchung sehr aufgeregt und gab Schmerzäusserungen von sich, besonders als Versuche gemacht wurden, die Beweglichkeit des Fusses zu prüfen. Da sich auch hierbei ausser der Schmerzhaftigkeit nichts feststellen liess, wollte Billroth die Untersuchung beenden, als er plötzlich über dem äusseren Malleolus eine deutliche Pulsation verspürte. Als nun auf dieses Phänomen hin aufs genaueste nachgeforscht wurde, konnte man noch an mehreren anderen kleinen Stellen dasselbe mit Sicherheit nachweisen, so am Fussrücken, an der Kleinzehenseite nahe dem Sprunggelenk und am innern Malleolus. Billroth und die anderen Wiener Chirurgen, die zum Consilium beigezogen waren, stellten darauf hin die Diagnose pulsirendes Knochensarcom und schlugen die Entfernung des Gliedes vor. Es wurde darauf die Amputation des linken Unterschenkels durch Billroth vorgenommen zwischen dem mittleren und unteren Drittel. Der Stumpf heilte anstandslos und Patientin war von ihren Schmerzen erlöst.

Billroth übergab mir den Fuss zur genaueren Untersuchung und forderte mich auf eine Injection der Arterien vorzunehmen. Ich konnte mich am amputirten Fusse überzeugen, dass nirgends ein Tumor sicht- und fühlbar war. Der Fuss hatte ein reichliches Fettpolster, war aber zart gebaut. Der Unterschenkel besass an der Amputationsstelle einen Panniculus von 1 Ctm. Dicke. Die Beweglichkeit in den Gelenken schien erhalten, nur fiel eine gewisse Schloffheit im Sprunggelenk auf, das einzig Abnorme, das constatirt werden konnte. Die Injection nahm ich von der Arteria tibialis antica, postica und Peronea aus vor mit feiner, rother Teichmann'scher Masse (Zinnober, Schlemmkreide, Leinöl, Schwefelkohlenstoff), wobei gleich das Eine auffällig war, dass das Präparat viel Injectionsmasse verschlang, wenigstens bedeutend mehr als ein normaler Fuss von gleicher Grösse. Der Grund dafür ergab sich bei der folgenden Präparation. (Siehe Fig. 6 und 7 auf Taf. XI.)

Die drei Hauptarterien des Fusses sind etwas weiter als sonst, ebenso ihre Seitenäste, die an einzelnen gleich näher zu beschreibenden Partien ein reichliches Maschenwerk bilden. Das Skelet ist an vielen Stellen herdweise durch eine Aftermasse substituirt, die sich durch den ganz besonderen Reichthum an kleinen und kleinsten Arterien auszeichnet. Von Tumormasse ist überhaupt nicht viel zu sehen, die Gefässe machen den Hauptbestandtheil der Geschwulst aus, welche noch ausserdem die Eigenthümlichkeit hat, dass sie nur den Knochen substituirt, ferner, dass die Oberfläche der Geschwulst das Niveau des ehemaligen Knochens nicht überragt. Die Weichtheile bleiben frei von Geschwulstmasse.

Es finden sich folgende Geschwulstinseln vor:

1. Die Fibula ist kleinfingerbreit oberhalb der Spitzen des Malleolus in

ihrer ganzen Dicke durch Tumor substituirt auf einer Strecke von 4–5 Ctm. Der Herd ist ganz isolirt und wird von der Arteria peronea und von der Malleolaris externa der Tibialis antica versorgt. Beide Arterien stehen durch starke anastomotische Zweige mit einander in Verbindung.

2. Eine Markstückgrosse runde Insel im Malleolus internus, von dem gerade nur die vordere, hintere und untere Knochenumrahmung stehen geblieben ist. Diese Insel zeichnet sich durch besonders feine, dicht gedrängt beisammen liegende Gefässchen aus, die zwischen sich kaum eine Geschwulstmasse erkennen lassen. Die versorgenden Gefässchen gehen von der Malleolaris interna anterior und posterior ab, sowie von einer Anzahl Periostarterien, die an der äusseren Tibiafläche nach unten ziehen, weiter als sonst sind und im Knochen eine grosse Zahl von scharf ausgeprägten, im allgemeinen parallel nebeneinander liegenden Halbreihen gebildet haben. Von da setzt sich das Geflecht der Gefässe fort durch das Ligamentum talotibiale auf:

3. Den Talus, in dessen Halse und Kopfe sich ein kleines Geschwulstchen befindet, das auch zum grössten Theile von der Arteria malleolaris interna anterior versorgt wird. Das obere Sprunggelenk und der Körper des Talus sind intakt.

4. Im Calcaneus trifft man auf eine grosse Geschwulstmasse, die fast seine ganze vordere Hälfte substituirt hat, aber die Gelenksknorpel verschonte. Sie bezieht ihr Blut aus der Malleolaris anterior externa, der Tarsae und den ersten Aestchen der Plantaris externa und interna. Getrennt von dieser Geschwulstmasse kommen im Tuber calcanei noch drei in oberflächlichen Knochenmulden liegende runde Geschwulstinseln vor. Die eine, 10 Hellerstück gross an der inneren, die zweite, kaum linsengross, an der äusseren, die dritte etwa bohngross, an der hinteren Seite unter dem Ansatz der Achillessehne. Arterien: Ramus calcaneus der Tibialis postica und der Peronea.

5. Eine innig zusammenhängende Tumormasse substituirt das Cuboideum, die dicht angrenzenden Partien des 5., 4. und 3. Metatarsus, das Naviculare bis auf die Tuberositas, das Ecto- und kleine Partien des Mesocuneiforme. Dieser Herd hängt mit dem im vorderen Theil des Calcaneus zusammen und entspricht genau dem Verbreitungsbezirk einer Arteria tarsea interna und externa der Dorsalis pedis.

6. Eine bohngrosses Stelle an der innern freien Fläche des Entocuneiforme, dicht vor der Tuberositas navicularis, zusammenhängend mit dem Herde im Naviculare durch feine Gefässchen.

7. Je zwei kleine Inseln im Metatarsus V und IV, entsprechend Seitenästen der Arteria interossea dorsalis IV.

8. Ein ganz kleiner Herd in der Spitze der Nagelphalange der 2. Zehe.

9. Ein haselnussgrosser Herd in der Grundphalange der grossen Zehe.

Jeder Herd entspricht dem Verbreitungsbezirk einer Arterie, diese löst sich oberflächlich in eine Anzahl oft vielfach anastomosirender kleinerer Gefässe auf, die mit ihren Verzweigungen in den Tumor tauchen. Hier verästeln sie sich weiter und erzeugen an einigen Stellen ein unentwirrbares Geflechte, das einem injicirten und corrodirten Corpus cavernosum eines Kindes täuschend

ähnlich sieht. Die Geschwulst ist überall scharf gegen den Knochen abgesetzt, der wie ausgefressen aussieht. Die Absorptionen zeigen an der Knochenoberfläche runde oder zernagte Ränder, in der Tiefe dichtgedrängte feine Grübchen.

Für die mikroskopische Untersuchung wurden Stücke vom Periost der Tibia und verschiedene Geschwulststücke conservirt, welche möglichst frei von Injectionsmasse geblieben waren. Bei den Perioststückchen sah man nichts als erweiterte Arterien, eben die, welche die Knochenrinnen hervorgebracht hatten. Die übrigen Stücke boten alle dasselbe Bild dar. (Siehe Fig. 8 auf Taf. XI.) Ein gröberes Bindegewebe formirt ein ganz unregelmässiges Maschenwerk. Dieses wird durch feine Züge, die von jenem ausgehen auch ganz unregelmässig in kleine vielfach unter einander anastomosierende Felder zerlegt, in welchen die Geschwulstzellen in Massen beisammen angehäuft sind. Da diese an verschiedenen Stellen mit den benachbarten in Verbindung stehen, erhält man ein vielfach durch einander verflochtenes Convolut oder Maschenwerk von kurzen gewundenen und gewulsteten Zellsträngen mit zahlreichen Verdickungen. Hier und da trifft man auf Räume, die wie bei einem Corp. cavernosum aussehen und von Zellen und Injectionsmasse erfüllt sind. Die Zellen tragen ein charakteristisches Gepräge; sie sind gross, besitzen einen runden, grossen, sich stark färbenden Kern und stehen dicht beisammen, so dass sie oft polygonale Conturen zeigen. Die äussersten gegen das Bindegewebe zu ordnen sich öfter pallisadenförmig aneinander. Das Centrum der einzelnen Felder ist sehr verschieden. Bei den einen ist die ganze Fläche mit Zellen bedeckt, bei anderen wieder bleibt in der Mitte ein kleiner unregelmässiger Spalt, bei wieder anderen findet sich ein unregelmässiger Hohlraum, endlich kommen solche vor, bei denen der Zellbelag sehr reducirt oder an einer Seite sogar aufgehoben ist. Der Hohlraum dieser letzteren stellt meistens schön kreisrunde Lücken dar. In einzelnen von den beschriebenen Hohlräumen ist Blut oder Injectionsmasse nachzuweisen. Im Bindegewebe kommen vereinzelte Blutgefässe vor, bei denen man Wucherung des Endothels der Intima nachweisen kann. Diese Zellen haben denselben Charakter wie die oben beschriebenen Endothelzellen.

Nach diesem makro- und mikroskopischen Befunde müssen wir die Geschwulst als eine von den Gefässen ausgehende bezeichnen. In einem Gefässbezirk erkrankt die Intima der kleinsten Arterien, der Arteriolen und Capillaren. Das Endothel fängt zu wuchern an und führt zur Verdickung der Intima, die nun aus zwei bis mehreren unregelmässig übereinander geschichteten Zelllagen besteht.

Die Zellwucherung bleibt nicht stationär, sondern greift auf das Nachbargewebe über und substituirt es in der oben angegebenen Weise. Die Mehrzahl der gebildeten Zellstränge, Zapfen oder Nester ist canalisirt und ihr Hohlraum communicirt mit dem Arterienrohre. Auf diese Weise kam das reiche Maschenwerk von pulsirenden

Blutgefässen, die sich von den Hauptarterien aus leicht mit Injectionsmasse füllen liessen, zu Stande.

Dass die Geschwulst von den Arterien ausgeht, sieht man schon makroskopisch unter anderem daran, dass ein Geschwulstherd genau dem Verbreitungsbezirke einer Arterie entspricht. Ganz auffällig ist, dass wir nicht einen einheitlichen zusammenhängenden Tumor vor uns haben, sondern mehrere vollständig isolirte Herde. Einzelne von diesen scheinen erst später zu einem grösseren Herde zusammengestossen zu sein. Den grössten isolirten Herd finden wir in der Fibula. Die kleinsten an den äussersten Grenzen, im Calcaneus und in den Phalangen. Um das multiple Auftreten der Geschwulst zu erklären, müsste man annehmen, dass an verschiedenen Stellen das Gefässsystem in verschiedenen Zeiten erkrankt ist, denn die Geschwülste in den Phalangen sind doch offenbar jüngeren Datums als die in der Fusswurzel. Ich glaube es lässt sich das viel einfacher auf folgende Weise erklären. Bei dem Umstande, dass die Gefässe erweitert sind, dass starke Pulsation in der Geschwulst besteht, ist es möglich, dass einzelne der Endothelzellen in den Anastomosen durch den Blutstrom weiter getrieben werden in andere Gefässbezirke und dort zur Embolie führen. An diesen Stellen wuchern die Endothelzellen weiter, bilden einen neuen Tumor und bringen vielleicht auch die Gefässendothelien der neuen Stelle zur Proliferation. Diesen Gesichtspunkt als richtig vorausgesetzt, mussten wir auf Grund der Gefässvertheilung auf den primären Herd kommen. Ich meine, dass es der in der Fibula sei, schon deshalb, weil er der grösste isolirte ist. Von dort aus verlaufen die Gefässanastomosen so, dass zunächst der Calcaneus und der äussere Malleolus die Geschwulstemboli durch die Verbindung der Malleolararterien untereinander und der Malleolaris externa anterior mit der Tarsca empfangen. Von da aus wurden wieder durch die Anastomosen der Gefässbezirk des Naviculare, des Cuboideum und der Keilbeine afficirt und endlich die peripheren Bezirke.

Wenn wir nun zum Schlusse das Gesagte zusammenfassen, so handelt es sich bei unserem Falle um ein pulsirendes, höchst wahrscheinlich in der Fibula primär entstandenes Haematangioendothe-

lioma, das sich einerseits durch peripheres Wachsthum, andererseits durch Embolien in entfernte, gesunde Gefässbezirke des Knochensystems ausbreitete.

Erklärung der Abbildungen auf Taf. XI.

Fig. 6. Ansicht des Präparates von der lateralen Seite.

Fig. 7. Ansicht des Präparates von der medialen Seite. Zwei Drittel der natürlichen Grösse.

Fig. 8. Schnitt durch eine Geschwulstpartie, die sich sehr wenig mit Injectionsmasse gefüllt hatte. (Kernfärbung.)

a) Cavernöses Gewebe mit Teichmann'scher Masse erfüllt.

b) Gefässlichtungen.

XLVI.

Ueber die Einheilung von Fremdkörpern unter der Einwirkung chemischer und mikro-parasitärer Schädlichkeiten.

Ein Beitrag zur Entzündungslehre.

Von

Prof. Dr. Otto von Büngner,

in Marburg¹⁾.

M. H.! Um die Frage, wie die Entzündungs- und Heilungsvorgänge im Organismus unter der Einwirkung chemischer und mikroparasitärer Schädlichkeiten ablaufen, einer experimentellen Prüfung zu unterziehen, und gleichzeitig andere Fragen, welche in der Entzündungslehre zur Discussion stehen, ihrer Lösung näher zu bringen, habe ich im Institute des Herrn Prof. Marchand in Marburg verschiedenartige Fremdkörperversuche angestellt, über welche ich Ihnen heute berichten möchte.

Als Fremdkörper wählte ich hauptsächlich Schwammstückchen von etwa Erbsengrösse, ausserdem in der ersten Versuchsreihe auch kleine Stücke in Alkohol gehärteter menschlicher Lungen, deren Gefässe vorher mit blauer Gelatine injicirt waren.

Als chemische Schädlichkeiten wurden in Gebrauch gezogen: 1. Terpentin, ein Mittel, welches auch in anderen Versuchen mit Vortheil benutzt und durch dessen Anwendung eine

¹⁾ Vorgetragen am 4. Sitzungstag des XXIV. Congresses der Deutschen Gesellschaft f. Chirurgie, 20. April 1895. Eine ausführliche Darstellung der im Nachstehenden geschilderten Versuche wird demnächst unter Beifügung von Abbildungen in Ziegler's „Beiträgen zur pathol. Anat. und zur allg. Pathologie“ erscheinen.

Reihe feinerer Vorgänge bei der Entzündung überhaupt erst klar gestellt worden ist; 2. Jodoform, theils weil mir daran lag, die für die Praxis in Betracht kommenden Gesichtspunkte zu berücksichtigen, theils weil diesem Mittel bekanntlich ganz bestimmte Einwirkungen auf das Gewebe zugeschrieben werden. Während in der ersten Versuchsreihe die Schwamm- und Lungenstückchen vor der Einführung einfach mit Terpentin durchtränkt wurden, wurden in der zweiten Versuchsreihe die mit Jodoform imprägnirten Schwammstückchen auch noch in einfache oder doppelte Gelatine-kapseln eingeschlossen, um einer zu raschen Verstreuerung des Jodoforms im Thierleibe vorzubeugen.

Als mikroparasitäre Schädlichkeit kamen in der dritten Versuchsreihe, gleichfalls ihrer praktischen Bedeutung wegen, Kulturen des *Staphylococcus pyogenes aureus* zur Anwendung, und zwar wurden die mit Staphylokokken-Bouillonkulturen oder mit dem Condenswasser von Staphylokokken-Agar-kulturen durchsetzten Schwammstückchen ebenfalls vor der Einführung in Gelatinekapseln eingebracht.

Meine Versuche sondern sich mithin, entsprechend den einzelnen Reihen derselben, in drei Hauptgruppen, und zwar in:

I. Terpentinversuche,

II. Jodoformversuche

und

III. Staphylokokkenversuche.

Zum Applicationsort der Fremdkörper wählte ich die Peritonealhöhle, weil die Bedingungen, unter denen hier der Einheilungsvorgang sich abspielt, verhältnissmässig einfach und constant sind, und weil die Veränderungen der umgebenden Theile sich meist sehr klar übersehen lassen, was namentlich für die Erkenntniss und Beurtheilung der feineren Vorgänge von Wichtigkeit ist. Zudem musste der bedeutende Aufschwung, den die Bauchhöhlenchirurgie im Laufe der beiden letzten Decennien genommen hat, zu einer Prüfung gerade der Einheilungsvorgänge im Peritoneum besonders auffordern.

Sämmtliche Versuche wurden an Meerschweinchen an gestellt, die Bauchhöhle in der Linea alba eröffnet und einem Thier entweder bloss ein einziger oder mehrere Fremdkörper gleich-

zeitig eingeführt, wonach die durch tiefgreifende Nähte geschlossene Wunde, unbeschadet eines günstigen Wundverlaufs, stets unbedeckt blieb.

Nach 7 Stunden bis 7 Tagen wurden die Thiere getödtet, die Objecte herausgeschnitten und noch lebenswarm in die Conservirungsflüssigkeiten gebracht, später nach der Einbettung in Celloidin geschnitten und gefärbt.

In den beiden ersten Versuchsreihen bediente ich mich zur Conservirung der Präparate vorzugsweise des Flemming'schen Säuregemisches, zur Färbung einer wässrigen Safraninsolution, in der dritten Versuchsreihe (den Staphylokokkenversuchen) zur Conservirung einer Essigsublimatlösung, zur Färbung der Hämatoxylin-Eosinfärbung, der Gram'schen Methode, der Weigert'schen Fibrinfärbung und der Weigert'schen Bakterienfärbung gleichzeitig nebeneinander.

Im Ganzen verfüge ich über 28 Versuche, welche 42 verschiedene Fremdkörperpräparate lieferten.

Indem ich mich nunmehr zur Besprechung meiner Versuchsergebnisse wende, habe ich über die terpeninhaltigen Fremdkörper Folgendes zu berichten:

Makroskopisch finden wir die von einer grauweissen Faserstoffhülle umgebenen Schwammstückchen bereits um die 16. bis 24. Stunde am parietalen oder visceralen Bauchfell fixirt, welches in der nächsten Umgebung des Fremdkörpers bisweilen getrübt und injicirt, sonst aber unverändert erscheint.

Mikroskopisch zeigen sich nach Behandlung mit Flemming'scher Lösung und Safraninfärbung im Uebersichtsbilde folgende Veränderungen:

Der Schwamm als Ganzes ist in mehrschichtige Fibrinlagen eingehüllt, welche die Verbindung des Fremdkörpers mit dem Nachbargewebe vermitteln. Die Lücken zwischen den in verschiedener Richtung getroffenen, tiefroth gefärbten Schwammbälkchen sind von einem zierlichen Fibringerüst durchsetzt, das zunächst nur an den Randpartieen reichlicher entwickelt ist, die Maschen dieses Fibringerüsts mit einer feinkörnigen Gerinnungsmasse gefüllt, welche in Folge der Terpentineinwirkung dunkelrauchgrau gefärbt ist.

Das Auffallendste an einem Schwammpräparat in diesem Stadium sind nun die grauschwarzen, über weitere Strecken des Fremdkörpers zerstreuten Terpentinmassen, und die dichte, die ganze Oberfläche desselben einnehmende Randinfiltration. Von letzterer aus ziehen langgestreckte Züge von Rundzellen, nach der Mitte hin an Zahl abnehmend, in das Innere des Fremdkörpers hinein.

Beim Vergleich mit blanden Schwammpräparaten von gleicher Zeitdauer fällt sofort auf, dass die Rundzelleninfiltration am Rande der Terpentschwämme eine sehr viel beträchtlichere, und dass sie nach dem Innern derselben zu ungleichmässiger vertheilt ist. Ersteres hängt damit zusammen, dass das Terpentin als flüssiges Medium rasch in die Umgebung hineindiffundirt und den ganzen Fremdkörper erfüllt, weshalb sich an der Grenze desselben eine schützende Demarkationszone ausbildet, letzteres damit, dass die Rundzellen besonders dort, wo noch grössere Terpentinhaufen liegen, in das Innere des Fremdkörpers vordringen, um dieselben gleichfalls zu umgrenzen. Nicht selten findet sich ein Terpentinherd vollständig von Rundzellen umzingelt, wobei aber zwischen den Infiltrationsring und den centralen schwärzlichen Terpentinherd eine zellfreie Zone sich einschiebt. Diese Erscheinung lässt darauf schliessen, dass dem Terpentin ausser vorwiegend anlockenden, positiv chemotactischen Substanzen, welche eine Fernwirkung entfalten, auch abstossende Eigenschaften zukommen, die nur in der Nähe zur Geltung kommen. Wie durch die periphere Demarkationszone an der Grenze des Fremdkörpers, so wird auch durch jeden ringförmigen Wall von Rundzellen im Innern desselben das schädliche Agens isolirt und für den Gesamtorganismus frühzeitig unwirksam gemacht.

Bei starker Vergrösserung findet man an der Oberfläche des Fremdkörpers und des Nachbargewebes an vielen Stellen eine aus rothen Blutkörperchen, Leucocyten, bezw. deren Kernen und Kerntrümmern, und fädig-körnigem Faserstoff bestehende Masse aufgelagert.

Die dem Terpentschwamm angrenzenden Peritonealtheile erscheinen verdickt und gequollen, die Bindegewebsfasern auseinandergedrängt und zerfasert, die Bindegewebszellen im Absterben begriffen, die Endothelzellen zum Theil von ihren Haftstellen gelöst und in die benachbarten Fibrinlagen verschoben.

Die Gefässe des Nachbargewebes sind prall gefüllt und enthalten vielfach Leucocyten, welche in Randstellung und in Emigration nach dem Fremdkörper hin begriffen sind. Auch im Gewebe selbst, und zumal in der Umgebung der Gefässe, befinden sich zahlreiche Rundzellen. Dieselben stimmen mit den in den Gefässen liegenden Leucocyten in jeder Beziehung überein und entsprechen überhaupt den beiden bekannten Hauptformen farbloser Blutkörperchen, d. h. sie besitzen entweder mehrere kleine, intensiv und glänzend gefärbte Kerne oder aber einen einfachen, grösseren, heller gefärbten und zugleich mehr bläschenförmigen Kern. Die periphere Grenzschicht ihres Protoplasmas markirt sich als deutliche Hülle, während im Gegensatz dazu der Zellkörper der Bindegewebszellen nie scharf abgegrenzt erscheint. Neben den beiden Rundzellenarten trifft man im Nachbargewebe in spärlicherer Menge rothe Blutkörperchen.

Im Fremdkörper, und zwar sowohl im Bereich der dichten Infiltrationszone an der Oberfläche, als auch im Innern desselben, sind die meisten Rundzellen bereits mehr oder minder verändert und zeigen von der intacten Zelle bis zum vollständigen Zellzerfall die verschiedensten Zwischenstufen und Uebergangsformen. Dabei tritt die Schädigung der Zellen im Allgemeinen um so mehr hervor, je mehr man sich den Terpentinerden nähert, und in unmittelbarer Nachbarschaft der letzteren sind die meisten dieser Zellen blassgrau, ohne Kernfärbung, vacuolär zerklüftet und meist geschrumpft.

Es kann keinem Zweifel unterliegen, dass sämtliche Rundzellen, welche sich in diesem Stadium des Entzündungsprocesses in der Nachbarschaft, an der Oberfläche und im Innern des Fremdkörpers ansammeln, ausnahmslos ausgewanderte weisse Blutkörperchen, Leucocyten oder Exsudatzellen sind und nicht von den Zellen des Nachbargewebes abstammen, denn vorläufig lassen weder die fixen Bindegewebszellen, noch die Endothelzellen etwelche Veränderung erkennen, die als Ausdruck einer Kern- und Zellproliferation gedeutet werden könnte. Dahingegen lässt sich nachweisen, dass die noch intacten, im Gewebe und im Fremdkörper verstreuten Rundzellen mit den beiden Hauptarten farbloser Blutzellen in den Gefässen in jeder Beziehung übereinstimmen.

Endlich kann das Verhalten eines Theiles der Rundzellen zur Gefässwand nur auf den Emigrationsprocess bezogen werden.

Nach 2tägiger Anhaftung ist die Verbindung des Fremdkörpers mit der Umgebung bereits eine innigere geworden. Das Terpentin bildet keine grösseren Haufen mehr, sondern es finden sich nur noch kleinere, scharf abgegrenzte Partikel desselben, meistens als Einschlussmassen abscessartiger Infiltrationsherde. Die Erscheinungen der Emigration sind mehr in den Hintergrund getreten, und die Zahl der Exsudatzellen im Nachbargewebe hat abgenommen, während umgekehrt das Schwammstückchen selbst jetzt eine grössere Zahl von Exsudatzellen beherbergt, als in dem ersten Stadium. Je mehr das Terpentin zur Resorption gelangt, desto reichlicher dringen also die Leukocyten in das Innere des Fremdkörpers ein. Entsprechend dem stärkeren Vordringen derselben hat sich auch das Fibrinnetz nach der Mitte des Fremdkörpers vorgeschoben. Zwischen der Vertheilung der Leukocyten und derjenigen der Fibrinfäden scheint demnach ein ursächlicher Zusammenhang zu bestehen.

Zu dieser Zeit zeigen sich an den fixen Bindegewebszellen und an den Endothelzellen des Gewebes die ersten Zeichen reparatorischer Thätigkeit. Die Kerne derselben sind voluminöser geworden und lassen sämtliche Phasen der indirecten Kerntheilung erkennen. Gleichzeitig hat auch das Protoplasma an Umfang zugenommen, und es sind durch Theilung der Gewebszellen bereits reichlichere Abkömmlinge derselben entstanden. Ein Theil dieser letzteren ist von spindelförmiger oder sternförmig-verästelter Gestalt, dabei feinfibrillär gestreift und offenbar von den präexistirenden Bindegewebszellen herzuleiten, während ein anderer Theil, der durch einen sehr grossen, polyedrischen oder unregelmässig rundlichen Protoplasmaleib charakterisirt und nicht fibrillär gestreift, sondern zart granulirt, feinkörnig ist, auf die proliferirenden Endothelzellen zu beziehen sein dürfte. An der zwischen den Zellen gelegenen Intercellularsubstanz sind irgendwelche Besonderheiten oder Veränderungen regenerativer Natur -- Grawitz's „Schlummerzellen“ -- nicht nachweisbar.

Derartige reichlich gewucherte junge Gewebszellen beiderlei

Art finden sich nicht nur an der Oberfläche des Fremdkörpers, sondern sie haben sich auch schon in geschlossener Masse, zu Zellreihen oder zu einem Netzwerk von Zellzügen vereinigt, unter zahlreicher Kerntheilung in die Randtheile des Fremdkörpers hineingeschoben und liegen in der Peripherie desselben an vielen Stellen neben den Schwambälkchen. Etwas weiter nach der Mitte hin fahren dieselben dann gleichsam auseinander, und es lösen sich einzelne Zellen von den übrigen ab, um isolirt für sich noch weiter in die Tiefe zu dringen. Man erhält demnach den Eindruck, dass die jungen Gewebszellen mittelst einer selbstständigen Locomotion oder Wanderung in das Innere des Fremdkörpers hineingelangen, doch geschieht das vorläufig nur da, wo der Fremdkörper sich schon inniger fixirt und die eiterige Infiltration ihren Höhepunkt bereits überschritten hat.

Ausser an den Gewebszellen sieht man in der Adventitia, in der Media und namentlich im Endothel der Gefässe vergrösserte Kerne und verschiedenartige Kerntheilungsfiguren.

Endlich beginnt an den Stellen der festesten Verwachsung des Fremdkörpers mit dem Nachbargewebe in unmittelbarer Umgebung der randständigen Schwambälkchen auch schon die Bildung vielkerniger Riesenzellen.

Dass sämmtliche neugebildeten Zellen vom Charakter der Bindegewebs- und Endothelzellen von den praeexistirenden gleichartigen Elementen des umgebenden Gewebes abstammen, geht aus dem oben gekennzeichneten histologischen Befunde und aus der Art der Vertheilung dieser Zellen im Fremdkörper mit voller Sicherheit hervor. Wegen ihrer Bedeutung für die entzündliche Gewebsneubildung gebührt ihnen der Name von Granulations- oder Bildungszellen.

Am 3. Tage hat sich die Infiltrationszone nach der Mitte des Fremdkörpers vorgeschoben, wodurch die gesammte Peripherie als hellerer Randsaum hervortritt. Die grösste Mehrzahl der Exsudatzellen in der Infiltrationszone ist zu Grunde gegangen. Die Reste ihrer zerfallenen Kerne präsentiren sich in dem dichten Zellenwall, den man in diesem Stadium bereits als deutlich eiterig bezeichnen kann, als kleine, glänzende, tiefroth gefärbte Körnchen, Häkchen oder Klümpchen, welche theils frei in dem Zelleninfiltrat liegen, theils noch von einem Zelleib umgeben sind, theils auch

neben schwärzlichen Tröpfchen in dem Protoplasma grosskörniger Exsudatzellen zum Vorschein kommen.

Fast sämtliche grosskernige Exsudatzellen im Fremdkörper zeigen sich nämlich in diesem Stadium durch Aufnahme von feinstvertheiltem Terpentinöl oder in Folge eines Verfettungsprocesses mit schwärzlichen feinkörnigen Massen durchsetzt. Gleichzeitig schliessen sie häufig intensiv gefärbte glänzende Chromatinkörnchen ein, wie sie als Zerfallsproducte im Eiter massenhaft anzutreffen sind. Indem sich diese Zellen mit der grösseren Entfernung vom Rande immer reichlicher mit Zerfallsmaterial beladen, nimmt ihr Zellkörper erheblich an Umfang zu, so dass wir gegen den Infiltrationsring hin, in diesem selbst und weiter nach der Mitte hin phagocytäre Rundzellen erblicken, deren Grösse diejenige normaler um das Doppelte bis Dreifache übertrifft.

Auch im Innern des Fremdkörpers sind fast sämtliche Exsudatzellen schon feiner zerfallen.

Kerntheilungsfiguren wurden an den Exsudatzellen weder jetzt, noch zu irgend einer anderen Zeit beobachtet.

Die regenerativen Veränderungen an den Bindegewebs- und Endothelzellen haben zugenommen. Der hellere Randsaum an der Oberfläche des Fremdkörpers wird von lockerem Granulationsgewebe eingenommen, welches dem vordringenden Leukocytenwall unmittelbar nachrückt, während weiter nach der Peripherie das bereits ältere und dichtere spindelzellige Granulationsgewebe sich anschliesst. Letzteres bildet in den dem Fremdkörper angrenzenden Theilen einen dichten Wall, der von der Anheftungsstelle nach beiden Seiten auf die Oberfläche des Fremdkörpers übergreift und sich in die Randtheile desselben hineinerstreckt.

Die lockerer vereinigten und vielgestaltigen jungen Granulationszellen, welche vom dichten Granulationswall am Rande noch tiefer in den Fremdkörper eindringen, beladen sich nun gegen die Eiterzone hin ebenfalls massenhaft mit fremden Bestandtheilen, so dass man im Gebiet der helleren Randzone auch Gewebsphagocyten findet, deren aufgeblähter Zelleib ausser schwarzen Tröpfchen sehr zahlreiche abgestorbene Leukocyten und dichtgedrängte Chromatinreste einschliesst.

Wie in der bereits älteren und dichteren, mehr spindelförmige

Elemente enthaltenden Zone in der weiteren Umgebung des Leukocytenringes, so kommen auch in dieser lockeren Granulationschicht an der Grenze der letzteren allenthalben Theilungsfiguren vor, und zwar sowohl in den eigentlichen Spindelzellen, als auch in den grossen unregelmässig gestalteten Zellklumpen, welche vorwiegend aus den Endothelzellen hervorgegangen zu sein scheinen.

Gleichzeitig drängt sich noch eine andere, für die weitere Ausgestaltung der reparatorischen Vorgänge wichtige Erscheinung dem Auge auf: die Bildung neuer Capillargefässe. Es zweigen sich von den Capillarwandungen des Nachbargewebes an vielen Stellen aus Spindelzellen und Spindelzellreihen bestehende Fortsätze ab, welche in die Umgebung auswachsen und an der parallelen Anordnung der Kerne in doppelter Reihe als wuchernde Capillarsprossen erkennbar sind.

Sämmtliche Abkömmlinge der Gewebszellen lassen sich von den Exsudatzellen beider Formen hinreichend deutlich unterscheiden. Die Frage, ob ausser den Bindegewebs- und Endothelzellen auch Leukocyten an der Genese der Granulationszellen und am Aufbau des Gewebes Theil haben, muss verneint werden. Umgekehrt ist aber auch eine Betheiligung der Granulationszellen an der Bildung der zelligen Elemente des eiterig-entzündlichen Exsudates auszuschliessen.

Am 4. Tage hat sich der mit Terpentinresten und stark lichtbrechenden Chromatinklumpchen durchsetzte Leukocytenwall noch weiter nach innen vorgeschoben, die active Thätigkeit der Exsudatzellen im Innern des Fremdkörpers mit der Aufnahme und Beseitigung des Terpentins und der zerfallenen Leukocytenkerne im Wesentlichen ihren Abschluss gefunden.

Anders an den Bindegewebs- und Endothelzellen. An diesen sind die zur Bildung des Dauergewebes führenden Proliferationsvorgänge und die gleichzeitig mit letzteren einhergehenden degenerativen Veränderungen, welche durch die schädigende Einwirkung des Terpentins bedingt sind, in immer weiterer Entwicklung begriffen.

Es sind nunmehr im Bereiche der lebhaften Bindegewebsentwicklung auch bereits reichlichere und grössere Riesenzellen vorhanden, welche, entsprechend der vorschreitenden Einheilung des Fremdkörpers, allmählig nach der Mitte vorrücken.

Ein Theil derselben ist mit zahlreichen, durch Osmiumsäure geschwärzten Körnchen und Tröpfchen beladen und scheint demnach durch fettigen Zerfall zu Grunde zu gehen.

Auch die Gefässneubildung im Granulationsgewebe hat Fortschritte gemacht; man sieht jetzt bereits in vielen Capillaren rothe Blutkörperchen und erkennt immer deutlicher, dass die Wandzellen der neuen Capillargefässe von den Zellen der alten Gefässe abstammen und aus denselben hervorsprossen.

An den Präparaten des 5. und 6. Tages findet sich der Fremdkörper nicht nur von einer derben spindelzelligen Granulationsschicht allseitig umschlossen, sondern es ist auch schon ein grosser Theil desselben von der Peripherie aus mit einem dichten Granulationsgewebe ausgefüllt, welches ohne scharfe Grenze einerseits in das Nachbargewebe, andererseits in das junge, mehr lockere Granulationsgewebe im Innern übergeht.

Die spärlichen Exsudatzellen inmitten des Granulationsgewebes sind jetzt, weil erst nachträglich, nach Beseitigung des schädlichen Agens, zur Emigration gekommen, meistens vollkommen intact. Eine eigentlich ringförmige Eiterzone ist nicht mehr vorhanden; die degenerirten Exsudatzellen nach innen von der Granulationsschicht sind vielmehr in unregelmässiger Vertheilung auf das Centrum des Fremdkörpers zurückgedrängt, und bilden hie und da dichtere Anhäufungen.

Die Lücken zwischen den näher aneinander gerückten Schwamm-bälkchen sind bis zur Mitte von feinsten Fädchen durchsetzt, welche im Centrum des Schwammes eine krystallnadelartige Beschaffenheit haben und sich als Fibrinfädchen erweisen, während sie weiter nach der Peripherie zwischen den jungen Granulationszellen zarte Fibrillen bilden und die erste Anlage der neuen Intercellularsubstanz bedeuten.

An einem Schwammpräparat vom 7. Tage endlich sind die Hohlräume des Fremdkörpers vollständig aufgehoben und von jungem gefässreichem Granulationsgewebe erfüllt. Dabei erscheint nur noch ein relativ kleiner Theil der Granulationszellen mit Trümmern beladen, weil freies Terpentin an keiner Stelle mehr vorhanden ist, und weil auch die Zerfallsproducte der Eiterkörperchen grösstentheils schon vorher aufgenommen und weggeschafft worden sind.

Die feinen Fibrillen der Intercellularsubstanz, welche nunmehr gleichfalls den ganzen Fremdkörper durchsetzen, schliessen sich dem feinfibrillären Zellkörper der Bindegewebszellen unmittelbar an und werden offenbar von letzterem erzeugt. Das Fibrinnetz, welches zuvörderst den Exsudatzellen, sodann den wandernden zelligen Elementen des Granulationsgewebes den Weg in das Innere des Fremdkörpers bahnte, ist also mittlerweile organisirt, d. h. durch die junge entzündliche Gewebsneubildung substituiert worden.

Die Wucherung der jungen Gefässe hat eine sehr bedeutende Ausdehnung erreicht, und die mit ihren Protoplasmafortsätzen zusammenhängenden Wandzellen der neuen Capillargefässe bilden ein netzförmig verzweigtes Canalsystem, welches von zwei parallelen Zellreihen begrenzt und mit rothen Blutkörperchen erfüllt ist.

Das Auffallendste an diesen Präparaten sind indessen die immer zahlreicher auftretenden voluminösen Riesenzellen, welche im gesammten Gebiet des Granulationsgewebes in Erscheinung treten, fast ausnahmslos den Schwammbälkchen anliegen und dieselben grösstentheils einhüllen. Manche derselben besitzen 60, 80, wohl auch 100 Kerne. Letztere gleichen in Allem denjenigen der Granulationszellen. Das Protoplasma ist nicht mehr mit schwärzlichen Tröpfchen beladen; es erscheint bisweilen feinvacuolär zerklüftet oder von grösseren Vacuolen durchsetzt, welche Exsudatzellen beherbergen. Dabei ist es entweder durch eine eigenthümlich matte, homogene oder feinkörnige Beschaffenheit ausgezeichnet, entsprechend dem Zellkörper der Endothelzellen, oft aber auch ganz oder zum Theil feinfibrillär gestreift, wie das Protoplasma der Bindegewebszellen.

Nach meinen Beobachtungen über die Bildungsweise der Riesenzellen muss ich den Granulationszellen, und namentlich den grossleibigen rundlichen oder polyedrischen Formen derselben, welche ich als Abkömmlinge der Endothelzellen ansprach, den Hauptantheil an der Entwicklung der Riesenzellen zuschreiben, wenn auch die Exsudatzellen insofern am Aufbau derselben theiligt scheinen, als sie von den Riesenzellen vielfach aufgenommen werden, wobei ihr Leib wahrscheinlich durch Assimilation in den Zellkörper der letzteren aufgeht.

Was die Frage der Kernvermehrung in den Riesenzellen betrifft, so bilden sich die Kerne derselben, so lange die Riesenzellen noch in der Entwicklung begriffen sind, augenscheinlich durch Karyomitose, während die Vermehrung der Kerne in den ausgebildeten Riesenzellen auf direkte Weise durch Fragmentirung zu Stande zu kommen scheint.

--- -- ---
An den terpeninhaltigen Lungenpräparaten, deren Verklebung mit dem Nachbargewebe ihrer glatteren Oberfläche wegen in den ersten Tagen nur eine sehr lockere war, erkennt man im Wesentlichen die eben bei Beschreibung der terpeninhaltigen Schwammpräparate geschilderten entzündlichen Veränderungen. Auch hier weisen die emigrierten Rundzellen die verschiedensten Degenerationsformen und alle möglichen Stadien des Zerfalls auf, und auch hier ist im Bereich der Infiltrationszone der Kernzerfall ein so enormer, dass er auf den ersten Blick den Eindruck einer Eiterung hervorruft.

Hervorzuheben ist, dass noch am 4. Tage das Innere des Lungenstückes fast frei von Exsudatzellen ist, während sich dieselben am Rande zu einem dichten Wall zusammengehäuft haben. Natürlich erklärt sich dieses Freibleiben der Mitte der Lungenpräparate von Exsudatzellen zu einer Zeit, wo sich im Innern der Schwammpräparate bereits zahlreiche Rundzellen angesammelt hatten, zum Theil aus der verschiedenartigen Beschaffenheit beider Fremdkörpersorten. Andererseits ist zu berücksichtigen, dass die Exsudatzellen nicht bis zur Mitte vorzudringen vermögen, weil sie unter dem Einfluss des schädlichen Agens schon in den Randpartien des Fremdkörpers absterben und damit ihre Bewegungsfähigkeit verlieren.

An diesen Präparaten vom 4. Tage erkennt man auch sehr deutlich, wie die Exsudatzellen in die Gefäße eindringen, um die in denselben befindliche blaue Leimmasse zu zertrümmern, aufzunehmen und weiter zu schleppen. Die Injectionsmasse wird von den Exsudatzellen, welche sich über das Gefäßlumen vertheilen und dann aus den Gefäßen wieder austreten, nach allen Richtungen durchwandert.

Während übrigens mit blauem Farbstoff beladene Exsudatzellen nur in spärlicherer Menge in den Gefäßen und in der

nächsten Umgebung derselben zur Anschauung kommen, ist die Zahl der mit Chromatinresten beladenen Exsudatzellen umgekehrt eine ausserordentlich grosse. Die Exsudatzellen nehmen also augenscheinlich vorläufig nur diejenigen Trümmer auf, welche ihnen gerade im Wege liegen, und sterben dann ab, weshalb sie die Reinigung des Terrains von Farbstoff vorerst nur ungenügend besorgen können.

Die Entwicklung des jungen Bindegewebes geht in derselben Weise von Statten, wie an den terpeninhaltigen Schwammpräparaten, indem von der Verwachsungsstelle aus langgestreckte feinfibrilläre Spindelzellen und vielgestaltige zartgranulirte Endothelzellen unter selbständiger Wanderung in die Lücken des Parenchyms hineindringen.

In den Präparaten des 5. Tages finden sich die Lungenstückchen von einer derben Granulationsschicht umhüllt, an welche sich nach einwärts, zur Oberfläche des Fremdkörpers hin, ein dichter Lenkocytenring anschliesst. Dieser den Fremdkörper einschliessende Doppelwall macht durchaus den Eindruck einer Abscessmembran, d. h. man erkennt zwei ziemlich deutlich abgegrenzte Schichten, eine dunklere centrale, welche der stärksten Eiterinfiltration mit massenhaft intensiv gefärbten Kernen und Kerntrümmern der dichtgedrängten degenerirten Exsudatzellen, und eine hellere peripherische, welche dem sich entwickelnden jungen Granulationsgewebe mit geringer Leukocytenanhäufung entspricht. In letzterer Zone finden sich in grosser Zahl junge Bindegewebs- und Endothelzellen mit Kerntheilungsfiguren, ausserdem neugebildete Capillargefässe. Hie und da trifft man in der Granulationszone auch blaue Körnchen, welche theils an die Exsudatzellen gebunden, theils von den Granulationszellen aufgenommen worden sind.

An einem Präparat von 7tägiger Versuchsdauer schliesslich ist das Lungenstück fast vollständig von gefässreichem Granulationsgewebe durchwachsen. Die Granulationszellen enthalten noch vielfach Kerntheilungsfiguren und sind öfters mit Chromatinresten zerfallener Leukocytenkerne und schwarzen Kohlenpigmentkörnchen, sowie mit blauem Farbstoff beladen, der in Form von Körnchen und Fleckchen im Zellprotoplasma eingelagert erscheint. Die spärlichen gut erhaltenen grosskörnigen Leukocyten in den Randtheilen des Fremdkörpers haben bisweilen ebenfalls blauen

Farbstoff aufgenommen, und auch unter den nur noch in spärlicher Menge vorhandenen und ganz auf das Innere zurückgedrängten degenerierten Exsudatzellen zeigen sich die grosskernigen Formen hin und wieder mit blauem Farbstoff durchsetzt, die kleinkernigen nicht.

Von Interesse ist, dass auch in den terpentinhaltigen Lungenpräparaten Riesenzellen, und zwar farbstoffhaltige Riesenzellen vorkommen, wiewohl sie nur spärlich vertreten sind und keine bedeutendere Grösse erreichen.

Die sonstigen Erscheinungen der Organisation sind die nämlichen, wie an den terpentinhaltigen Schwammpräparaten.

Das makroskopische Verhalten der jodoformhaltigen Fremdkörper stimmt mit demjenigen der terpentinhaltigen in vieler Beziehung überein, insbesondere erweist sich auch hier das Peritoneum in sämtlichen Versuchen unverändert. Als Unterschied ist hervorzuheben, dass die grauweisse Faserstoffhülle an der Oberfläche der Jodoformschwämme zarter und durchscheinender ist, als an den Terpentinschwämmen, und dass erstere sich bis zum 4. Tage durch Jodoform deutlich gelb gefärbt zeigen. Von den Gelatine kapseln, in welche die Fremdkörper vor der Implantation eingebracht waren, ist makroskopisch bereits am 1. Tage nichts mehr wahrzunehmen.

Mikroskopisch zeigt sich nach 1tägigem Verweilen jodoformhaltiger Fremdkörper in der Bauchhöhle der Oberfläche des Fremdkörpers und des Nachbargewebes wiederum eine aus rothen Blutkörperchen, Leukocyten und fädig-körnigem Faserstoff bestehende Masse aufgelagert. An den prall gefüllten Gefässen des Nachbargewebes lassen sich sehr deutlich die Erscheinungen der Randstellung und der Emigration der Leukocyten nach der Seite des Fremdkörpers verfolgen. Ferner kommt an den emigrierten Rundzellen beider Hauptformen ebenfalls sehr rasch eine Schrumpfung der Kerne zu Stande, wobei diese in verschiedener Weise unregelmässig, eckig und glänzender werden. In Folge der lebhaften Emigration ist es im Nachbargewebe des Fremdkörpers bereits zu einer sehr intensiven Rundzelleninfiltration gekommen.

Im Schwamm selbst ist die Rundzelleninfiltration ebenfalls eine sehr beträchtliche, und zwar handelt es sich hier nicht um

eine Randinfiltration, wie an den Terpentinpräparaten, sondern die Exsudatzellen sind schon in den ersten 24 Stunden über das ganze Präparat verstreut und in ungleichmässiger Vertheilung bis in die Mitte desselben vorgedrungen. Diese ungleichmässige Vertheilung der Exsudatzellen hängt damit zusammen, dass dem Jodoform überraschender Weise eine exquisit chemotaktische und entzündungserregende Wirkung zukommt, in Folge deren die Leukocyten direkt angelockt werden und deshalb besonders dort, wo Jodoformkrystalle liegen, in das Innere des Fremdkörpers eindringen. Letztere sind zwar als solche nicht mehr nachweisbar, weil sie in Folge der Behandlung der Präparate mit Aether-Alkohol zur Auflösung gekommen sind, wohl aber zeichnen sich die von ihnen zurückgelassenen scharf ausgeschnittenen und theils leeren, theils mit einer feinkörnigen Gerinnungsmasse gefüllten Lücken inmitten der Infiltrationsherde allenthalben auf's Deutlichste ab.

Ein weiterer Unterschied zwischen den Terpentin- und den Jodoformpräparaten besteht darin, dass die Exsudatzellen an die Terpentinherde in den ersten Tagen nicht unmittelbar herantreten, während sie gegen die Jodoformkrystalle gleich bis zur Berührung vordringen und dieselben allseitig umlagern, Ja, bisweilen dringen in die Krystalllücken, — eigentlich in die parallel gestellten Riffe an der Oberfläche der Jodoformkrystalle oder in gleichfalls parallele Spalten, welche bei der Auflösung derselben entstanden sind —, von zwei gegenüberliegenden Seiten her schmale, trichterförmige, von zarten Fibrinhüllen begrenzte Canäle vor, in welche sich unter amöboider Formveränderung verschiedenartige Exsudatzellen einzwängen.

Auch im Fremdkörper weist nur eine kleine Minderzahl der Exsudatzellen beider Formen noch wohlerhaltene Kerne auf. Die meisten derselben gehen schon sehr bald nach der Einwanderung in den Fremdkörper dem Zerfall entgegen, doch findet — gegenüber den Terpentinpräparaten und den später zu beschreibenden Staphylokokkenpräparaten — ein eigentlich feinkörniger Zerfall der Leukocytenkerne in den Jodoformpräparaten kaum oder doch nur in weit geringerem Umfange statt.

Zwischen den Schwammbälkchen spannt sich ein Fibrinnetz aus, dessen Fasern, entsprechend der ausgedehnteren Rundzellen-

infiltration, bei weitem reichlicher entwickelt sind, als an den Terpentinpräparaten, und sich bereits am 1. Tage über den ganzen Fremdkörper vertheilen. In den Maschen des Fibringerüstes tritt neben den zelligen Elementen eine feinkörnige Gerinnungsmasse zu Tage.

Nach 2tägiger Anhaftung eines jodoformhaltigen Schwammstückes weisen die Exsudatzellen im Fremdkörper im Ganzen dieselben Degenerations- und Zerfallsformen auf, wie am vorhergehenden Tage. Dabei haben dieselben — in Folge einer dem Jodoform zukommenden Eigenthümlichkeit, das Zellprotoplasma frühzeitig zur Verfettung zu bringen — vielfach einen grau-gefärbten Zellkörper.

Ein beträchtlicher Theil der grosskernigen Exsudatzellen, und zumal der besser erhaltenen, später nachgewanderten an den Randpartieen, bemächtigt sich der früher extravasirten, schon stärker zerfallenen Elemente und beladet sich unter deutlicher Volumszunahme mit anderen Rundzellen, kleinen dunkelgefärbten Kernfragmenten, Chromatinklumpchen und feinen Fetttropfen. Es tritt also in diesen Präparaten schon frühzeitig und in augenfälliger Weise die Phagocytose in Wirksamkeit.

Extravasirte rothe Blutkörperchen sind nur spärlich vertreten.

Die Exsudatzellen, welche sich zweifellos als Leukocyten erweisen, lassen sich auch hier von den Bindegewebs- und Endothelzellen allenthalben deutlich unterscheiden, und ein Uebergang der letzteren in erstere findet sicher nicht statt.

An den Präparaten des 3. Tages erscheint das zarte Gewebe der dem Fremdkörper angrenzenden Bauchfelltheile gequollen, das Endothel an der Oberfläche gelockert.

Die Auswanderung der Leukocyten aus den meistens noch stark gefüllten Gefässen des Nachbargewebes ist in diesem Stadium nicht ganz unterbrochen, jedoch wesentlich eingeschränkt.

Im Fremdkörper ist die Rundzelleninfiltration noch ungleichmässiger, als an den beiden ersten Tagen, indem sie sich im wesentlichen auf die nächste Umgebung der Jodoformlücken beschränkt. Um diese Lücken herum finden sich immer kleine Häufchen dicht zusammengedrängter Rundzellen, in denen der Kernzerfall am ausgesprochensten ist.

Mittlerweile sind an den fixen Bindegewebszellen,

sowie an den Endothelzellen des Gewebes in der Nachbarschaft des Fremdkörpers die ersten mitotischen Kerntheilungsfiguren sichtbar geworden.

Gleichzeitig hat ihr Protoplasma an Umfang zugenommen, und es sind durch Theilung desselben zahlreiche zellige Elemente entstanden, welche, wie in der ersten Versuchsreihe, zum Theil den Charakter von Bindegewebszellen, zum Theil denjenigen von Endothelzellen an sich tragen.

Solche junge Granulationszellen finden sich auch an der Oberfläche des Fremdkörpers und ziehen unter selbständiger Wanderung in den Schwamm hinein, wobei sie sich, wie an den Terpentinpräparaten, gern den Schwambälkchen anschmiegen.

Dass sämtliche neugebildete Zellen vom Charakter der Bindegewebs- und Endothelzellen von den praexistirenden gleichnamigen Elementen des umgebenden Gewebes abstammen, steht auch hier ausser Zweifel.

An den Präparaten von 4tägiger Dauer ist ein noch weit erheblicherer Theil der Exsudatzellen unter dem Einfluss des Jodoforms der fettigen Degeneration anheimgefallen.

Vom Nachbargewebe aus, welches sich nirgends mehr scharf von der Oberfläche des Fremdkörpers absetzt, ist es zu einer noch reichlicheren Proliferation von Granulations- oder Bildungszellen gekommen. Dieselben bilden in der Peripherie des Fremdkörpers einen dichten Wall, wandern in den Schwamm hinein und zeigen in Form und Vertheilung dasselbe Verhalten, wie am vorhergehenden Tage. Wie in den feinfibrillär gestreiften Spindelzellen (den Abkömmlingen der Bindegewebszellen), so kommen auch in den grossleibigen und unregelmässig gestalteten zartgranulirten Zellklumpen (den Abkömmlingen der Endothelzellen) allenthalben Theilungsfiguren vor. Ein beträchtlicher Theil der jungen Granulationszellen weist, gleich den Exsudatzellen, im Protoplasma Fetttropfen auf und scheint demnach ebenfalls durch fettigen Zerfall zu Grunde zu gehen.

In dem den Fremdkörper umgebenden Saum von Granulationsgewebe und in den von Granulationszellen durchsetzten Randtheilen desselben beginnt, wie an den Terpentinschwämmen, die Bildung neuer Capillargefässe.

Endlich — und das muss im Gegensatz zu anderen Autoren ausdrücklich hervorgehoben werden — treten zu dieser Zeit auch in den Jodoformpräparaten im Bereiche der Bindegewebsentwicklung und an der Oberfläche der randständigen Schwammbälkchen vielkernige Riesenzellen auf, und zwar ebenfalls in gleicher Weise, wie an den Terpentschwämmen, wo wir sie allerdings schon am 2. Tage sich entwickeln sahen. Eine Anzahl der den Schwammbälkchen anlagernden Riesenzellen ist mit zahlreichen, grauschwarzen Körnchen und Tröpfchen beladen und unterliegt dem fettigen Zerfall.

An den Präparaten des 5. und 6. Tages stimmen die Einzelheiten des Gewebsneubildungsprocesses mit den zuletzt geschilderten überein.

Auch die zelligen Elemente des fibrinös-eiterigen Exsudates stellen sich — abgesehen davon, dass der Process der Phagocytose jetzt weniger in die Augen fällt, als am 3. und 4. Tage — ebenso dar, wie im vorhergehenden Stadium, wie denn überhaupt mit der Aufnahme und Beseitigung der Zerfallstoffe die active Function der Exsudatzellen auch in diesen Präparaten beendet erscheint. Eine mitotische Vermehrung der Exsudatzellen haben wir auch in den Jodoformschwämmen nicht nachweisen können, und an der Gewebsneubildung haben sie jedenfalls keinen Theil, vielmehr muss die bleibende Gewebsformation, welche die eigentlich entzündlichen Vorgänge überdauert, auch hier auf die Proliferation der praeexistirenden Gewebelemente, der fixen Bindegewebszellen und der Endothelzellen des Nachbargewebes, zurückgeführt werden.

An einem 7 Tage alten Schwammpreparat ist der Einheilungsprocess wesentlich weiter gediehen, der Fremdkörper mit dem Nachbargewebe innig verwachsen und in der Peripherie von einem gleichmässig dichten Granulationsgewebe ausgefüllt, welches nach der Mitte zu lockerer wird. Das dichte und lockere Granulationsgewebe besteht theils aus schön fibrillär gestreiften, oft auffallend langgestreckten, spindelförmigen oder sternförmig verästelten Zellen vom Charakter der Bindegewebszellen, theils aus den unregelmässig gestalteten, feingranulirten, protoplasmareichen Elementen vom Charakter der Endothelzellen, welche stellenweise dichte Anhäufungen bilden. Die Zahl der Mitosen in den Granulationszellen hat abgenommen. Ein Theil der Granulationszellen

beider Formen erscheint auch hier graugekörnert oder mit schwarzen Fetttröpfchen beladen, dagegen habe ich Granulationszellen, welche zerfallene Leukocytenkerne oder Chromatinklumpchen aufgenommen hätten, also phagocytäre Gewebszellen, wie sie in den Terpentinpräparaten häufig beobachtet wurden, in den Jodoformschwämmen niemals nachweisen können. Dieser Mangel an Gewebsphagocyten in den Jodoformpräparaten erklärt sich aus der Thatsache des geringeren Kernzerfalles; die Thätigkeit der Exsudatzellen reicht eben aus, um sämtliche Producte des Kernzerfalls hinwegzuschaffen, und die Gewebszellen brauchen deshalb zu diesem Zwecke nicht in Action zu treten. Zwischen den Granulationszellen verlaufen die Faserbündel der neuen Intercellularsubstanz, deren Fibrillen sich dem feinfibrillär gestreiften Zellkörper der Bindegewebszellen unmittelbar anschliessen.

Während die Gefässendothelien fortgesetzt in Wucherung begriffen sind und Kerntheilungen zeigen, kommen im Nachbargewebe und im Gebiet der Granulationszone die Capillargefässe neuer Bildung immer deutlicher zur Anschauung.

In ganz besonders auffälliger Weise treten schliesslich in vorliegenden Präparaten im Gebiet der Granulationswucherung die Riesenzellen in Erscheinung. Die massenhaft vorhandenen grossen vielkernigen Protoplasmaklumpen, welche den Schwammhäkchen anliegen und dieselben grösstentheils einhüllen, stehen in Grösse und Kernzahl hinter denjenigen in den Terpentinpräparaten kaum oder nur wenig zurück. Die Kerne der Riesenzellen bilden gewöhnlich grössere Haufen, welche bald randständig, bald mehr im Innern des Zellkörpers liegen. Das Protoplasma ist nur noch ausnahmsweise mit schwärzlichen Tröpfchen beladen. Es erscheint meistens feinkörnig, wie das Protoplasma der Endothelzellen, ab und zu aber auch ganz oder stellenweise fein gestrichelt, wie die zelligen Elemente des Bindegewebes.

Exsudatzellen kommen in grösserer Menge nur noch in den mittleren, weniger von Granulationsgewebe durchsetzten Partien zur Beobachtung. Die meisten derselben gehören der grosskernigen Form an und sind mehr nach der Peripherie hin gut erhalten, nach der Mitte hin und in dieser selbst dagegen meistens graugekörnert, mit schwarzen Tröpfchen, sowie mit Zerfallsproducten der Eiterkörperchen beladen und fast sämmtlich in Zerfall begriffen.

Das Fibrinnetz zwischen den Schwammbälkchen erscheint in der Auflösung begriffen, und die feinen Fädchen desselben sind von den Randpartieen des Fremdkörpers aus durch die zarten Fibrillen der neuen Intercellularsubstanz verdrängt worden, welche sich immer weiter zwischen die Granulationszellen hineinschieben.

Aus der ganzen Reihe der Versuche gewinnt man den Eindruck, dass das Granulationsgewebe sich erst dort entwickelt, wo das Jodoform bereits weggeschafft ist, dass also, so lange Jodoform in dem Fremdkörper vorhanden ist, auch keine Organisation eintritt. Jedenfalls ist der Nutzeffect des Jodoforms für die Heilung, wenigstens bei Anwesenheit bacterienfreier Fremdkörper, wie wir sie hier vor uns haben, ein sehr problematischer. Ich würde es demnach in practischer Beziehung für einen Fehler halten, wenn man bei vollkommen aseptischen Operationen noch fürderhin Jodoform anwenden wollte. Ja, zumal in der Bauchhöhle wird durch die vielfach ganz schematisch und ohne besondere Indication geübte Anwendung des Jodoforms der Entwicklung nachtheiliger Folgezustände, wie derjenigen von Adhäsionen und Strangbildungen, geradezu Vorschub geleistet, weil, wie wir gesehen haben, dem Jodoform eine entschieden entzündungserregende Wirkung mit Bildung eines fibrinöseitigen Exsudats zukommt. Damit soll der günstige Einfluss des Jodoforms auf die Wundheilung bei gleichzeitiger mikroparasitärer Infection, wie er durch die Klinik alltäglich bestätigt wird, natürlich nicht in Frage gestellt werden.

Bezüglich des makroskopischen Verhaltens der staphylokokkenhaltigen Fremdkörper ist zu bemerken, dass sie sich gleich anfangs von einem graugelben fibrinöseitigen Belag bedeckt zeigen, welcher eine rasche Verklebung der Fremdkörper mit der Umgebung vermittelt, häufig eine Verlöthung derselben mit entfernteren Theilen herbeiführt und mit der Dauer der Versuche an Mächtigkeit gewinnt. In der nächsten Umgebung der Fixationsstelle ist nicht selten eine stärkere Trübung und Gefässfüllung erkennbar. Vom 5. Tage an erschienen die Fremdkörper in derbe eitrigem Exsudatmassen eingebettet, welche bei der Durchschneidung eine weissgelbe käsige Masse zeigten, und am 7. Tage finden wir den Schwamm, der Serosa des Dickdarms anhaftend, in einer

kleinen Eiterhöhle liegen. Es findet sich also nach einigen Tagen — und das ist jedenfalls für diese Versuchsreihe charakteristisch — allemal eine *circumscripte fibrinös-eiterige Peritonitis* mit der Neigung zu abgekapselter Exsudatbildung. Das übrige Peritoneum ist, wie in den beiden früheren Versuchsreihen, unverändert; nur einmal, am 7. Tage, wo es zur Perforation des anfangs *circumscripten* Exsudates in die freie Bauchhöhle und damit zu einer diffusen fibrinös-eitrigen Peritonitis gekommen war, fanden wir es mit einem getrübbten, zahlreiche Fibrinflocken enthaltenden dickflüssigen Exsudat gefüllt, in welchem sich, gleichwie in den abgekapselten Exsudatmassen der vorhergehenden Tage, lediglich Reinkulturen von Staphylokokken nachweisen liessen.

Von den gelatinösen Umhüllungskapseln der Fremdkörper war makroskopisch auch hier nichts nachzuweisen. —

Mikroskopisch zeigen sich die staphylokokkenhaltigen Fremdkörper schon nach 7 Stunden von einem dichten streifigen Fibrinüberzug bedeckt, der von der Oberfläche des Fremdkörpers auf die angrenzenden Theile übergreift.

Die Gefäße des Nachbargewebes sind wiederum prall gefüllt und enthalten zahlreiche Leukocyten beider Formen, welche in Randstellung und Emigration nach dem Fremdkörper hin begriffen sind. Auch ist es bereits jetzt zu einer sehr erheblichen Auswanderung in das Gewebe und in den Schwamm hinein gekommen.

An der Oberfläche und im Innern des Fremdkörpers finden sich ebenfalls die beiden Hauptarten der Exsudatzellen und alle möglichen Degenerationsformen derselben. Zwischen den Bälkchen des Schwammes kommt stellenweise ein feinmaschiges Fibrinnetzwerk und eine körnige Gerinnungsmasse zum Vorschein.

Auch relativ zahlreiche rothe Blutkörperchen und spärliche eosinophile Exsudatzellen sind im Fremdkörper und im Nachbargewebe anzutreffen.

Die Zahl der intensiv blau gefärbten Staphylokokken im Fremdkörper ist eine sehr beträchtliche, und zwar finden sich dieselben zum Theil frei zwischen den Zellen liegend, zum Theil in den Zellen eingeschlossen. Die Kerne der Exsudatzellen, welche sich mit Kokken beladen haben, sind dabei meistens noch gut erhalten.

Fassen wir die zelligen Elemente des Nachbargewebes in's Auge, so finden wir die länglich spindelförmigen oder mit Ausläufern versehenen Bindegewebszellen stellenweise gequollen und vacuolär zerklüftet.

Auch die Endothelzellen an der Oberfläche des Nachbargewebes erscheinen schon in diesem frühen Stadium des Entzündungsprocesses in hohem Grade alterirt, und man kann die allmähliche Umwandlung derselben von denjenigen Stellen aus, die etwas weiter vom Fremdkörper abliegen, bis zur Anheftungsstelle des letzteren hin sehr schön gradatim verfolgen. Man erkennt zuvörderst in einiger Entfernung vom Fremdkörper solche Stellen, wo die einen continuirlichen Endothelbelag bildenden Zellen sich noch ganz oder annähernd normal verhalten. An den angrenzenden, dem Fremdkörper benachbarten Stellen befinden sich die Zellen zwar ebenfalls noch in situ, doch machen sich an ihnen bereits die Anfangerscheinungen einer vacuolären Zerklüftung geltend. Im Bereich der Anheftungsstelle selbst endlich hat sich das Endothel vielfach als feines Häutchen abgehoben, und hier sieht man in dem stark gequollenen Protoplasma und in den Kernen der Endothelzellen noch deutlicher kleine Bläschen oder Vacuolen auftreten, durch welche der Kern manchmal in mehrere kleine Theile zersprengt, oder das Chromatin auf einzelne kleine Partikelchen oder Punkte an der Kernmembran reducirt erscheint. Diese Endothelzellen machen durchaus den Eindruck der Degeneration oder zum Mindesten den einer stärkeren Schädigung. —

Nach 18 stündiger Versuchsdauer zeigt sich zuallererst, dass die Auswanderung in das Nachbargewebe einen noch grösseren Umfang angenommen hat. Zugleich haben sich die Exsudatzellen in der Nachbarschaft der Anheftungsstelle des Schwammes in enormer Anzahl dicht unter der Epithelschicht angehäuft. Oefters sieht man auch hier in der Nähe des Fremdkörpers einige Endothelzellen etwas von der Oberfläche sich loslösen, aus der Reihe der übrigen vortreten und zwischen den Exsudatzellen der fibrinösen Auflagerungsschicht zur Erscheinung kommen, welche die Oberfläche des Fremdkörpers und der angrenzenden Peritonealtheile überdeckt. Die degenerativen Erscheinungen an den Endothelzellen sind die nämlichen wie im vorhergehenden Stadium.

Gleich dem Nachbargewebe ist auch der Fremdkörper dicht

von Exsudatzellen durchsetzt. Man findet in demselben die beiden Formen der Exsudatzellen und zahlreiche Degenerationsformen derselben, welche vielfach dichtere Anhäufungen bilden, daneben rothe Blutkörperchen. Auch fällt der bereits stärkere Zerfall von Leucocytenkernen im Fremdkörper mehr in die Augen. Viele Exsudatzellen haben massenhaft Staphylokokken aufgenommen. Dabei haben die in den Zellen eingelagerten Kokken theilweise an Tinctionsfähigkeit eingebüsst; sie stellen vielfach nur schwachblau gefärbte Körnchen dar und scheinen im Zellkörper allmählich ihrer Auflösung entgegenzugehen.

In den folgenden Präparaten vom 1. Tage wird unser Interesse zunächst wieder in ganz besonderem Maasse von den Endothelzellen in Anspruch genommen. Dieselben betheiligen sich sehr frühzeitig auch an den progressiven Vorgängen, und man kann, wie vorher die degenerative, so hier die regenerative Umwandlung der Endothelien abermals schrittweise verfolgen. Natürlich werden die degenerativen Veränderungen nicht unvermittelt von den regenerativen abgelöst, sondern beide Prozesse gehen jetzt und während der nächsten Tage neben einander her. Man erkennt zunächst wiederum in einiger Entfernung vom Fremdkörper solche Stellen, wo die Endothelzellen einen continuirlichen Belag der Serosa bilden und noch keinerlei Abweichungen von der Norm aufweisen. An den nächstangrenzenden Stellen bis zur Anheftungsstelle des Fremdkörpers hin und im Bereich der letzteren selbst machen sich dann neben den erwähnten Degenerationsvorgängen die ersten Erscheinungen der Proliferation bemerklich. Die Zellen gerathen in Wucherung, sie schwellen allmählich an, werden dicker, Kern und Protoplasma verändern sich, so dass man grosse, gequollene, homogene oder feinkörnige Gebilde mit eigenthümlichen Kernformen vor sich sieht. Die Kerne werden ausserordentlich unregelmässig und weisen in Folge zahlreicher Ausbuchtungen und Einkerbungen die mannigfachsten Formdifferenzen auf. Der Zellkörper lässt eine Art Membran als Begrenzung der Zelle erkennen, d. h. es bildet sich eine äussere Verdichtungsschicht, während manchmal im Protoplasma hellere Stellen in die Erscheinung treten. Dabei befinden sich die Zellen vorerst noch in situ. Als bald aber hört die Continuität der endothelialen Zellbekleidung auf, einzelne Zellen

aus der Reihe fehlen, die übrigen noch festhaftenden quellen immer mehr auf, heben sich heraus und lösen sich schliesslich gleichfalls vollständig von der Unterlage los, sodass man neben der nackten Serosa oft in grösserer Menge abgestossene Endothelzellen antrifft. Das wir es hier mit einer Proliferation oder mit dem Beginn einer regenerativen Umwandlung der Endothelien zu thun haben, geht auch aus der weiteren Entwicklung derselben (vergl. die späteren Stadien des Gewebsbildungsprocesses) mit voller Sicherheit hervor.

Der ganze Fremdkörper zeigt sich von einem eiterigen Infiltrat durchsetzt, welches nach der Mitte hin lockerer, nach der Peripherie zu ganz dicht ist. Es finden sich hier zwischen relativ zahlreichen rothen Blutkörperchen wiederum die beiden Formen der Exsudatzellen und mannigfache Degenerationsformen derselben in den verschiedensten Stadien des Kernzerfalls. Ein beträchtlicher Theil der grosskernigen Exsudatzellen hat sich mit Kerntrümmern beladen und erheblich an Umfang zugenommen (leukocytaire Phagocyten). In dem Infiltrat sind, zum Theil in grosser Menge, Staphylokokken eingelagert, und zwar findet man dieselben in kleineren Herden oder in grösseren klumpigen Haufen im Fremdkörper verstreut. Die nächste Umgebung der grösseren Kokkenhaufen erscheint oft etwas ärmer an Zellen, während sich in der weiteren Umgebung umgekehrt sehr reichliche Zellen anschliessen, die sich vielfach zu dichten Gruppen zusammengelagert haben. Dabei findet man die Kokken abermals zum Theil zwischen den Exsudatzellen liegend, zum Theil in den Exsudatzellen eingeschlossen, deren Kerne jetzt meistens intensiv gefärbt, unregelmässig gestaltet und geschrumpft sind. Namentlich in der weiteren Umgebung der Kokkenherde nach aussen von der zellärmeren Zone finden sich massenhaft Rundzellen, die sich mit Kokken beladen haben. Solche kokkenhaltige Rundzellen gehen auch ziemlich weit in die Peripherie und selbst in das Nachbargewebe hinein. In den mittleren und zugleich lockereren Partien des Infiltrates kommt zwischen den Schwammbälkchen wiederum sehr deutlich das feinmaschige Fibringerüst und die feinkörnige Gerinnungsmasse zum Vorschein.

Bei Betrachtung eines Präparates vom 2. Tage erkennt man noch deutlicher, dass die Infiltration des Fremdkörpers eine sehr

unregelmässige, herdweise angeordnete, an den Randpartieen dichter, in der Mitte lockerer ist. Gross- und kleinkernige Exsudatzellen und ihre zahlreichen Degenerationsformen liegen wiederum zerstreut durcheinander. Beide Formen haben einen durch Eosin in verschiedenem Grade rosa gefärbten Protoplasmaleib, ihre Kerne sind fast durchweg verändert, vielfach sehr intensiv gefärbt, homogen und durch Schrumpfung unregelmässig eckig geworden, sehr oft aber auch schon feiner zerfallen. Ueberhaupt ist der Kernzerfall an den Exsudatzellen in den Staphylokokkenpräparaten ein sehr ausgesprochener. Derselbe steht mit demjenigen an den Terpentinpräparaten annähernd auf gleicher Stufe, während er die Zerfallserscheinungen an den Jodoformpräparaten an In- und Extensität übertrifft. Da die eiterige Entzündung im wesentlichen dadurch charakterisirt ist, dass die eingewanderten Zellen durch die auf sie wirkenden Schädlichkeiten sehr bald durch Zerfall zu Grunde gehen, so ist damit zugleich gesagt, dass durch die Einwirkung terpentin- und staphylokokkenhaltiger Fremdkörper eine intensivere eiterige Entzündung ausgelöst wird, als durch diejenige jodoformhaltiger Fremdkörper. Nach vorstehenden Ausführungen kann es nicht befremden, dass wir hier unter den vorgeschritteneren Degenerationsformen der Exudatzellen Bilder finden, welche hinsichtlich des Kernzerfalles denjenigen an den Terpentinpräparaten genau bis in's Einzelne entsprechen. Insbesondere sei hervorgehoben, dass wir auch hier inmitten der dichteren Infiltrationsherde in der weiteren Umgebung der Kokkenhaufen Zellen begegnen, welche gar keinen Kern mehr erkennen lassen, weil derselbe zerfallen und unter dem Einfluss der mikroparasitären Infection abgestorben ist. Viele grosskernige Exsudatzellen schliessen neben ihrem blass oder intensiv gefärbten Kern, der oft halbmondförmig abgeplattet zur Seite gedrängt ist, unter gleichzeitiger Vergrösserung ihres Protoplasmaleibes andere Rundzellen oder eine Anzahl kleiner dunkelgefärbter Kerne und Kernfragmente ein. Progressive Erscheinungen, insonderheit Kerntheilungsfiguren, wurden an den Exsudatzellen nicht beobachtet. Der weitaus grösste Theil der Kokken liegt in den peripherischen Partieen des Schwammes. Die meisten Kokken sind in den Exsudatzellen eingeschlossen, die Kerne der reichlicher mit Kokken beladenen Zellen in Zerfall begriffen.

Betrachtet man den Endothelübergang der Serosa in einiger Entfernung vom Fremdkörper, so findet man die unter der fibrinös-eiterigen Auflagerungsfrist liegenden Endothelzellen nicht nekrotisch, sondern stark angeschwollen und in activer Proliferation begriffen. Mehrfach kommen in denselben Kerntheilungsfiguren zur Beobachtung; bisweilen besitzen sie zwei Kerne. Ausserdem sieht man in der Fibrinschicht eine Menge abgelöster Endothelzellen mit homogenem oder ausserordentlich zart granulirtem, keulenförmigem oder polyedrisch gestaltetem Protoplasmaleib und mit sehr unregelmässigen Kernformen. Auch diese abgelösten Endothelzellen schliessen öfters Kernfiguren ein. Zwischen den Endothelzellen kommen in der Fibrinmasse Exsudatzellen zur Beobachtung.

Auch an der Anheftungsstelle des Fremdkörpers selbst sieht man unter der Fibrinschicht, welche sich zwischen Nachbargewebe und Fremdkörper einschiebt, ganz deutlich die Endothelschicht. Ferner trifft man auch hier auf grössere, eckig-polyedrische, scharf-randige und mit grossen bläschenförmigen Kernen versehene Zellen, die sich abgelöst haben und zweifellos als Endothelzellen angesprochen werden müssen, doch haben sich erst wenige dieser endothelialen Elemente in den Randbezirk des Fremdkörpers hineingeschoben.

Mittlerweile sind auch an den fixen Bindegewebszellen des Nachbargewebes die ersten Wucherungsercheinungen sichtbar geworden. Die Kerne derselben zeigen die verschiedenen Phasen der indirecten Kerntheilung, das feinfibrilläre Protoplasma der Bindegewebszellen hat an Umfang zugenommen. An der zwischen den Zellen gelegenen Intercellularsubstanz sind etwelche Besonderheiten oder Veränderungen regenerativer Natur nicht nachzuweisen. Auch an den Endothelien der Gefässe finden sich vergrösserte Kerne und verschiedenartige Kerntheilungsfiguren.

Die Gefässe des Nachbargewebes sind immer noch stark gefüllt und enthalten neben den rothen Blutkörperchen ziemlich reichliche Leukocyten beider Formen, die theils die Randstellung nach dem Fremdkörper hin eingenommen haben, theils in Emigration begriffen sind, wengleich die Auswanderung nicht mehr so lebhaft ist, wie anfangs. Das Nachbargewebe ist sehr dicht von Exsudat-

zellen durchsetzt, die zum Theil geschrumpfte zerfallene Kerne besitzen und diffus verstreut zwischen den grösseren, heller gefärbten Kernen der proliferirenden Bindegewebelemente liegen.

An den Präparaten des 3. Tages fällt in erster Linie die beginnende Organisation in die Augen, und zwar ziehen grosse langgestreckte Spindelzellen mit schön ausgebildeten Mitosen und dem charakteristischen feinfibrillären Protoplasma in den Schwamm hinein und dringen, was von Interesse ist, öfters mitten zwischen die Eiterkörperchen und Bacterienhaufen ein, indem sie sich im Randgebiet des Fremdkörpers zu Zellreihen oder zu einem Netzwerk von Zellzügen zusammenfügen, während sie weiter nach der Mitte hin gewöhnlich isolirt zur Anschauung kommen.

Diese neugebildeten Spindelzellen sind als Abkömmlinge der fixen Bindegewebszellen und nicht etwa als solche der Endothelzellen zu betrachten, denn einmal sieht man sehr deutlich, dass die Spindelzellen an der Anheftungsstelle des Schwammes aus den tieferen Schichten des Nachbargewebes hervorstechen, zweitens sind an eben dieser Stelle die Endothelzellen als solche nicht mehr nachweisbar und drittens lassen sich die Spindelzellen von den Endothelzellen, die sich abgelöst haben und in Wucherung begriffen sind, allenthalben deutlich unterscheiden. Wiewohl für die differentiell-diagnostische Beschaffenheit der Kerne nur geltend gemacht werden kann, dass dieselben an den Endothelzellen häufig sehr unregelmässig gestaltet und insbesondere eigenthümlich gelappt sind, so sind dafür die Differenzen im Verhalten des Zelleibes um so bemerkenswerther. Der Zellkörper der jungen Bindegewebszellen ist meist von langgestreckt spindelförmiger Gestalt oder mit Ausläufern versehen, dabei in der Regel feinfibrillär gestreift und nur undeutlich abzugrenzen, derjenige der Endothelzellen dicker, protoplasmareicher, kurzspindelig, eckig, polydrisch oder rundlich, mithin ganz unregelmässig geformt, ausnahmslos zart granulirt und in Folge einer Art Membran am äusseren Umfang der Zelle überall sehr deutlich begrenzt.

Es betheiltigt sich also in diesem Stadium das Gewebe der eigentlichen Serosa und der tieferen Schichten des Nachbargewebes sehr lebhaft an der Gewebsneubildung. Auch in der streifigen Fibrinlage zwischen Fremdkörper und Nachbargewebe finden sich neben den Endothelzellen zahlreiche proliferirende Bindegewebszellen

mit spindelförmigem feinfibrillärem Protoplasmaleib, die eine Menge Kerntheilungsfiguren einschliessen. Ferner sieht man ausser an den dichtgedrängten Kernen der Bindegewebs- und Endothelzellen des Gewebes auch in der Adventitia, in der Media und namentlich im Endothel der Gefässe mehr oder minder deutliche Erscheinungen des Kerntheilungsprocesses.

Die Zahl der Exsudatzellen im Nachbargewebe hat abgenommen. Die Exsudatzellen im Fremdkörper selbst zeigen das nämliche Verhalten, wie im vorhergehenden Stadium, und man erkennt neben der reichlichen Fibrinausscheidung sehr deutlich die ungleichmässige, nesterweise angeordnete Zelleninfiltration. Die Staphylokokken liegen fast ausschliesslich im Protoplasma der Eiterkörperchen eingeschlossen. Zwischen den letzteren finden sich stellenweise in beträchtlicherer Menge rothe Blutkörperchen.

Nach 4 tägiger Dauer des Entzündungsprocesses findet sich der staphylokokkenhaltige Schwamm zum Theil von einem dicken Fibrinmantel bedeckt und theils fest, theils nur locker am Nachbargewebe fixirt. Letzteres ist stark von gewuchertem Gewebe durchsetzt, welches in den dem Fremdkörper angrenzenden Theilen einen dichten Wall bildet, der sich in die Randtheile desselben hinein erstreckt, wenn auch im Ganzen erst wenig Gewebe in die tieferen Theile des Schwammes hineingewuchert ist.

Die jungen Granulationszellen im Nachbargewebe und in den Randtheilen des Fremdkörpers besitzen zum grössten Theil den Charakter von Bindegewebszellen und enthalten noch in grosser Zahl Kerntheilungsfiguren. Daneben finden sich aber auch hier in der Peripherie des Schwammes häufig grossleibige und unregelmässig polyedrisch gestaltete Zellklumpen, die als Endothelzellen zu deuten sind. Auch in letzteren kommen allenthalben Theilungsfiguren vor. Schon daraus ergibt sich, dass die Endothelzellen nur zum Theil dem Zerfall entgegengehen, zum Theil aber lebensfähig bleiben und an der Proliferation theilhaben. Wir sehen, dass sie an denjenigen Stellen, wo der Schwamm ohne Dazwischentreten einer Fibrinschicht der Serosa unmittelbar anhaftet, nicht mehr nachweisbar sind, sondern sich abgestossen haben und unter den Erscheinungen der Kern- und Zelltheilung in den Fremdkörper eindringen, während sie da, wo noch keine vollständige Verwachsung zu Stande gekommen ist, oder wo sich zwischen Nachbargewebe

und Fremdkörper ein klaffender Spalt befindet, theils noch unter der fibrinösen Auflagerungsschicht in ihrer regelmässigen Anordnung erkennbar sind, theils diese aufgegeben haben und sich in directer Continuität in die neue Organisationsmasse hineinverfolgen lassen.

Im Bereiche der Bindegewebsentwicklung und an der Oberfläche der randständigen Schwammbälkchen erkennt man auch hier die Anfänge der Riesenzellenbildung und eine Anzahl, wenn auch erst kleinerer, so doch fertig gebildeter Riesenzellen. Die Einzelheiten der Riesenzellenbildung stimmen mit denjenigen in den früheren Versuchsreihen überein. Insbesondere sei betont, dass auch in diesen Präparaten Anhaltspunkte für eine wesentliche Beteiligung der Bindegewebs- und namentlich der Endothelzellen am Aufbau der Riesenzellen gewonnen werden konnten.

Ferner tritt in dem den Fremdkörper umgebenden Saum von Granulationsgewebe und in den von Granulationszellen durchsetzten Randtheilen desselben wieder sehr deutlich die Bildung neuer Capillargefässe in Erscheinung.

Der Fremdkörper ist von einer colossalen Masse von Mikrokokken durchsetzt, welche hauptsächlich in den Zellen liegen. Charakteristisch ist, dass vorzugsweise an denjenigen Stellen, wo weniger Kokken liegen und die eiterige Infiltration ihren Höhepunkt überschritten hat, eine dichte Granulationswucherung vom Nachbargewebe aus in den Fremdkörper sich hineinerstreckt.

Berücksichtigt man, dass die Granulationszellen in der Beschaffenheit ihres Kernes und Zellkörpers mit den präexistirenden Bindegewebs- und Endothelzellen des Nachbargewebes im Grossen und Ganzen übereinstimmen, so kann die Abstammung derselben von letzteren nicht zweifelhaft sein. Wir sehen, dass die Bindegewebszellen in Wucherung gerathen und dass die Organisation hauptsächlich von ihnen ausgeht, dass aber neben denselben auch die Endothelien an der entzündlichen Proliferation und regenerativen Zellvermehrung theilhaben, indem sie anschwellen, mannigfache Formveränderungen eingehen, sich auf dem Wege der Mitose theilen und in den Fremdkörper eindringen. Ausserdem muss das Fehlen jeglicher Erscheinungen betont werden, welche auf eine Mitbetheiligung der Exsudatzellen an dem Gewebsbildungsprocess schliessen lassen könnten. Nicht nur, dass die junge gefässreiche Gewebswucherung an den Verwachungsstellen direct vom proliferirenden

Nachbargewebe aus in den Fremdkörper eindringt, sondern man constatirt auch das Auftreten von Granulationszellen vorzugsweise an denjenigen Stellen, wo nur spärliche Exsudatzellen vorhanden sind. Sämmtliche Abkömmlinge der Bindegewebs- und Endothelzellen sind zudem auch hier von den Exsudatzellen beider Formen deutlich zu unterscheiden.

Am 5. Tage zeigt sich der fest am Nachbargewebe fixirte und in ein derbes eiteriges Infiltrat eingebettete Schwamm wiederum dicht von Exsudatzellen durchsetzt, das Nachbargewebe, hier die Darmwand, aufgequollen, die Muskelschicht und das submucöse Gewebe sehr stark verdickt, die Mucosa bis in die Zotten hinein infiltrirt. An einer circumscribten Stelle ist die Darmwand vereitert und eine Perforation von aussen nach innen in das Darm-lumen hinein erfolgt, an einer anderen, weiter abgelegenen Stelle derselben Schlinge sieht man sehr deutlich, wie eine Perforation sich vorbereitet. Daneben ist es zu einer sehr beträchtlichen Proliferation von Bindegewebe gekommen, welche vom Mesenterium der Darmschlinge ihren Ausgang genommen hat. Zugleich lässt sich in den Falten des Mesenteriums eine lebhaftere Endothelwucherung constatiren.

In der Mitte des Schwammes liegt inmitten der Leukocytenmassen ein dichter Haufen von Staphylokokken. Dabei erkennt man allenthalben im Fremdkörper rundliche aufgeblähte Zellen, die andere Zellen, Leukocyten, sowie die Zerfallsproducte solcher, zerfallene Leukocytenkerne und glänzende Chromatinklumpchen, aufgenommen haben. Ein Theil dieser Phagocyten ist sicherlich leukocytärer Natur, doch kommen in den inneren Theilen, wie namentlich an den Grenzen des Fremdkörpers auch grössere rundliche Granulationszellen zur Beobachtung, die ebenfalls andere Zellen aufgenommen haben, sich dem eiterigen Exsudat beimischen und bindegewebiger oder endothelialer Herkunft zu sein scheinen. Die jungen Bindegewebszellen, welche sich am äusseren Umfang des Fremdkörpers zu parallelen, concentrisch geordneten Zügen aneinanderreihen, wandern eben auch hier, zu langen Zellreihen vereinigt und sich vielfach durchflechtend, in den Fremdkörper ein. Mit ihnen dringen die gewucherten Endothelzellen in den Fremdkörper vor. Beide Arten der Granulationszellen ziehen zwischen die Eiterkörperchen hinein und bemächtigen sich, wie wir

das früher gesehen haben, unter beträchtlicher Grössenzunahme der geschädigten Leukocyten und ihrer Trümmer.

Ferner fällt die enorme Masse von Mikroorganismen im Fremdkörper auf, die stellenweise dichte Haufen bilden und theils in den Exsudatzellen, theils frei liegen. Die Zahl der Kokken ist eine so beträchtliche, dass jedenfalls eine nachträgliche Vermehrung derselben stattgefunden haben muss.

Bisher haben wir die Kokken nur in den Exsudatzellen oder freiliegend gefunden. Es entsteht nun die Frage: wie verhalten sich denn eigentlich die Granulationszellen zu den Kokken?

Dieses Präparat giebt darüber Aufschluss, denn man sieht zahlreiche spindelförmige oder verästelte junge Bindegewebszellen mitten zwischen die Eiterkörperchen und Bacterienhaufen hineinziehen, und man erkennt, dass die grossen Kerne der Spindelzellen mitunter unmittelbar von Bacteriengruppen umgeben sind, sodass keine andere Deutung möglich ist, als dass letztere im Protoplasma derselben eingeschlossen liegen. Auch in den zwischen den Spindelzellen liegenden Endothelzellen, finden sich hin und wieder neben zahlreichen abgestorbenen Exsudatzellen und den Zerfallsproducten solcher im grossen feingekörnten Protoplasmaleib Staphylokokken.

Wir begegnen im Wesentlichen denselben Veränderungen an Schnitten eines staphylokokkenhaltigen Schwammes vom 6. Tage, der sich gleichfalls in derbe Infiltratmassen eingemauert und mit dem Nachbargewebe organisch verbunden zeigt. Die Hohlräume des Fremdkörpers sind abermals von einer dichten eiterigen Infiltration eingenommen, welche in der Umgebung der zahlreichen Kokkenhaufen am stärksten ausgeprägt ist, die Eiterkörperchen durchweg noch stärker zerfallen, als in den ersten Tagen.

Auch das Nachbargewebe ist wieder sehr stark infiltrirt. Doch sind auch die regenerativen Erscheinungen sehr ausgesprochen, die Proliferationsvorgänge an den Bindegewebs- und Endothelzellen, welche zur Bildung des Dauergewebes führen, in immer weiterer Entwicklung begriffen. Enorme Massen langer feinfibrillärer Bindegewebszellen mit Kerntheilungsfiguren und zahlreiche mit rothen Blutkörperchen gefüllte neugebildete Capillargefässe treten zwischen der aufgelockerten Muskulatur hervor. Diese dicke gefässreiche Granulationsschicht umgiebt den Fremdkörper und geht zwischen

die Schwammbälkchen hinein. Neben den Spindelzellen kommen in den peripherischen Theilen des Schwammgerüsts in grosser Zahl feinkörnige protoplasmareiche Endothelzellen zum Vorschein. Hier ist es also schon zur vollständigen Einheilung gekommen, und es liegt ein vollkommen abgeschlossener Process vor. Die mächtige, stark gefässhaltige Granulationsschicht in der Umgebung des Fremdkörpers macht auch hier den Eindruck einer Abscessmembran. Die Gefässentwicklung, welche wesentliche Fortschritte gemacht hat, unterscheidet sich in nichts von der früher bei Beschreibung der Terpentin- und Jodpräparate geschilderten.

An manchen Stellen sind in den bindegewebigen Partien massenhafte Riesenzellen erkennbar, welche sich als grosse, vielkernige, dicke lange Klumpen bildende Protoplasmagebilde darstellen. Sie treten aber in grösserer Menge erst spät und nur an denjenigen Stellen auf, wo der Fremdkörper schon reichlicher von Bindegewebe durchwachsen ist. Die Riesenzellenbildung kommt also erst deutlicher zur Beobachtung, nachdem das Terrain schon etwas gereinigt ist, und zwar hat es den Anschein, als ob es auch hier vornehmlich Bindegewebs- und Endothelzellen sind, welche sich an der Riesenzellenbildung betheiligen.

Zwischen den jungen zelligen Elementen des in den Fremdkörper hineinziehenden Granulationsgewebes liegen die Eiterkörperchen, die nach innen zu immer zahlreicher werden. Die Haufen von Mikrokokken liegen theils frei, theils in den Exsudatzellen eingeschlossen. Ausserdem sieht man an manchen Stellen sowohl die Eiterkörperchen, als auch die Kokken in grösserer Menge von den Granulationszellen aufgenommen. Man erblickt gegen die Mitte hin, in einiger Entfernung von der Grenze des Fremdkörpers, sehr reichlich mit Eiterkörperchen und Kokken beladene grosse gequollene polyedrische Zellen mit unregelmässigen Kernformen, die einzeln liegen und als Endothelzellen zu deuten sind, während mehr zur Peripherie hin zunächst ein lockeres, dann ein dichteres spindelzelliges Granulationsgewebe sich anschliesst, in dessen Zellen, wenngleich in spärlicherer Menge, ebenfalls Mikroorganismen eingeschlossen sind. Die grossen klumpigen, mit Eiterkörperchen und Kokken beladenen Granulationszellen lassen nun — und das ist charakteristisch — in einer Gruppe von Endothelzellen, bezw. deren Kernen und Kerntrümmern, immer den grösseren typischen

Kern einer Granulationszelle erkennen. Die aufgenommenen Massen fallen dabei ziemlich schnell dem Untergang anheim. Die Kerne der eingeschlossenen Exsudatzellen werden blasig und undeutlich, aber auch der Kern der Granulationszelle selbst erscheint alsbald hell, blass und chromatinarm, das Protoplasma vacuolär zerklüftet. Das sind Erscheinungen, die schliesslich zum Zelltode führen. Soweit meine Erfahrungen reichen, gehen alle Zellen, welche derartige Veränderungen aufweisen, im Laufe der weiteren Entwicklung des Entzündungsprocesses sammt und sonders zu Grunde.

Ganz im Innern des Schwammes sieht man blos Eiterkörperchen. Die grosse Mehrzahl derselben erscheint verblasst, gequollen und in Auflösung begriffen. Die in den Eiterkörperchen eingeschlossenen Kokken verfallen, wie schon früher bemerkt, sehr bald dem Untergang. Das Granulationsgewebe (die Abscessmembran) bildet offenbar einen recht vollkommenen Abschluss und einen sehr wirksamen Schutz gegen die Weiterverbreitung der Infection.

An Schnitten mit Weigert'scher Bacterienfärbung bemerkt man wiederum auf den ersten Blick die enorme Menge von Kokken, welche zwar im Wesentlichen in den mittleren, von Exsudatzellen durchsetzten Theilen des Fremdkörpers liegen und massenhaft im Protoplasma derselben zum Vorschein kommen, aber auch noch weit in das Granulationsgewebe hineingehen. Wo sie sich in geringerer Zahl und in weiterer Entfernung vom Centrum des Fremdkörpers in den Granulationszellen eingeschlossen finden, sieht man oft den gut erhaltenen Kern der letzteren von blauen Punkten umgeben. Daraus scheint hervorzugehen, dass die Zellen nach Aufnahme einer geringen Menge von Staphylokokken noch organisationsfähig bleiben können. Man sieht, wie die kleinen blauen Punkte mit der grösseren Entfernung vom Fremdkörper allmählig spärlicher werden und schliesslich vollkommen verschwinden. Die Staphylokokken gehen also auch in den Granulationszellen allmählig zu Grunde, sie zerfallen, quellen auf, es färben sich nur noch einzelne Theile derselben, sodass es aussieht, als ob nur noch kleine Fragmente derselben vorhanden wären, und werden schliesslich unsichtbar.

In vieler Beziehung lehrreich sind endlich auch die Präparate vom 7. Tage. Wir finden zwischen der vorderen Bauchwand und dem mit dieser verklebten Colon descendens eine kleine Eiterhöhle,

in welcher, der Serosa des Colon anhaftend, der Schwamm sitzt. Durch Perforation des abgekapselten Exsudats in die freie Bauchhöhle ist es zu einer diffusen fibrinös-eiterigen Peritonitis mit reichlichem dickflüssigem Exsudat gekommen.

An Schnitten durch die die Eiterhöhle begrenzende Bauchwand sieht man peritonealwärts von der Bauchmuskulatur ein dichtes Granulationsgewebe mit zahlreichen Gefässen, woran sich weiter nach innen eine dicke, von reichlichen Eiterkörperchen durchsetzte Fibrinschicht anschliesst, in welche die Gefässsprossen sich einsenken.

Der Fremdkörper selbst ist trotz der profusen Eiterung zum Theil organisirt und eingeheilt. Die Lücken des Schwammes und die angrenzenden Theile der Wand des Colon sind zwar dicht von Exsudatzellen durchsetzt, doch dringt von der Oberfläche her auch Granulationsgewebe, welches Mitosen und zum Theil sehr voluminöse Riesenzellen enthält, ziemlich tief in den Fremdkörper ein. Zwischen den Granulationszellen und dem Fibrinnetzwerk, welches nach der Oberfläche immer dichter wird, kommen auch hier die Blutcapillaren zur Anschauung.

Die Emigration der Leukocyten im Nachbargewebe hält immer noch an, denn zwischen den Granulationszellen erkennt man nach wie vor in reichlicher Menge Exsudatzellen von übrigens wenig veränderter Beschaffenheit. Die Exsudatzellen im Fremdkörper dagegen sind fast alle in Zerfall begriffen.

Die Staphylokokken liegen im Fremdkörper vielfach in Häufchen, zumeist in den Exsudatzellen eingeschlossen. Aber auch im Granulationsgewebe und in der fibrinösen Auflagerungsschicht des Nachbargewebes finden sie sich reichlich, nur scheinen die in den Granulationszellen und im Fibrin eingeschlossenen Kokken sehr bald zu Grunde zu gehen.

Wie aus der vorstehenden Darlegung des objectiven Befundes ersichtlich, haben unsere Versuche mittelst Implantation terpen-, jodoform- und staphylokokkenhaltiger Fremdkörper in die Bauchhöhle von Meerschweinchen eine Reihe bemerkenswerther Ergebnisse zu Tage gefördert. Eine ausführlichere Darstellung unserer Ver-

suche wird demnächst unter Beifügung von Abbildungen in „Ziegler's Beiträgen zur pathol. Anatomie und zur allgemeinen Pathologie“ erscheinen, woselbst auch die Befunde einer Beurteilung unterworfen und mit den Resultaten anderer Autoren in Vergleich gesetzt werden sollen. Auf diese ausführlichere Publikation seien deshalb Diejenigen, welche sich für den Gegenstand besonders interessiren, ausdrücklich verwiesen.

XLVII.

Ueber die Resection des Mastdarms bei den stricturirenden Geschwüren desselben.

Von

Dr. M. Schede,

in Hamburg¹⁾.

(Mit 1 Abbildung.)

M. H. Im Anfange vorigen Jahres stellte Herr Knecht in der freien Vereinigung der Chirurgen Berlins²⁾ einen von Julius Wolff mit Resection des Mastdarms behandelten Fall von stricturirendem Mastdarmgeschwür vor. Die Ulcerationen hatten 3 Ctm. über dem Anus begonnen. Das resecirte Stück war 7 Ctm. lang gewesen, die Versorgung der Wunde nach der Hochenegg'schen Invaginationsmethode geschehen. Das Resultat war, zwei Jahre nach Heilung der Wunde, insofern kein vollkommenes, als in Folge einer früheren Durchschneidung des Sphincter in der Raphe derselbe ziemlich weit klappte und dünner Stuhl nicht gut gehalten werden konnte. Für festeren Stuhl war die Continenz eine hinreichende. — Hinsichtlich der dauernden Beseitigung des ursprünglichen Leidens war aber das Resultat ein vollkommenes gewesen. Die Schleimhaut des Mastdarms war völlig gesund geblieben, und das Allgemeinbefinden der Kranken ein vortreffliches.

Herr Knecht gab zu seiner Demonstration hinsichtlich der Resultate, welche bis dahin mit der Mastdarmresection auf der einen und der Colotomie auf der anderen Seite erzielt worden waren, einen statistischen Vergleich, der nicht nur in Bezug auf die

¹⁾ Vorgetragen am 4. Sitzungstage des XXIV. Congresses der Deutschen Gesellschaft f. Chirurgie zu Berlin, 20. April 1895.

²⁾ Deutsche med. Wochenschrift. 1894, V. 77.

Zahl der constatirten Dauerheilungen, sondern auch in Bezug auf die Mortalität zu Gunsten der Resection des Mastdarms ausfiel.

Die genaueren Zahlen können in dem ausführlichen Bericht der Deutschen medic. Wochenschrift nachgelesen werden. Ohne auf dies Ergebnis der Statistik, welches für die Beurtheilung des einzelnen Falles doch nur einen sehr relativen Werth hat, grosses Gewicht legen zu wollen, fasste der Vortragende seine Meinung schliesslich dahin zusammen, dass sicherlich für die schwersten Fälle, für die hoch hinaufreichenden Ulcerationen, die Colotomie nicht zu entbehren sei, dass aber für eine grosse Zahl von weniger ausgedehnten Erkrankungen die Resection des Mastdarms mit Erhaltung des Sphincter als das ideale Verfahren angesehen werden müsse.

Die an den Vortrag sich anschliessende lebhaft Discussion zeigte, dass die anwesenden Collegen zwar zugaben, dass die Resection principiell zu bevorzugen sei — dass aber die Zahl der Fälle, die sich für die Resection eigneten oder als geeignet angesehen wurden, in Berlin bisher eine sehr kleine gewesen ist. Nur Israel und Körte hatten sie je einmal ausführen können, beide Male mit einem ganz idealen Resultat. Hahn hatte bei seiner grossen Erfahrung niemals geglaubt, dass die Resection am Platze sei und sie nie gemacht, Lindner hat den Eindruck gehabt, dass die Patienten in der Regel für einen so schweren Eingriff zu schwach seien und hat sich mit der Colotomie begnügt.

Es ist mir nun im hohen Grade auffallend gewesen, dass gegenüber dem Urtheil so erfahrener Chirurgen meine eigenen Erlebnisse mich zu ganz anderen Anschauungen geführt haben; und ich meine, dass es sich angesichts der furchtbaren Leiden, die diese stricturirenden Mastdarmulcerationen bedingen und angesichts der bekannten Ohnmacht einer jeden nicht operativen Behandlung schweren Fällen gegenüber, wohl der Mühe lohnt, in diesem grösseren Kreise eine Discussion darüber anzuregen, um ein Urtheil zu gewinnen, wie weit die allgemeinen Erfahrungen sich mit denen der Berliner Herren Collegen decken.

Gestatten Sie mir, m. H., Ihnen zunächst einen kurzen Ueberblick über das Material zu geben, auf welches sich meine Anschauungen gründen.

Das stricturirende Mastdarmgeschwür ist nicht gerade eine

häufige Affection, immerhin häufig genug, um an einem grossen Krankenhause auch dem einzelnen Beobachter im Laufe der Jahre eine reiche Erfahrung zu gestatten.

In den letzten 13 Jahren, die hierauf durchgesehen wurden, sind auf die chirurgische Abtheilung des Hamburger Krankenhauses 52,245 Patienten aufgenommen, darunter 19000 Frauen. Die Zahl der stricturirenden Mastdarmgeschwüre belief sich auf 38.

Die syphilitische Abtheilung nahm in gleicher Zeit 17,810 Männer und 18,780 Frauen auf. Dabei kamen 16 stricturirende Mastdarmgeschwüre zur Beobachtung.

Sämmtliche 54 Fälle betrafen ausschliesslich Personen weiblichen Geschlechts und vertheilen sich somit auf ein Gesammtkrankenmaterial von etwa 38000 Personen. Die bekannte Thatsache, dass das weibliche Geschlecht dieser Erkrankung fast allein ausgesetzt ist, findet also durch unsere Beobachtungen eine neue Bestätigung.

Doch dies nebenbei. Es ist heute nicht mein Zweck, auf die Schlüsse einzugehen, die man hinsichtlich der noch keineswegs überall klargestellten Aetiologie dieser Affection aus einem so auffallenden Verbreitungsverhältniss fast mit Nothwendigkeit ziehen muss und will nur bemerken, dass meines Erachtens auch die pathologische Anatomie dieser Ulcerationen noch durchaus einer befriedigenden Bearbeitung harret.

Für die Beurtheilung der Frage, zu welcher ich heute einen Beitrag liefern möchte, kann von dem gesammten oben angeführten Beobachtungsmaterial indess nur ein Bruchtheil verwerthet werden, denn erst im Jahre 1889 ist die erste Mastdarmresection auf Grund der in Rede stehenden Indication bei uns zur Ausführung gekommen. Es gehörte natürlich ein gewisses Vertrautsein mit der Kraske'schen Operation dazu, um sich an die Resection eines nicht carcinoma-tösen Mastdarms zu wagen, eines Leidens wegen, welchem ja auch auf andere, vielfach gewiss ungefährlichere Weise, nämlich durch die Colotomie, beizukommen war.

Seit Ende 1889 sind also 14 Patientinnen mit stricturirenden Mastdarmulcerationen auf die chirurgische Abtheilung unseres Krankenhauses aufgenommen. 3 davon waren leichtere Fälle und konnten ohne eigentlichen operativen Eingriff hinreichend gebessert werden. Bei einer 68 jährigen sehr heruntergekommenen Frau, ferner wurde ein solcher nicht mehr gewagt, sie ging bald nach

der Aufnahme an profusen Durchfällen und Pneumonie zu Grunde. Eine 5. Frau mit sehr enger und langer Stricture und Hæuser-scheinungen war bei ihrer Aufnahme hoch gravid. Ich konnte einstweilen nur die Colotomie machen, in der Absicht, später unter günstigeren Verhältnissen das Rectum zu reseciren und den künstlichen After wieder zu schliessen. Aber am 12. Tage, nachdem eben die letzten Nähte entfernt waren, erfolgte unter enormen Wehen und gewaltiger Anstrengung der Bauchmuskeln die Geburt. Die Verklebungen des Darms mit der Bauchwand gaben an einer Stelle nach, Koth drang in die Bauchhöhle ein und eine tödtliche Peritonitis war die Folge.

Bei den übrigen 9 aber wurde theils von meinem langjährigen Schüler und jetzigen Collegen, Herrn Dr. Sick, theils von mir selbst, theils von dem Secundärarzt der Abtheilung, Herrn Dr. Rieder, die Resection des Rectums vorgenommen. Alle 9 wurden geheilt, und zwar 8, soweit Stricturen und Ulcerationen in Betracht kommen, wohl endgültig. Auch die 9. überstand die Operation gut. Doch blieben auch nach Heilung der Operationswunde profuse Durchfälle und ausgedehnte Beckeneiterungen bestehen, denen die Kranke 5 Monate nach der Operation, 2 Monate nach deren Heilung, erlag. Ich komme auf den sehr lehrreichen Fall noch zurück.

Dazu kommen nun noch 6 weitere Fälle, die auf der syphilitischen Abtheilung des Herrn Dr. Engel-Reimers im alten allgem. Krankenhaus ebenfalls von den Herren Sick und Rieder mit vortrefflichem Erfolge operirt wurden. 4 davon sind von den beiden Herren bereits in den beiden ersten Bänden der Annalen der Hamburger Staats-Krankenhäuser veröffentlicht worden. Mit ihnen steigt die Gesamtzahl der mit Resection des Rectums Behandelten auf 15, welche also alle 15 die Operation gut überstanden und von denen 14 definitiv von ihrem Leiden befreit wurden.

Von den 15 Operirten standen 14 im Alter von 21—39 Jahren. Der 15. Fall, von Herrn Dr. Sick operirt, betraf eine angeborene Lues bei einem 6 jährigen Mädchen und dürfte in der Litteratur bisher ein Unicum sein. Uebrigens fehlten nur in zwei Fällen sichere Zeichen constitutioneller Syphilis.

Wenn ich nun den gemeinsamen Eindruck schildern soll, den diese Operationen auf uns gemacht haben, so kann ich im Allge-

meinen nur wiederholen, was damals bereits von Herrn Collegen Körte darüber gesagt ist: Sie bieten grosse technische Schwierigkeiten, Schwierigkeiten, welche diejenigen, mit denen wir bei der Resection von carcinomatösen Rectis in der Regel zu kämpfen haben, bei weitem zu übertreffen pflegen. Das liegt theils an der Morschheit und Zerreislichkeit des Rectums selbst, theils an der weitgehenden Bethheiligung der umgebenden Gewebe an der lange dauernden Entzündung. Das ganze perirectale Gewebe ist theils plastisch infiltrirt, theils narbig geschrumpft und hat jede Dehnbarkeit, jede Elasticität verloren. Fast nirgends kann man stumpf arbeiten, jeder noch so kleine Schnitt muss mit Messer und Scheere erkämpft werden. Und dabei ist die Blutung fast immer sehr stark und schwer zu stillen, weil das Gewebe so morsch ist, dass bei dem Versuch zu isolirten Unterbindungen die Fäden ohne Weiteres durchschneiden und man zu weitgreifenden Umstechungen genöthigt wird. Fistulöse Durchbrüche in die Umgebung geben weitere Hindernisse. Ausgedehnte Pelveoperitonitis hat oft zu weitgehenden Verwachsungen des Rectum und des S Romanum mit den übrigen Beckenorganen geführt, so dass die Lösung und das Herabziehen des Darms auf das Aeusserste erschwert werden kann, um so mehr, als oft auch das Mesorectum geschrumpft und sehr unnachgiebig geworden ist. Ein Douglas'scher Raum existirte in 5 von unseren Fällen überhaupt nicht. Auch auf abgesackte Jaucheabscesse zwischen den peritonealen Verwachsungen wird man gelegentlich gefasst sein müssen. So hatte ich jüngst bei einer seit Wochen hoch fiebernden jungen Frau, die mit einer ausgedehnten Mastdarmstrictur behaftet war, einen multiloculären Ovarientumor zu operiren. Ausgebreitete feste Verwachsungen machten die Operation sehr schwierig. Ein Theil der colloiden Cysten zeigte den gewöhnlichen Inhalt solcher, ein anderer war verjaucht. Und als wahrscheinliche Ursache der Infection fand sich ein gut faustgrosser mit furchtbar stinkender Jauche gefüllter Peritonealabscess im Douglas. Nach sorgfältigem Abschluss der Bauchhöhle gegen die Beckenhöhle wurde letztere nach der Vagina drainirt und von oben her austamponirt. Der Verlauf war gut, aber die ulcerirte, dem Durchbruch vermuthlich schon sehr nahe gewesene Mastdarmwand brach in der Gegend jenes Abscesses in den Douglas durch, so dass jetzt eine Kothfistel vorhanden ist, die am unteren Ende der Operationswunde nach aussen mündet.

Die Aufgabe, durch Resection des kranken Rectumtheiles Hülfe zu bringen, ist hier gewiss eine besonders dringende, aber sicherlich auch eine besonders schwierige und gefährliche.

So können die Schwierigkeiten für den Operateur, und man wird hinzusetzen müssen, auch die Gefahren für den Patienten sehr gross werden. Erstere können unter Umständen dazu zwingen, den vorher sorglich erhaltenen Sphincter noch nachträglich zu spalten, um mehr Raum zu gewinnen und den Zugang zu erleichtern. So ging es mir in dem Falle, von welchem ich Ihnen das Präparat und einige Photographien herumgebe (s. d. Abbildung).



Es war dies die ausgedehnteste und schwerste Erkrankung dieser Art, die ich operirt habe. Das resecirte Stück ist 20 Ctm. lang, und nicht nur ist die ganze Schleimhaut in dieser Ausdehnung zerstört, sondern vielfach ist selbst die Muscularis so geschwunden, dass die schlechten Granulationen unmittelbar dem perirectalen Fett aufzuliegen scheinen. Gleichwohl gelang die Operation und das functionelle Resultat, welches allerdings noch durch eine operative Verengung des Anus vervollständigt werden musste, befriedigt die Patientin im höchsten Grade.

So haben wir schliesslich bisher noch in allen Fällen die Operation zur Zufriedenheit beenden können, und unsere Erfahrung ist wohl gross genug, um uns zu der Ansicht zu berechtigen, dass für die Mehrzahl der Fälle die damit verbundene Lebensgefahr keine so besonders grosse ist. Aber ich gebe vollkommen zu, dass

wir vom Glück begünstigt gewesen sind und dass gelegentlich bei sehr ausgedehnten Stricturen die Schwierigkeiten sich in einer Weise häufen können, dass man die Operation nicht in der geplanten Weise zu Ende führen kann oder dass die Patienten dem Versuch erliegen.

Einmal habe ich 14 Tage vor der Resection eine Colotomie gemacht und den künstlichen After wieder geschlossen, nachdem die Resectionswunde zur Heilung gekommen war. In der grossen Mehrzahl der Fälle ist das aber nicht nöthig. Da die Ulcerationen oder Stricturen ja meistens ziemlich dicht über dem Anus beginnen, ist das periphere Stück gewöhnlich nur sehr kurz. Man kann also entweder die Hochenegg'sche Invagination machen oder man näht das centrale Ende einfach an den Analring an. In den letzten Fällen habe ich mit sehr gutem Erfolg und zum Theil völliger Primaheilung die Invagination so modificirt, dass ich vorher die Schleimhaut des stehen gebliebenen peripheren Stückes ganz entfernte. Das ist, glaube ich, die beste Methode für die Fälle, wo das periphere Mastdarmfragment kurz ist. Sie schafft breite Verwachsungsflächen und sichert wohl am meisten eine rasche Heilung.

Die Function des Sphincter ist 5 oder 6 mal eine ideale geworden, in den anderen Fällen besteht für Flatus und dünne Stühle nur eine beschränkte Continenz, während sie für festen und breiigen Stuhl mit einer einzigen Ausnahme völlig genügt. Bei dieser letzteren Patientin wirkt der Sphincter fast garnicht, sie ist genöthigt, eine Pelotte zu tragen, kommt aber damit ganz gut aus. Zur richtigen Würdigung dieses Resultates wird man bedenken müssen, dass vielfach in Folge multipler Fistelbildung der Sphincter schon ein oder mehrere Male durchschnitten worden war, ehe es zur Resection kam. Entschliesst man sich früher zu letzterer, so wird das functionelle Resultat durchschnittlich auch ohne Zweifel noch ein besseres werden.

Die Länge des resecirten Stückes betrug 2 mal 8, einmal 10, einmal 12, einmal 20, in allen übrigen Fällen etwa 5—6 Ctm. Ich erlaube mir, Ihnen die Präparate herumszuschicken. Trotz der langen Aufbewahrung in Spiritus ist immerhin noch manches an Ihnen zu sehen. Bei allen die enorme Verengerung des Lumens. Bei einer Anzahl die gewaltige Verdickung der nach Zerstörung

der Schleimhaut übrig bleibenden Rectalwand und ihrer Umgebung, in anderen Fällen, wie z. B. an dem zuerst besprochenen Präparat, dessen Photographie ich vorhin herumgab, das Uebergreifen der Ulceration auch auf die Muscularis und deren mehr oder weniger vollständige Zerstörung. An einem der Präparate sehen Sie, dass die Ulceration die Rectalwand mehrfach ganz durchbrochen hatte (Fistelbildung). Hier war das Rectum so morsch geworden, dass es bei der Operation quer abriß.

Nun, m. H., die sämtlichen Patientinnen, denen diese Präparate entnommen, befinden sich jetzt durchaus wohl und sind durch die Schwäche des Sphincter, die sie zum Theil behalten haben, in ihrem Lebensgenuss nicht wesentlich gestört.

Dass sich mit einem solchen Zustand der einer Colostomie nicht messen kann, bedarf keiner besonderen Ausführung. Aber sicherlich giebt es eine Reihe von Zuständen, in denen man der Colostomie dennoch den Vorzug geben muss. Zunächst kann bei sehr heruntergekommenen Personen von der Resection keine Rede sein, sie würden sie nicht aushalten, während sie die Colostomie wohl noch ertragen und sich nach ihr erholen. Dann kann man später die Resection folgen lassen, wenn, wie es meist der Fall sein wird, die Ulcerationen doch nicht ausheilen oder eine so lange und enge Stricture zurücklassen, dass dem Durchtritt des Kothes zu schwere Hindernisse geschaffen werden. Ist dann die Resectionswunde geheilt oder sind in so glücklichen Fällen, wie bisher nur Herr College Thiem einen erlebt hat, die Ulcerationen ohne weiteren Eingriff geheilt, so wird man natürlich den künstlichen After wieder schliessen. Bei sehr geringer Ausdehnung der Mastdarmulceration mag es gerechtfertigt sein, von vorn herein auf einen so günstigen Verlauf zu rechnen und aus diesem Grunde der Colostomie den Vorzug zu geben. Und endlich wird sie gemacht werden müssen in den Fällen, wo man Veranlassung hat, sehr hochsitzende Ulcerationen zu vermuthen. In dieser Hinsicht ist mir ein Fall sehr lehrreich gewesen, in welchem die Patientin trotz geheilter Resectionswunde später noch an unstillbaren Durchfällen litt und schliesslich zu Grunde ging. Die Krankengeschichte ist kurz folgende:

Friederike N., 30 Jahre alt, seit 9 Jahren syphilitisch, wird am 21. 8. aufgenommen. Pat. ist blass, anämisch, fiebert. An beiden Unterschenkeln bestehen characteristische Narben. Um den Anus condylomartige, von Rhagaden

zerrissene Wucherungen. Seit zwei Jahren Darmerscheinungen. Gegenwärtig permanent eiterige Stühle, viel Durchfälle. Mastdarmschleimhaut bis dicht an den Anus heran ulcerös, 4 Ctm. oberhalb desselben Beginn einer engen Strictur.

Exstirpation des Mastdarms am 30. 8. 93 (Dr. Rieder) die Operation war blutig und durch feste Verwachsung des Rectum's mit der Vagina schwierig. Die Ulcerationen gingen so nahe an letztere heran, dass sie auf eine kurze Strecke eröffnet werden musste. 6 Ctm. Mastdarm wurden entfernt, das Peritoneum aber nicht verletzt. Es gelang, unter Schonung der Sphincterfasern das obere Darmende in den Anus einzunähen.

Die Reaction war gering, aber Leibschmerzen, und eiterige Durchfälle dauern auch in der Folgezeit fort; Anfang November ist trotzdem das herabgezogene Rectum im Anus fest eingeeilt. Die Rectalschleimhaut, soweit man mit dem Finger hinaufreichen kann, normal.

Am 11. 12. wird eine grosse, bretharte Infiltration des Douglas und des l. Parametriums constatirt. Von der fast geheilten Sacralwunde hat sich eine kleine Senkung in die Glutäen gebildet, welche gespalten wird.

19. 1. Stärkere Secretion aus einer vor dem Kreuzbein hinaufführenden Fistel, die mit dem Darm nicht communicirt. Immer mehr stinkende, dünn eiterige Durchfälle, weiter gehender Verfall der Kräfte, † am 16. 2. 94.

Die Section ergab in der Peritonealhöhle ca. $\frac{1}{4}$ Liter trüb-wässrigen Exsudates und einen diffusen Beschlag des Peritoneums. An der Afteröffnung waren Darm und Haut durch eine lineäre Narbe solide vereinigt.

Die höchst interessanten Verhältnisse in Rectum und Dickdarm kann ich Ihnen an diesem letzten Präparat demonstrieren.

Sie sehen zunächst hart über der Analöffnung einen ziemlich zwei Ctm. hohen Schleimhautdefect, der von einer in der letzten Zeit des Lebens entstandenen Ulceration herrührt. Hier ist also entweder die Abtrennung des Rectums nicht völlig im Gesunden, vielleicht noch im Bereich eines beginnenden mukösen oder submukösen Infiltrates, geschehen, oder es handelt sich um ein später entstandenes Recidiv.

Dann folgt eine ca. 10 Ctm. lange Strecke absolut gesunder Schleimhaut. Darauf, weiter nach oben, einige scharf begrenzte, wie mit dem Locheisen herausgeschlagene ulceröse Schleimhautdefecte, und dann eine gut 20 Ctm. lange enge Stenose des Darmes, in deren Bereich die Schleimhaut fast völlig fehlt und durch eine ulcerirende Fläche mit narbigen Einziehungen ersetzt ist. Nur an ganz vereinzelt Stellen sind noch kleine Schleimhautinseln erhalten.

Im ganzen Dickdarm, bis zur Klappe hinauf, finden sich flache, anfangs grössere, weiter hinauf nur noch linsengrosse und noch kleinere isolirte Ulcera und Narben. Erst der Dünndarm ist ganz frei.

Von der Sacralwunde aus führte ein kürzerer Gang in das schwierige und verdickte periproctale Gewebe längs der Vorderfläche des Kreuzbeins, ein zweiter linksseitig im kleinen Becken bis hinauf auf die l. Beckenschaufel zu einer Stelle hinter dem Dickdarm, wo in der Höhe der Linea innominata das ulcerirte Ende des Wurmfortsatzes mit dessen Wand verwachsen ist.

Ich übergebe die übrigen Sectionsergebnisse, die kein besonderes Interesse bieten. Der Fall ist in sofern besonders lehrreich, als er zeigt, dass zwischen ausgedehnten Ulcerationsgebieten grössere Strecken ganz gesunder Schleimhaut liegen können, welche die Diagnose leicht irre leiten. Man wird also, wenn nach einer scheinbar im Gesunden ausgeführten Mastdarmresection eiterige Durchfälle und Leibscherzen fortdauern, an die Möglichkeit solcher Vorkommnisse denken müssen. Ohne Zweifel wäre bei unserer Kranken hier noch nachträglich die Colostomie am Platze gewesen. Die weiter oben gelegenen isolirten und flachen Ulcera wären dann auch wohl zur Ausheilung gekommen.

XLVIII.

Zur Behandlung von erworbenen Schädel- Knochen-Defecten.

Von

Dr. A. Freiherr von Eiselsberg,

Professor der Chirurgie in Utrecht¹⁾.

(Hierzu Tafel XII.)

Wenn man die Ursachen der Schädelknochendefecte überblickt, stösst man auf dieselben ätiologischen Momente: congenitale Bildungsfehler, Trauma, Entzündungen durch Bacterien, Neoplasmen, die sich bei den Krankheiten finden, welche den Chirurgen im Allgemeinen beschäftigen.

Die congenitalen Defecte des Schädels werden nur selten Gegenstand einer chirurgischen Behandlung. Ebenso wenig werden dies die durch Rachitis (Craniotabes) oder Atrophie bedingten thun.

Sehr häufig ist der Defect durch ein Trauma (complicirte Fractur durch Sturz, Hufschlag, Säbelhieb etc.) veranlasst, wobei sofort oder secundär Knochenstücke abgestossen werden²⁾. Doch auch subcutane Fracturen können bei jugendlichen Individuen Defecte verursachen, indem aus dem ursprünglichen Spalte eine allmählig im Laufe der Jahre grösser werdende Lücke wird [von Winiwarter³⁾]. Analoges beobachtete Wölfler⁴⁾ nach einer bei

¹⁾ Auszugsweise vorgetragen am 1. Sitzungstage des XXIV. Congresses der Deutschen Gesellschaft für Chirurgie zu Berlin, 17. April 1895.

²⁾ Willemer (Archiv f. klin. Chirurgie Bd. 47.) sah nach einer Contusion der Nasenwurzel eine auf Jahre sich hinstreckende Necrotisirung des Stirnbeins, welches nach und nach sich abstiess und sich später theilweise regenerirte.

³⁾ Ueber einen Fall von Defect des knöchernen Schädeldaches in Folge einer während des ersten Lebensjahres erlittenen Verletzung (v. Langenbeck's Archiv. Bd. 47. Heft 1).

⁴⁾ Wölfler demonstrirte im Verein der Aerzte Steiermarks (Wien. klin. Wochenschrift. 1898. 281) einen Knaben, bei welchem ein Jahr zuvor wegen

einem jugendlichen Individuum gemachten Trepanation. In manchen Fällen ist der Defect durch die Hand des Chirurgen gesetzt (alte Methode der Schädelöffnung mittelst Trephine oder Trepan, welche jetzt wohl meist durch das conservative Wagner'sche Verfahren ersetzt werden wird.)

Oftmals wird das Trauma in Combination mit Bacterienwirkung die Ursache des Defectes (z. B. Eiterung der complicirten Fractur mit Abstossung von Knochen) und dabei kann das Trauma selbst ein ganz unbedeutendes sein.

Ja die Bacterien können allein ohne nachweisbares Trauma die Ursache des Defectes werden: So sieht man, wenn auch selten, am Schädel eine acute Osteomyelitis, welche metastatisch im Laufe einer Infectionskrankheit (z. B. Typhus) zu Stande kommt und zur Necrose führen kann, die wohl meist auf die äussere Lamelle beschränkt bleibt.

Kundrat beobachtete einen Fall von Schädelperforation, bedingt durch einen im Anschlusse an Influenza entstandenen Abscess, der von innen her den Schädel durchbohrt hatte (mit Sinusthrombose).

Hier sind es die Eiterkokken (bei Typhus durch Mischinfection), welche das Absterben der Knochen oft acut bedingen, viel häufiger jedoch kommt es durch Bacterieneinwirkung zu einer langsamen Zerstörung der Knochen. Dies sind die durch Lues und Tuberculose bedingten Knochendefecte des Schädels.

Die durch Lues erzeugte Necrose betrifft häufig nur die Tabula externa, in anderen Fällen kann sie zu Perforationen führen und dies sogar in multipler Form. Durch Knochenneubildung (vom Perioste und der Diploe) können sich diese Perforationen wieder schliessen.

Wie ausgedehnte syphilitische Schädeldefecte des Schädelknochens sich spontan regeneriren können, beweist der von F. Hofmeister beschriebene Fall¹⁾: der ursprünglich nach der Resection zurückgebliebene Defect von 150 qcm verkleinerte sich im Laufe von 10 Jahren spontan auf eine Lücke von nur mehr 4 qcm.

einer complicirten Fractur eine Trepanation gemacht worden war. Von einer unmittelbaren Deckung durch Plastik wurde abgesehen in der Hoffnung, dass sich bei dem jugendlichen Individuum der Defect von selbst verkleinern würde. Der Defect wurde jedoch grösser, und sieht Wölfler die Ursache davon in dem andringenden Gehirne, welches die Ränder des Defectes zur Atrophie gebracht hatte.

¹⁾ Ueber die Regeneration der Schädelknochen nach ausgedehnter Resection wegen Necrose. (Beiträge zur klin. Chirurgie XIII. 2. 18.)

Doch können auch Schädeldefecte nicht luetischer Natur sich regeneriren: Küster¹⁾ sah nach Entfernung eines 10 cm hohen, 8 cm breiten Stückes vom Stirnbeine (Necrose) einen vollkommenen Ersatz des Knochens. Immerhin ist so ein Fall als Ausnahme zu bezeichnen.

Dass auch Tuberculose (gewöhnlich als Ostitis caseosa [Caries necrotica]) zu ähnlichen Schädeldefecten führt, ist zuerst von Nelaton, Ried, dann besonders durch Volkmann²⁾ beschrieben und später vielfach (vor allem durch Koenig) bestätigt worden; gerade dabei ist die Tendenz zur Regeneration des Knochens meist eine geringe.

Schliesslich führen maligne Neoplasmen der Schädelknochen von aussen (Epithelialkrebs) oder von innen (Fungus durae matris) durch Substitution und Infiltration zur Zerstörung; noch häufiger geschieht dies durch Metastasen, welche sich nach primärem Mamma- oder Struma-Carcinom in der Diploe entwickeln.

Die spontane Regeneration grösserer Defecte erfolgt, sobald es sich nicht um Lues handelt, selten und nur ausnahmsweise vollständig (Küster, Willemer, Sonnenburg, Lucas-Championnière).

Die Defecte im Schädel sind für den Träger nachtheilig, selbst wenn die unmittelbaren Gefahren des Trauma (z. B. Gehirnerschütterung) oder des floriden Entzündungsprocesses, welcher der Bacterieninvasion folgt, abgeklungen sind.

Hier liegt unmittelbar das Gehirn ohne knöcherne Schutzdecke unter der Haut bloss, so dass selbst eine kleine Verletzung dieses *Punctum minoris resistentiae* schwere Folgen haben kann. Aber auch ohne solche Verletzung kann durch die abnormen Circulationsverhältnisse im Gehirne der Pat. Schaden erleiden.

In verschiedener Weise hat man dieser Gefahr vorzubeugen gesucht und man kann die Abhilfe (etwa analog der Behandlung der Hernien durch Bracherien oder mittels Radicaloperation) in Application von Bandagen und in blutige Radicaleingriffe eintheilen.

Die erste Behandlung (Protection der Stelle durch eine Platte aus Carton, Leder, Hartgummi, Kupfer, Silber, Aluminium etc.)

¹⁾ Totale Entfernung eines necrotisirten Stirnbeins, Regeneration desselben. Archiv f. klin. Chirurgie. XXIV. 2. 1879.

²⁾ Die perforirende Tuberculose der Knochen des Schädeldaches. (Centralblatt f. Chirurgie. 1880. No. 1, s. auch Kraske's Notiz, ebendas., No. 19.)

wird als provisorische immer am Platze sein, so lange der Process florid oder gar progredient ist, oder anderseits bei Lues spontan sich verkleinert — aber auch häufig die definitive verbleiben. Ich erinnere da bloss an die Contraindicationen, welche sich jeder blutigen Therapie durch den Willen des Patienten, das Alter, den schlechten Allgemeinzustand, die Ausdehnung des Defectes entgegensetzen. Saviard [bei Heinecke¹⁾] beschreibt einen Fall, in welchem 2 Jahre nach einem Schläge, welcher den Kopf getroffen hatte, die ganze Schädelkappe in der Höhe, wo man bei Sectionen circular durchzusägen pflegt, sich necrotisch ablöste. In so einem Falle wäre wohl an einen operativen Verschluss nicht zu denken!

Von Operationsmethoden kommen in Betracht: die Autoplastik und Heteroplastik.

Die Autoplastik²⁾ kann in zweierlei Weise ausgeführt werden: Die erste besteht in der Deckung des Defectes durch einen gestielten Lappen, welcher aus der Umgebung gebildet wird und Haut, Periost und Tabula externa enthält. Dieses Verfahren wurde auf einen Vorschlag von W. Müller³⁾ zuerst von Koenig⁴⁾ ausgeführt und ist als Müller-Koenig'sche Plastik bekannt und hat bereits in einer Anzahl von Fällen [Schönborn⁵⁾, Mikulicz⁶⁾, Braun⁷⁾, Slajmer⁸⁾, Gussenbauer⁹⁾, Riegner¹⁰⁾, Körte¹¹⁾, Bernays¹²⁾ u. A.] als solches oder in etwas modificirter Form

¹⁾ Die chirurg. Krankheiten des Kopfes. (Deutsche Chirurgie No. 31.)

²⁾ Ich sehe hier von der Reimplantation der durch den Trepan ausgesägten ganzen oder verkleinerten Knochenscheibe ab.

³⁾ Zur Frage der temporären Schädelresection an Stelle der Trepanation. (Centralbl. f. Chirurgie. 1890. No. 4.)

⁴⁾ Der knöcherne Ersatz grosser Schädeldefecte. (Centralbl. f. Chirurgie. 1890. No. 27.)

⁵⁾ Knöcherner Ersatz eines grossen, traumatischen Schädeldefectes nach der Methode von König. (Verhandlungen der Deutschen Gesellschaft f. Chirurgie. 1891.)

⁶⁾ Tietze, Ueber den osteoplastischen Verschluss von Schädeldefecten. (Verhandlungen der Deutschen Gesellschaft f. Chirurgie. 1892.)

⁷⁾ Extirpation eines den Schädel perforirenden Hautcarcinoms. (Ibid. 1892.)

⁸⁾ Ein Fall von Meningocele spuria traumatica mit osteoplastischem Verschlusse des Defectes. (Wiener klin. Wochenschrift. 1893. No. 12.)

⁹⁾ Wiener klin. Wochenschrift. 1893. 15.

¹⁰⁾ Trep. wegen subduralen Blutergusses mit späterem osteoplast. Ersatze des Schädeldefectes nach Koenig (Deutsche med. Woch. 1893. 28).

¹¹⁾ A. Brentano: Ueber traumat. Schädeldefecte und ihre Deckung (Deutsche med. Woch. 1894. 17. 18. 20).

¹²⁾ Report of surgical clinic St. Louis. 1895.

[Wolff¹⁾] vorzügliche und dauernde Erfolge erzielt. Die andere Form von Autoplastik, bestehend in der Ausfüllung des Defectes durch Knochen, welcher demselben Individuum, z. B. aus der Tibia, entnommen ist, [Seydel²⁾] lässt wohl nach den glänzenden Resultaten, welche mit dieser Methode an anderen Körpertheilen (von Bramann) erzielt wurde, einen günstigen Erfolg erhoffen, bedingt aber immerhin einen blutigen Eingriff fernab vom Schädelknochendefect. (Czerny berichtete auf dem diesjährigen Chirurgen-Congresse über günstige Erfolge, die er mit dieser Methode behufs Deckung von Schädelknochendefecten erzielte.)

Die Homöoplastik wurde gelegentlich schon im vorigen Jahrhundert ausgeführt (Wolff s. o.). Man versteht darunter die Deckung des Defectes durch gleichartiges Material (Knochen), vom lebenden Menschen oder Thier entnommen. Doch sind bisher nur vereinzelte Fälle davon bekannt geworden. In neuester Zeit berichtet Succi³⁾ über einen mit Erfolg ausgeführten Verschluss eines Schädelknochendefectes durch Quadratcentimeter grosse Stücke vom Oberschenkel eines lebenden Hundes entnommen. Diese Methode stellt den Uebergang zur Heteroplastik dar. Heteroplastik wird das Ausfüllen des Defectes durch todttes Material genannt. Hierzu wurde theils empfohlen, theils wirklich verwendet: decalcinirter Knochen (Senn, Kümmell), ferner Metalle, Gyps, Celluloid etc. So zahlreich auch die diesbezüglichen Vorschläge waren, ist doch erst, seit Alex. Fraenkel⁴⁾ auf experimentellem Wege gezeigt hat, dass das Celluloid sich dafür besonders eigne, dieses Material mit Erfolg beim Menschen verwendet worden. Derlei Eingriffe sind etwa in anderthalb Dutzend von Fällen ausgeführt von Hinterstoisser⁵⁾, von mir⁶⁾, von Fillenbaum⁷⁾,

¹⁾ Verhandlungen der Deutschen Gesellschaft f. Chirurgie 1891 und: Osteoplastische Operationen mittels Verschiebung von Knochenstücken. (Berliner klin. Wochenschrift. 1894. 6.)

²⁾ Eine neue Methode, grosse Knochendefecte des Schädels zu decken. (Centralbl. f. Chir. 1889.)

³⁾ Ulteriore contributo alle platiche del cranio. (Rif. med. 1894. 131.) Centralbl. f. Chirurgie. 1894. No. 42.)

⁴⁾ Ueber Deckung von Trepanationsdefecten am Schädel durch Heteroplastik. (Wiener klin. Wochenschrift. 1890. 25.)

⁵⁾ Ueber einen durch Trepanation geheilten Fall von traumatischer Epilepsie. nebst Bemerkungen zur Heteroplastik mittels Celluloid. (Wien. klin. Wochenschr. 1891. 16) u. „Zur Heteroplastik mittels Celluloid“. (Wien. klin. Wochenschr. 1894. 4.)

⁶⁾ Verhandlungen des Congresses der Deutschen Gesellschaft f. Chirurgie. 1891. I. 136 und Protokoll der Gesellschaft der Aerzte. (16. Juni 1893.)

⁷⁾ Protokoll der k. k. Gesellschaft der Aerzte in Wien, 23. 10. 91. (Wien. klin. Wochenschrift.)

Berger¹⁾, von Frey²⁾, von Winiwarter³⁾, Billroth⁴⁾, Weinlechner⁵⁾, Schopf⁶⁾, Kouwer⁷⁾, endlich von A. Fraenkel⁸⁾ selbst.

In der Mehrzahl der Fälle blieb die Platte fest an Ort und Stelle liegen und hat somit ihren Zweck erfüllt.

Im Nachfolgenden sollen einige Fälle, welche ich alle nach einer der beiden erwähnten Methoden: Müller-Koenig'sche Autoplastik, A. Fraenkel'sche Heteroplastik noch an der Klinik meines unvergesslichen Lehrers Billroth selbst zu operiren Gelegenheit hatte, Erwähnung finden. Ihre Veröffentlichung scheint mir aus dem Grunde gerechtfertigt, weil bei einigen Patienten über den weiteren Verlauf längere Zeit nach der Operation berichtet werden kann:

Deckung des Knochendefectes durch eine Müller-Koenig'sche Plastik.

I. Schädeldefect nach Trauma — Consecutive Epilepsie — Eröffnung einer Cyste an der Grosshirnoberfläche ohne dadurch eine Besserung der Epilepsie zu erzielen. — Secundärer Verschluss des Schädelknochendefectes durch einen Müller-König'schen Lappen, der sich bei der 2 Jahre später erfolgten Obduction (Patient war an Tuberculose gestorben) als eingeeilt erweist.

Josef St., 20 Jahre alt, wurde in seinem sechsten Lebensjahre durch einen Messerstich an der linken Stirnhälfte verletzt. (Der Vater warf das Messer nach der Mutter und traf dabei das Kind.) Die Spitze soll bis in's Gehirn vorgedrungen sein. Nach langandauernder Eiterung schloss sich die Hautwunde. Kurze Zeit hiernach stellten sich epileptische Anfälle ein, welche sich im Verlauf der letzten Jahre an Intensität und Häufigkeit (manchmal 4 bis 5 an einem Tage) so steigerten, dass der Kranke im Decbr. 1891 an der Klinik Billroth Hilfe suchte.

Bei dem gesund aussehenden Manne fand sich rechterseits an der Stirne 3 Ctm. nach aussen von der Medianlinie, entsprechend der Haargrenze ein ca. 2 Markstück grosser, von dünner Hautnarbe bedeckter Knochendefect, welcher deutlich pulsatorische und respiratorische Bewegungen zeigte und

¹⁾ De l'intervention tardive dans les fractures du crâne avec l'enfoncement. (Bulletin et mémoires de la Société de chirurgie de Paris, VI, 18, p. 602.) (Centralbl. f. Chirurgie. 1893. 532.)

²⁾ Ueber Einheilung von Celluloidplatten. (Wiener klin. Wochenschrift. 1894. 3.)

³⁾ Vide Delvoie, Trépanation crânienne. Bruxelles 1893.

⁴⁾ Protocoll d. k. k. Gesellschaft d. Aerzte. 1890.

⁵⁾ Ebenda. 1893.

⁶⁾ Jahrbuch der Wiener k. k. Krankenanstalten. 1894.

⁷⁾ Vergadering (14. Novbr. 1894) van de sectie van Heel-en Verloss-Kunde (Genootschap ter bevordering der natuur-genees-en heelkunde te Amsterdam.

⁸⁾ Siehe Fränkels' Vortrag am diesjährigen Chirurgengongresse.

sehr druckempfindlich war. Die epileptischen Anfälle waren typisch: Totale Bewusstlosigkeit, allgemeine Krämpfe; vor und nach denselben verspürt Pat. in der Narbe Schmerzen. Wenn die Hoffnung, durch einen operativen Eingriff Heilung zu erzielen, auch sehr gering war, so wurde dem Drängen des Pat. nachgegeben und die Operation in combinirter Morphin-Chloroformnarkose ausgeführt: Zunächst wurde die Narbe excidirt, hierauf wurden die besonders an der Tabula interna wallartig vorspringenden Ränder des Knochendefectes abgetragen, bis dass die Dura mater, welche in der Mitte des Defectes untrennbar mit der Hautnarbe, und wie sich weiter zeigte, mit der Hirnoberfläche verwachsen war, an den Seiten frei und normal zu Tage lag. Diese Schwiele wurde durch parallel der Oberfläche angelegte Schnitte abgetragen, bis man in der Tiefe von 1 Ctm. im Grosshirne auf eine haselnussgrosse, glattwandige, mit klarem Liquor cerebrospinalis gefüllte Cyste kam. In dem Boden derselben zeigte sich eine federkielgrosse, in der Richtung gegen den rechten Seitenventrikel gelagerte Oeffnung. Eine Sondirung wurde unterlassen; der reichliche Abfluss von Liquor-Flüssigkeit sprach für eine Communication der Cyste mit dem Ventrikel.

Die Cyste wie die Wundhöhle selbst wurden mit Jodoformgaze locker tamponirt und der gewöhnliche Schutzverband angelegt.

Der Verlauf war in Bezug auf das Verhalten der Wunde reactionslos. Während der zwei folgenden Tage war die Temperatur nahezu constant 40° C; es floss so reichlich Liquor ab, dass der voluminöse Verband und das Kopfkissen des Pat. davon ganz durchtränkt waren. Am ersten Tage nach der Operation musste sogar 2mal der Verbandswechsel vorgenommen werden. Vom dritten Tage ab verschwand das Fieber, sowie die Secretion des Liquor.

Im weiteren Verlaufe bildeten sich üppige Granulationen aus der Innenwand der Cyste, so dass der ganze Defect bald ausgeglichen war. Nach sechs Wochen war die Wunde vernarbt. Während der Wundheilung waren nur 2mal epileptische Anfälle eingetreten.

Durch den operativen Eingriff war der Knochendefect etwas vergrössert, somit die Gefahr einer eventuellen Hirnverletzung gesteigert worden. Es wurde daher der knöcherne Verschluss durch einen Müller-König'schen Lappen in Aussicht genommen. Diese Operation gelangte 2 Monate nach dem ersten Eingriffe zur Ausführung. Der Knochenschällappen brach dabei vielfach ein und fiel zu klein aus — es war dies die erste derartige Plastik, die ich in vivo machte —, so dass ich mit dem momentanen Resultate nicht zufrieden war und an einem soliden knöchernen Verschlusse etwas zweifelte. Der Wundverlauf war wieder reactionslos. Der anfangs recht weiche transplantierte Lappen wurde zusehends fester. Als der Kranke drei Wochen später das Spital verliess, war kein Defect in der knöchernen Schädelkapsel mehr nachweisbar.

Von epileptischen Anfällen waren im Laufe der nächsten drei Monate nur 3 kurzdauernde aufgetreten und zeigte es sich auch hier wieder, dass, wie dies fast immer beobachtet wird, der operative Eingriff als solcher, temporär die Anfälle zum Schwinden brachte. Hierauf nahmen sie wieder an Häufigkeit und Intensität zu.

Ein Jahr post operationem war derselbe Zustand wie zuvor, und bestand der einzige Erfolg der Eingriffe darin, dass die Schädellücke knöchern verschlossen war.

2¹/₂ Jahre nach der zweiten Operation verstarb der Pat. im Allgem. Krankenhause (wie das Sectionsprotokoll des pathologisch-anatomischen Instituts berichtet) an Tuberculose der Lunge, des Kehlkopfs und Dünndarmes. Die Schädellücke war durch eine in dieselbe fest eingeheilte Knochenplatte grösstentheils verschlossen (vide Taf. XII, Fig. 1). Nur an den Rändern des ursprünglichen Defectes waren sichelförmige Substanzverluste bemerkbar. Das transplantierte Knochenstück, an dessen Innenseite (vide Taf. XII, Fig. 2) noch deutlich die Naht sichtbar ist, ist an 2 Stellen knöchern mit den Rändern des Defectes verheilt. Unter dem Knochenlappen fand sich wieder eine schwierige Verdickung der Dura und darunter eine glattwandige Cyste im Grosshirne, welche von klarer Flüssigkeit erfüllt war und breit mit dem Vorderhorne des rechten Ventrikels communicirte. An der Hirnsubstanz war sonst nirgends etwas Abnormes nachweisbar.

2. Traumatische Epilepsie — Trepanation nach alter Methode — Verschluss des Trepanationsdefectes nach einem Jahre durch einen Müller-Koenig'schen Lappen.

Patient, 17 Jahre, hat in seinem 5. Lebensjahre einen Hufschlag gegen den Kopf (rechte Stirnhälfte) erhalten. Die Verletzung heilte mit einer deutlich fühlbaren, jedoch geringen Impression aus. Von dieser Zeit an war das Benehmen des Kindes verändert im Vergleich zu früher: der Junge wurde jähzornig und besonders reizbar. Als er die Schule besuchte, fiel dem Lehrer auf, dass der Knabe besonders im Rechnen zurückblieb. Um das Kind nicht zu sehr anzustrengen, entfernten die Eltern dasselbe ganz aus der Schule. Neun Jahre nach der Verletzung stellte sich zum ersten Male ein Anfall von allgemeiner Epilepsie ein. Diese Anfälle wiederholten sich immer häufiger, bis ihre Zahl auf 10 innerhalb 24 Stunden stieg.

Der Kranke suchte dafür im Spitale Heilung. Man fand bei ihm entsprechend der Mitte des rechten Stirnbeins eine grosse, strahlige Narbe, und unter derselben eine Depression der Tabula externa. Die Narbe war druckempfindlich und schmerzte spontan vor jedem Anfalle. Der Zustand des Kranken war unerträglich, und wünschte er dringend einen Eingriff. In combinirter Morphin-Chloroformnarkose wurde zunächst die Hautnarbe excidirt und dadurch eine etwa 3 Ctm. lange, eingezogene Knochennarbe blossgelegt. An den beiden Enden derselben wurde nunmehr je eine Trepankrone aufgesetzt und die dazwischen befindlichen Knochenstücke ausgesägt, wodurch ein längs ovaler Defect zu Stande kam. Tabula interna und Dura mater erwiesen sich als normal, nur fiel die geringe Pulsation der letzteren auf. Die harte Hirnhaut wurde incidirt und noch eine Probeincision in das Hirn selbst gemacht, da man dabei aber überall normale Verhältnisse vorfand, wurde von einem weiteren Eingriff abgesehen und die Wunde tamponirt und mit einem antiseptischen und Schutzverband gedeckt. In den ersten Tagen sickerte viel Cerebrospinal-Flüssigkeit durch; die Secretion versiegte jedoch bald. Der

Wundverlauf war reactionslos und wurde der Kranke nach 40 Tagen mit geheilter Wunde und einer dafür angefertigten Lederpelote entlassen.

Während des Spitalaufenthaltes und den folgenden 3 Wochen waren die epileptischen Anfälle ausgeblieben, um nach dieser Zeit in alter Intensität wiederzukehren.

Pat. war nunmehr schlechter daran als vor der Operation, indem er bei den häufig wiederkehrenden Anfällen Gefahr lief, sich das unter der Haut blossliegende Gehirn zu verletzen. Um dieser Gefahr vorzubeugen, wurde die Knochenlücke durch eine Müller-Koenig'sche Plastik geschlossen (14. 6. 93). Nach Excision der deutlich pulsirenden Hautnarbe lag der längs-ovale $5\frac{1}{2}$ Ctm. lange, 3 Ctm. breite Knochendefect bloss, in dessen Tiefe man die pulsirende normal aussehende Dura mater fand. Mit Rücksicht auf den Umstand, dass die ein Jahr früher vorgenommene eingreifendere Operation erfolglos geblieben war, wurde diesmal von jedem weiteren Vorgehen Abstand genommen und sofort ein entsprechend grosser Hautperiost-Knochenlappen aus der Ohrgegend gebildet und in den Knochendefect eingepasst. Diesmal gelang der Lappen in befriedigender Weise, er wurde (wie in den folgenden Fällen) grösser als der Defect genommen und war nur wenig eingeknickt. Verlauf, was die Wundheilung betrifft, reactionslos. Am Tage post operationem entwickelten sich 2 Anfälle, die sich in nichts von einem gewöhnlichen epileptischen Anfälle unterschieden. Weiter blieben dieselben, so lange der Kranke sich im Spital befand, aus. Nach drei Wochen wurde der Patient mit solid knöchern verheiltem Defect entlassen.

Ueber sein späteres Schicksal konnte nichts ermittelt werden.

3. Traumatische Epilepsie — Trepanation nach alter Methode — Schluss dieses Defectes mittels eines Müller-Koenig'schen Lappens, zwei Jahre nachher.

23jähriger Mann fiel in seinem 11. Lebensjahre aus der Höhe von 4 Mtr. auf den Kopf, wodurch über dem rechten Scheitelbeine eine Wunde zu Stande kam; ohne dass Bewusstlosigkeit aufgetreten wäre, stellte sich nach wenigen Stunden ein epileptischer Anfall ein.

Die Wunde heilte ohne weitere Behandlung. Die Anfälle von allgemeiner Epilepsie kehrten in verschiedener Intensität und unregelmässigem Typus wieder. In der Absicht, das schreckliche Leiden zur Heilung zu führen, wurde an dem Patienten 10 Jahre nach dem Unfälle in einem Provinz-Hospital in der Höhe der Narbe eine Trepanation vorgenommen.

Genauere Details über den Befund konnten nicht ermittelt werden. Wohl aber gab der Patient an, dass während der 6 der Operation folgenden Wochen jedweder Anfall ausgeblieben sei. Auch im Verlaufe des folgenden Halbjahres stellten sich nur leise Mahnungen an das alte Uebel ein.

Da stiess der Patient aus Unvorsichtigkeit die defecte Partie seines Schädels gegen einen Holzbalken und von dieser Zeit an traten fast täglich in wechselnder Intensität epileptische Anfälle ein. Dieselben begannen regelmässig im linken Oberarm, rasch darauf folgten Bewusstlosigkeit, Episthotonus und allgemeine Krämpfe. Der Patient zeigte bei seiner Aufnahme an der

Klinik (April 1893) einen längs-ovalen, von einer dünnen Narbe bedeckten, pulsirenden Knochendefect über dem rechten Scheitelbeine. Derselbe wurde am 24. 4. 1893 in combinirter Morphin-Chloroform-Narkosenach Excision der Narbe angefrischt und durch einen aus der Umgebung entnommenen Müller-Koenig'schen Lappen gedeckt. Wundverlauf erfolgte prima intentione. Der Lappen heilte knöchern und fest ein. Im Verlauf der nächsten Tage traten einige epileptische Anfälle ein, worauf für einige Wochen Ruhe war.

Als der Patient 2 Monate nachher an der Klinik mit vollkommen un-nachgiebig eingheiltem Lappen sich vorstellte, klagte er über spannendes Gefühl im Arm.

Spätere Berichte wurden vergeblich einzuholen versucht.

4. Schädeldefect und Aphasie nach Schusswunde — Erweiterung des Defectes behufs Extraction von Knochensplittern aus der Grosshirnrinde — Secundäre Deckung des Defectes durch einen Müller-Koenig'schen Lappen.

36jähriger Mann erhielt im November 1891 während des Schlafes à bout portant einen Schuss aus einer mit gehacktem Blei geladenen gewöhnlichen Taschepistole (Terzerol) in die linke Schläfe. Er blieb durch 6 Stunden vollkommen bewusstlos und hatte, als er hierauf erwachte, eine vollkommene motorische und sensible Lähmung des rechten Armes und nahezu vollkommene des rechten Beines. Er verstand alles Gesprochene, konnte aber kein Wort sprechen.

Wie er später angab, hat er von dem Trauma nichts verspürt. Die von schwarzen Rändern umgebene Riss-Quetsch-Wunde der linken Schläfe verlief reactionslos, verkeimte sich rasch und soll, wie Pat. angiebt, nach 9 Tagen bis auf eine kleine, wenig Eiter secrenirende Fistel verheilt gewesen sein. Im Verlaufe des nächsten Halbjahres stiessen sich noch einige Knochensplitter ab.

Die Unfähigkeit zu sprechen dauerte 4 Wochen an. Erst hierauf konnte Pat. einige Worte herausbringen. Von da an besserte sich die Sprache langsam, doch stetig. Die Beweglichkeit in der rechten oberen Extremität kehrte nach 7 Wochen wieder, es dauerte jedoch ein halbes Jahr, bis dieselbe wieder vollkommen empfindlich wurde und zu feineren Hantirungen gebraucht werden konnte.

Als der Kranke bereits Kraft genug zum Halten der Feder hatte, konnte er, obwohl er wusste, wie der zu schreibende Buchstabe aussehe, doch nur sinnlose Striche zu Stande bringen. Er musste das Schreiben wie ein Schulkind nach Vorlage lernen.

Auch das Lesen ging viel langsamer als früher. Einige Monate nach der Verletzung hatte Pat. einen halbstündigen Anfall von Sprachunfähigkeit, welcher von einer eigenthümlichen, kühlend prickelnden Empfindung in der rechten Mundschleimhaut, Gesichtshälfte, sowie in den Fingerspitzen der rechten Hand begleitet war. Diese Anfälle wiederholten sich sehr häufig um später wieder seltener zu werden.

$\frac{1}{2}$ Jahr nach der Verletzung wurde der Kranke in der Nervenklinik zu Wien aufgenommen, woselbst der nachfolgende Status praesens aufgenommen wurde, dessen Mittheilung ich meinem Freunde, Prof. Dr. C. Mayer in Innsbruck, damaligem Assistenten der Klinik, verdanke:

Ausser einer leichten Parese in der rechten unteren Gesichtshälfte sind keine Störungen im Bereiche der Gehirnnerven nachweisbar. Die rechte Hand ist etwas ungeschickt und besitzt für feine Gegenstände kein Gefühl; die grobe Beweglichkeit daselbst ist nicht gestört. Der Kranke versteht Gesprochenes tadellos, beim spontanen Sprechen fällt jedoch eine gewisse Langsamkeit und öfteres Stocken auf.

Nach einer Weile sichbesinnens, findet der Kranke immer das richtige Wort. Mässig lange Worte werden immer richtig nachgesprochen; längere zusammengesetzte Worte hingegen meistens verstümmelt wiedergegeben. Eigentliche Paraphasie tritt niemals beim spontanen Sprechen auf.

Nur seinen Namen und sein Alter schreibt Patient zwar mit Mühe aber correct. Spontan-Schreiben anderer Wörter und Dictat-Schreiben erfolgt dagegen immer arg paraphrasisch (unter Auslassen, Einfügen und Verwechseln von Buchstaben).

Patient liest einzelne Buchstaben correct. Längere Worte machen ihm manchmal grosse Schwierigkeit. Daneben wird jedoch eine ganze Anzahl von Worten richtig gelesen.

Die klinische Diagnose wird auf eine Laesion der dritten linken Stirnwindung gestellt, indem die partiell ausgeheilte motorische Aphasie, Agraphie und Alexie als deren Symptom aufzufassen ist. Weiters wird eine Laesion des unteren Endes der linken Centralwindungen als offenbare Ursache der anfallsweise auftretenden Paraesthesien in der rechten oberen Extremität und der leichten Ungeschicklichkeit der rechten Hand vermutet.

Der Kranke wurde an die Klinik Billroth transferirt:

Man fand in der linken Schläfengegend 4 Querfinger über dem horizontalen Jochbeinfortsatze und etwas vor dem Meridian, der durch den Meatus auditorius zieht, eine eitersecernirende Fistel, durch welche die Sonde in ziemlicher Tiefe auf rauhen, etwas beweglichen Knochen gelangte. Die Umgebung der Fistel war in Grösse eines Handtellers durch zahlreich eingesprengte Pulverkörner graublau verfärbt. Geringe Druckempfindlichkeit der Schläfengegend. Am Cranium ist weder eine Impression noch eine andere Abnormität zu palpiren.

Bei genauerem Zusehen zeigt der in der Tiefe der Fistel stehende Eiter-tropfen pulsatorische Schwankungen. Um die eitersecernirende Fistel zur Heilung zu bringen, womöglich auch die Störungen in Sprache und Schrift zu bessern, wurde am 23. April 1893 die Operation in combinirter Morphin-Chloroform-Narkose ausgeführt:

Nach Circumcision der Fistel und Zurückschiebung des Periostes fand sich in der Mitte der dünnen Schläfenschuppe ein etwa 20-Pfennigstückgrosser, nahezu kreisrunder Defect im Knochen, in dessen Tiefe die schwierig-veränderte Dura sichtbar war. Der Knochendefect wurde durch Meisselschläge vergrössert, bis ringsum nur normale Dura blosslag. Bei Incision der Schwiele fand sich eine von Granulationen ausgekleidete, fast wallnussgrosse Höhle (Erweichungsheerd), in der vier stark zackige bis 2 Ctm. lange Knochensplitter staken. Mittels scharfen Löffels gelang deren Entfernung leicht, die Höhlung wurde vorsichtig ausgeschabt und mit Jodoformgaze tamponirt. Die Lage der Wunde

entsprach vollkommen der linken dritten Stirnwindung. Die Hautwunde blieb unvereinigt; über das Ganze kam ein antiseptischer Schutzverband.

Verlauf reactionslos; während der ersten 2 Tage floss reichlich Cerebrospinal-Flüssigkeit ab.

Am 3. Tag hörte diese Secretion vollkommen auf. Das Allgemein-Befinden war vorzüglich. Nach 2 Wochen war die Aphasie vollkommen verschwunden, die Agraphie und Alexie waren gebessert. Nur hie und da wechselte der Patient beim Schreiben von Vorgesagtem oder Selbstgedachtem die Schriftzeichen, während das Schreiben nach einer Vorlage langsam aber correct gelang. Das Lesen ging bei fortgesetzter Uebung anstandslos vor sich.

6 Wochen nach der Operation war die Wunde nahezu vernarbt und zeigte die Narbe deutliche Pulsation. Es wurde daher in einem 2. Operationsacte die Narbe umschnitten, der über Thalergrösse Knochendefect dadurch blossgelegt; von hinten wurde ein Müller-Koenig'scher Lappen entnommen und in den Defect eingenäht. Die Heilung erfolgte prima intentione. Der Kranke konnte, nachdem nunmehr der ursprüngliche Defect fest knöchern verschlossen war, nach 3 Wochen entlassen werden.

Nach einem 3 Monate später eingelangten Berichte war der Pat. (der inzwischen in seine Heimath nach Süd-Ungarn zurückgekehrt war) wie er sich ausdrückte, vollkommen hergestellt. Spätere Erkundigungen waren leider vergeblich.

5. Defect des Scheitelbeines nach perforirender Tuberculose — Deckung durch einen Müller-König'schen Lappen.

16jähr. Patient aus gesunder Familie stammend, entdeckte im 15. Jahre beim Kämmen eine empfindliche Stelle über dem rechten Scheitelbeine. Im Verlauf der nächsten Wochen verlor sich der Schmerz, es entwickelte sich jedoch eine Geschwulst, die die Grösse eines Hühnereies erreichte, und von einem Arzte incidirt wurde, wobei sich käsiger Eiter entleert haben soll. Die Secretion nahm bald ab, ohne jedoch ganz zu verschwinden. Im allgemeinen war der Junge nur wenig von der Fistel belästigt und erst als sich häufig wiederholende, auf diese Gegend localisirte Kopfschmerzen einstellten, liess er sich, ein Jahr nach dem Beginne, der Geschwulst, in die Klinik Billroth aufnehmen.

Der Pat. war für sein Alter schwach entwickelt und sah zart aus. Die Untersuchung der Brustorgane ergab nichts Abnormes. In der Mitte des rechten Scheitelbeines fand sich ein bohnergrosser Substanz-Verlust, der von blassen Granulationen erfüllt war. Dieselben zeigten deutlich pulsatorische Bewegungen. Die umgebende Haut war leicht geröthet und etwas druckempfindlich. Der tastende Finger fühlte entsprechend der Fistel einen etwa 2 Pfennigstück grossen Knochendefect.

In Morphin-Chloroformnarcose wurde die Fistel umschnitten, die Haut zurückgeschoben und dadurch der scharfrandige Knochendefect sichtbar gemacht. Der eingeführte Löffel konnte zwischen Dura und Tabula vitrea reichliche Granulationen entfernen. Um eine radicale Wegnahme derselben zu ermöglichen, wurde der Defect theils mittelst Hammer und Meissel, theils mittelst Knochenkneipzange soweit vergrössert, bis man auf die normal aus-

sehende Dura gelangte. Die Grösse des Knochendefectes war nunmehr längs-oval, $4\frac{1}{2}$ cm lang und 2 cm breit.

Da ursprünglich in diesem Falle ein secundärer Verschluss des Defectes durch eine Celluloidplatte in Aussicht genommen war, wurde im Rande des Knochens entsprechend der Diplöe ein Falz ausgemeisselt.

Die Blutung während der ganzen Operation war nur sehr gering. Die Wundhöhle wurde locker mit Jodoformgaze gefüllt und ein Schutzverband angelegt. Wundverlauf ohne Reaction. Nach allmäliger Entfernung der Jodoformgaze entwickelten sich üppige Granulationen, die nur langsam von dem von der Peripherie her concentrisch fortschreitenden Narbensaume überkleidet wurden.

Als $3\frac{1}{2}$ Monate nach dem Eingriffe diese Granulationsfläche nur mehr die Grösse eines Markstückes hatte, wurde der Pat. abermals narkotisirt: Nach Umschneidung der Narbe und Blosslegung des Knochendefectes wurden die Ränder des letzteren mit scharfem Löffel abgeschabt und hierauf über dem Os parietale der gesunden Seite ein Haut-Periost-Knochenlappen mit vorderem Stiele entnommen und dadurch der Knochendefect gedeckt. Der durch die Entnahme dieses Lappens gebildete Hautdefect konnte auf die Hälfte seiner Grösse durch Nähte reducirt werden. Anlegung eines antiseptischen Schutzverbandes Verlauf reactionslos. Nach wenigen Wochen schon hatte man beim Beklopfen des transplantierten Lappens denselben Widerstand als bei der gleichen Untersuchung des normalen Schädels. Die Narbe und der Knochenlappen blieben dauernd fest, und konnte man bei der nach nahezu 2 Jahren nach der Operation vorgenommenen Untersuchung sich von der dauernden und vollkommeneu Heilung überzeugen.

Deckung des Knochendefectes durch Heteroplastik mittelst Celluloid.

6. Defect des Stirnbeins durch perforirende Tuberculose bedingt — Auskratzung des Herdes — Einlegen einer Celluloid-Platte, welche durch einen einfach gestielten Hautlappen gedeckt wird — die Platte hält nach $4\frac{1}{2}$ Jahren noch fest.

17jähriges Mädchen, aus gesunder Familie stammend, erkrankte spontan an einem Abscesse über dem linken Stirnbeine, welcher nach aussen perforirte. Nach monatelangem Bestehen liess sie sich (August 90) wegen der starken Eitersecretion in die Klinik Billroth aufnehmen. Bei dem sonst gesund aussehenden Mädchen fand sich am linken Stirnbeine eine bohnergrosse, von Granulationen ausgekleidete Fistel, in deren Tiefe der Eiter pulsatorische Schwankungen zeigte. In der Narkose wurde die Umschneidung und Auskratzung vorgenommen, wodurch ein kleiner perforirender Defect des Stirnbeins blossgelegt war. Um die zwischen Dura mater und Glastafel befindlichen tuberculösen Granulationsmassen zu entfernen, musste der Knochendefect mittelst Hammer und Meissel erweitert werden (ganz so wie in dem eben beschriebenen Falle). Nachdem alles Kranke entfernt war, resultirte ein etwa 5 Markstück grosser Knochendefect. Derselbe wurde locker mit Jodoformgaze tamponirt.

Der Wundverlauf war reactionslos. 6 Wochen später wurde der Verschluss der Schädellücke in Aussicht genommen: In comb. Narkose wurde zunächst die papierdünne Hautnarbe sorgfältig von der Dura gelöst. Hierauf wurde allseitig in die Ränder des Knochendefectes mittelst feinen Meissels eine Furche eingemeisselt, und dann eine genau der Grösse des Defectes entsprechende 2 Mm. dicke Celluloidplatte, deren Ränder etwas zugeschärft waren, in den Knochenfals so eingefügt, dass sie daselbst vollkommen fest engagirt sass. Die Elasticität der Platte ermöglichte dieses accurate Einpassen.

Durch dieses Manöver war der Knochendefect auf heteroplastischem Wege gedeckt. Es verblieb nunmehr noch die Aufgabe einen Hautlappen über den Fremdkörper zu decken. Zu diesem Behufe wurde aus der hinteren Umrandung des Hautdefectes ein dementsprechend grosser, einfach gestielter Lappen entnommen, über die Celluloidplatte geschlagen und exact in den primären Hautdefect eingenäht. Der durch Entnahme dieses Hautlappens entstandene Defect gelangte durch Thiersch'sche Transplantation zum Verschlusse.

Die Heilung folgte prima intentione, so dass die Kranke nach 3 Wochen entlassen werden konnte. — Die Platte erwies sich dabei, so wie jedesmal bei den im Laufe der folgenden Jahre vorgenommenen Untersuchungen, als so fest-sitzend, dass selbst bei derbem Beklopfen der Stelle weder Beweglichkeit, noch ein Unterschied gegenüber den benachbarten Knochenpartien nachweisbar war.

Zum letzten Male hatte ich zu Weihnachten 1894, also $4\frac{1}{2}$ Jahre post operationem, Gelegenheit, mich von der festen Lage der Platte zu überzeugen: Die Haut war verschiebbar, ja sogar faltbar über dem Fremdkörper; entsprechend demselben war für den palpierenden Finger eine muldenförmige leichte Vertiefung gegenüber dem umgebenden Knochen nachzuweisen. Knochenränder sind etwas verdickt zu fühlen; bei starken, auf die Platte ausgeführten Fingerschlägen fühlt man denselben harten Widerstand wie beim benachbarten Knochen. Die Kranke giebt an, dass seit Verheilung der Wunde (2 Wochen nach der 2. Operation) am Kopfe keine Wunde mehr gewesen sei, sie sich im allgemeinen wohl fühle, nur ab und zu in der rechten Fingerspitze sich das Gefühl von Ameisenlaufen einstellt (Pachymeningitis tuberculosa?), wozu sich gelegentlich linksseitiger Stirnkopfschmerz gesellt.

7. Caries necrotica cranii, im Anschlusse an ein Trauma zu Stande gekommen — Entfernung des erkrankten Gewebes, wonach ein grosser Defect der Schädelknochen resultirt. — Versuch denselben durch eine Celluloidplatte zu decken. — Entfernung derselben nach 2 Monaten wegen Fortbestandes einer etwas secernirenden Fistel.

25jähriger Mann aus gesunder Familie und bisher gesund, schlug 9 Monate vor seinem Eintritte in die Klinik sein Hinterhaupt heftig gegen eine offen stehende Thüre an, ohne jedoch unmittelbar hernach Folgen zu verspüren (keine Wunde, Fehlen von jedweden Hirnerscheinungen). Erst im Laufe der nächsten Wochen entwickelte sich an dieser Stelle eine langsam wachsende, schmerzlose Geschwulst, die vom Arzte incidirt wurde, wobei sich reichliche Eitermassen und auch ein kleines Stück Knochen

entleert haben soll. Einige Monate später wurde ihm, da die nach der Operation zurückgebliebene Fistel sich nicht schliessen wollte, in einem Spital in seiner Heimath, ein Stückchen todtten Knochens entfernt.

Auch dieser Eingriff vermochte nicht die Wunde zur Heilung zu bringen, weshalb Patient, der an recht hartnäckigen Kopfschmerzen in der Hinterhauptsgegend litt, sich im Mai 1891 (9 Monate nach dem Unfälle) in die Klinik Billroth aufnehmen liess:

Bei dem sonst gesunden Manne fand sich hart neben der Mittellinie des Schädels, nahezu parallel mit derselben verlaufend, eine etwa in der Mitte des Hinterhauptes beginnende, bis zur halben Höhe des rechten Scheitelbeins ziehende Narbe. Die Ränder derselben waren stark eingezogen, und zeigten an 2 Stellen Fistelöffnungen, aus denen sich Eiter in reichlicher Quantität entleerte; derselbe zeigte deutlich pulsatorische Bewegungen. Die eingeführte Sonde gelangte auf rauhen Knochen. Störungen von Seiten des Gehirns waren nicht vorhanden.

Am 13. Mai 1891 wurde in combinirter Morphin-Chloroform-Narkose die Narbe umschnitten und die Haut nach beiden Richtungen zurückgeschoben. Dadurch wurden 2, entsprechend den oben erwähnten Fistelöffnungen gelegene, über hanfkorn-grosse Knochenfisteln blossgelegt, in deren Tiefe die Sonde auf rauhen und beweglichen Knochen gelangte. Um denselben zu entfernen, wurden die Knochenfisteln mittelst Hammer, Meissel und Knochenkneipzange vergrössert, worauf man mehrere, bis zu 1 Ctm. grosse lose liegende Sequester wegnehmen konnte. Je grösser jedoch der Knochendefect gemacht wurde, desto mehr schien die Dura von tuberculösen Granulationen, deren Dicke stellenweise 1 Ctm. betrug, bedeckt zu sein. Um diese tuberculösen Massen gründlich wegräumen zu können, wurde der Knochendefect immer wieder vergrössert und nicht früher geruht, bis überall normale Dura sichtbar war. Der Defect hatte schliesslich die Gestalt eines eingeknickten Biscuits, und betrug seine Längsachse 14, seine Breite zwischen 3 und 5 Ctm.

Der Kranke hatte bei diesem Eingriff viel Blut verloren. Die Wunde wurde locker mit Jodoformgaze gefüllt und ein antiseptischer Compressionschutzverband angelegt.

Der Verlauf war reactionslos. Unter häufiger Erneuerung der Jodoformgaze entwickelten sich üppige Granulationen in der Tiefe der Wunde. Dieselbe secernirte anfangs viel. Diese Secretion verringerte sich rasch, sodass 17 Tage nach dem Eingriffe der Pat. abermals narkotisirt (Morphin-Chloroform) und die Deckung durch eine Celluloidplatte versucht wurde. Das Einpassen derselben stiess hier auf Schwierigkeiten, indem, mit Rücksicht auf die bedeutende Länge des Defectes, die Platte, entsprechend der Convexität des Kopfes früher gebogen werden musste. Dazu war es nöthig, dass sie vorher in heisses Wasser getaucht und in weichem Zustande über die Lichtung eines gewöhnlichen Glases etwas modellirt wurde. Mit Hilfe dieses mir von A. Fraenkel mitgetheilten Verfahrens gelang es schliesslich ein entsprechend gebogenes Celluloidstück zu beschaffen. Dasselbe wurde nunmehr zugeschnitten und in den zuvor gemachten Knochenfals hineingezwängt; die Elasticität der Platte ermöglichte

es, dass sie vollkommen fest in dem Defecte engagirt sass. Natürlich konnte sie bei ihrer so unregelmässigen Gestalt nicht überall gänzlich abschliessen, indem vielfach Spalten von der Breite eines Mm. zurück blieben, was für etwaigen Abfluss von unter derselben angesammeltem Blute direct günstig erschien. Die Hautränder liessen sich, nachdem sie etwas weiter unterminirt waren, ohne Schwierigkeit vollkommen vereinigen, sodass eine Lappenplastik wie bei dem vorigen Fall überflüssig erschien.

Der Wundverlauf war reactionslos, doch klappte die Wunde nach Entfernung der Nähte an 2 kleinen Stellen, woselbst je eine nur wenig Eiter secernirende Fistel zurückblieb. Trotz wiederholtem Touchiren mit Lapis und dem Versuche, die Fisteln zu umschneiden und exact zu nähen, kamen sie nicht zur Heilung. In der Ueberzeugung, dass sich diese Oeffnungen nicht schliessen würden, solange in der Tiefe der Fremdkörper liegt, entfernte ich die festsitzende Platte zwei Monate nachdem sie eingelegt war. Die Secretion blieb jedoch unverändert bestehen. Pat. konnte sich nicht zu einem abermaligen Eingriff (Müller-König'sche Plastik) entschliessen und kehrte in seine Heimath zurück, nachdem ihm zuvor eine Schutzpelotte aus Aluminium angefertigt worden war. Die in der Klinik wiederholt ausgeführten Eingriffe hatten allerdings die reichlichen tuberculösen Granulationen entfernt und damit den Kopfschmerz zu beseitigen vermocht, jedoch konnte keine Heilung der Fistel erzielt werden und war durch diese Eingriffe ein ausgedehnter Defect der Schädelknochen erzeugt worden.

Spätere Berichte, welche der Patient regelmässig sandte (der letzte davon ist vom April dieses Jahres) melden, dass das allgemeine Befinden gut und scheinbar keine Recidive des tuberculösen Leidens eingetreten ist; die zwei nur wenig Eiter secernirenden Fisteln bestehen nach wie vor, ohne dass der Patient dadurch belästigt wird, er ist dauernd vom Kopfschmerz geheilt und kann sich sein Brot als Tagelöhner verdienen.

8. Meisseltrepanation wegen traumatischer Epilepsie, welche im Anschlusse an eine complicirte Fractur des Stirnbeins entstanden war — Deckung des durch die Operation gesetzten Knochendefectes mittelst einer Celluloid-Platte, welche $1\frac{3}{4}$ Jahre nachher noch festsass.

40jähr., bis dahin stets gesunder Mann erhielt in seinem 34. Lebensjahre einen Hufschlag gegen das linke Stirnbein, welches complicirt gebrochen erschien. Der Pat. war angeblich während der folgenden 19 Tage bewusstlos, erholte sich dann jedoch rasch. Die Wunde wurde regelmässig vom Arzte verbunden und ging die Heilung ohne Reaction vor sich.

In der folgenden Zeit bemerkte der Pat., dass er leichter als früher ermüde, im Uebrigen fühlte er sich ganz gesund, als sich gerade ein Jahr nach dem Trauma ein epileptischer Anfall einstellte, der von da an 3 bis 4mal des Jahres wiederkehrte. Den Anfällen pflegten Schmerzen in der Stirnnahe vorherzugehen; ein derartiger Anfall wurde in der internen Klinik beobachtet und als ein typisch epileptischer bezeichnet. Ausserhalb des Anfalls verhielt sich der Mann wie ein gesundes Individuum. (Augen- und Ohrenspiegelbefund

normal, weder Sensibilitäts- noch Motilitätsstörungen.) Der Kranke, der lange Zeit grosse Dosen von Brom gebraucht hatte, wünschte dringend eine Abhülfe gegen das schreckliche Leiden und wurde zu diesem Behufe an die Klinik Billroth transferirt.

Bei dem kräftigen, sonst gesunden Manne fand sich über dem linken Stirnbeinhöcker eine strahlige, fest mit dem Knochen verwachsene Narbe, in deren Mitte eine etwa dattelkern-grosse seichte Knochendepression zu fühlen war. Die Umgebung, besonders aber die Gegend des Orbitalrandes war stark aufgetrieben.

Obwohl das Fehlen bestimmter Herdsymptome wenig Aussicht auf einen operativen Erfolg gab, war doch, nachdem die Epilepsie sicher erst nach — also in Folge des Trauma — aufgetreten war, und der Kranke vor jedem Anfälle constant Schmerz in der Stirnbeinnarbe fühlte, die Aussicht auf eine Besserung (durch eine eventuelle Lösung einer Adhäsion oder der Entfernung eines prominenten Knochenstückes) gegeben.

In Morphin-Chloroformnarkose wurde am 24. 3. 1891 die Hautnarbe umschnitten und dadurch die längsovale Knochenimpression blossgelegt. Hierauf wurde an den beiden Enden dieser Impression je eine Trepankrone aufgesetzt, und die dazwischen befindliche Knochenbrücke mittelst Hammer und Meissel entfernt. Der Knochen erwies sich besonders dick; an seiner Innenfläche ragte ein etwa haselnuss-grosses Stück der Tabula vitrea, das fest mit derselben verbunden war, gegen die Dura zu vor und schien mit derselben verwachsen. Um diese Knochenpartie gründlich zu entfernen, musste das Loch im Schädel noch erweitert werden, bis dass das eingeführte Raspatorium zeigte, dass nunmehr weder eine Prominenz der Glastafel, noch eine Adhäsion zwischen ihr und der Dura bestand. Während des Meisselns kam es trotz der Narkose wiederholt zu klonischen Krämpfen in beiden unteren Extremitäten.

Die Dura wurde entsprechend dem prominenten Knochenstücke incidirt, worauf man die normal aussehende Hirnoberfläche zu Gesicht bekam, so dass von einem weiteren Eingriffe mit Rücksicht auf das Fehlen sämtlicher Herdsymptome Abstand genommen wurde. Da nach kurz dauernder Compression die Blutung vollkommen zu stehen schien, wurde sofort eine Celluloidplatte genau entsprechend der Grösse des Defectes zugeschnitten und fest eingefügt. Die Länge der Platte betrug $6\frac{1}{2}$ Ctm., ihre grösste Breite $2\frac{1}{2}$. Die Haut konnte ohne Spannung darüber geschlossen werden.

Während der folgenden 2 Tage war der Verlauf in jeder Beziehung reactionslos. Am 3. Tag jedoch trat ein schwerer epileptischer Anfall ein, welcher sich im Laufe von 3 Stunden noch 2mal wiederholte.

Jeder dieser Anfälle begann mit klonischen Zuckungen der rechten unteren Extremität, worauf sich die Krämpfe rasch über den ganzen Körper ausbreiteten und Bewusstlosigkeit eintrat. Unmittelbar nach dem 3. Anfälle wurde die Hautwunde geöffnet und die Celluloidplatte nicht ohne Mühe entfernt, da ein unter derselben angesammeltes Blutextravasat als Erreger der Krämpfe vermuthet werden musste.

Wirklich fand sich ein etwa $\frac{3}{4}$ Ctm. dickes Blutcoagulum, das wahrscheinlich durch Druck, nachdem es eine gewisse Grösse erreicht, die Krämpfe ausgelöst hatte. Die Wunde wurde nunmehr locker mit Jodoformgaze tamponirt und blieb der Patient in der nächsten Zeit vollkommen anfallsfrei. Der Wundverlauf war auch weiterhin nicht gestört, so dass 17 Tage nach der 1. Operation dieselbe Celluloidplatte eingesetzt wurde. Da diesmal die Wundränder nur unter etwas Spannung sich vereinigen liessen, wurde ein Entspannungsschnitt parallel mit der Längsaxe der Wunde angelegt. Hierauf erfolgte ein reactionsloser Verlauf. Die Wunde heilte per primam intentionem und verblieb der Kranke die 4 folgenden Wochen anfallsfrei.

Trotz des, bei der 1. Operation gemachten Befundes (vorspringendes Stück der Tabula vitrea), musste die Prognose, betreffend die Wiederkehr der Epilepsie, nach den bisherigen Erfahrungen zweifelhaft gestellt werden.

In der That kehrten die Anfälle wieder zurück! Dieselben waren weniger intensiv und viel seltener als vor der Operation! Pat. liess sich ein Jahr post implantationen die Radicaloperation seiner Hernie nach Bassini ausführen und hatte während der Reconvalescenz davon nur 1mal einen leichten Anfall. Die Platte hielt fest. Nach dem letzten vom Patienten eingelangten Berichte ($1\frac{3}{4}$ Jahr nach der Operation) sass die Platte unverrückt und bestanden ab und zu Anfälle jedoch noch in geringerer Intensität und Häufigkeit als zuvor. Der Mann konnte als Knecht sein Brod erwerben. Im Frühj. 1893, also grade 2 Jahre nach der Operation, soll der Pat., wie nachträglich berichtet wurde, noch wohlauf gewesen sein. Im Sommer 1894 ist er gestorben. Leider konnte nichts über die Todesursache ermittelt werden.

Im Anschluss an die oben mitgetheilten Fälle soll noch über einen Fall von Hirnabscess kurz berichtet werden, dessen Beschreibung mir nicht ohne Interesse erscheint.

Abscess im Stirnlappen, wahrscheinlich durch Metastase von einem Panaritium her entstanden — Temporäre Aufklappung des Stirnbeines — Eröffnung des Abscesses — Offenlassen des Hautknochendeckels, der allmählig durch Narbenschumpfung und Heftpflasterzug in die normale Lage zurückgebracht, daselbst fest einheilt.

16jähr. Bursche litt wiederholt an Schnupfen mit starker Secretion aus der Nase. Im Beginne des Jahres 1893 erkrankte er an einem Panaritium des rechten Mittelfingers. 8 Tage später stellte sich linksseitiger Stirnkopfschmerz mit Fieber verbunden ein. Trotzdem setzte der Junge seine Arbeit als Schlosserlehrling fort und suchte erst dann das Spital auf, als sich der Kopfschmerz vermehrte und Ptosis, Schwellung und Röthung der oberen Augenlider sich einstellten. Der Kranke wurde am 17. Jan. an der Augenklinik des Prof. Fuchs aufgenommen. Daselbst wurde nebst starkem Fieber und wiederholtem Erbrechen: Ptosis, ein leichtes Oedem und Röthung des oberen linken Augenlides, und geringer Exophthalmus constatirt, welch' letzterer als durch Verdrängung des Bulbus entstanden, aufgefasst werden musste. In derselben

Weise war auch das Zustandekommen von gleichartigen Doppelbildern zu erklären. Der linke obere Orbitalrand war druckempfindlich, Augenhintergrund normal. Das Panaritium war nahezu ausgeheilt.

Eine Probepunction der Orbita, die in der Absicht unternommen wurde, einen Eiterherd, der hinter dem oberen Lide vermuthet wurde, zu eröffnen, ergab negatives Resultat. Da das Fieber nicht abfiel und vor Allem der heftige Kopfschmerz anhielt, wurde 5 Tage später, in der Meinung, dass die Erscheinungen auf ein Empyem der Sinus frontalis zurückzuführen wäre, derselbe durch Aufmeisseln seiner vorderen Wand eröffnet. Auch diesmal war der Befund negativ, die normal aussehende Stirnhöhle wurde mittelst Jodoformgaze locker tamponirt. Bald nach diesem Eingriffe verschlimmerten sich die Symptome, indem sich zu den Kopfschmerzen eine allerdings nur vorübergehende Parese der rechten Körperhälfte und hierauf Symptome von Hirnreizung gesellten, weshalb der Kranke 10 Tage später an die Klinik Billroth transferirt wurde, woselbst wegen der Bedrohlichkeit der Symptome sofort zu einer Trepanation geschritten wurde.

Der Patient machte den Eindruck eines leicht Soporösen, war jedoch durch Anrufen aus diesem Zustande leicht zu wecken, worauf er kurze Antworten ertheilte und über heftigen, auf die linke Stirnseite localisirten Kopfschmerz klagte. Temperatur 40, Puls zwischen 42 und 50. Die oben erwähnten Symptome: Ptosis, Oedem der oberen Augenlider, Druckempfindlichkeit des Margo supraorbitalis sin. bestanden fort, die behufs Eröffnung des Sinus frontalis angelegte Wunde granulirte schön und sah reactionslos aus. Bauchdecken gespannt, Trousseau'sche Flecken daselbst nachweisbar. Patellarsehnenreflexe beiderseits gesteigert, rechts mehr als links. Ebenso auch der Fuss-Clonus rechts mehr ausgeprägt. Hochgradige Hyperalgesie der ganzen Körperoberfläche. Andere Reizerscheinungen fehlten, sowie jedwedes Zeichen von Lähmung. Die Diagnose schwankte zwischen einem Entzündungsprocesse in den Meningen und einem Eiterherde im Hirn. Die rasche Verschlimmerung drängte zu einer Eröffnung des Schädels; der intensiv stets auf die linke Stirnseite localisirte Kopfschmerz bei Fehlen jeder Reaction von Seiten des eröffneten Sinus frontalis und bei Fehlen von Herdsymptomen indicirte die Blosslegung des Stirnlappens.

In combinirter Morphin-Chloroform-Narkose wurde ein eckiger Haut-Periost-Knochenlappen nach Wagner mit unterm Stiele geschnitten. resp. ausgemeisselt, nach unten zu deckelartig umgelegt und dadurch die Dura an einer etwa 2-Markstück grossen Stelle blossgelegt. Die Dura war anscheinend normal, keine Spur eines meningitischen Exsudates, nur fiel mir nach ihrer Eröffnung die geringe Pulsation des Gehirnes auf. Auch fühlte sich das Hirn recht hart an. Nunmehr wurde mittelst feinstem Troisquart direct nach hinten und etwas oben zu punktirt, worauf sich alsbald eine dünneitrigte Flüssigkeit in beträchtlicher Menge (etwa 80 Gr.) entleerte, zum Schluss kam dicker Eiter nach. Nun wurde neben dem Troisquart eine Drainzange eingeführt und dadurch in einer Tiefe von 7 Ctm. der Abscess breit eröffnet. In denselben wurde ein Drain und etwas Jodoformgaze locker eingelegt, der

Hautknochendeckel wurde in Jodoformgaze gehüllt aufgeschlagen gelassen. Ein voluminöser Schutzverband deckte die Wunde.

Schon am folgenden Tage war eine entschiedene Besserung zu constatiren. Die Temperatur fiel ab, das Sensorium wurde freier, der Kopfschmerz verschwand.

Der Wundverlauf war ein günstiger. Bei dem anfangs täglich, später jeden 2. bis 3. Tag vorgenommenen Verbandswechsel entleerte sich reichlich dicker Eiter, dessen Quantität unter Eingiessen von Jodoform-Glycerin rasch abnahm.

Das Allgemeinbefinden wurde dementsprechend von Tag zu Tag besser (Schmerz- und Fieberfreiheit). 8 Tage post operationem bekam der Patient, während er im Bette sass, und sich sein Essen gut schmecken liess, einen typisch-epileptischen Anfall mit Blasswerden im Gesichte, aufgehobenem Bewusstsein, oberflächlichem Athmen und Krämpfen in allen Extremitäten. Nach etwa 5 Minuten langer Dauer milderten sich die Erscheinungen, doch blieb der Kranke durch fast $\frac{1}{2}$ Stunde soporös. In den folgenden Tagen erholte er sich langsam (es kehrte kein Anfall mehr zurück); es waren wieder leichte Ueblichkeiten und Kopfschmerz vorhanden. (Auch die Trousseau'schen Flecken waren wieder nachweisbar, Sehnenreflexe erhöht, Hyperalgesie nachweisbar.) Nach einer Woche waren auch diese beunruhigenden Symptome geschwunden und war in weiterer Folge die einzige Störung des Wundverlaufes ein kleiner, im oberen Augenlide aufgetretener Abscess, der incidirt werden musste und hierauf rasch ausheilte. Wohl hervorgehoben zu werden verdient, dass noch 5 Wochen post operationem das Panaritium, welches schon geheilt erschien und dem keine besondere Bedeutung beigemessen worden war, wieder schmerzhaft wurde und Eiter secernirte. Unter täglich wiederholten Sublimatbädern und continuirlichen Umschlägen mit essigsaurer Thonerde verheilte es bald völlig. Die Secretion aus der Trepanationswunde hatte inzwischen schon — wie bereits erwähnt — wesentlich abgenommen und es entwickelten sich aus der Knochenwunde reichliche Granulationen. Der absichtlich durch die Verbandstücke nach unten zu aufgeklappt erhaltene Lappen rückte jetzt spontan in seine normale Lage hinauf, und als fortan diese Tendenz durch leichten Heftpflasterzug gefördert wurde, war schliesslich eine vollkommene Reposition zu Stande gekommen, ohne dass eine Nachoperation nöthig wurde. Bald schlossen sich auch die entsprechend den Wundrändern zurückgebliebenen Fisteln.

Der Kranke konnte $2\frac{1}{2}$ Monate post trepanationem mit vollkommen verheilter Wunde, nachdem das aufgeklappte Knochenstück secundär fest eingeeilt war, sodass selbst bei stärkerem Beklopfen der Stelle weder Beweglichkeit des Knochendeckels noch Schmerz nachzuweisen war, geheilt entlassen werden. 5 Monate später hatte ich Gelogenheit den Patienten in bestem Wohlsein in der Gesellschaft der Aerzte in Wien vorzustellen und auch ein später eingeholter Bericht ergab, dass das Wohlbefinden anhielt und vor allem kein weiterer epileptischer Anfall eingetreten war.

Anlangend die Ursache des Hirnabscesses sind 2 anamnestiche Mo-

mente dafür zu verwerthen: der Schnupfen und das Panaritium. Die Untersuchung des aus dem Hirnabscesse entleerten Eiters ergab den *Staphylococcus pyogenes aureus* in Reincultur und konnte man aus dem Eiter des allerdings bereits incidirten Panaritiums denselben Coccus züchten. Daraus schiene die Annahme gerechtfertigt, dass es sich um eine Metastase im Stirnlappen, ausgehend vom Panaritium, gehandelt habe, wenn nicht dabei die Schwellung des Augenlides schwer zu erklären wäre.

Es wurde also 5 mal der Verschluss der Knochenlücke nach dem osteoplastischen Verfahren von Müller-König, jedesmal mit Erfolg ausgeführt. In allen Fällen erfolgte reactionslose Heilung und erwies sich der Lappen, als die Kranken das Spital verliessen, als knochenhart. 2 mal konnte noch nach Jahren (einmal durch eine 2¼ Jahre später erfolgte Obduction) die Festigkeit des Lappens erwiesen werden.

3 mal gelangte die Heteroplastik nach A. Fraenkel mittelst einer Celluloidplatte zur Anwendung.

2 mal erfolgte eine reactionslose Heilung der Wunde über der Platte und sass dieselbe fest und erfüllte mithin ihren Zweck noch vollkommen nach 4¼ resp. 2¼ Jahren. Im dritten Falle musste die Platte nach einigen Wochen entfernt werden.

Wahl der Operations-Methode.

Bei einem Vergleiche beider Verfahren mit einander wird ja die Deckung des Defectes durch lebendes Material von vornherein dem Einlegen des Fremdkörpers — der ja wie die Plombe im Zahn liegt und niemals, im eigentlichen Sinne des Wortes, einheilt — vorzuziehen sein.

Die Fremdkörper-Implantation hat ja eine Reihe von Nachtheilen resp. Gefahren im Gefolge und möchte ich die Gefahr eine acute und latente nennen: kommt es an einer auch nur ganz kleinen Stelle zur Eiterung — zu einer Eiterung, welche kaum das Resultat der Müller-König'schen Plastik beeinträchtigt — so wird die Secretion nicht sistiren, bis nicht der Fremdkörper eliminirt ist. In der That war dies die Ursache des Misserfolges in meinem zweiten Falle von Celluloidplatten-Implantation. Ganz Analoges beobachtet man ja auch bei anderen Fremdkörper-Implantationen.¹⁾ Stets muss die Heilung prima intentione erfolgen.

¹⁾ Vergeblicher Versuch einen Elfenbeinzapfen einzuhellen. (Wiener klin. Wochenschrift. 1894. 7.)

Wölfler (v. Frey) hat in einem Falle¹⁾ von Defect des Oberkiefers mit Herabgesunkensein des Bulbus zwei Platten in den Defect eingelegt und dadurch die Abflachung der Wange und Heruntersinken des Bulbus vermieden. Diese Doppelplatte lag nach 5 Monaten noch unverrückt, und ist daher das Resultat als ein besonders erfreuliches zu bezeichnen. Ich glaube jedoch nicht, dass es zulässig ist, den Fall so zu deuten, wie dies v. Frey thut, indem er betont, dass hier eine Einheilung erfolgte, obwohl die Wunde nicht aseptisch war. Die Platte ist hier allerdings von Granulationen umwuchert, ist jedoch mit dem Nasenrachenraume in freier Verbindung, also ebenso wenig als eingeheilt zu bezeichnen, wie etwa eine künstliche Gaumenplatte, welche Monate lang nicht abgenommen ist.

Anders scheint es in dem von Seydel²⁾ beschriebenen Falle zu sein, in welchem eine mit Eiter secernirenden Granulationen angefüllte Knochenlücke im Becken durch Einschlagen eines Hartgummi-Nagels verschlossen wurde und 3 Monate nachher die Wunde noch als fest vernarbt sich erwies! Verbleibt hier auch weiterhin die Narbe fest ohne aufzubrechen, so ist damit der Beweis geliefert, dass unter Umständen auch in eiternden Wunden grössere Fremdkörper einheilen können. Trotz dieses Falles müssen wir aber an einer vollkommenen Heilung per primam als erster Forderung für die Einheilung der Celluloidplatte festhalten.

Die latente Gefahr der Heteroplastik besteht darin, dass es wahrscheinlich jederzeit, selbst wenn alles um den Fremdkörper fest vernarbt ist, um denselben, als um ein Punctum minoris resistentiae herum zur Ablagerung von im Blute kreisenden Bacterien kommen kann, ganz analog der Eiterung um Seidenligaturen, Kugeln, welche auch oft lange Zeit reactionslos liegen können.

Dass diese latente Gefahr besteht, ist sicher, dass sie jedoch auch nicht allzu hoch anzuschlagen ist, beweisen unsere zwei Fälle, von denen einmal die Platte erwiesenermassen 1³/₄ Jahre fest und reactionslos, im anderen sogar schon durch 4¹/₄ Jahre sitzt!

1) In demselben Falle handelte es sich um eine eigenthümliche Geschwulstbildung, deren Natur nicht ermittelt werden konnte.

2) Ein Beitrag zur Behandlung perforirender Schussverletzungen des Unterleibes mit Verletzung des Darmes. Centralbl. f. Chirurgie. 1895. 53.

Wenn soeben die Nachtheile der Heteroplastik erörtert wurden, ist der Methode als Vortheil gegenüber der Autoplastik anzurechnen, dass der Eingriff der Implantation ein entschieden geringerer ist, also bei cachectischen Individuen, bei denen man den Blutverlust auf ein Minimum reduciren will, leichter in Betracht käme. Dass die Entnahme des Lappens (nach Müller-König) unter Umständen stärkere Blutungen hervorrufen kann, wurde mir begreiflich, als ich im letzten Semester bei einer temporären Aufklappung des Schädels nach Wagner behufs Freilegung eines Hirntumors beim Durchsägen eine ungemein heftige Blutung aus der Diploë bekam, welche die Todesursache wurde.¹⁾ Die Obduction — Patient war in Folge von acuter Anämie nach 20 Stunden gestorben — zeigte eine abnorm grosse, etwa 2½ Mm. dicke Vene der Diploë. Stiesse man bei Ausführung einer Müller-König'schen Plastik auf solch eine Vene, so würde jedenfalls eine schwere Blutung zu Stande kommen können.

Dass bei kindlichen Schädeln (Hinterstoisser) oder Atrophie der Schädelknochen oder endlich bei multipeln Defecten die Autoplastik erschwert, ja unmöglich gemacht werden kann, ist wohl leicht denkbar.

Ein Vergleich beider Methoden wird weiter noch einen Punkt zu Gunsten der Heteroplastik ergeben, auf welchen A. Fraenkel²⁾ besonders aufmerksam gemacht hat: Wurde wegen corticaler Epilepsie trepanirt und zwischen Tabula vitrea und Dura eine Adhäsion vorgefunden, so wird durch das Einlegen des glattwandigen Fremdkörpers die Recidive schwerer erfolgen, als wenn die unebene, mehrfach eingebrochene Tabula externa (einer Autoplastik) auf die Hirnwunde resp. Dura gelegt wird. Allerdings wurden in einigen Fällen trotz dieses Einlegens Recidive der Epilepsie beobachtet. Es scheint eben in diesen Fällen die die Epilepsie aus-

¹⁾ Der Fall ist von R. S. Hermanides in seiner Doctor-Dissertation: „Operative behandeling van hersengezwellen, Utrecht 1894“ genauer beschrieben. Im Wesentlichen handelte es sich um einen 25jährigen Mann, der seit länger als ein Jahr an Kopfschmerz, Schwindel und cerebellarer Titubation litt: Anfangs Abweichen beim Gange nach rechts, später nach links. Linkerseits Taubheit, Stauungspapille und Amaurose. Die Diagnose lautete auf Kleinhirntumor. Bei der Operation wurde vergeblich im linken Kleinhirn nach einem Tumor gesucht; wohl aber ergab die Obduction einen circumscribten Tumor (fibröses Rundzellensarcom) des linken Stirnlappens.

²⁾ Billroth's Festschrift 1892: Zur Frage der Schädeloperation bei Epilepsie.

lösende Narbe nicht nur die Oberfläche, sondern auch das Gehirn selbst zu betreffen, so dass durch das Einlegen der Celluloidplatte zwar die oberflächliche, nicht aber die tiefer greifende Narbenbildung unmöglich gemacht wird.

In der Mehrzahl der Fälle wird, wie ich glaube, die Autoplastik der Heteroplastik vorzuziehen sein; ich betrachte jedoch letztere als eine werthvolle Bereicherung der Methoden und zugleich als die schonendste, um Schädelknochendefecte zu schliessen.

Zur Technik der Autoplastik.

Was die Ausführung der Autoplastik anlangt, möchte ich besonders die vorzügliche Verwerthung der von König angegebenen grossen, flachen Meissel betonen.

Trotzdem kann es vorkommen, dass man entweder zu tief kommt (siehe Nasse: 2 Fälle von Hirnchirurgie, Berliner klin. Wochenschrift, 1895, 3) oder aus Furcht davor zu seicht bleibt, wobei (wie mir dies im ersten Falle, den ich zu operiren Gelegenheit hatte, geschah) der Lappen sehr dünn und momentan recht unbefriedigend ausfällt. In beiden Fällen hatte der augenblickliche Misserfolg keinen Schaden gebracht. Im ersten (Nasse) wurde der Lappen von einer anderen Stelle mit Erfolg entnommen, in meinem Falle wurde der Lappen trotzdem, dass er dick und vielfach eingebrochen war, fest und blieb, wie man das am Präparate (siehe Tafel XII, Fig. 1, 2) sieht, auch dauernd knöchern erhalten. Leider war er auch zu klein gerathen. Ich möchte diese meine Beobachtung denjenigen zum Trost mitgetheilt haben, welche in ähnlicher Lage einen eventuellen Misserfolg voraussehen! In den übrigen Fällen gelang es stets leicht, einen Knochenlappen zu bilden, der nur wenig eingeknickt, einmal (Fall 5) überhaupt gar nicht gebrochen war.

Wölfler (bei v. Frey) hat in einem Falle die Tabula externa mittelst der Säge durchtrennt.

Nach den guten Erfahrungen, welche sowohl Andere (Gussenbauer, Guldenarm) als ich mit der kurzen Hay'schen Säge behufs Aufklappung des Schädels nach Wagner gemacht haben,

möchte ich diese Modification für die Müller-König'sche Plastik als empfehlenswerth ansehen.¹⁾

In 5 Fällen von Wagner'scher Aufklappung des Schädels gelang es mir leicht, mittelst dieser Säge den Knochen zu durchtrennen. In Fig. 3 ist das Schädeldach von einem dieser Fälle herrührend abgebildet. Es hatte sich um einen 51jähr. Mann gehandelt, bei welchem mein College Prof. Winkler auf Grund von allgemeinen Erscheinungen von Hirntumor (Kopfschmerz, Erbrechen, Schwindel und Stauungspapillen), ferner Gangstörungen, welche an cerebellare Ataxie erinnerten (Bruns) und Unruhe, Vergesslichkeit mit heiterer Verstimmung (Leyden-Jastrowitz) das Vorhandensein eines Frontaltumors (im 2. rechten Gyrus frontalis) diagnosticirte. Bei Percussionsuntersuchung des rasirten Schädels schien diese Gegend etwas tympanitisch zu schallen.

Die Zuckungen im linken Arme, die leichten Sprachstörungen des Pat., welcher linkshändig war, endlich die Ptosis des rechten oberen Augenlides, dieses alles schien die Diagnose zu bekräftigen. Ein etwa 10 Ctm. langer und ebenso breiter Wagner'scher Lappen legte die rechte Stirnbeingegend bloss, es konnte jedoch auch nach Eröffnung der Dura und Punction des Gehirnes nichts Abnormes gefunden werden. Der Lappen wurde wieder zurückgelegt und die Haut exact eingenäht. Die Heilung erfolgte reactionslos. Als Pat. nach 18 Tagen mit unbeweglich eingeheiltem Knochenstücke und verheilter Wunde das Bett verliess, war sein Gang unverändert.

Die Hirndrucksymptome, sowie die Abweichungen im Gange nahmen allmählig zu. Pat. blieb bettlägerig und wurde immer apathischer, schliesslich erkrankte er an Pneumonie und starb 3 $\frac{1}{2}$ Monate nach der Operation. Die Obduction ergab einen Kleinhirntumor (Endotheliom), welcher circumscripirt war, also leicht extirpirbar gewesen wäre.

Leider konnte bloss das Schädeldach conservirt werden, so dass die Umschlags- resp. Einbruchstelle des Lappens nicht an der Abbildung ersichtlich ist. Der ganze resecirte Knochendeckel ist theilweise knöchern eingeheilt, theils durch eine schmale Spalte, die mit Narbengewebe erfüllt war, von dem andern Schädel getrennt.

Allerdings stellt diese Spalte ein wenn auch nur minimales Punctum minoris resistentiae gegenüber einem etwaigen Trauma dar, ein kleiner Uebelstand, der beim Durchtrennen des Knochens mittels Meissels, wobei eine schräge Trennungsfläche zu Stande kommt, wohl wegfällt. Trotzdem möchte ich dieser Art der Schädelöff-

¹⁾ Nicoladoni theilte am diesjährigen Chirurgen-Congress mit, dass er die Müller-König'sche Plastik vollkommen mittelst der Säge ausführte und demonstrirte ein diesbezügliches interessantes Präparat.

nung den Vorzug vor dem Meissel geben. Wenn auch von vielen Chirurgen niemals Schäden durch das Meisseln gesehen wurden, ist doch die Möglichkeit zuzugeben, dass gelegentlich die Erschütterung schädlich wirkt, ja Salzer¹⁾ sah in unmittelbarem Anschlusse an eine Meisselresection des Oberkiefers Durchbruch eines kleinen, offenbar lange bestandenen Abscesses an der Schädelbasis mit consecutiver eitriger Meningitis. Dadurch ward auch Salzer veranlasst an das von den Zahnärzten verwendete Triebrad eine Circularsäge anzubringen²⁾ und damit den Schädel zu eröffnen. In der That ermöglicht dieses Verfahren ein besonders rasches Durchsägen des Knochens und wurde wiederholt zur Durchsäugung der Schädelknochen sowohl, als auch von Extremitätenknochen mit gutem Erfolge verwendet³⁾.

Auf die Beobachtung möchte ich noch hier hinweisen, dass der nach Wagner gebildete Hautknochenlappen auch wochenlang aufgeschlagen bleiben kann und trotzdem am Leben bleibt und dann nachträglich in seine ursprüngliche Lage gebracht, daselbst fest einheilt. Wahrscheinlich dürfte Aehnliches für einen Müller-König'schen Hautknochenlappen gelten.

Zur Technik der Heteroplastik.

Betreffend die Technik der Heteroplastik möchte ich kurz Folgendes erwähnen: Das Celluloid scheint wohl allen anderen Materialien vorzuziehen sein: dem decalcinirten Knochen gegenüber, weil es unresorbirbar⁴⁾, den Metallen, z. B. Aluminium, gegenüber, weil es elastisch und leicht ist und jederzeit vom Chirurgen selbst ohne Mühe in richtiger Grösse zugeschnitten werden kann. Ich möchte mit Hinterstoisser empfehlen, die Platte in einen Falz der Diploe so einzufügen, dass sie daselbst federnd festsetzt. Dadurch wird jedenfalls auch in den Fällen, wo eine Knochenneu-

¹⁾ Ueber einen Fall traumatischer Epilepsie. (Wiener klin. Wochenschrift. 1889. 6.)

²⁾ Zur Technik der Trepanation. (Wiener klin. Wochenschrift. 1889. No. 49.)

³⁾ Eine Verbesserung dieses Verfahrens, indem der Betrieb nicht mehr durch den tretenden Fuss, sondern mittels Electricität erfolgt, hat v. Bergmann am diesjährigen Chirurgen-Congresse demonstrirt.

⁴⁾ von Frey erwähnt einen Fall, in welchem behufs Deckung eines Defectes drei Platten decalcinirten Knochens eingelegt wurden, nach einem Jahr aber vollkommen resorbirt waren.

bildung [Knochenwall¹⁾] ausbleibt, das feste Halten der Platte am meisten begünstigt werden. von Frey hat allerdings eine Platte bloss in den Defect (ohne Einfalzung in die Diploe) eingelegt und durch Darüberziehen des Periostes eine gute Fixation der Platte erzielt! Doch scheint ja diese Hilfe nur in den wenigsten Fällen ausführbar, um so weniger, als ja das Einlegen meist secundär erfolgen sollte.

Dies wird durch den Fall von mir am besten erwiesen, wo das Einlegen der Platte, unmittelbar nach der Meisseltrepanation vorgenommen, schlecht vertragen wurde. Es hatte sich hier ein Hämatom zwischen Platte und Dura gebildet, welches nach drei Tagen wiederholt schwere epileptische Anfälle ausgelöst hatte und daher sofortige Entfernung der Platte indicirte; als selbe 17 Tage später eingelegt wurde, erfolgte reactionslose Heilung. Vielleicht hätte sich diese Complication dadurch vermeiden lassen, dass zuvor die Platte an einigen Stellen eingekerbt oder siebartig gelöchert²⁾ und somit ein Abfluss für unter derselben angesammeltes Blutextravasat geschaffen worden wäre — trotzdem scheint mir das Einlegen in einem zweiten Operationsacte, also secundär auszuführen, unbedingt anempfehlenswerth.

Endlich glaube ich noch auf einen Punkt aufmerksam machen zu müssen, der für das Gelingen der Heteroplastik von Bedeutung erscheint, es ist dies eine exacte Naht und das Weglassen eines Drains oder Jodoformgazestreifens. An der Stelle, wo letzterer liegt, kommt es eben zu leicht zu einer Fistel, welche schliesslich die ganze Heteroplastik illusorisch macht.

Obwohl wir nur in der Auto- und Heteroplastik zwei gut brauchbare Methoden haben, um den Knochendefect zu verschliessen, wird eine von den Ursachen zur Bildung der Schädelknochendefecte (Trepanation mittelst Bogen- oder Hand-Trepan) in Zukunft nahezu hinwegfallen im selben Maasse, als sich das Wagner'sche Verfahren mehr Verbreitung verschafft. In manchen Fällen mag wohl die alte Trepanation, wobei mittelst Trepan oder Meissel successive Knochen entfernt werden, also ein Defect geschaffen wird, der

¹⁾ Nach Fraenkel's Thierexperimenten bleibt derselbe sogar meist aus.

²⁾ Wie dies Billroth gelegentlich einer Discussion über diesen Gegenstand in der Gesellschaft der Aerzte in Wien empfahl.

neuen Wagner'schen Methode vorzuziehen sein, natürlich vor allem dort, wo wegen complicirter Fractur mit Knochensplitterung oder Depression debridirt wird¹⁾. Aber auch dort, wo z. B. wie in dem oben beschriebenen Falle 8 bei der gewöhnlichen Meisseltrepanation ein fest der Tabula vitrea aufsitzender, nach der Dura zu vorspringender Knochentumor gefunden wurde, wäre die unbedingt indicirt gewesene Entfernung dieses Callus schwer ausführbar gewesen, wenn derselbe gerade im Centrum des nach Wagner aufgeschlagenen Knochendeckels gesessen hätte. Immerhin gebe ich gerne zu, dass diese Fälle Ausnahme bleiben gegenüber der überwiegenden Anzahl, in welcher dem Wagner'schen Verfahren der unbedingte Vorzug gebührt.

Betrachten wir nunmehr die Fälle mit Rücksicht auf den Krankheitsprocess, welcher den Schädelknochendefect veranlasst hat, so finden wir, dass 5 Mal traumatische Epilepsie, 3 Mal Tuberculose der Schädeldecke vorlag²⁾.

Hier haben wir zunächst bei den Fällen von Epilepsie den Erfolg, welchen der Eingriff auf die Epilepsie hatte, von dem zu trennen, welcher die Deckung der Defecte betraf; letzterer Erfolg war ja, wie erwähnt, in allen Fällen erreicht.

Ueber den Werth der Operation bei traumatischer Epilepsie.

Stets hat es sich um Patienten gehandelt, die bis vor dem Trauma keine Erscheinungen von Epilepsie dargeboten hatten, bei denen also die Epilepsie als traumatisch zu bezeichnen war.

Das Trauma selbst bestand einmal in einem Messerstiche, zweimal in einem Hufschlage, einmal in einer durch einen Fall bedingten Gewalteinwirkung und einmal in einem Pistolenschusse³⁾. In dem

¹⁾ Hier wird die Reimplantation der Knochensplitter, wie dies von MacEwen, Gerstein, v. Bramann, Jones, Möller, Just, Körte, Thieme u. A. mit Erfolg ausgeführt wurde, in Betracht kommen.

²⁾ Ich sehe hier ganz von dem im Anhange gegebenen Falle von Hirnabscess ab.

³⁾ In den 5 Fällen war das Trauma jedesmal recht beträchtlich, doch ist es bekannt, dass die Intensität desselben nicht mit dem Auftreten einer consecutiven Epilepsie zusammenhängt. Manchmal ist das Trauma geringfügig und

im Anhang erwähnten Falle trat ein epileptischer Anfall auf, während des Heilungsverlaufes eines metastatischen Hirnabscesses, der erfolgreich geöffnet war. Hier bestand das Trauma in einer temporären Meisselresection des Stirnbeines und war der zum Glück vereinzelt gebliebene Anfall eine Woche nachher aufgetreten.

Besonders hervorheben möchte ich davon nur den Fall No. 1. Dieser Patient hatte, wie uns die Anamnese berichtet, in seinem 6. Lebensjahre einen Messerstich in der Gegend des rechten Stirnbeins erhalten. Die Wunde eiterte zwar lange; es wurde aber vom Abstossen eines Knochens nichts erwähnt, was auch nach der Art des Trauma nicht wahrscheinlich ist.

Trotzdem bot der Kranke 14 Jahre später einen runden ca. 2 Markstück grossen Defect dar. Es ist daher recht gut möglich, dass es sich hier um einen Fall handelte, in welchem analog wie in dem von v. Winiwarter beschriebenen, das in der Kindheit erlittene Trauma einen progredient sich vergrößernden Schädelknochendefect erzeugt hat.

Die Zeit, welche zwischen dem Trauma und dem ersten Auftreten der Fälle vorbeigegangen, war recht ungleich: einmal war der Anfall schon nach wenigen Stunden, in einem anderen Falle ein, ja, in einem 3. Falle sogar 9 Jahre später aufgetreten. Obwohl es sich in unseren Fällen (mit Ausnahme des Falles von Aphasie) um allgemeine Epilepsie ohne Herdsymptome handelt, und daher die Prognose der Operation in Bezug auf eine Radical-Heilung nur wenig erfreulich war¹⁾, wurde hier der Eingriff unternommen, weil jedesmal der Patient vor dem Anfalle eine Aura in der Narbe

der Patient ist durch die Epilepsie zum Krüppel gestempelt, in anderen und zum Glücke der Mehrzahl der Fälle folgen selbst schwereren, mit tiefer Narbenbildung einhergehenden Processen keine nervösen Symptome. Vor Kurzem erst sah ich einen Mann mit einer etwa 15 Ctm. langen tiefen Impressio cranii ohne jedwede nervösen Folgen.

¹⁾ Die Erfahrungen, an der Klinik Billroth gesammelt, sprechen in diesem Sinne. Bis zum Jahre 1898 wurden ausser den hier erwähnten noch 6 Trepanationen wegen traumatischer Epilepsie gemacht und zwar 2 Mal wegen Epilepsie mit Jackson-Typus, 4 Mal wegen allgemeiner Epilepsie. In beiden ersten Fällen blieb der Eingriff, welcher einmal in einer Incision einer bohnen-grossen Cyste des Grosshirns bestand, während im anderen eine Probeincision in das normal aussehende Gehirn gemacht wurde, erfolglos. In den 4 anderen Fällen wurde jedesmal die Knochennarbe entfernt, dann der Schädel eröffnet und normal aussehende, nicht mit der Dura verwachsene, Grosshirnrinde blossgelegt. 1 Mal erfolgte Besserung, 3 mal verblieb der Eingriff ohne dauernden Erfolg.

fühlte und an intensiven, auf dieselbe localisirten Schmerzen litt, die durch keine andere Therapie (Brom) zu bessern waren. Die Operation wurde jedesmal dringend von dem Patienten gewünscht.

Somit war in diesen Fällen von allgemeiner Epilepsie die Hoffnung gerechtfertigt, dass vielleicht durch die Entfernung der Narbe Besserung gebracht würde.

Unter den 4 Fällen von allgemeiner traumat. Epilepsie ward einmal eine bloß vorübergehende Besserung (von 3 Wochen Dauer!) erzielt, worauf sich die Krämpfe in alter Intensität einstellten, in einem zweiten hielt die Besserung 6 Monate an und ging verloren, als der Patient abermals dieselbe Stelle am Schädel verletzte. In einem dritten Falle dauerte die Besserung etwa ein Jahr an, und der Patient war dann so schlimm daran, als wie vor der Operation. In einem 4. Fall erfolgte eine Besserung der Anfälle, welche anhielt bis zu dem 3 Jahre später erfolgten Exitus!

Hält man sich vor Augen, dass nach jedwedem Eingriffe bei Epileptikern (vor allem durch den Blutverlust) eine vorübergehende Besserung, i. e. Verschwinden des Anfalles erzielt wird, so müssen unsere Resultate als gering bezeichnet werden. Niemals wurde durch den Eingriff vollständige Heilung erzielt.

Diese geringen Erfolge sind auch erklärt durch die wenig befriedigenden, meist negativen Befunde am Gehirne während der Operation. Nur in dem 1. Falle wurde eine Cyste gefunden, die wohl aus dem Haematom (nach dem Trauma) zu stande gekommen aufgefasst werden musste. Hier war die Besserung nach Jahresfrist verschwunden und ergab die 2 Jahre später vorgenommene Obduction wieder eine derbe Schwielen und darunter eine Cyste, ganz analog derjenigen, welche bei der Operation gefunden worden war.

Trotz dieser geringen Erfolge ist es, und wird es noch weiterhin schwer bleiben, einem Patienten mit traumatischer Epilepsie, der in dem Eingriffe die letzte Hoffnung einer Verbesserung seines traurigen Zustandes sieht, stets jedwede chirurgische Hilfe abzuschlagen. Es bleibt ja immer die Möglichkeit, dass durch Entfernung der Knochennarbe, Lösung einer Adhäsion zwischen Knochen und Dura, Einschaltung der glatten Celluloidplatte, Verbesserung erfolgt!

Wesentlich günstiger gestaltete sich der Fall von durch Trauma erzeugter Aphasie, wobei der operative Eingriff entsprechend der

Stelle des Sprachcentrums eine mit Knochensplittern gefüllte Höhle aufwies. Hier fanden die Ausfallssymptome ihre befriedigende Erklärung im Befunde bei der Operation. Wirklich war der Erfolg des Eingriffes bald zu merken und wenn auch leider alle späteren Erkundigungen fruchtlos blieben, ist es mir doch wahrscheinlich, dass die Besserung anhielt, ja vielleicht in eine vollkommene Heilung überging, da schon im Verlaufe der Reconvalescenz nach der Operation die Ausfallerscheinungen sich besserten und epileptische Symptome fehlten. Immerhin ist es denkbar, dass später an Stelle der sich immer mehr bessernden Ausfallerscheinungen, Reizsymptome sich einstellten (durch Zug der sich bildenden Narbe).

Interesse verdient die nach der Operation erfolgte, mitunter erschreckend reichliche Secretion von Liquor cerebrospinalis aus der Wunde. Jedesmal versiegte die Secretion nach wenigen Tagen spontan, und schien keinerlei schädliche Folgen bewirkt zu haben.

Bemerkungen zu den Fällen von Tuberculose der Schädeldecken.

Im Gegensatze zu den eben besprochenen, mit Epilepsie combinirten, Erkrankungen der Schädeldecken, fehlten den cariösen Affectionen des Cranium in unseren drei Fällen jedwede Symptome von Epilepsie; diese Kranken litten an Kopfschmerz, der hauptsächlich auf die Gegend der Fistel localisirt war und an Beschwerden, welche die Fistel verursachte (Nothwendigkeit einen Verband zu tragen).

Die Tuberculose kommt, wie die oben citirten Autoren gelehrt haben, am Schädel ziemlich häufig vor und ist primär entweder vom Perioste, der Diploë oder der Innenfläche der Tabula interna ausgegangen, wonach wir eine Periostitis, resp. Ostitis, Osteomyelitis und Pachymeningitis tuberculosa externa unterscheiden, wobei ja natürlich zwischen den einzelnen Formen Uebergänge resp. Combinationen sich finden.

Auf Tafel XII sind zur Erklärung der letzterwähnten Formen speciell als Beweis für die Auffassung, dass diese Knochendefecte in manchen Fällen von innen her durch Usur (Pachymeningitis externa) zu Stande kommen, einige Präparate abgebildet, welche

von weil. Prof. Kundrat in seinem am 9. 1. 1891 in der Gesellschaft der Aerzte in Wien gehaltenen Vortrage (Ueber Perforation des Schädels durch entzündliche Processe) gezeigt wurden. Ich verdanke die Möglichkeit, diese Präparate am Chirurg. Congresse demonstrirt und im Anhang abgebildet zu haben, dem freundlichen Entgegenkommen des Herrn Prof. Weichselbaum, Vorstand der Wiener patholog. anatom. Lehrkanzel.

Sämmtliche Präparate stammen von Personen, welche an Tuberculose gelitten hatten und daran auch gestorben waren. In allen diesen Fällen kam es zu scharf umschriebenen Defecten der Tabula externa, welche ebenso aussahen, als wenn sie längere Zeit zuvor durch den Trepan erzeugt worden wären: Sie waren kreisrund, die Ränder abgeglättet, jegliche Entzündungserscheinung fehlte. Die Tabula erschien von innen her usurirt. Dafür waren in der Umgebung des Defectes an der Tabula vitrea Erscheinungen von Entzündungen vorhanden, stellenweise sogar umgeben von Knochenneubildung (Osteophytenbildung).

Das Zustandekommen dieser tuberculösen Defecte, welche von anderen Knochentuberculosen verschieden sind, ist nach Kundrat daraus zu erklären, dass es sich um primäre tuberculöse Geschwulstbildung (Granuloma tuberculosum) an der Aussenfläche der Dura handelt, welche in weiterer Folge zur Perforation der Tabula vitrea (an welcher letzterer sich auch Entzündungserscheinungen finden), und zu Usur der Tabula externa führen.

Im Gegensatze zu den tuberculösen ostitischen Formen des Knochens (infiltrirte Progressivtuberculose Koenig's, welche einen eminent progredienten Character haben und daher oft kaum einer rationellen chirurgischen Therapie zugänglich sind, kommt hier der Process nicht selten spontan zur Ausheilung. Hier ist die Zerstörung des Knochens durch Usur (in Folge des reichlich vascularisirten Granulationsgewebes) und nicht durch fungöse Ostitis bedingt und es führt das tuberculöse Granulationsgewebe (Pachymeningitis externa) nicht immer zur Verkäsung, sondern häufig zur Organisation und Schwielenbildung.

Darin liegt eben die Möglichkeit der Spontanheilung (Kundrat) welche, sobald es sich bloss um kleine Defecte handelt, insofern einer Restitutio ad integrum nahekomm, als die derbe Schwiele

zwar keinen knöchernen Verschluss darstellt, wohl aber einen sicheren Schutz gegen äussere Insulte bietet, so dass dann der Defect bei Mangel einer Fistel meist *intra vitam* der Diagnose entgehen wird.

Grössere derartige Defecte werden wiederum günstige Aussichten auf eine radicale Heilung durch Operation bieten, indem der Müller-Koenig'sche Lappen oder die Celluloid-Platte fest bleibt, ohne dass eine Recidive der Tuberculose zu befürchten erscheint. Betrachten wir mit Rücksicht auf das soeben Erörterte die oben beschriebenen 3 Fälle von Schädelknochentuberculose, so handelte es sich sicherlich zweimal (vielleicht auch im dritten Falle) um solche Formen von primärer tuberculöser Pachymeningitis externa mit consecutiver Knochenusur. Die pachymeningitische Schwiele war dabei einmal bis zu einem Centimeter dick und erstreckte sich über $\frac{1}{4}$ der Duraoberfläche, ohne dieselbe irgendwo zu perforiren. Es fehlten auch stets Herdsymptome, nur Kopfweh war vorhanden.

In einem weiteren Falle, über welchen oben nicht berichtet wurde, war bei einer alten Frau durch einige, seit Jahren bestehende, Eiter secernirende Fisteln und Kopfschmerz, die Indication zu einem operativen Eingriffe gegeben, welcher eine ausgedehnte tuberculöse Pachymeningitis blosslegte. Um selbe radical zu entfernen, war schliesslich durch successive Wegnahme des an seiner Tabula externa normalen Knochens, mittels Knochenkneipzange, ein so grosser Defect der knöchernen Schädeldecke entstanden, dass an einen operativen Verschluss desselben nicht gedacht werden konnte, besonders in Anbetracht des Alters der Patientin.

Die Kranke verliess allerdings noch mit einer Eiter secernirenden Fistel, aber von ihrem Kopfschmerze befreit, das Spital.

Da auch hier durch den Eingriff der kleine Knochendefect behufs Radicaloperation der Pachymeningitis in einen viel grösseren umgewandelt worden war, wäre in Zukunft in solchen Fällen, in welchen von vornherein die Symptome (starke Eitersecretion, Pulsation des Eiters und heftiger Kopfschmerz, bei Fehlen einer grösseren nachweisbaren Knochenlücke) auf eine bedeutende Ausdehnung des Processes auf die Dura schliessen liessen, eine temporäre Aufklappung durch einen grossen Wagner'schen Lappen

gerechtfertigt. Dadurch würde die pachymeningitische Granulationsmasse am besten blosgelegt und würde gleichzeitig eine nachträgliche Deckung durch Auto- oder Heteroplastik überflüssig werden.

Erklärung der Abbildungen auf Taf. XII.

In Fig. 1 und 2 ist von aussen und innen das macerirte Schädeldach abgebildet (Fall I), in welchem ein nach Trauma entstandener Knochendefect, durch einen Müller-Koenig'schen Lappen zu schliessen versucht wurde. Obwohl der momentane Erfolg der Autoplastik wegen des vielfachen Einbrechens der Tabula externa recht unbefriedigend erschien, vor allem der Knochenlappen auch zu klein ausfiel, zeigte sich bei der 2 $\frac{1}{2}$ Jahre später vorgenommenen Obduction der Knochenlappen an zwei Punkten fest eingeeilt. An Fig. 1 ist links vom Defecte noch die Stelle zu sehen, welcher der Knochenlappen entnommen wurde.

Figur 3 zeigt ein Schädeldach, an welchem eine temporäre Aufklappung nach Wagner (mittelst Stichsäge) gemacht war. Die Wundheilung erfolgte prima intentione.

Der Patient war 3 $\frac{1}{2}$ Monate später unter zunehmenden Druckerscheinungen an einer Pneumonie gestorben. Der Knochendeckel erwies sich theils knöchern, theils durch feste Narben eingeeilt; letztere sind durch Maceration verloren gegangen, so dass es aussieht, als ob eine schmale Lücke zurückgeblieben wäre.

Figur 4—12 stellen sämtlich Fälle von Usur des Schädels, bedingt durch eine Pachymeningitis tuberculosa externa dar, wobei stets an der Tabula externa ein scharf umschriebenes, wie durch eine Trepankrone erzeugtes, kreisförmiges Loch mit abgeglätteten Rändern ohne Entzündungserscheinungen zu sehen ist. An der Innenseite (Tabula vitrea) hingegen ist der Defect meist grösser und zeigen sich deutliche Spuren von Knochenneubildung (Osteophyt), besonders an Fig. 5. Sämtliche Präparate stammen, wie oben erwähnt, von tuberculösen Personen, und gehören der Wien. path. anat. Sammlung an.

Figur 4 und 5 stellen den Defect von aussen und innen dar. Hier war der tuberculöse Process spontan zur Ausheilung gekommen.

Figur 6 und 7 stellen einen tuberculösen Schädelknochendefect von aussen und innen dar.

Figur 8 stellt zwei tuberculöse Defecte von aussen, Figur 9 dieselben von innen dar. Hier zeigt die Tabula vitrea des anderen Scheitelbeines an

nahezu symmetrisch gelegener Stelle eine Usur, welche aber bloss die innere Tafel betrifft, ohne dass aussen etwas davon zu merken ist.

Figur 10 zeigt an einem Schädel von aussen zwei nahezu kreisförmige Usuren, durch Tuberculose bedingt. Der grössere Defect befindet sich am Hinterhaupte, der kleinere am rechten Scheitelwandbeine.

Figur 11 stellt den in Fig. 10 gezeigten Defect am Hinterhauptbeine von innen her gesehen dar. Hier ist es zu einer besonders ausgedehnten Zerstörung der Tabula interna gekommen.

Figur 12 zeigt den in Fig. 10 von aussen abgebildeten Defect des Scheitelwandbeines von innen, wobei wiederum ein ausgedehnter Substanzverlust der Tabula vitrea zu constatiren ist.

XLIX.

Die Behandlung der Wandermilz durch Splenopexis.

Von

Prof. Dr. Rydygier,

in Krakau¹⁾.

(Mit 3 Figuren.)

M. H.! Als ich vor drei Monaten zu einem Falle von Wandermilz zur Consultation gebeten wurde, der eine operative Behandlung durchaus erheischte, beschloss ich, die in das Becken herabgefallene Milz an ihren Platz zu bringen und sie dort zu befestigen, also die Splenopexis auszuführen. Ich war erstaunt, selbst bei genauerer Durchsicht der Litteratur einen derart behandelten Fall nicht zu finden. Man hat es vorgezogen in all' diesen Fällen die Milz zu extirpiren.

Freilich erscheint die Splenektomie bei der Wandermilz nach der Statistik von Dandolo²⁾ ziemlich ungefährlich: Er verzeichnet nur 2 Todesfälle auf 17 Splenektomien bei Wandermilz, aber Vulpius³⁾ macht schon in seiner vorzüglichen Arbeit aus der Czerny'schen Klinik darauf aufmerksam, wie schwer es ist, die verschiedenen Indicationen zur Operation nach den Litteraturangaben festzustellen. Die Schwierigkeit liegt darin, dass die beweglichen Milzen für gewöhnlich auch vergrößert sind, und es dann mehr von der Willkür des Beobachters abhängt, ob er den be-

¹⁾ Nach einem am 4. Sitzungstage des XXIV. Congresses der Deutschen Gesellschaft für Chirurgie zu Berlin, 20. April 1895, gehaltenen Vortrag.

²⁾ Dandolo, La stato presente della chirurgia della milza, ref. im Centralblatt für Chirurgie. 1893. p. 499.

³⁾ O. Vulpius, Beiträge zur Chirurgie und Physiologie der Milz. P. Bruns' Beiträge zur klin. Chirurgie. 11. Bd. 3. Heft.

treffenden Fall zu der idiopathischen Vergrößerung oder der Wandermilz zählen will. Deshalb rechnet Vulpius die idiopathischen Vergrößerungen mit den Fällen von Wandermilz zusammen und findet auf 40 Fälle dieser Art 13 Todesfälle, d. i. eine Mortalität von 32,5 pCt. Rechne ich dazu die von mir in der Litteratur gefundenen weiteren 8 Fälle von Wandermilz mit 2 Todesfällen, so bekommen wir eine Mortalität von 31,2 pCt. Dies beweist hinlänglich, dass die Splenektomie auch bei der Wandermilz eine nicht ganz ungefährliche Operation ist. —

Ich brauche nicht erst viele Worte darüber zu verlieren, dass es für den Organismus nicht ohne Belang sein kann, ob man ein so wichtiges Organ entfernt oder zurücklässt. — Obschon die Function der Milz zur Zeit noch nicht genau bekannt ist und für gewöhnlich nach der Exstirpation bei der Wandermilz berichtet wird, dass die Patienten vollkommen geheilt worden sind, so findet man doch beim genaueren Zusehen nicht selten Ausfallserscheinungen. Vulpius (l. c.) beschreibt z. B. als solche multiple Drüsen-schwellungen, in anderen Fällen leukämische Zustände des Blutes. Credé¹⁾ fand in seinem musterhaft beobachteten Falle sehr hochgradige Ausfallsymptome, die sich nur sehr allmählig ausglich, unter anderen eine bedeutende Schilddrüsenschwellung. Massopust²⁾ sah nach der Splenektomie sich eine Wanderniere ausbilden. Am wichtigsten aber erscheint nach den Untersuchungen von Vulpius der sehr wahrscheinliche Schluss, dass durch den Milzverlust eine Verzögerung der Blutregeneration auftritt. Dieser Umstand muss natürlich die Reconvalescenz erschweren; ja er könnte nach grösseren Blutverlusten bei der Operation zum tödtlichen Ausgange führen. —

Aus diesen Gründen habe ich in meinem Falle von der Splenektomie abgesehen, obwohl ich mir a priori sagen musste, dass die Befestigung der Milz an ihrer normalen Stelle technisch eine schwierigere Operation sein dürfte, als die Splenektomie, namentlich wenn man beim Entwurf der Technik den endgültigen Erfolg nicht ausser Acht lassen will. Wir wissen es ja aus der Erfahrung bei der Nephropexis, wie schwierig es ist unter viel

1) Credé, Langenbeck's Archiv für klin. Chirurgie. Bd. 28.

2) Massopust, Contributo alla statistica della splenectomia. Clinica chirurgica anno I. No. 4, ref. im Centralblatt f. Chirurgie. 1893. No. 40.

günstigeren Verhältnissen die Niere dauernd zu befestigen. Wir dürfen nicht vergessen, wie dünn die Milzkapsel ist; ein wie blutreiches und zur Blutung geneigtes Organ die Milz unter normalen Zuständen darstellt, und um so mehr die Wandermilz, welche für gewöhnlich vergrössert und hyperämisch ist. Aus Furcht davor hat z. B. Sutton¹⁾ in seinem Falle von Wandermilz, die an ihren Platz reponirte Milz nicht zu nähen gewagt, sondern dieselbe, nachdem er sie nach 3 Monaten wieder herabgesunken fand, exstirpirt. Abgesehen von der Gefahr der Blutung aus den Stichkanälen, die ich nicht so hoch anschlage, müssen wir bei der Befestigung der Milz an ihrer normalen Stelle besonders darauf bedacht sein, dass diese Befestigung eine dauernde bleibe. Wir wissen es ja aus Erfahrung, wie leicht sich die peritonealen Verwachsungen dehnen. — Ich beschloss daher die Milz in eine Tasche zu stecken, die ich durch Ablösen des parietalen Peritonealblattes von der inneren Brustwand zu bilden beabsichtigte. — Auf diese Weise erhält man eine feste Grundlage, welche es verhindert, dass die Milz nicht wieder herabfallen kann; andererseits braucht man die Mehrzahl der Befestigungsnähte nicht durch das Milzparenchym selbst zu legen, sondern nur das Ligamentum gastro-lineale an den Rand der Tasche festzunähen. — Um das Herausfallen zu verhindern, muss die Tasche tief genug sein. Bei günstigen Verhältnissen (schlaffe Bauchwandungen) könnte man vielleicht noch für das obere Ende der Milz eine obere Tasche in umgekehrter Richtung bohren, cfr. Fig. 3. Dieses hat jedoch seine Schwierigkeiten, da man hierzu das Peritoneum vom Diaphragma ablösen müsste, was wegen der festen Vereinigung nicht recht gelingen will. —

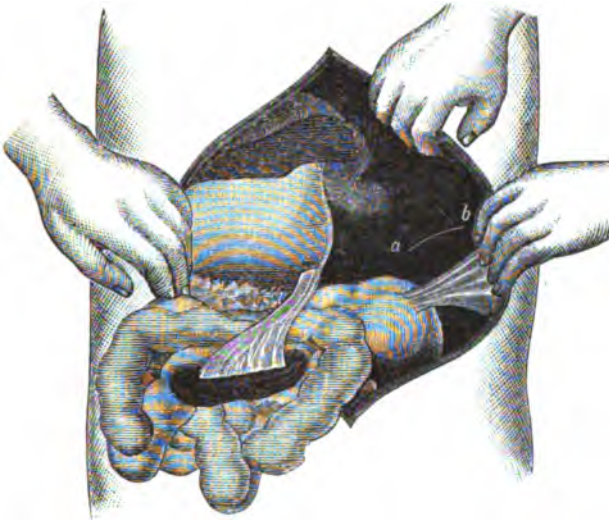Die Operation wird also in folgender Weise ausgeführt:

Der Bauchschnitt wird in der Linea alba geführt. Ist die Wandermilz nicht allzu stark vergrössert, sodass eine Splenopexis nicht mehr angezeigt erscheint — eine geringere Vergrößerung bildet dazu keine Contraindication — so bringen wir sie an ihren Platz, um die Grösse und Lage der Tasche ungefähr zu bestimmen. Darauf wird die Milz wieder nach unten verschoben; ein nach oben etwas convexer Querschnitt, dessen Länge der Breite der Milz

¹⁾ Sutton, Excision of a wandering spleen for axial rotation. Lancet 1892, ref. im Centralblatt f. Chirurgie. 1892. pag. 859.

entspricht, wird in der Gegend der XI., X. und IX. Rippe durch das Peritoneum parietale geführt (cfr. Fig. 1, a b). Von diesem Schnitt aus wird das Peritoneum auf stumpfem Wege von seiner Unterlage so abgehoben, dass es eine Tasche mit nach unten gekehrtem, etwas abgerundetem Boden darstellt, welche zur Aufnahme des unteren Theils der Milz geeignet erscheint. Um eine spätere grössere Ausbuchtung dieser Tasche nach unten durch die Schwere der Milz zu verhüten, kann man mit einigen Nähten am Grunde

Fig. 1.



das Peritoneum an seine Unterlage festnähen (cfr. Fig. 2). Den Rand der Tasche vernähen wir mit dem sich gegen ihn stützenden Ligamentum gastro-lienale (Fig. 2, c). Zur grösseren Sicherheit können wir die beiden Seitenränder der Milz noch mit einigen Nähten an das Peritoneum befestigen — diese müssen natürlich durch das Milzparenchym selbst geführt werden. Dieses liesse sich vermeiden, wenn man noch eine obere Tasche bilden könnte (Fig. 3) was aus den schon oben angeführten Gründen nicht recht gelingen will. Als ein Ersatz dafür liesse sich vielleicht ein zungenförmiger Lappen oben ausschneiden und nach unten umklappen (cfr. Fig. 2, d). Dieser könnte über die Milz hinweggeführt an den oberen Rand des Lig. gastro-lienale angenäht werden. — Um ein noch sichereres Verwachsen der Milz mit der

Tasche herbeizuführen, kann man das entsprechende untere Ende derselben vorsichtig abschaben. —

Nach diesem Plane habe ich in meinem Falle operirt, nachdem ich seine Ausführbarkeit an der Leiche erprobt hatte. — Der Erfolg entsprach meinen Erwartungen, die Milz befindet sich auch jetzt nach mehr als 3 Monaten an der normalen Stelle, so dass ein Herabfallen nicht mehr zu befürchten ist.

Ich zweifle nicht, dass wir in Zukunft bei der Wandermilz nicht mehr die Splenektomie ohne specielle Indication ausführen werden, ebenso wenig, wie wir jetzt bei der Wanderniere die Nephrektomie anwenden. — Die hier eben empfohlene Splenopexis dürfte wohl

Fig. 2.

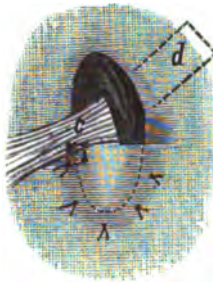



Fig. 3.



allgemeine Anerkennung finden als die rationellere und vielleicht auch weniger gefährliche Operation. Eine nicht allzu bedeutende Vergrößerung der Wandermilz, die an und für sich nicht die Exstirpation erheischt, bildet keine Contraindication für die Splenopexis.

Mein Fall war auch in diagnostischer Beziehung recht interessant, da er in dieser Richtung bedeutende Schwierigkeiten darbot. Das letzte Krankheitsbild fing mit Stichen in der linken Brustseite an. Erst bei genauer Untersuchung wurde ein Tumor in der rechten Beckenhälfte fest eingeklebt gefunden, ohne dass an dieser Stelle über Schmerzen geklagt wurde. Die diagnostische Schwierigkeit bestand nicht nur in der nicht gewöhnlichen Lage und in der Unbeweglichkeit des Tumors, sondern noch mehr in der veränderten Gestalt der Milz in Folge der Anschwellung, deren Grund später bei der Operation in der Stieldrehung gefunden wurde. Als ich nach mehreren Wochen hinzugerufen wurde, gelang es mir den

scharfen Milzrand zu fühlen und die Diagnose vor der Operation sicherzustellen.

Diagnostische Irrthümer sind gerade bei der Wandermilz auch den besten Beobachtern nicht selten vorgekommen. Ueber einen in dieser Beziehung äusserst interessanten Fall berichtet Varnek¹⁾: Der Tumor wurde als Fibroma uteri subserosum diagnosticirt und als solches nach ausgeführter Laparotomie extirpirt, wobei viele Verwachsungen mit der Bauchwand, dem Netz und dem Lig. latum getrennt werden mussten, ausserdem ein strangförmiger Fortsatz zum linken Hypochondrium gefunden wurde. Erst die mikroskopische Untersuchung stellte den Tumor als eine degenerirte Milz dar. Mehrere Internisten, welche von dem Sachverhalt nicht unterrichtet waren, haben später, als die Patientin an Tuberculose erkrankte und fieberte, die Milzdämpfung normal herauspercutirt. — Bei der Section fand man natürlich die Milz nicht vorhanden. —

Die Krankengeschichte meines Falles ist kurz folgende:

N. v. N. fühlte seit einem Jahre Beschwerden im linken Hypochondrium. Die Milz wurde von den behandelnden Aerzten vergrössert gefunden und Chinin verordnet. — Acht Wochen vor der Operation erkrankte Pat. plötzlich unter dem Symptomen einer inneren Incarceration, später gesellten sich Stiche im linken Hypochondrium hinzu. Eine bestimmte Ursache weiss Pat. für diesen Anfall nicht anzugeben.

Den Anfang der Krankheit vor einem Jahr bezieht sie auf häufigeres Heben des schwer erkrankten Vaters. — Die Erscheinungen der Einklemmung, sowie die Stiche liessen bei entsprechender innerer Behandlung allmählich nach, es wurde aber gleich in den ersten Tagen ein Tumor in der rechten Seite über dem Beckeneingang und bis ins Becken hineinreichend entdeckt. Der Tumor war bei der Berührung schmerzhaft, mehr wie 2 Faust gross und anfangs ganz unbeweglich, fest eingekleilt. Allmählig wurde der Tumor etwas beweglich, nahm aber an Grösse nur wenig ab — die Schmerzhaftigkeit auf Druck wurde entschieden geringer. — Da erhebliche Beschwerden bestehen blieben, namentlich beim Aufstehen und Herumgehen, wurde ich zur Consultation gerufen und ein operativer Eingriff beschlossen. Wie schon gesagt, der scharfe Milzrand konnte gefühlt und so die Diagnose auf vergrösserte und herabgefallene Milz vor der Operation sicher gestellt werden.

Die nicht ganz gewöhnliche Lage in der rechten Seite, die Unbeweglichkeit des Tumors, seine bedeutende Grösse, sowie das Fehlen einer directen Veranlassung erschwerten die Diagnose im hohen Maasse und machen unseren

¹⁾ L. N. Varnek, A dislocated spleen adherent to the pelvic organs removed as being a uterine fibroma, ref. im The British Gynaecological Journal. London 1894, p. 410.

Fall sehr interessant, noch mehr aber, dass wir nach gemachter Laparatomie eine Stieldrehung vorfanden, die ziemlich selten bisher beobachtet worden ist.

Die Operation wurde von mir am 12. Januar cr. ausgeführt ohne jeden Zwischenfall nach dem schon oben mitgetheilten Plane. Der Verlauf nach der Operation war ohne jede Störung, nur trat die Regel am 3. Tage nach der Operation zu voreilig ein, wobei die höchste Temperatur von $37,8^{\circ}$ verzeichnet wurde. Zu erwähnen bleibt noch, dass in der ersten Zeit nach der Operation nicht unerhebliche Schmerzen im linken Hypochondrium, namentlich beim tiefen Einathmen oder Husten bestanden. —

Die in späterer Zeit — zuletzt 3 Monate nach der Operation von mir und den Herren internen Collegen Paszkowski und Buzdygan vorgenommene Untersuchung wies bestimmt nach, dass die Milz an der befestigten Stelle unverrückt geblieben ist. —

Zum Schluss erfülle ich die angenehme Pflicht, den Herren Collegen Prof. Jordan und Primarius Paszkowski meinen herzlichsten Dank auszusprechen für die Hinzuziehung zu diesem höchst interessanten Fall. —

L.

Die erste Verklebung der serösen Häute.

(Nach experimentellen Untersuchungen.)

Von

Dr. Ernst Graser,

a. o. Professor der Chirurgie in Erlangen¹⁾.

(Hierzu Taf. XIII.)

In der Gedächtnissrede auf Bernhard von Langenbeck hat unser damaliger Vorsitzender Herr von Bergmann es als einen Vorzug unserer Congresse bezeichnet, dass neben den Vorträgen über practische Dinge auch ein ziemlich breiter Raum für rein wissenschaftliche, den Beobachtungen und Experimenten entnommene Beiträge sei. Die Ueberzeugung, dass diese Auffassung auch heute noch die giltige ist, giebt mir den Muth, mit einem derartigen Vortrage vor Sie zu treten.

Die Frage nach den Vorgängen bei der Wundheilung ist von den Chirurgen immer mit grossem Interesse verfolgt worden. Eine genaue Kenntniss auch der feinsten Vorgänge an den Wunden gewährt uns nicht nur die Freude, die jeder Einblick in die Werkstätte der Natur bietet, sie übt auch den grössten Einfluss auf unser practisches Können, da wir aus solchen Beobachtungen mancherlei Hinweise auf das, was den Wunden frommt und schadet, entnehmen können.

Jeder Fortschritt in der histologischen Technik hat auch auf diesem Gebiet sich fruchtbar erwiesen. Die neuere Zeit hat unsere Kenntnisse namentlich durch solche Methoden gefördert, welche uns gestatten, das Leben einzelner Zellenindividuen genauer zu verfolgen,

¹⁾ Auszugsweise vorgetragen am 4. Sitzungstage des XXIV. Congresses der Deutschen Gesellschaft für Chirurgie zu Berlin, 20. April 1895.

durch geeignete Fixirungsmittel jederzeit Momentbilder aufzunehmen und festzuhalten. Haben wir auf der einen Seite in dem Auftreten der Mitosen Anhaltspunkte für die progressiven Vorgänge im Zellenleben, die wir als einen Beweis für die Lebenstüchtigkeit des betreffenden Zellenindividuums ansehen dürfen, so sind andererseits auch Veränderungen zu unserer Kenntniss gelangt, welche einen bildlichen Ausdruck für eine Schädigung dieser Lebensenergie abgeben; das Auftreten von Kern-Fragmenten, die Veränderung in der Aufnahme der Farbstoffe, theils die Unfähigkeit, solche aufzunehmen, theils das Auftreten von diffusen Färbungen.

Von den in unserer Zeit bekannt gewordenen Fortschritten hat uns besonders die Fibrinfärbung von Weigert¹⁾ zum Studium dieser Fragen ein wichtiges Hilfsmittel an die Hand gegeben. Sie besteht in einer Färbung mit Anilinwasser-Gentianaviolett und nachträglichem Ausziehen des durch Jod fixirten Farbstoffes mit Anilinölxytol. Während die Gewebe dabei die blaue Farbe abgeben, bleibt alles Fibrin intensiv blau gefärbt. Ein besonderer Vorzug bei der Untersuchung der uns interessirenden Frage ist noch der, dass auch die weitaus grösste Anzahl der Mikroorganismen, soweit sie hier in Betracht kommen, intensiv gefärbt bleiben. Wenn auch einige andere Bestandtheile die blaue Farbe festhalten, so kann man doch den grössten Theil der typischen Fibrinfärbung als eine Art von mikro-chemischer Reaction auffassen und verwerthen.

Sowohl die frühesten uns überlieferten Anschauungen über das bei der ersten Verklebung der Wunden vorhandene „Gluten“, als die Hunter's über die adhäsive Entzündung, sowie die neueren grundlegenden Arbeiten von Thiersch, Wywodzoff, Gussenbauer und Anderen kommen darin überein, dass das Bindemittel für das erste Zusammenkleben der Wunden in dem aus dem Blutplasma niedergeschlagenen Faserstoff zu suchen sei, den man auch vor der Kenntniss der Weigert'schen Fibrinfärbung durch verschiedene Kunstgriffe gut nachweisen konnte. Ueber die Entstehung dieses Faserstoffs im lebenden Körper bei der Entzündung, sowie auch in absterbenden Theilen, z. B. bei der Gerinnung des Blutes, ist sehr viel verhandelt und gestritten worden. Mehr oder weniger hat aber die Anschauung von Alexander Schmidt über die Be-

¹⁾ Fortschritte der Medicin. 1887. No. 8. S. 228.

deutung der Fibrin-Generatoren doch einen Sieg errungen, wenn auch nur in der Form, dass ein Theil der zum Fibrin nöthigen Bestandtheile immer im Plasma gelöst vorhanden sei, während ein anderer fermentähnlicher Körper erst durch den Zerfall von zelligen Elementen gebildet wird.

Als ich vor längerer Zeit es unternahm, dieser Fibrinbildung und ihrer Rolle bei der Verklebung der Wunden und seröser Häute im Thierexperiment nachzuforschen, konnte ich mich zuerst lebhaft erfreuen an den überaus zierlichen, in schönstem Farbenglanz erstrahlenden Fibrinnetzen und Balken, die in undurchdringlichem Gewirre das Gesichtsfeld durchzogen und die eine Reihe von Zellen in sich einschlossen, welche bald wohl erhalten, bald in ihrer Ernährung etwas geschädigt schienen. Ich habe eine sehr grosse Reihe von Präparaten untersucht, ohne zu einem wesentlichen Ergebniss zu gelangen. Ich hatte nur so viel festgestellt, dass in geringem Grade eine derartige Fibrinanhäufung zwischen den Wundrändern oder zwischen verklebenden serösen Häuten immer vorhanden sei und dass sie um so mächtiger wurde, je stärker die entzündliche Reaktion an den durch die Verwundung, durch Infection oder durch chemische Agentien gereizten Theilen war, dass aber an Stellen, an welchen es zur Eiterung kam, in dem Eiterherd selbst und der Umgebung jede Andeutung von Fibrin fehlte. Je reichlicher die Fibrinanhäufung wurde, um so unentwirrbarer erschien das Bild. Ich hatte die Freude an dieser Untersuchung und den schönen Farbenbildern schon etwas verloren, als mir ein Experiment an einem Hunde günstigeres Material lieferte.

Nach Spaltung der Bauchwand in der Linea alba wurden die beiden Hälften der Bauchdecken zu einem First erhoben und unter Benutzung von Bleiplatten Bauchfell am Bauchfell durch Naht vereinigt. Nach 48 Stunden war an mehreren Stellen eine Vereinigung des Bauchfells zu Stande gekommen, an vielen Stellen jedoch hingen die beiden Bauchfellseiten nur sehr lose zusammen, so dass ein leichter Zug genügte, um sie auseinander zu zerren. Bei der mikroskopischen Untersuchung fand ich nun an den fester verlötheten Stellen Bilder, wie ich sie so oft gesehen hatte: eine stärkere Anhäufung von Fibrin in Fasern und Klumpen mit Einschluss von verschiedenen Zellen; an dem Rande dieser fest ver-

klebten Theile, an welchem die Bauchfellblätter noch einen kleinen Zwischenraum zwischen sich frei liessen, bekam ich Bilder zu sehen, welche eine Antwort auf die so oft vergebens gestellte Frage zu geben versprochen.

Es ist nicht möglich und Sie würden mir ein williges Gehör versagen, wenn ich Ihnen alle Details der histologischen Befunde vorführen wollte, das wird in ausführlicher Weise bei der später erfolgenden zusammenhängenden Publication geschehen. Andererseits sind aber eine Anzahl der gewonnenen Befunde so klar durchsichtig und ihre Beziehungen so leicht zu deuten, dass einige der Hauptpunkte auch in einem kurzen Vortrage geschildert werden können, zumal die in Form von Wandtafeln hier ausgeführten naturgetreuen Abbildungen diese Verhältnisse gut illustriren¹⁾ (Taf. XIII). Für die Herstellung der Abbildungen bin ich Herrn Cand. med. Huber zu grossem Danke verpflichtet. Dieselben sind mit Zeiss homogen. Immersion Ocular III (etwa 600 : 1) gezeichnet. Auf manchen Tafeln sind mehrere Stellen zu einer Figur vereinigt. Auf Fig. 1 sind die Verhältnisse dargestellt, wie man sie sehr oft bei bereits zu Stande gekommener fester Verklebung der Bauchfellblätter zu sehen bekommt. An einer kleinen Partie (g) lässt sich weiter nichts beobachten, als dass die beiden Grundmembranen des Bauchfells durch einige derbere Fibrinstränge innig einander adhären. An einer anderen Stelle (h) finden sich einige vereinzelte Endothelzellen zwischen die beiden Bauchfellblätter eingelagert und unter sich durch einige Fibrinfäden verbunden. Ein Theil der auf diese Stelle treffenden Endothelzellen ist bereits verschwunden; meist ist nur noch eine solche von der einen Bauchfellseite vorhanden und auch diese geben durch ihr Verhalten gegenüber den Tinctionsmitteln deutlich Aufschluss darüber, dass sie dem Untergange geweiht sind. Sie sind stark gequollen und nehmen fast gar keine Chromatinverfärbung mehr an, Kern und Kernkörperchen sind kaum noch zu erkennen. Die Verklebung an dieser Stelle ist noch nicht sehr fest. Es giebt auch Verklebungen des Bauchfells an solchen Stellen, an denen die beiden zur Vereinigung kommenden Blätter weiter von einander entfernt

¹⁾ Bei dem Vortrag waren 8 grosse auf einige Entfernung sichtbare Wandtafeln zur Demonstration angebracht, die nach den den Berichten beigegebenen Zeichnungen in etwa 8facher Vergrösserung angefertigt waren.

geblieben sind, so dass sie sich an keiner Stelle unmittelbar berühren. Hier ist der Zwischenraum ausgefüllt durch ein oft sehr reichliches Fibrinnetz, in welchem sich bisweilen noch die verschieden abgestorbenen und von der Grundmembran abgehobenen, stark veränderten Endothelzellen, bald eine starke Anhäufung von ebenfalls dem Tode verfallenen Leukocyten auffinden lassen (f. u. e). An diesem Bilde kann man nun weiter nichts feststellen, als dass an den zur Verklebung kommenden Theilen die Endothelien wohl der Regel nach abgestossen werden. An dem gleichen Präparat, welchem diese auf Fig. 1 dargestellten Stadien der Verklebung entnommen sind, finden sich nun auch Stellen, an denen die beiden Bauchfellblätter sich garnicht gegenseitig berühren, sondern einen kleinen, freien, leeren Raum zwischen sich lassen, wo wir aber gerade deswegen um so klarer die ersten Anfänge zu einer Verklebung nachweisen können. Wir geben von einer solchen Partie eine genaue Abbildung in Fig. 2. Die Reihe der Endothelzellen ist noch in Form und Anordnung ziemlich gut erhalten, nur bisweilen ist die eine oder andere Endothelzelle in der zusammenhängenden Reihe ausgefallen. Die meisten Endothelzellen haben nun aber auf ihrer freien Oberfläche einen sehr zierlichen Besatz von blau tingirten, zweifellos aus Fibrin bestehenden Fäden, in denen sich einzelne, körnige Verdickungen nachweisen lassen. Es ist besonders bezeichnend, dass diese Fäden am reichlichsten und constantesten auf der Höhe der einzelnen Endothelzellen und in geringerem Maasse nur in der Einsenkung zwischen 2 solchen Zellen zu finden sind. Die mit einem solchen Saum besetzten Endothelien erscheinen gegenüber den normalen etwas vergrössert. Die meisten Zellkerne nehmen nur sehr wenig Chromatinfärbung an, woraus man wohl auf eine geringere Lebensenergie dieser Individuen schliessen darf. Der von beiden Seiten die Zellen bedeckende Fibrinsaum strebt nach einer Vereinigung in der Mittellinie. Wo diese Fäden sich gegenseitig berühren, beginnt die Verklebung der Bauchfellblätter. Nun folgen in dem gleichen Präparate Stellen, an denen dieses noch sehr regelmässige Bild weitere sehr in die Augen fallende Veränderungen aufweist. Es finden sich (s. Fig. 3) in der Reihe der Endothelzellen kleinere und grössere Lücken und gerade da, wo die Endothelzellen verschwunden sind, ist als Ersatz für dieselben eine besonders reichliche Anhäufung

von Fibrin vorhanden. Bisweilen ist es sogar so, dass die Anordnung der Fibrinstränge noch ziemlich gut die Conturen einer Zelle erkennen lässt, welche an dieser Stelle gesessen hatte.

Neben dem hauptsächlich auf der Oberfläche von vereinzelt Endothelien sitzenden Fibrinsaum finden wir nun an manchen Stellen etwas stärkere Fibrinanhäufungen, welche bisweilen eine von der Grundmembran abgehobene Endothelzelle in Form eines Mantels umgeben, sodass nun auch Fibrin an der Rückseite der Zelle zu sehen ist. Eine derartige Endothelzelle haben wir z. B. auf Fig. 3 bei f gezeichnet. Sie hat nun alle Charaktere einer lebensstüchtigen Zelle eingebüsst und erscheint nur als ein ganz gequollenes Protoplasmaklumpchen ohne jede Andeutung einer Chromatinfärbung.

Von den mannigfachen Veränderungen, welche die Endothelzellen bei diesen zur Verklebung führenden Vorgängen erfahren, giebt die Fig. 5 ein anschauliches Bild. Während die normalen Endothelzellen ziemlich flache, regelmässig geordnete Gebilde sind, welche an der Stelle des Kernes eine leichte Verbauchung zeigen, nehmen die Endothelien in den nun folgenden Stadien die mannigfaltigsten Formen an, während gleichzeitig an denselben Fibrinabscheidungen sichtbar zu werden beginnen. Besonders interessant sind eigenthümliche, schlauchförmige Fortsätze, welche an der freien Oberfläche hervortreten, die ganz und gar den Eindruck hervorrufen, als ob diese Zellen mit einem Theil amöboide Bewegungen ausgeführt hätten und als ob ein Theil des Zellprotoplasmas in diesen Fortsätzen einen Ausweg suchte. Thatsächlich kann man auch in diesen unregelmässigen, schlauchförmigen Fortsätzen zu allererst zarte Andeutungen von beginnenden Niederschlägen von blaugefärbtem Fibrin erkennen. Bei einzelnen Zellen haften diese Fibrinfäden scheinbar nur der Oberfläche an, an anderen Stellen aber kann man das Fibrin in das Zellinnere hinein verfolgen und in mehreren Fällen gelang es uns, mit absoluter Sicherheit, einzelne dieser Fibrinfäden bis in den Zellkern hinein zu verfolgen, wo sie dann meistens in einem kleinen Rest eines Kernfragmentes endigen. Ich will von einer eingehenden Beschreibung dieser verschiedenen Zellformen, von denen sich eine ganze Stufenleiter bis zum völligen Ersatz der Zellen durch Fibrin darstellen liesse, Abstand nehmen. Eine sorgfältige Durchmusterung der Fig. 5 giebt darüber genügenden Aufschluss. Besonders erwähne ich noch

eigenthümliche, halbkugelige Gebilde, welche gewöhnlich an ihrer Oberfläche mit einem nicht sehr weit hereindringenden blauen Rand umgeben sind. Sie sind zweifellos aus abgestorbenen Endothelzellen hervorgegangen, wofür ihre Grösse, ihre regelmässige, den übrigen Endothelien entsprechende Anordnung und ihr Sitz auf der Grundmembran des Bauchfells genügend Beweis liefern. Sie hafteten der Unterlage zu innig an, als dass es auch an der ihrer Grundmembran zugekehrten Seite zu einem Eindringen von Plasma und zur Fibrinabscheidung kommen könnte. Sind sie erst einmal von der Unterlage losgelöst, so kommt es auch an dieser Stelle zur Fibrinabscheidung.

Ein sehr lehrreiches Bild ist auf Fig. 4 dargestellt. Auch hier stehen die Bauchfellblätter noch in einigem Abstand von einander. Die Endothelien sind zum grössten Theil zu Grunde gegangen, zum Theil sind nur noch Andeutungen ihrer Conturen vorhanden. Zwischen den beiden Bauchfellblättern war während des Lebens flüssiges, entzündliches eiweissreiches Plasma, welches bei der Fixirung geronnen ist und sich bei der mikroskopischen Untersuchung durch einen natürlichen, gelblichen Farbenton als eine homogene Schicht zu erkennen giebt. Von beiden Seiter her dringt gegen diese homogene Schicht ein ganzes System von büschelförmigen, nadelähnlichen Fibrinfäden herein, welche alle an der Basis am dichtesten sind und nach der Oberfläche hin sich in feinsten Weise vertheilen, etwa den Borsten eines Staubbesens vergleichbar. Wenn man die Fibrinabscheidung nur als eine Art von Auskrystallisiren aus dem an Fibringeneratoren reichen Plasma auffasst, so sollte man denken, dass das Fibrin in besonders reicher Menge da sich findet, wo am meisten entzündliches Plasma vorhanden ist, also in der Mitte zwischen beiden Bauchfellblättern. Nun beobachtet man aber und die Figur illustriert dies sehr deutlich, dass in der Mitte von Fibrin nichts zu sehen ist, hingegen dringt das Fibrin ausschliesslich von den Rändern her gegen das entzündliche Plasma vor, zum Theil direkt aus den in ihrer Form noch sichtbaren Endothelzellen, zum Theil von den Stellen, wo solche Endothelzellen gegessen hatten, die bereits ganz aufgelöst sind. Gerade an diesem Bilde sieht man auch zahlreiche Halbmonde, welche als die Ueberreste von gequollenen, halbkugeligen Endothelien aufzufassen sind.

Wo es zur Fibrinabscheidung kommt, da zeigen die Endothelien sich in einer Weise verändert, dass man annehmen muss, sie wären in ihrer Ernährung geschädigt. Nicht nur, dass sie ganz eigenthümliche, unregelmässige, stark vergrösserte Form aufweisen, sondern auch durch die Unklarheit der inneren Kernzeichnung, durch den Mangel färbbarer Chromatinelemente oder durch das Auftreten von diffusen Färbungen. Die Schädigung der Endothelzelle ist aber offenbar keine so sehr schwere, denn man findet nicht selten neben den bereits ganz undeutlich gewordenen oder ausgefallenen und durch Fibrin ersetzten Endothelien solche, die gut erhalten sind und sogar ganz typische Kerntheilungsfiguren mit scharf tingirten Chromatinnetzen aufweisen. Es ist aber besonders bezeichnend, dass an solchen lebensächtigen in Theilung begriffenen Endothelzellen niemals eine Fibrinabscheidung zu Stande kommt.

Mit ganz besonderer Betonung hebe ich nun hervor, dass an diesen zur Verklebung gelangenden Stellen stärkere entzündliche Veränderungen nicht beobachtet werden; wir sehen nirgends eine reichlichere Ansammlung von Leukocyten. Auch finden wir an keiner der als typisch beschriebenen Stellen ein Auftreten von Mikroorganismen, Bacterien oder Kokken. Hingegen ist immer eine deutliche Auflockerung der Gewebe zu erkennen als Ausdruck einer reichlichen serösen Durchtränkung. Die Folge dieser serösen Durchtränkung lässt sich besonders in den angrenzenden subserösen Bindegewebsschichten nachweisen, in welchen die in der oberflächlichsten Lage besonders zahlreichen und grossen Binesubstanzzellen besonders deutlich, isolirt ins Auge fallen. In dieser lockeren Bindegewebsschicht findet sich zuweilen eine reichliche Ansammlung von Fibrin in Form von Netzen und Fäden zwischen den einzelnen Bindegewebsfasern und -platten, deren Herkunft sich zunächst nicht näher verfolgen lässt, uns hier auch nur nebenher interessirt. Hingegen möchten wir in dieser Bindegewebsschicht noch einen Befund eingehender besprechen, der für die Deutung unserer Beobachtungen von besonderer Bedeutung ist (Fig. 6). Neben den zarten aus feinen Fäden bestehenden Fibrinnetzen zwischen den Zellen finden wir an manchen Stellen in grosser Anzahl grössere Ansammlungen von Fibrin, welche in ihrer Mitte einen dicht gefügten Klumpen darstellen, von dem aus ein zierlichstes Netzwerk

in Form von feinsten Fädchen radiär nach allen Richtungen ausstrahlt. Im Centrum dieses Fibrinherdes finden wir Reste von abgestorbenen Bindegewebszellen oder auch bisweilen von Wanderzellen. Auf Fig. 6 konnten wir mehrere Bindegewebszellen darstellen, welche im Innern der Zellmembran im Anschluss an die noch deutlich sichtbaren Kernreste eine sehr zierliche Fibrinabscheidung aufweisen. Ueber die Deutung dieser eigenthümlichen Fibrinherde, welche früher von Hauser bereits zum Theil beschrieben wurden, werden wir weiter unten sprechen. In diesem entzündlichen Gewebe haben wir auch mehrfach kleine Blutgefäße gefunden, an welchen die Endothelien ganz ähnliche Veränderungen aufwiesen, wie wir sie von den Peritonealendothelien eingehender beschrieben haben, Ein solches Gefäß ist in Fig. 7 wiedergegeben.

Fassen wir nun die beschriebenen Befunde noch einmal kurz zusammen. Bevor es zu einer festeren Verklebung zwischen den Bauchfellblättern (gleichgültig ob parietal oder visceral) kommt, lassen die Peritonealendothelien Veränderungen regressiver Art erkennen, mit deren Fortschreiten eine Fibrinentwicklung in, an und um diese Zellen zu Stande kommt. Mit reichlicherer Fibrinentwicklung gehen diese Zellen allmähig zu Grunde.

Wenn solche Fibrinbildungen von beiden Seiten einander berühren, tritt Verklebung ein, worauf dann die zur Verwachsung führenden Veränderungen unter Neubildung von Gefäßen und Zellen sich anschliessen, wie ich es in einer früheren Arbeit¹⁾ (s. Deutsche Zeitschrift f. Chirurgie. Bd. XXVII. S. 533) schon näher beschrieben habe, worin ich ebenfalls zum Schluss gekommen war, dass in der grössten Anzahl der Fälle die Endothelien bei der Verwachsung zweier Bauchfellblätter zu Grunde gehen.

Nach den geschilderten Befunden liegt der Gedanke nahe, dass die zerfallenden Endothelien zu der in ihrer nächsten Umgebung geschehenden Fibrinbildung etwas beitragen. Die Zelle braucht zur Abgabe dieses Beitrages nicht sofort ganz aufgelöst zu werden, sie kann sogar in ihrer Form noch lange Zeit gut erhalten bleiben, der wesentlichste Theil der an diesen Zellen vorhandenen Fibrinanhäufungen stammt

¹⁾ E. Graser, Untersuchungen über die feineren Vorgänge bei der Verwachsung peritonealer Blätter. D. Z. f. Ch. Bd. 27. S. 533.

sicher aus dem fibrinogenhaltigen Plasma, die Zellen geben nur ein Etwas ab, das bei der Gerinnung mitwirkt. Es ist hier nicht der Ort, die ganze Lehre von der Fibrinbildung, namentlich nicht die von der Gerinnung des Blutes eingehender zu besprechen. Lassen Sie mich nur auf ein paar Punkte kurz hinweisen.

Durch die Untersuchungen Alexander Schmidt's und seiner Schüler ist immer wieder auf den Zerfall von Leukocyten und eventuell auch anderer Zellen als einen wichtigen Vorgang bei der Fibringerinnung hingewiesen worden.

Loewit¹⁾ hat bei der mikroskopischen Untersuchung des der Ader entnommenen Krebsblutes eine Abtrennung und Austreten von Protoplasmabestandtheilen des Zelleibes der weissen Blutkörperchen in Gestalt von Fäden und Körnern beobachtet und hat diesen Vorgang Plasmoschise genannt. Er sieht in diesem Austreten eine nicht unwichtige Theilerscheinung der Gerinnungsvorgänge.

Lilienfeld²⁾ hat in einer ausgezeichneten Arbeit erwiesen, dass eine in den Zellkernen enthaltene Substanz, das Leuconuclein in hervorragendem Maasse die Eigenschaft besitzt, Gerinnung und Fibrinbildung zu bewirken und hat auch durch histologische Untersuchung festgestellt, dass sich viele Fibrinfäden an den Zellkernen der Leukocyten festsetzen, dass dabei die Zellkerne eine wandständige Stellung einnehmen, und dass einzelne Kerntheile gewissermaassen von den Fibrinfäden gezogen aus dem Zelleib durch einen von diesem gebildeten Schlauch heraustreten. Bei fortschreitendem Austreten verliert der Kern allmählig die Tinctionsfähigkeit in hohem Maasse; da nun Lilienfeld gefunden, dass die Färbbarkeit der Kerne auf ihrem Gehalt an Nucleinsubstanzen beruht, kann man diese Thatsache dahin deuten, dass der Verlust der Färbbarkeit der Kerne durch die Abgabe der Nucleine an das umgebende Plasma bedingt ist, wobei es zur Bildung von Fibrin kommt. Er giebt diesem Vorgang des Austretens den Namen Karyoschise.

Trotz des scheinbaren Gegensatzes sind diese beiden Beobachtungen der Plasmoschise von Loewit und der Karyoschise von Lilienfeld sehr gut unter einen Gesichtspunkt zu bringen.

¹⁾ Ziegler's Beiträge zur pathol. Anatomie. V. Bd. 1889. S. 471.

²⁾ Zeitschrift für physiologische Chemie. XX. Bd. S. 89. 1894.

Hauser¹⁾ hat zuerst unter Anwendung der Weigert'schen Färbung dargethan, dass man bei entzündlicher Fibrinbildung am Lebenden eine besonders starke Anhäufung von Fibrin in der Umhüllung von zerfallenden Zellen constatiren kann und hat solche Stellen als „Gerinnungscentren“ bezeichnet.

Er fand im entzündlich oedematösen Bindegewebe in der Umgebung einer Rachen-Diphtherie in dem gequollenen Bindegewebe ein engmaschiges Fibrinnetz, in welchem zahlreiche Knotenpunkte hervortraten, die man zunächst als Verunreinigung des Präparates auffassen konnte. Bei stärkerer Vergrösserung erkannte man aber sofort, dass jeder dieser blau gefärbten Flecke einer sehr dichten Fibrinablagerung entsprach, welche in ihrer Mitte eine Bindegewebszelle oder ein farbloses Blutkörperchen einschloss und in der Peripherie sich in ein nach allen Seiten hin radiär ausstrahlendes Fibrinnetz auflöst. Die in den Centren eingeschlossenen Zellen zeigen Veränderungen, welche als eine Erscheinung des Absterbens zu deuten sind. Am deutlichsten sind diese Bilder dann, wenn nur spärliches Auftreten von Fibrinbildung vorhanden ist.

Kehren wir nun zu unseren Fibrinherden an den Endothelien zurück, so wird sich gegen eine Analogie mit diesem erwähnten Befund nichts einwenden lassen. Selbstverständlich ist nicht jegliche Fibrinanlagerung an einer Zelle als unter Mitwirkung dieser selbst entstanden zu betrachten. Wo viele Zellen zerfallen, muss zuletzt ein Ueberschuss von s. v. v. „Fibrinferment“ entstehen, welches sich durch Diffusion auch an andere Stellen begeben und dann Gerinnung in dem entzündlichen Plasma bewirken kann. Je grösser die Fibrinmenge um so schwieriger die Aufdeckung localer Beziehungen.

Und nun noch einige practisch wichtige Dinge. Die Erfahrung und viele meiner Experimente lehren, dass Verklebungen der serösen Häute nur dann eintreten, wenn dieselben eine gewisse Schädigung erfahren haben. Ich habe auch bei diesen neuen Experimenten wieder bestätigen können, dass zwei an einander genähte Bauchfellplatten an grossen Strecken ohne jede Reaction, ohne Verklebung mehrere Tage aufeinander liegen können; ebenso blieb bei Darmschlingen, die durch mehrere Nähte anein-

¹⁾ D. A. f. kl. Medicin. Bd. 50. S. 368.

ander geheftet waren, jede Vereinigung ausser an der Nahtstelle aus, wenn die Vereinigung rasch, ohne Schädigung des Endothels ausgeführt wurde.

Es schien nun von grosser Bedeutung, die Bedingungen festzustellen, unter denen eine solche zur Verklebung führende Schädigung zu Stande kommt, und wie sie bei Operationen vermieden werden kann. Durch zahlreiche Versuche, die noch nicht abgeschlossen sind, kann ich soviel behaupten, dass alle Antiseptika, namentlich Sublimat und Carbol in den gebräuchlichen Concentrationen die Endothelien immer schwer schädigen, dass Thymol und Borsäure dies in viel geringerem Grade thun, dass aber auch die trockene Behandlung des Bauchfells eine solche Schädigung in sich schliesst.

Wenn ich das freiliegende Bauchfell mit einer dünnen Schicht hydrophiler Gaze bedeckte, sodass die Verdunstung nicht behindert war, und so eine halbe Stunde offen liegen liess, so traten sowohl an den Därmen als auch an dem parietalen Peritoneum die zur Fibrinbildung führenden Störungen ein. Hingegen behielten die Zellen ihr normales Verhalten, wenn das Bauchfell mit erwärmter physiologischer Kochsalzlösung feucht gehalten wurde. Es enthalten diese Beobachtungen eine Bestätigung mancher praktischen Erfahrungen sowie auch der Experimente, welche Walthard¹⁾ über den Einfluss der zur Eintrocknung führenden Luft auf das Bauchfell angestellt hat.

Es sind für die Formulierung bestimmter Forderungen sehr zahlreiche Versuche als Bekräftigung nothwendig; die dabei in Betracht kommenden Factoren sind sehr zahlreiche, die Widerstandsfähigkeit der einzelnen Thierspecies und Individuen sehr verschieden.

Die Befunde bei Kaninchen und Hunden kann man kaum in Parallele bringen, bei Katzen ist die Neigung zur Fibrinbildung auffallend gering.

Neben seiner grossen Verwundbarkeit ist das Bauchfell auch durch eine grosse Fähigkeit der Regeneration ausgezeichnet. Damit eine Verklebung zu Stande komme, müssen immer zwei geschädigte Theile in dauernder Berührung gehalten werden; auch ist wohl ein gewisser Grad von entzündlicher Reizung der Gefässe

¹⁾ Correspondenzblatt f. Schweizer Aerzte. 1898. No. 15. S. 513.

mit Austritt von Plasma in der Umgebung des Peritoneums notwendig.

Diese vielen in Betracht kommenden Einzelheiten erklären auch ungezwungen die grossen Differenzen, die aus vielen Experimenten uns entgegen treten. Dass ich selbst erst nach sehr vielen vergeblichen Untersuchungen zu einem klaren Resultat gelangt bin, habe ich schon hervorgehoben. Walthard berichtet, dass schon die Einwirkung trockner Luft von 20 Minuten Dauer (ohne gleichzeitige Infection) die Endothelien schwer schädigt und zur Adhäsionsbildung führt, oder eine entzündliche Verdickung verursacht.

v. Dembowski¹⁾ fand nach längerer Bearbeitung des Bauchfells mit einer Zahnbürste, nach Einbringen von Origanum und Terpentin das Peritoneum ganz glatt, glänzend spiegelnd. Da giebt es manche Gegensätze zu überbrücken. Trotzdem besteht kein Zweifel, dass wir aus derartigen Experimenten grossen Nutzen auch für unser practisches Handeln ziehen können.

Erklärung der Abbildungen auf Tafel XIII.

Figur 1. Verklebung zweier parietalen Bauchfellblätter durch Fibrin; Fibrinnetz mit eingeschlossenen Leucocyten; mit abgestossenen Endothelien; spärliche Fibrinansammlung um absterbende Endothelien; Gerinnungscentren um absterbende Binde-substanzzellen.

- a. Grundmembran des Bauchfells.
- b. Endothelien.
- c. Subseröses Bindegewebe.
- d. Innere Fascie (geordnetes fibrilläres Gewebe).
- e. Fibrinnetz mit Leucocyten.
- f. Fibrinnetz mit eingelagerten abgestossenen Endothelien.
- g. Verklebung nach Abstossung und Auflösung der Endothelien.
- h. Beginnende Verklebung mit Absterben der Endothelien.
- i. Gerinnungscentren um Bindegewebszellen.

Figur 2. Zwei aneinander gelagerte parietale Blätter des Bauchfells mit beginnender Entstehung eines Fibrinserums auf der Höhe der Endothelien.

- a.)
- b.) wie Figur 1.
- c.)
- d.)
- e. Degenerirte Endothelien mit Fibrin-saum besetzt.
- f. Capillargefäss mit Mitose.

¹⁾ v. Langenbeck's Archiv. Bd. 37. S. 745.

Figur 3. Fibrinabscheidung an und um abgestorbene Endothelien, Ausfüllung der Lücken mit Fibrin.

a. }
 b. } wie Figur 1.
 c. }
 d. }

e. Ersatz der ausgefallenen Endothelien durch Fibrin.

f. Fibrinmantel um eine abgehobene Endothelzelle.

Figur 4. Zwei peritoneale Blätter mit Zwischenlagerung von entzündlichem Plasma (durch die Härtung geronnen). Der gelbe Ton bezeichnet das geronnene Plasma. Eindringen des Fibrins nur von den Endothelrändern her; Endothelien zum Theil fehlend, theils abgestorben. Die Halbmonde Andeutungen der Zellcontouren.

a. }
 b. } wie Figur 1.
 c. }
 d. }

e. Fibrinserum, von einer gequollenen Endothelzelle ausstrahlend.

f. Halbmonde als Reste der Zellcontouren.

g. Aussprossen nach Abstossung der Endothelien.

Figur 5. Verschiedene Formen von normalen und veränderten Endothelien des Bauchfells. Entstehen von schlauchförmigen Fortsätzen, Ersatz der Endothelien durch Fibrin; Fibrinbesatz, Fibrinhaube, Fibrinmantel; Eindringen von Fibrinfäden bis zum Kern; Mitose. Gequollene Endothelien (Halbmonde).

a. }
 b. } wie Figur 1.
 c. }

Figur 6. Gerinnungscentren im subserösen Bindegewebe; intracelluläre Fibrinbildung; Fibrinnetz um abgestorbene Bindegewebszellen.

Figur 7. Capillargefäß aus der Subserosa mit degenerierten Endothelien und Fibrinabscheidung an denselben.

LI.

(Aus der chirurgischen Klinik zu Erlangen.)

Eine operativ behandelte Hirncyste.

(Cystisch-entartetes Perithelsarcom.)

Von

Dr. Ernst Graser,

a. o. Professor der Chirurgie in Erlangen¹⁾.

(Hierzu Taf. XIV.)

Ein 45jähr. Werkmeister half am 20. Juni 1894 bei einer Legung von Leitungsröhren, wobei er sich ziemlich anstrengte. Plötzlich beobachtete er, dass ihm während des Zugreifens der kleine Finger und Ringfinger der rechten Hand pelzig und lahm wurde, so dass er einen Hammer, den er in der Hand hielt, fallen liess. Trotz Elektrisirens und Massirens von Seiten eines Arztes, blieb dieser Zustand. Nach 8 Tagen wurde auch der rechte Mittelfinger steif und der Vorderarm im Ganzen kraftlos. Nach 3 Wochen war die ganze rechte Hand pelzig und lahm und trat von Zeit zu Zeit Ameisenkribbeln auf. Am 8. Juli, also 18 Tage nach den ersten Erscheinungen, hatte der Pat. 2 Stunden lang krampfhaftes Zuckungen im rechten Arm, wobei die Finger etwas eingezogen waren. Die Zuckungen gingen allmählig auf die rechte Gesichtshälfte über. Seit dem 13. Juli merkte Pat., dass er sich auf das rechte Bein nicht mehr ganz verlassen kann; „er habe beim Gehen momentan das Gefühl, als ob er doppelt aufträte und stolpere hie und da.“ Seit 3 Tagen hat Pat. über Schwindel, Uebelkeit, Flimmern vor den Augen zu klagen. Seit 2 Tagen hat er auch Kopfschmerzen. Am Tage vor dem Eintritt in das Spital musste Pat. alles, was er zu sich nahm, erbrechen. Von Gedächtnisschwäche merkt Pat. bis jetzt nichts.

16. 7. Status praesens. Temperatur normal. Pat. ist ein mittelgrosser, sehr kräftig gebauter Mann von gutem Ernährungszustand. Musculatur sehr kräftig, Fettpolster stark entwickelt. Haut ohne Exanthem und Oedem.

¹⁾ Auszugsweise vorgetragen am 1. Sitzungstage des XXIV. Congresses der Deutschen Gesellschaft für Chirurgie zu Berlin, 17. April 1895.

Sensorium frei. Kopf: keine Schmerzhaftigkeit bei Beklopfen des Schädels. Die Motilität im Stirntheil des Facialis ungestört. Beweglichkeit der Lider und des Bulbus normal. Pupillen ziemlich eng, auf beiden Seiten gleich, reagiren auf Accomodation in normaler Weise, auf Lichteinfall sehr träge. Sehschärfe angeblich ungestört. Farbensinn normal erhalten. Die ophthalmoskopische Untersuchung ergibt zwar keine Stauungspapille, doch sind die Venen schon ziemlich stark gefüllt. Im Gesichtstheil des Facialis bestehen keinerlei Störungen. Sensibilität im Trigemimusgebiet normal. Gehör, Geruch, Geschmack normal. Zunge feucht, nur wenig belegt, wird gerade vorgestreckt, zittert nicht. Keinerlei Sprachstörungen. Stimme ziemlich stark belegt; doch soll dies angeblich schon seit vielen Jahren der Fall sein. Schlingbewegung ungehindert. Hals etwas kurz, sonst ohne Besonderheiten. Lungen- und Herzbefund durchaus normal. Puls nicht beschleunigt, regelmässig, leidlich kräftig. Abdomen: nichts Besonderes. Leber und Milz nicht vergrössert. Stuhlgang etwas angehalten. Urin ohne E. u. Z.

Der rechte Arm kann aktiv im Schultergelenk reichlich bis Schulterhöhe gehoben werden. Beugung und Streckung ist im Ellbogengelenk aktiv möglich, doch schon ziemlich eingeschränkt. Der Vorderarm liegt stets in pronirter Stellung auf der Bettdecke. Pat. ist nicht im Stande, den Vorderarm zu supiniren. Bewegung im Handgelenk ist sehr eingeschränkt. Pat. kann die Hand nur eine Spur dorsal flektiren. Die Finger befinden sich andauernd in mittlerer Beugstellung und können ebenfalls nur in sehr minimaler Weise bewegt werden. Am ehesten ist noch eine geringe Beugung ausführbar, während die Streckung vollkommen unausführbar ist. Am Daumen ist nur noch eine geringe Bewegung der Endphalanx möglich, eine andere Bewegung kann Pat. mit dem Daumen nicht mehr ausführen.

Von Zeit zu Zeit hat Pat. nach seiner Angabe Krampfanfälle am rechten Arm. Seit seiner Anwesenheit im Spital hatte er einen derartigen Anfall. Derselbe dauerte ca. 5 Minuten und begann mit einer Beugung des Daumens; an diese schliesst sich eine Beugung sämtlicher übrigen Finger, so dass die Hand zur Faust krampfhaft geschlossen ist. Dann folgen ziemlich rasche klonische Zuckungen in der Hand und im Vorderarm. Der Oberarm bleibt dabei ziemlich ruhig liegen. Zugleich treten Zuckungen an der rechten Gesichtseite auf. Besonders stark wird immer der rechte Mundwinkel nach oben verzogen. Auch das linke obere Augenlid zuckt zum Schlusse des Anfalls in mässigem Grade. Nachdem ein solcher Anfall vorüber ist, ist die ganze obere Extremität, namentlich der Vorderarm, noch stärker paretisch, als gewöhnlich. Pat. vermag dann selbst die geringsten Bewegungen in den einzelnen Gelenken nicht auszuführen, die sonst activ noch möglich sind und oben beschrieben wurden. Passive Beweglichkeit ist vollkommen ungestört. Es bestehen keine Contrakturen, keine Atrophien. An der rechten unteren Extremität ist nichts wesentlich Abnormes nachweisbar; nur fällt beim Gang des Pat. auf, dass das rechte Bein ein wenig schwächer ist und beim Gange mässig nachschleift. Sensibilität. Einfache Berührungen werden am rechten Vorderarm, Hand und Fingern zwar noch gut empfunden, doch eine Spur undeutlicher als links.

Schmerzermpfindung: keine Störung, desgleichen Kälte und Wärmeempfindung. Drucksinn vollkommen normal. Gefühl für passive Bewegungen gleichfalls ungestört. Reflex vom Periost des Vorderknochens ausgelöst, schwach vorhanden, keineswegs gesteigert. Patellarreflex beiderseits in normaler Weise vorhanden. Hautreflex nichts besonderes. Die rechte Hand schwitzt vielleicht etwas stärker als die linke.

Am 18. 7. Vormittags 11 Uhr hatte Pat. einen 5 Minuten langen Anfall mit epileptischen Zuckungen, vor allen Dingen an der Hand, Schulter und rechten Gesichtshälfte. Das Bein war ruhig, bloss im Verlauf der letzten Nacht bestanden angeblich auch im Bein Zuckungen. Zur Zeit, angeblich eine viertel Stunde später, ist die Beweglichkeit im rechten Deltoideus wie gestern, aber auch die Streckung des rechten Vorderarms ganz unmöglich. Die Parese des rechten untern Facialis ist nicht deutlicher geworden. Pupillen sind etwas eng, lebhaft reagierend. Die heute vorgenommene ophthalmoskopische Untersuchung ergibt rechts eine deutliche Stauungspapille. Nun treten auch Kopfschmerzen etwas mehr in den Vordergrund, die hauptsächlich in der Stirn-egend ihren Sitz haben und rechts etwas stärker sind als links. Es wird über Schwindel geklagt; auch tritt wiederholt Erbrechen einer gallig-schleimigen Masse ein. Der Bauchreflex ist beiderseits nicht deutlich. Cremasterreflex links deutlich aber schwach, rechts gar nicht vorhanden. Das Gefühl für passive Bewegung in der rechten Hand ist jetzt vollkommen aufgehoben.

Am 19. 7. tritt Vormittags $\frac{1}{4}$ 12h ein ganz kurzer Anfall von 1 Minute ein, wobei man Zuckungen des rechten Handgelenks, das dorsalflectirt ist, und des M. interosseus des 4. und 5. Fingers beobachtet kann. In der Nacht auf den 20. hat Pat. 2—3 Anfälle von je 2—3 Minuten. Am 20. giebt Pat. selbst an, dass sein rechtes Bein etwas schwächer sei. Der objective Befund weist eine, wenn auch geringe, so doch deutliche Schwäche des rechten Beines gegen das linke nach.

Pat. wird auf die chirurgische Klinik behufs einer ev. Operation verlegt.

Die Diagnose wurde von Prof. von Strümpell auf eine mit Raumbiegung einhergehende Erkrankung der linken Gehirnseite gestellt, und zwar wurde als das wahrscheinlichste ein Tumor angenommen, da für einen Abscess, der sonst am besten die rasch fortschreitenden Erscheinungen erklärt hätte, jeder Anhaltspunkt fehlte. Als Sitz des Tumors musste man den mittleren und oberen Theil hauptsächlich der vorderen Centralwindung annehmen. Des Weiteren war aus dem Verlauf noch zu entnehmen, dass es sich wohl um eine Herderkrankung handeln dürfte, die von der Marksubstanz allmählig gegen die Rinde vorgedrungen, da Lähmungszustände den Erscheinungen der Rindenreizung (Krampfanfälle) und dem Auftreten von Bewusstseinsstörungen zeitlich nicht unbeträchtlich vorausgegangen waren. Nachdem wir die Lage der Rolando'schen Furche nach verschiedenen Methoden am Schädel bestimmt hatten, welche alle mehr oder weniger auf demselben Punkt überein kamen, wird in Chloroformnarkose an dem oberen Theile ein viereckiger Lappen umschnitten, 5 Ctm. breit, 7 Ctm. lang, dessen Basis nach hinten gelegen war. Zur Durchtrennung des Knochens bedienten wir uns einer kleinen rotirenden

Kreissäge, die zwar nicht besonders gut functionirte, aber doch für die nachträgliche Aufmeisselung eine grosse Erleichterung brachte. Nachdem der Schädel an dieser Stelle durchtrennt war, wird der Knochenlappen an der Basis von beiden Seiten mit einem schmalen Meissel etwas abgelöst und nun unter Einsetzung von Raspatorien unter hebelnder Gewalt der ganze Periostknochenlappen nach hinten umgeschlagen. Wir hatten dazu im Ganzen eine halbe Stunde gebraucht. Die Blutung aus Kopfschwarte und Knochen war ziemlich beträchtlich und wird meist durch Compression gestillt. Die nun vorliegende Dura mater erscheint etwas stark gespannt, zeigt aber in der Farbe keine auffallende Veränderung. Doch ist an dem vorderen Theile in der Knochenlücke eine leichte Vorwölbung zu bemerken, und bekommt man dort bei Betastung auch das Gefühl der Fluctuation. Nach Spaltung der Dura mater, die dann auch in einem zusammenhängenden Lappen zurückgeschlagen wird, wölbt sich namentlich der vordere untere Theil des Gehirns sammt weichen Häuten blasenartig vor, so dass nun kein Zweifel bestehen konnte, dass wir eine mit Flüssigkeit gefüllte Geschwulst vor uns hatten. Es schien uns aber zunächst von Interesse, an dieser stark verdünnten und nun blasenartig vorgetriebenen Rindenschicht eine direkte Reizung der Centren vorzunehmen und gelang es uns nach einigem Suchen, die Centren für die Bewegung des Beines, des Armes und der Gesichtsmuskulatur aufzufinden. Die stärkste Ausdehnung lag im Bereich der Centren für die Streckbewegungen der Hand. Auch in diesem Falle, wie in einem früheren operirten, konnten wir wieder die Beobachtung machen, dass die Centren etwas weiter nach vorne gelegen sind, als wir nach der Messung des Schädels angenommen hatten. Die weichen Häute über der Vorwölbung sind glatt und glänzend und vollkommen durchscheinend. Nun wird zunächst eine kleine Oeffnung an der hervorragenden Stelle gemacht, aus der sich eine bräunlichgelbe, nicht ganz durchsichtige Flüssigkeit zuerst im Bogen, dann in stossweise verstärktem Fluss entleert. Von dieser kleinen Oeffnung aus wird die Cyste in ganzer Ausdehnung gespalten durch einen etwa 4 Ctm. langen Schnitt, und kann man nun unter Auseinanderhalten der Ränder einen über wallnussgrossen, ganz glattwandigen Hohlraum überblicken, auf dessen Grund noch einige Reste von verändertem Blutfarbstoff sich finden, die sich durch Ausspülen mit Kochsalzlösung vollständig entfernen lassen. Auch der eingeführte Finger constatirt als Wandschicht eine gleichmässig feste Hirnsubstanz ohne jede Erweichung oder Unregelmässigkeit. Obwohl der Gedanke an eine Hirngeschwulst uns bei dem vorliegenden Befund gar nicht in den Sinn kam, wurde doch ein Stückchen von der Cystenwand, die an der Oberfläche bis auf 1 Mm. verdünnt war, entfernt und mikroskopisch durchmustert. Es sei hier sogleich bemerkt, dass diese mikroskopische Untersuchung nur eine sehr wenig veränderte Hirnsubstanz erkennen liess, in den Rändern einige Reste von Blutfarbstoff und einige degenerirte Zellen, aber keine Spur einer besonders gear teten Grenzmembran oder von Geschwulstresten. Die Cystenöhle wurde mit Jodoformgaze tamponirt und nun auch an der eingesunkenen Cystenwand noch einmal die elektrische Reizung der Hirncentren wiederholt. Es ist wohl besonders interessant, dass auch nach Entleerung der

Flüssigkeit an dieser stark verdünnten Rindenschicht die Reizung zu einer ganz prompten Contraction der einzelnen Muskelgebiete führte. Nun wird am hinteren unteren Rande des Knochenlappens mit der Lüer'schen Hohlmeissel-Zange eine Lücke geschaffen von 1 Cm. Durchmesser und durch diese die Jodoformgaze ausgezogen; die Dura mit einigen Catgutnähten geheftet und der Knochenlappen, der sich sehr gut einfügt, nur an seinen vorderen Ecken durch 2 Seidennähte geheftet; darüber ein antiseptischer Verband angelegt. Dauer der Operation eine Stunde. Nach der Operation der Puls ziemlich klein und unregelmässig. Der Pat. erwacht erst nach geraumer Zeit aus der Narkose. Gegen 2 Uhr, also über 2 Stunden nach der Operation tritt, nachdem der Pat. vorher vollkommen bei Bewusstsein gewesen, ein heftiger Krampfanfall ein, der vom rechten Arm ausgeht, sich allmählig über den ganzen Körper verbreitet, so dass er nur mit Mühe im Bett zu halten ist. Abends 6 Uhr ist der Pat. sehr frisch, zeigt vor allem eine auffallende Besserung der paretischen Theile. Das rechte Bein wird energisch gebraucht, wird gehoben, gerade so wie das linke. Sehr auffallend ist die Besserung am rechten Arm. Pat. kann die Finger vollkommen spreizen und strecken, auch ganz gut beugen; die Hand wird gut dorsal gestreckt; der Vorderarm wird etwas schwerfällig gebeugt. Noch schwerfälliger ist die Hebung des ganzen Armes; doch gelingt es ruckweise ganz gut. Pat. klagt nur über mässigen, dumpfen Kopfschmerz, fühlt sich aber sonst ganz wohl. Der Puls ist kräftig, aber nicht ganz regelmässig. Am nächsten Morgen wird der Verband gewechselt, der Tampon entfernt, und nach Entleerung von etwas Blut statt des Tampons am hinteren, unteren Winkel und am vorderen, oberen Winkel eine bleistiftdicke Drainröhre eingelegt. Die Beweglichkeit am rechten Arm hat seit gestern wieder etwas nachgelassen; die Finger sind leicht gebeugt, der Daumen ist etwas adducirt. Die Hand von der Unterlage erhoben sinkt sofort in Volarflexion. Ober- und Unterarm werden nur mühsam und wenig von der Bettdecke gehoben und fallen sofort wieder schlaff nieder. Am nächsten Tage war die Beweglichkeit entschieden wieder besser, namentlich lässt sich die Hand sehr gut dorsal strecken und auch die Fingerbewegungen sind wieder ganz frei. Der Arm wird im Schwunge erhoben und kann in voller Schulterhöhe einige Augenblicke gehalten werden. Das Allgemeinbefinden ist gut, auch der Appetit normal. Er klagt nur über geringe Kopfschmerzen; bisweilen treten Zuckungen in der Muskulatur der Hand und Finger ein. Am 27. Verbandwechsel; Allgemeinbefinden andauernd gut, Temperatur stets normal, Puls regelmässig 84—90; Wunde sieht vollkommen gut aus, das Drainrohr wird zunächst noch liegen gelassen. Die Finger können frei bewegt und auch gut gestreckt werden, ebenso die Hand. Am wenigsten ausdauernd sind die Bewegungen des Vorderarms und die Erhebung der Schulter. In den nächsten Tagen liess die Beweglichkeit etwas nach; der Pat. klagt über starken Schmerz und über Schlaflosigkeit; am 30. Juli tritt Vormittags 10 Uhr ein schwerer Krampfanfall mit Aufhebung des Bewusstseins ein, ganz ähnlich wie vor der Operation. Nach dem Erwachen ist fast der ganze rechte Arm wieder gelähmt. Da die Lähmung bis zum nächsten Tage nicht nachliess, wird in Chloroform-

narkose der ganze Knochenlappen wieder zurückgeschlagen. Das Gehirn drängt sofort stark hervor. Die Cyste hat sich sehr verengt und finden sich in derselben nur einige kleine Blutgerinnsel. Nur mit grossen Schwierigkeiten gelingt es, den Hautknochenlappen wieder einzufügen. Am 2. August war die Temperatur Morgens 37,6, der Puls hart und gespannt; der rechte Arm und das rechte Bein wieder gelähmt, der Facialis nur wenig betheiligt; nur erscheint die Naso-labial-Falte etwas weniger ausgeprägt als links. Zweimal heftiges Erbrechen. Am 3. August wird bei dem Verbandwechsel die Knochendecke nochmals entfernt. Nach Durchschneidung der Nähte springt der Knochendeckel förmlich auf, während das Gehirn nachdrängt; die Cyste wird wieder leer gefunden. Von der Wunde aus wird eine Punction des Seitenventrikels vorgenommen, ohne dass es jedoch gelingt, Flüssigkeit zu entleeren. Es ist nicht mehr möglich, den Knochenlappen wieder einzufügen, da das Gehirn zu stark sich herausdrängt. Der Zustand der Lähmung bleibt in gleicher Weise fortbestehen, auch das Allgemeinbefinden ist wesentlich ungünstiger. Der Pat. ist zwar bei Bewusstsein, spricht aber sehr wenig und stöhnt bisweilen. Im Laufe der nächsten Tage entwickelt sich ein etwa hühnereigrösser Hirnprolaps. Die ophthalmoskopische Untersuchung ergibt beiderseits eine Stauungspapille. Der Hirnprolaps zerfällt oberflächlich; ein Theil der nächsten Umgebung der Cyste wird excidirt und mikroskopisch untersucht ohne einen auffallenden Befund. Am 11. stieg die Temperatur Abends bis auf 40°. Auf der Lunge ist nur etwas Catarrh in den unteren Partien nachzuweisen. Die nächsten Tage fiel die Temperatur staffelförmig bis 37,8. Durch Salicylsäure-Streupulver gelingt es, die Gangrän des Hirnprolapses etwas aufzuhalten. Am 15. wird nochmals eine Punction der Hirnventrikel vorgenommen, gleichfalls ohne Erfolg. Pat. ist vollständig apathisch; die Lähmung besteht in gleicher Weise fort. Am 19., also genau 4 Wochen nach der Operation, tritt nach beträchtlicher Steigerung der Temperatur bis zu 40° der Tod ein.

Wir hatten uns in den letzten Tagen natürlich oft die Frage vorgelegt, was wohl die Ursache des schlimmen Verlaufes sei. Eine fortschreitende Eiterung von dem zerfallenden Prolaps glaubten wir ausschliessen zu können. Wir waren mehrmals mit der Hohlsonde ein Stück weit unter der Dura mater eingegangen, ohne etwas entleeren zu können. Als das Wahrscheinlichste hatten wir hingestellt, dass wohl im Gehirn noch ein raumbeengender Herd vorhanden sei, vielleicht ähnlich dem von uns gefundenen und operirten. Bei der Section fand sich ein hühnereigrösser Hirnprolaps, die Hirnsubstanz dort stark erweicht und von Eiterpunkten und schmierigen Granulationen durchsetzt. Weder auf der äusseren, noch auf der Innenfläche der Dura mater entzündliche Veränderungen.

Die weichen Häute stark injicirt, aber vollkommen normal; nur in der nächsten Umgebung des Prolapses etwas gedrückt.

Die Hirnwindungen etwas platt gedrückt, die Furchen verstrichen. Beim Abtragen der rechten Hirnhemisphäre findet sich im Stirnlappen bis zu $\frac{1}{2}$ Ctm. an die Oberfläche der mittleren Stirnwindung heranreichend eine mehr als wallnussgrosse Cyste mit klarem, rothgelblichem, ziemlich zähen Inhalt, welcher auf dem Grund der Cyste sehr reichlich Reste eines Blutergusses aufweist, der durch Abspülen mit Wasser nicht ganz entfernt werden kann. Auch hier ist die Cystenwand in den oberen Theilen vollkommen glatt, wenn auch der nächste Rand der Hirnsubstanz ein wenig erweicht und leicht gelblich verfärbt erscheint. Die ganze Cyste sammt den umgebenden Hirntheilen wird in Müller'sche Flüssigkeit eingelegt. Die Hirnventrikel sind von normaler Weite, enthalten nur wenig klare Flüssigkeit. Die Gefässe der Tela chorioidea stark injicirt, aber sonst normal. Die weichen Häute an der Basis normal, etwas stark injicirt. An der Glabella eine kleine Unregelmässigkeit, an welcher sich das äussere Periost nur schwer lossreissen lässt. An der Innenseite keine Rauigkeit, auch an der Schädelbasis ist am Knochen nichts Abnormes nachzuweisen. Der übrige Sectionsbefund ohne Bedeutung. Die auf der Mitte des Schädels gefundene Knochendelle war für uns insofern von Bedeutung, als die Angehörigen und einige Mitarbeiter in der letzten schwereren Zeit seiner Erkrankung auf das Bestimmteste versichert hatten, dass ihm einige Zeit vorher ein Unfall zugestossen sei, der nun in Beziehung zu seiner Krankheit gebracht wurde, darin bestehend, dass er mit dem eisernen Handgriff einer grossen Presse gegen die Stirn getroffen wurde. Obwohl wir nun bei der übrigen Section namentlich an der Innenseite des Schädels und an der Schädelbasis weitere Anhaltspunkte für eine schwerere Schädelverletzung nicht gefunden hatten, wurden unsere Gedanken bei dem Mangel jeder anderen Erklärung darauf gerichtet, ob diese im Gehirn gefundenen Cysten nicht als Reste von traumatischen Blutergüssen mit nachfolgender Erweichung der umgebenden Hirnsubstanz aufzufassen seien. Mit einer solchen apoplectischen Cyste hatte der Befund die grösste Aehnlichkeit, eine glatte Wand von einer wenig veränderten Hirnsubstanz umgeben. Auf dem Grund noch Reste von Blutfarbstoff, die auch in den unmittelbar sich anschliessenden Schichten makroskopisch noch zu sehen waren.

Es erschien allerdings fraglich, ob die Einwirkung einer nicht

sehr beträchtlichen Gewalt so grosse Zerstörungsherde herbeiführen konnte. Noch schwieriger zu erklären war der Umstand, dass ja diese Blutungsherde mit ihren nachfolgenden Veränderungen jahrelang keinerlei Erscheinungen gemacht hatten und dass nun im Verlauf von 4 Wochen sich die Störungen so beträchtlich gesteigert hatten. Die Litteraturdurchsicht bot nicht viel, was man in directe Analogie bringen konnte; am meisten Anhaltspunkte für eine Erkrankung in dem angedeuteten Sinne boten uns diejenigen Fälle, über welche Kocher in der deutschen Zeitschrift für Chirurgie berichtet hatte, Fälle, bei denen auch längere Zeit schon Cystenbildungen an der Hirnrinde oder in Zusammenhang mit dem Höhlensystem des Gehirns bestanden hatten und bei denen plötzlich eine zunehmende Steigerung der störenden Erscheinungen aufgetreten war, die aber theilweise sogar einer Heilung zugeführt werden konnten. Durch welche Momente die Drucksteigerung im Gehirn, die zu einer zunehmenden Schwere der Symptome führt, veranlasst wird, ist schwer zu sagen.

Ich erwähne diese Ueberlegungen deswegen, weil wir uns in unsern Gedanken so viel damit beschäftigt hatten, allerdings ohne zu einer befriedigenden Aufklärung zu gelangen. Bezeichnend ist, dass keiner von denjenigen, die bei der Operation zugegen waren, im Ernste an die Möglichkeit einer Geschwulst glaubte; dazu erschien allen die Cyste zu glattwandig und regelmässig, obwohl wir natürlich die cystische Erweichung von Geschwülsten von Anfang an im Auge hatten. Bei der mikroskopischen Untersuchung der bei der Section gefundenen Cyste, von welcher wir uns Schnitte in den verschiedensten Richtungen anlegten, bei der aber der Cystengrund im Zusammenhang geschnitten wurde, sodass er in Aequatorialebenen zerfiel und kein Theil des Cystengrundes so der Untersuchung entgehen konnte, fanden wir zunächst in den oberen der Rinde nahegelegenen Partien wieder den gleichen Befund. Eine nur sehr wenig veränderte Hirnsubstanz, in welcher manche Nervenzellen Zeichen von Degeneration aufwies, während in anderen Zellen ziemlich viel Pigment aufgehäuft war und auch in der Intercellularsubstanz an mehreren Stellen krystallinisches und amorphes Hämatoidin. Die Zahl der nach Weigert färbbaren Nervenfasern war geringer als normal. Wir waren nun sehr überrascht, bei der Zerlegung des Cystengrundes ausser einer grossen Menge von fest geronnenem Blut am Rande

noch eine dünne Schicht von eigenthümlichem Gefüge zu finden. Bei der gewöhnlichen Weigert'schen Färbung der Gehirnschubstanz war uns davon nichts aufgefallen. Wir fanden die Schicht erst, als wir einige Präparate mit Lithioncarmin färbten. Im Centrum des Cystengrundes fanden sich nur grosse Mengen von Blutfarbstoff und von zum Theil gut erhaltenen Blutkörperchen. Dann kam eine Partie, welche zwar noch einige compacte Substanz enthielt, aber so von Hämorrhagien durchsetzt war, dass man eine Structur daran nicht erkennen konnte und zuletzt dann eine ganz schmale Schicht von 3—4 Mm., zum Theil noch weniger, also ein verschwindend kleiner Theil gegenüber dem grossen Cystenraum, an welchem die Geschwulstmassen etwas deutlicher hervortraten. Auffallend war ein sehr grosser Reichthum an blutführenden Hohlräumen der verschiedensten Grösse, deren Wand aber nur an einzelnen Stellen eine Gefässstructur erkennen liess. Der Raum zwischen diesen blutführenden Kanälen und Höhlen war nun durch unregelmässige Felder von ziemlich grossen Zellen, die in dicht gedrängten Haufen zusammenlagen, ausgefüllt. An manchen Stellen war es doch möglich, an der Wandschicht dieser Hohlräume eine deutliche Structur nachzuweisen, namentlich einen Endothelbelag, wie er an der Gefässintima zu finden ist, während eine eigentliche Muscularis fast vollkommen fehlte und die Adventitia ohne scharfe Grenze in die umgebenden Geschwulstmassen überging. Durch die zahlreichen Unterbrechungen boten die mit dicht aneinander stehenden Zellen besetzten Felder zwischen den einzelnen Hohlräumen ganz das Aussehen eines in Form von Strängen und Nestern das Zwischengewebe durchsetzenden Carcinoms. Das Bild war an einzelnen Stellen so auffallend carcinomähnlich, dass selbst ein geübter Untersucher sich zunächst dieses Gedankens nicht erwehren konnte. Die Verwechslung mit Carcinom liegt um so näher, als besonders an der nächsten Umgebung der Hohlräume die Zellen häufig sehr dicht gedrängt und geordnet stehen, sodass man fast von einer epithelialen Anordnung sprechen kann. Bei genauer Durchmusterung wurde es jedoch vollständig klar, dass es sich um eine eigenthümliche Sarcomform handelt, welche von sehr zahlreichen zum Theil stark erweiterten Gefässen in oft sehr eigenartiger Anordnung durchzogen ist. Die Geschwulstbildung folgt vollkommen den Gefässen und hängt mit der Gefässwand unmittelbar zusammen, sodass man sie

als Angiosarkom bezeichnen muss. An manchen Stellen wird das Bild sehr typisch, sodass man einen unmittelbaren Uebergang der Zellen der Adventitia in die Geschwulstmassen beobachten kann. Arnold hat für diese Form den Namen der Perithelsarkome eingeführt, indem er die Adventitia als Perithel in die Nomenclatur einführt. Wir hatten auch den Hirnprolaps zur Untersuchung aufgehoben und konnten zu unserer Ueberraschung auch in diesem noch ein paar kleine Reste der ganz gleichen Geschwulstform auffinden. Die Neubildung zeigte überall eine recht scharfe Abgrenzung gegen die Umgebung. An keiner Stelle konnten wir eine sprungweise Verbreitung in grosser Entfernung von dem eigentlichen Geschwulstherd auffinden. Man kann also event. darauf rechnen, eine derartige Geschwulst mit Erfolg zu operiren. In unserm Falle war ja allerdings nur die eine Cyste der linken Hemisphäre diagnostisch nachweisbar, während die im rechten Stirnhirn sitzende nach unsern heutigen Kenntnissen nicht diagnosticirt werden konnte.

Einen ähnlichen Fall hat v. Bramann am 21. Congress der deutschen Gesellschaft für Chirurgie 1892 berichtet. Er beobachtete einen 46jährigen Patienten, der ungefähr 3 Monate vor der Operation an einer zunehmenden Schwäche der Finger der linken Hand erkrankte, die sich allmählig bis zu einer vollständigen Lähmung des Armes und der linken Gesichtshälfte steigerte. Der Patient hatte $1\frac{1}{2}$ Jahre vorher an der in Betracht kommenden Gegend an der rechten Schädelseite einen starken Schlag erlitten. Die Diagnose wurde auf ein raumbeschränkendes, intracranielles Leiden gestellt und schwankte zwischen einer im Anschluss an das Trauma durch Blutung und Erweichung entstandenen Cyste, Encephalitis oder Tumor. Bei der Operation fand sich eine hühnereigrosse Cyste, aus der sich 50 Gr. einer klaren, etwas grünlich gelb gefärbten Flüssigkeit entleerte. Die Cyste war überall von glatten, ziemlich resistenten Wandungen umgeben. Nach der Entleerung verengte sich die Cyste sehr rasch, sodass nach 5 Minuten gerade noch ein Finger eingeführt werden konnte. Anfangs besserte sich der Zustand sehr rasch, die Lähmung ging mehr und mehr zurück, nach 6 Wochen trat aber wieder eine zunehmende Lähmung und epileptiforme Anfälle auf. Aus der offenen Drainstelle wucherte eine eigenthümliche, resistente Gewebsmasse heraus, welche bei der mikroskopischen

Untersuchung sich als ein kleinzelliges Rundzellensarkom erwies. v. Bramann hat dann mit bestem Erfolg die Entfernung der Geschwulst vorgenommen, musste aber kurze Zeit nachher noch eine zweite Operation ausführen, da sich sofort ein grosses Recidiv entwickelt hatte, worauf sich die Erscheinungen wesentlich besserten, sodass er den Patienten 3 Monate nach der Operation in günstigem Zustande vorstellen konnte. Eine genaue histologische Beschreibung der Geschwulst, namentlich in Bezug auf die cystische Entartung und ihre Grundlage ist nicht beigegeben.

Die cystische Erweichung von Geschwülsten ist ja namentlich im Gehirn eine oft beobachtete Erscheinung; meist aber betrifft diese Erweichung nur einen kleinen centralen Theil der Geschwülste und lassen die Unregelmässigkeiten der Begrenzung, flottirende Geschwulstketzen, persistirende Gefässstränge u. dergl. die wahre Natur der Cyste leicht erkennen.

In unserem Falle war der Befund derartig, dass nicht einmal der Verdacht an eine Geschwulst als Unterlage der Cyste aufkam, ja dass selbst die mikroskopische Untersuchung eines Theiles der Cystenwand keine Aufklärung brachte.

Durch den histologischen Befund, der später festgestellt wurde, sind allerdings die Eigenthümlichkeiten in dem Verlauf der Erkrankung sehr gut aufgeklärt. Der grosse Reichthum an Blutgefässen und cavernösen blutführenden Räumen erklärt sehr gut das wiederholte Auftreten von stärkeren Hämorrhagieen, die in späteren Stadien den Verlauf förmlich beherrschen können, es ist selbst beobachtet, dass ein solcher Tumor ganz wie eine einfache Hirnapoplexie abläuft; es kann auch auf dem Sectionstisch schwer sein, einen hämorrhagischen Tumor von einfach apoplektischen Herden zu unterscheiden, auch später sind Verwechslungen mit alten Herden von Apoplexien, mit gelber Hirnerweichung und den so oft dabei gefundenen cystischen Herden leicht möglich und oft vorgekommen.

Die Hämorrhagien sind jedenfalls die wesentlichste Grundlage der hochgradigen cystischen Erweichung.

Der grosse Reichthum an blutführenden Räumen erklärt durch die Möglichkeit stärkerer Fluxionen die anfallsweise auftretenden Drucksteigerungen im Schädelinnern, die plötzlichen Verschlimmerungen, das Auftreten von epileptischen Anfällen mit Aufheben des Bewusstseins, ferner auch die so constant beobachtete Thatsache,

dass nach jeder derartigen acuten Verschlimmerung die Lähmungserscheinungen eine vorübergehende oder dauernde Steigerung erfahren haben, sie erklärt auch den langen Verlauf ohne wesentliche Störungen, während später, nachdem einmal die Blutungen begonnen, die Erscheinungen eine so rasche Steigerung erfuhren.

Deswegen hat dieser genau beobachtete und später auch gut aufgeklärte Fall gewiss einiges Interesse. Die Hirnchirurgie befindet sich in einem Stadium, in welchem noch durch Zusammentragen von Einzelbeobachtungen eine feste Grundlage geschaffen werden muss.

Erklärung der Abbildungen auf Tafel XIV.

(gez. von cand. med. O. Huber).

- Fig. 1. Uebersichtsbild des Cysten-Grundes im Stirnlappen des Grosshirns. Anordnung der Blutgefässe.
- a) Rindensubstanz,
 - b) Marksubstanz,
 - c) blutführende Räume,
 - d) Hämorrhagie im Centrum.
- Fig. 2. Anordnung der Geschwulststränge und Nester (Perithelsarkom). Stelle aus c (Fig. 1) bei 100 facher Vergrösserung.
- Fig. 3. Gefässe im Durchschnitt mit anschliessender Wucherung bei 300 facher Vergrösserung.
-

LII.

Ein weiterer Beitrag zur Kenntniss der Osteochondritis dissecans.

Von

Dr. Staffel,

in Chemnitz¹⁾.

(Mit 4 Figuren).

M. H. Ich habe im vergangenen Jahre hier das Präparat einer sehr ausgedehnten Defectbildung am Humeruskopf demonstriert, wie sie bisher nur sehr selten beschrieben worden ist. Ich bin seitdem in den Besitz eines weiteren derartigen Präparates gekommen, welches in mehrfacher Hinsicht von Interesse ist. Mit Rücksicht auf die Seltenheit derartiger Beobachtungen und mit Rücksicht darauf, dass die Entstehung dieser Defectbildungen bisher durchaus unklar war, gestatte ich mir auch dieses Präparat hier zu demonstrieren.

Das Präparat stammt — wie ich vorausschicken will — von einem 21jährigen robusten Menschen, welcher von Jugend auf an epileptischen Anfällen leidet. Im epileptischen Anfall hat derselbe zum 1. Male im September 1893 den rechten Oberarm luxirt. Der Arm wurde von einem Collegen eingerichtet, und der Kranke hat dann den Arm drei Wochen lang eingebunden getragen, ehe er wieder Bewegungen machte. — Am 28. Mai 1894 — also 8 Monate später — luxirte der Kranke den Arm zum 2. Male und wieder $\frac{1}{2}$ Jahr später — im October — zum 3. Male. Die Einrichtung gelang stets leicht, und der Arm wurde stets wieder vollständig gebrauchsfähig. Von October 94 ab trat nun die Luxation des Oberarmes ausserordentlich leicht ein, und zwar oft bei den geringfügigsten Bewegungen, so gelegentlich beim Schreiben am

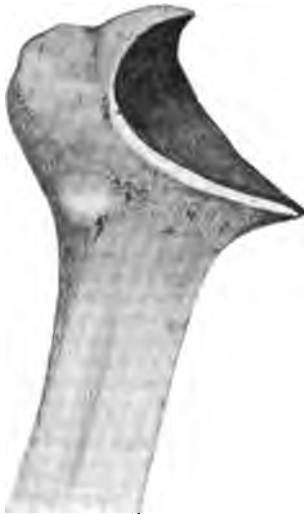¹⁾ Vorgetragen am 4. Sitzungstage des XXIV. Congresses der Deutschen Gesellschaft f. Chirurgie zu Berlin, 20. April 1895.

Tisch, beim Herausziehen des Taschentuches aus der Hosentasche, beim Niesen etc. — Die Ausrenkung war wohl nicht immer eine vollständige, denn der Kranke war oftmals in der Lage den Arm selbst zu reponiren. In anderen Fällen war dagegen die Reposition oft mit grossen Schwierigkeiten verknüpft. — Die Luxation kam so oft, dass der Kranke, welcher deshalb bereits aus dem Militärdienst entlassen worden war, dringend wünschte, von seinem Zustande befreit zu werden.

Fig. 1.

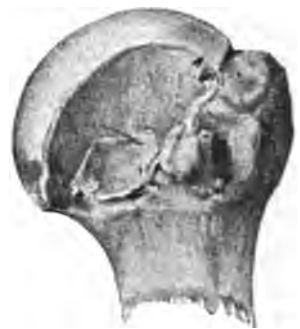

Fig. 2.



Defectbildung am linken Humeruskopf.
Demonstr. 1894.

Fig. 3.



Defectbildung am rechten Humeruskopf.
Demonstr. 1893.

Ich bemerke noch, dass das rechte Schultergelenk nach erfolgter Reposition nie irgendwelche nachweisbaren Veränderungen erkennen liess; es bestand weder eine Bewegungsbeschränkung, noch ein Krachen oder Reiben

im Gelenk. Auch der luxirte Arm gestattete in der letzten Zeit stets eine ziemlich ausgiebige Beweglichkeit: er konnte activ um 90° abducirt und sehr bequem einwärts rotirt werden, so dass der Kranke mit der Hand des luxirten Armes ohne Anstrengung nach dem Rücken greifen konnte.

Nach einer abermals eingetretenen Luxation eröffnete ich am 7. März 95 in Aethernarkose das rechte Schultergelenk. Die Kapsel war sehr erheblich verdickt, es floss eine reichliche Menge völlig klarer Gelenkflüssigkeit ab, der Oberarmkopf stand unter dem Proc. coracoid. und war von der langausgezogenen, verdickten Kapsel vollständig umschlossen.

Der Oberarmkopf zeigte einen ausgedehnten Defect, sonst bestanden im Gelenk vollständig normale Verhältnisse. Der veränderte Oberarmkopf wurde resecirt und so dieses Präparat gewonnen.

Sie sehen, dass der Oberarmkopf in seinem hinteren, äusseren Abschnitt einen, fast ein Drittel des Kopfes ausmachenden Defect zeigt (siehe Fig. 1 u. 3): es fehlt ein keilförmiger Abschnitt, und der Defect zeigt durchweg eine völlig glatte Trennungsfläche, als ob das Stück mit der Säge herausgeschnitten wäre. Die Trennungsfläche zeigt weiter zum grossen Theil frei liegenden, sklerotischen Knochen, zum kleineren Theil ist sie mit einer derben, weiss glänzenden Membran überzogen.

Die mikroskop. Untersuchung dieser Membran ergibt, dass dieselbe aus gefässhaltigem, im Ganzen kernarmen Bindegewebe besteht, welches stellenweise von reichlichen Pigmentschollen und pigmentführenden Zellen durchsetzt ist. Nur an vereinzelt Stellen finden sich unter dieser Membran sehr kleine, direct dem Knochen aufliegende Heerde von wohl entwickeltem Knorpel. — Die mikroskop. Untersuchung des Knochens selbst ergibt durchaus normale Verhältnisse.

Dieser patholog.-anatomische Befund gleicht ganz und gar demjenigen, welchen König¹⁾ an anderen Gelenken beobachtet und als Osteochondritis dissecans beschrieben hat. Es handelt sich um eine Epiphysenentzündung, welche zur Ab- resp. Auflösung mehr oder weniger grosser Stücke aus der Gelenkoberfläche und damit zur Defectbildung an dieser führt; ja unter Umständen kann ein ganzer Gelenkkopf durch diesen Vorgang vom Schaft abgelöst werden, wie die von König und dann auch von Riedel²⁾ am Hüftgelenk gemachten Beobachtungen lehren.

Es ist durch diesen Fall von Neuem der Beweis dafür erbracht, dass derselbe pathol.-anatomische Vorgang, welchen König

¹⁾ Ueber freie Körper in den Gelenken. Deutsche Zeitschr. f. Chirurgie. XXVII. S. 90 ff.

²⁾ Demonstrat. von Gelenkpräparaten. XIX. Congress der Deutschen Gesellschaft für Chirurgie.

für das Ellbogen-, Hüft- und Knie-Gelenk beschrieben hat, auch im Schultergelenk vorkommt.

Von hervorragendem Interesse ist es im vorliegenden Falle, dass wiederum, wie bereits in dem früher von mir beschriebenen und auch in dem von Riedel mitgetheilten Falle, ein Trauma als Ursache dieses dissecirenden Processes beschuldigt werden muss, während König in keinem seiner Fälle eine derartige Entstehung nachweisen konnte. Das Trauma führt in diesen Fällen keineswegs zu einer direkten Absprengung von Stücken aus der Gelenkoberfläche, wie man wohl bisher meistens annahm. Dagegen spricht schon der Umstand, dass die durch die Defectbildung bedingten Störungen der Gelenkfunction nicht in unmittelbarem Anschluss an das Trauma, sondern erst Wochen und Monate später auftraten, während die Leute theilweise unmittelbar nach dem Trauma selbst noch weiter arbeiten konnten. Das Trauma führt in diesen Fällen vielmehr höchstwahrscheinlich nur zu einer Quetschung eines Gelenkabschnittes; dieser wird dadurch nekrotisch und wird nun durch den beschriebenen Dissektionsvorgang aus der Gelenkoberfläche ausgelöst resp. zur Resorption gebracht. — Dass diese Möglichkeit der Defectentstehung durch ein Trauma vorliegt, hat schon König betont, er war aber nicht in der Lage diese Annahme durch eigene Beobachtungen begründen zu können. Die von mir beobachteten Fälle und auch der Fall Riedel's lassen jedoch eine andere Erklärung als die gegebene kaum zu.

Auf zwei Punkte möchte ich noch kurz hinweisen: zunächst auf die grosse Aehnlichkeit der Defectbildungen in den beiden von mir beobachteten Fällen. Beide Male fehlt ein keilförmiger Abschnitt aus der im übrigen ganz intakten Gelenkoberfläche des Humeruskopfes und beide Male ist von dem fehlenden Stück nicht eine Spur in dem Gelenk zu finden. — Ein Unterschied zwischen beiden Fällen besteht nur in dem Ueberzug der Defectflächen. In dem früher von mir beschriebenen Falle, dessen Entstehung nur 11 Wochen vor die Operation zurück zu datiren war, ist der Defect mit einer Menge Granulationen besetzt, welche zum grossen Theil aus Knorpelzellen, zum Theil aus einem zellreichen Bindegewebe bestehen; die Knorpelzellen bilden an der Oberfläche der Granulationen und ebenso in dem, dem Knochen direkt aufliegenden Abschnitte derselben eine continuirliche Schicht. — In diesem zweifellos

älteren Falle ist auf der Defektfläche an die Stelle des Granulationsgewebes bereits eine derbe Bindegewebsmembran getreten, welche nur an vereinzelt Stellen eine spärliche Knorpelentwicklung zeigt.

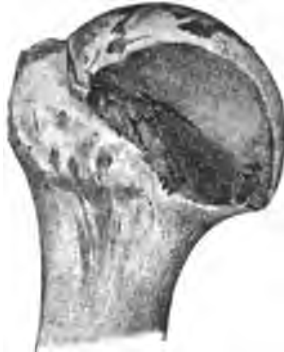In praktischer Hinsicht ist es ansserdem von Bedeutung, dass auch in diesem Falle wiederum, wie in den früher von Küster¹⁾ und Kramer²⁾ beschriebenen beiden Fällen, die Defectbildung am Humeruskopf die Ursache zur habituellen Schulterluxation abgab, und dass diese Defectbildung bestand, ohne dass die wiederholte Untersuchung irgend welchen, auf diese Defectbildung hinweisenden Anhaltepunkt ergab.

Nachtrag.

Anknüpfend an die letzte Bemerkung gestatte ich mir der obigen Mittheilung noch eine weitere, erst vor kurzem gemachte Erfahrung über habituelle Schulterluxation anzufügen:

Der Fall betrifft eine 45jährige, schwächliche und schlecht genährte Frau, welche seit Jahren (16. Lebensjahre) an Epilepsie leidet. Im 22. Lebensjahre hat dieselbe im epileptischen Anfall zum ersten Male eine linksseitige Schulterluxation erlitten; im darauffolgenden Jahre ist wiederum eine Luxation

Fig. 4.



Defectbildung am linken Humeruskopf.

desselben Oberarmes eingetreten. Dann sind Jahre vergangen, ohne dass eine neue Luxation erfolgt ist, erst seit dem 38. Lebensjahre ist die Luxation bei den verschiedenartigsten Gelegenheiten wiederholt eingetreten. Im vergangenen

¹⁾ Küster. Ueber die habituelle Schulterluxation. Verhandlungen der Deutschen Gesellschaft f. Chirurgie. XI. Congress.

²⁾ Cramer, Resection des Oberarmkopfes wegen habitueller Luxation. Berliner klin. Wochenschr. 1882. No. 32.

Jahre hat die Patientin allein siebenmal den linken Oberarm luxirt. — Anfangs Mai h. a. wurde wir die Pat. wegen erneut eingetretener Luxation zugeführt. Es gelang mir in Narkose sofort durch eine forcirte Einwärtsrotation des Oberarmes diesen zu reponiren. Die im vergangenen Jahre wiederholt nothwendig gewesenen Repositionen sollen nach Angabe der Pat. theilweise recht schwierig gewesen sein.

Bereits 14 Tage nach erfolgter Reposition kam Pat. mit einer neuen Luxation wieder; dies veranlasste mich operativ einzugreifen. Bei der Gelenkeröffnung fand sich nun ein Befund, welcher sich mit dem oben beschriebenen fast vollständig deckt: Die Gelenkkapsel war auch hier lang ausgezogen, aber nicht besonders verdickt; der Oberarmkopf stand unter dem proc. coracoid. und zeigte abermals an der hinteren Peripherie einen Defect ganz von derselben Art und Ausdehnung wie in dem oben beschriebenen Fall (siehe Abbildung 4). Die Defectbildung betrifft hier genau denjenigen Abschnitt des Humeruskopfes, welcher in der luxirten Stellung an den vorderen Rand der Gelenkpfanne anstiess, also denjenigen Abschnitt des Kopfes, welcher beim Eintritt der Luxation und den event. späteren Bewegungen des luxirten Kopfes (im epilept. Anfall) am ehesten und am beträchtlichsten gegen den vorderen Pfannenrand gedrückt und gequetscht wurde. Die Defectfläche zeigt zum grössten Theil sklerotisirten, spiegelglatten Knochen; nur gegen den Rand hin ist die Defectfläche mit einer sehr dünnen, derben Bindegewebsmembran überzogen. Die Gelenkpfanne selbst erwies sich als durchaus normal. — Der resecirte Oberarmkopf zeigt ausser dem beschriebenen Defect noch mehrere grössere und kleinere Knorpeldefecte; der Knorpel scheint an diesen Stellen gleichsam abgeschabt zu sein. Wahrscheinlich sind diese Defecte auf die wiederholten und theilweise schwierigen Repositionsmanöver zurückzuführen. Von diesen Knorpeldefecten abgesehen, gleicht das gewonnene Knochenpräparat ganz und gar dem früher beschriebenen.

LIII.

Ueber Ausschaltung inoperabler Pylorus-Stricturen nebst Bemerkungen über die Jejunostomie.

Von

Dr. A. Freiherr von Elselsberg,

Professor der Chirurgie in Utrecht¹⁾.

(Mit 1 Holzschnitte.)

Es giebt wohl wenig Operationen am Magendarmcanale, welche sich, und dies mit Recht, so rasch eingebürgert haben, wie die Gastro-Enterostomie. So vielfach diese Operation im Laufe der Jahre modificirt wurde, wird sie doch von einer Reihe von Operateuren in der von Wölfler ursprünglich angegebenen Weise mit bestem Erfolge ausgeführt.

Die Modificationen waren hauptsächlich durch dreierlei Arten von Misserfolgen²⁾ bedingt: 1. Compression des Quer-Colons durch die an den Magen genähte Dünndarmschlinge. 2. Ungenügender Abfluss des Mageninhaltes in das abführende Stück, resp. Abfluss in das zuführende Jejunum - Stück, wodurch sogar tödtlicher Ileus zu Stande kam. 3. Wahl einer zu sehr coecalwärts gelegenen Ileumschlinge zur Fistelbildung, wodurch Inanitionserscheinungen auftreten können.

Zur Vermeidung der Compression des Quer-Colons hat v. Hacker die Fistelbildung hinter dem Quer-Colon ausgeführt. (Gastro-Enterostomia retrocolica), während v. Bramann³⁾ und

¹⁾ Theilweise vorgetragen am 2. Sitzungstage des XXIV. Congresses der Deutschen Gesellschaft f. Chirurgie Berlin (18. April 1895).

²⁾ Ueber die Misserfolge, welche durch Fehler in der Antisepsis oder durch ungenaue Naht veranlasst sind, soll hier nicht gesprochen werden.

³⁾ Haasler, Ueber Gastro-Enterostomie. Verhandl. d. deutsch. Gesellschaft f. Chir. 1892.

Brenner¹⁾ die Vorzüge dieser Gastro-Enterostomia retrocolica mit der Leichtigkeit in der Ausführung der Gastro-Enterostomia antecolica combinirten, indem sie durch eine Lücke im Ligamentum gastrocolicum und Meso-Colon transversum die Dünndarmschlinge vorzogen und an die vordere Magenwand inserirten. (Gastroenterostomia retrocolia anterior).

Um den Rückfluss des Mageninhaltes in das zuführende Stück zu vermeiden, wurde schon von Wölfler eine etwas complicirte Methode vorgeschlagen. Dieselbe besteht darin, dass der Dünndarm quer durchtrennt, das abführende Stück in den Magen implantirt und das zuführende Stück seitlich in das abführende inserirt wird. Diese Methode wurde später von Vogt als Gastro-Enterometarhaphie beschrieben. Lauenstein²⁾ schlug zur Sicherung des Abflusses die Combination einer Gastro-Enterostomie mit einer Enteroanastomose zwischen zuführender Schlinge und einer beliebigen Dünndarmschlinge; Braun³⁾ die Combination mit einer Enteroanastomose zwischen dem zu- und dem abführenden Dünndarmrohre vor. Diese letzte Modification ist neuerdings von Jaboulay⁴⁾ vorgeschlagen, aber als zu complicirt von ihm verlassen, endlich später von Chaput⁵⁾ wieder in modificirter und wohl complicirter Weise empfohlen: (Gastro-Enterostomie, Enteroanastomose zwischen dem zu- und abführendem Jejunumstücke, Verengerung des zuführenden durch eine locker angelegte Ligatur.) Kocher⁶⁾ bildet einen Ventil-Verschluss, sodass der Mageninhalt in das abführende Stück geleitet wird und hat damit vortreffliche Resultate erzielt. Eine wohl kaum empfehlenswerthe Complication dieses Verfahrens beschreibt neuerdings Chaput unter dem Namen „Gastro-Enterostomie valvulaire“.

Um endlich keine zu tiefe Dünndarmschlinge und damit eine zu ausgedehnte Ausschaltung des Dünndarms zu bekommen, hat Lücke (Rockwitz) empfohlen, die erste links von der Wirbelsäule liegende Schlinge zu nehmen, welche die directe Fortsetzung

¹⁾ Zur Technik d. Gastro-Enterostomie. Wien. klin. Wochenschr. 1892. No. 26.

²⁾ Zur Indication, Anlegung und Function der Magendünndarmfistel. 1891. (Festschrift zu Ehren L. Meyers, Göttingen.)

³⁾ Ueber Gastro-Enterostomie und gleichzeitig ausgeführte Entero-Anastomose. Archiv f. klin. Chir. Bd. 45. 2. 1892.

⁴⁾ Archives provinciales de chirurgie. Tome I. 1.

⁵⁾ Etudes sur la gastro-enterostomie. Presse médicale. Juillet. 1894.

⁶⁾ Zur Technik und zu den Erfolgen der Magenresection. Correspondenz-Blatt f. schweizerische Aerzte. 1893. No. 23.

des Duodenums darstellt. Man findet diese Schlinge, wenn man einmal die Verhältnisse am Cadaver studirt hat, so leicht und sicher, dass wohl kaum mehr in Zukunft in dieser Beziehung ein Fehler vorkommen dürfte.

Meine eigenen Erfahrungen über Gastro-Enterostomie beziehen sich, wenn dabei gleich die zwei genau zu erwähnenden Fälle mitgezählt werden, auf 28 selbst operirte Fälle. Stets handelte es sich um ausgedehnte, nicht operable Pylorus-Tumoren (vorwiegend Carcinom). 20 davon sind noch in Wien, 8 in Utrecht operirt.

Die Fälle gruppiren sich betreffs der gewählten Methode:

- | | |
|--|------------------|
| 1. Gastro-Enterostomia antecolica (mit Magenresection combinirt) | 1 Fall, 1 gest. |
| 2. Gastro-Enterostomia antecolica (Wölfler'sche Methode) | 8 Fälle, 3 gest. |
| 3. Gastro-Enterostomia retrocolica (v. Hacker'sche Methode) | 15 " 3 " |
| 4. Gastro-Enterostomia retrocolica (v. Bramann, Brenner) | 2 " — " |
| 5. Gastro-Enterostomia antecolica mit Pylorus-Ausschaltung | 2 " — " |

Hiermit kommen auf 28 Gastro-Enterostomien: 7 Todesfälle, welche unmittelbar nach der Operation, resp. in den ersten zwei Wochen erfolgten.

Von den mit Erfolg Operirten sind die meisten Patienten im Laufe von 1—10 Monaten post operationem an fortschreitender Carcinom-Cachexie, nachdem sie sich stets, wenigstens vorübergehend gebessert hatten, gestorben.

Ich betone hier besonders, dass es sich stets um inoperable, grosse Pylorus-Tumoren (Carcinom) bei meist recht heruntergekommenen Personen handelte, was auch 2mal die Ursache des Todes unmittelbar post operationem gewesen war (Collaps). 2 mal folgte septische Peritonitis, 1 mal starb der Patient an spontaner Perforation des Geschwürsbodens und perf. Peritonitis, 3 Tage nach der Operation. Die Naht erwies sich als fest.

In einem andern Falle wurde bei der Laparotomie eine etwa zweipennigstückgrosse, wie mit dem Locheisen ausgeschlagene Perforation der vorderen Magenwand gefunden, in der freien Bauchhöhle fand sich Mageninhalt:

Da das Ulcus zu gross und innig mit der Umgebung verwachsen war, konnte an eine Resection nicht gedacht werden. Eine direkte Naht des Loches war unmöglich, weil seine Ränder zu hart waren; eine Umscheidung der Spontanperforation mit nachfolgender Naht war auch nicht ausführbar, da die Umgebung des Loches zu ausgedehnt hart infiltrirt war. Daher versuchte ich, so gut dies

ging, das Loch durch Ueberröhren mit einer Falte einer gesunden Magenpartie zu decken. Dahin wurde dann ein Jodoformgazestreifen gelegt und hierauf die Gastro-Enterostomia antecolica ausgeführt.

2 Tage hindurch fühlte sich der Patient merkwürdig wohl, dann entleerte sich neben dem Jodoformgazestreifen reichlicher Mageninhalt. Die Ueberröhren des Loches war aufgegangen und Pat. starb 4 Tage post operationem unter den Erscheinungen einer acuten Peritonitis. Die Section ergab ein grosses Ulcus in der Pylorusgegend, welches besonders hinten grosse Defecte aufwies. In einem derselben lag das Pankreas bloss. Ein an der Leiche wiederholter Versuch, das Ulcus ohne Verletzung der Nachbarorgane zu resequiren, erwies sich als unmöglich. Die Gastroenterostomie-Naht hielt fest.

Nur in einem einzigen (mit Magenresection combinirten) Falle von Gastro-Enterostomie erfolgte Perforation der Naht und tödtliche Peritonitis.¹⁾ Dieses Resultat, dass unter 28 operirten Fällen nur einmal der Pat. an Aufgehen der Naht (es war dies der eben erwähnte Fall von Combination mit Magenresection) starb, beweist von neuem, wie viel sicherer die Gastroenterostomie-Naht hält im Vergleiche zur Magenresectionsnaht.

Von den 10 Magenresectionen, welche ich bisher ausgeführt habe (9 Fälle in Wien, 1 Fall in Utrecht), starben 5 im Anschlusse an die Operation. 3 (eine davon ist die eben erwähnte mit Gastroenterostomie complicirte) an Dehiscenz der Naht und perf. Peritonitis; 2 Pat. starben an Collaps nach der Operation; einmal handelte es sich um ein sehr schwächliches Individuum, im anderen Falle war durch eine unmittelbar zuvor stattgehabte starke Blutung aus der Tiefe des Ulcus pylori der Patient auf's schwerste erschöpft.

Hier will ich noch kurz eines Falles von Gastro-Anastomose Erwähnung thun, welcher durch Naht-Perforation tödtlich endete. Dieser ungünstige Ausgang war dadurch bedingt, dass ein Theil des Wundrandes in infiltrirte Magenwand fiel.

Es handelte sich um eine 28jährige Frau, welche die Symptome einer Pylorus-Stenose mit Haematemesis darbot. Im Mageninhalt war reichlich freie Salzsäure und Alkohol-Gährung²⁾. In der Magengegend war ein harter Tumor zu fühlen, welchen Prof. Talma, auf dessen Klinik die Pat. aufgenommen war, für ein Ulcus erklärte.

¹⁾ Der Fall ist in meinem Aufsätze: Ueber die Magenresectionen und Gastroenterostomien in Prof. Billroth's Klinik März 1885 bis October 1890. Dieses Archiv. Bd. 39. 4 beschrieben.

²⁾ Professor Talma konnte in diesem Falle schon nach Hinzufügen von 1 proc. Salzsäure zum Mageninhalt den Saccharomyces rein züchten.

Bei der Laparotomie (25. Oct. 94) fand sich ein Strang, der von der hinteren Fläche der vorderen Bauchwand zu einem beiläufig in der Mitte des Magens an seiner Vorderseite sitzenden, harten Tumor führte, durch welchen der Magen sanduhrförmig eingeschnürt erschien, so dass er in zwei Theile getheilt war. Bei der Palpation konnte ermittelt werden, dass der Tumor nach rückwärts auf die Gegend des Pankreas sich erstreckte. Eine Resection war durch diesen Befund ausgeschlossen. Eine Gastro-Enterostomie zwischen cardialer Magenhälfte und Jejunum schien mir, da dadurch ein zu grosser Theil des Magens ausgeschaltet worden wäre, und zudem die cardiale Hälfte nicht gross war, weniger rathsam als eine Fistelbildung zwischen beiden Magenhälften, wieweil von Wölfler als Gastro-Anastomose beim Sanduhr-Magen¹⁾ zuerst ausgeführt wurde. Diese Operation liess sich ohne Schwierigkeit machen, leider war es jedoch nicht zu vermeiden, dass das eine Schnittende der Wunde im pylorischen Theile ganz nahe an die infiltrierte Stelle heranreichte. Dasselbst schnitten auch am zweiten Tage nach der Operation die Nähte durch und führten zu tödtlicher Perforations-Peritonitis. Der Tumor schien ein Ulcus zu sein, welches an der Vorderseite des Magens vernarbt war und so zur sanduhrförmigen Einschnürung geführt hatte. An der kleinen Curvatur reichte die Schwielenbildung der Magenwand ziemlich weit bis an den Pylorus, an der hinteren Fläche der Magenwand fand sich ein tiefes, frisches Ulcus, an dessen Boden das damit verwachsene Pankreas blosslag.

Hinterher musste man sich sagen, dass eine Gastro-Enterostomie in diesem Falle der Gastro-Anastomose vorzuziehen gewesen wäre.

Der Fall illustriert deutlich, dass man nur dann auf das Halten der Naht rechnen darf, wenn beide Wundflächen im gesunden Gewebe gesetzt sind.

Die oben angeführten Zahlen sprechen zu Gunsten der Gastroenterostomia retrocolica, doch muss hervorgehoben werden, dass dieser Eingriff meist in den relativ leichteren Fällen gemacht wurde, also dort, wo der Pylorustumor zwar inoperabel, aber doch nicht so ausgedehnt war, dass nicht die gesunde Magenpartie bequem hätte umgedreht werden können. In einigen Fällen von sehr ausgedehntem Pyloruscarcinom mit Unbeweglichkeit des Magens erschien mir aber blos die Gastroenterostomia antecolica ausführbar.

Ich möchte dort, wo diese leicht ausführbar ist, die v. Hacker'sche Gastroenterostomia retrocolica (eventuell die nach v. Bramann und Brenner) als die zweckmässigste empfehlen, für alle Fälle aber, wo wegen ausgedehnter Infiltration der hinteren Magenwand das Umdrehen unmöglich ist, oder eine besonders rasche Vollendung der Operation erwünscht ist, die Wölfler'sche Methode vorziehen,

¹⁾ Beiträge zur klinischen Chirurgie. XIII. 1. 1894.

und dann mindestens eine 30—40 Ctm. distalwärts von der Fixation der obersten Jejunumstelle gelegene Partie zur Fistelbildung verwenden. Immer ist besonders darauf Gewicht zu legen, dass die Dünndarmschlinge so an den Magen angenäht wird, dass das abführende Stück mehr oder weniger in die Fortsetzung der Magen-Peristaltik zu liegen kommt.

Puncto Technik sei hier nur noch gesagt, dass stets mit Seide genäht und immer die 4 Schichten nach Wölfler (innere Serosa, innere Mucosa, äussere Mucosa, äussere Serosanaht) gemacht wurden, worauf noch einige Lembert'sche Nähte folgten. In letzter Zeit wurde auch wiederholt nicht nur die Schleimhaut, sondern auch die sero-musculäre Naht, fortlaufendgemacht. (Kocher.) Nahtbehelfe (Platten von Senn oder Murphy's Knopf) habe ich bisher niemals beim Menschen verwendet.

Dass in allen hier erwähnten oder noch zu erwähnenden Fällen von Resection, Gastroenterostomie, Jejunostomie, Darmausschaltung die Operation in Narkose und zwar immer mittels Billroth'scher Mischung, ausgeführt wurde, erwähne ich deshalb, weil in neuerer Zeit wiederholt solche Laparotomien unter Cocain gemacht wurden.

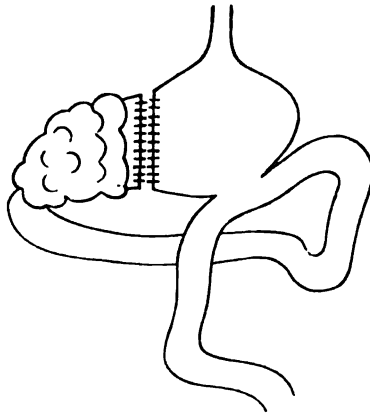
Bekannt ist es ja, wie rasch und vortrefflich die Gastro-Enterostomie bei Pylorus-Stenosen wirkt, besonders wenn sie bei nicht bis aufs äusserste erschöpften Personen gemacht wird. Die Schmerzen werden beseitigt, Blutungen aus dem Ulcus gestillt, ja, der Tumor kann durch die Ruhe verkleinert und sogar zum Verschwinden gebracht werden.

Immerhin scheint bei drohender Perforation eines inoperablen Pylorus-Tumors oder bei schwerer Magenblutung die Gastro-Enterostomie insofern nicht befriedigend, als nach wie vor der Speisbrei den Geschwürsboden berührt und so Perforation, resp. Blutung bedingen kann.

Diese Ueberlegung, sowie die Beobachtung, dass in einem meiner Fälle nach der Gastro-Enterostomie zwar die Stenosen-Symptome beseitigt waren, aber die, besonders nach den Mahlzeiten auftretenden lancinirenden Schmerzen fortbestanden, veranlasste mich, die Gastro-Enterostomie mit einer Ausschaltung des erkrankten Pylorus zu combiniren.

Salzer hatte bekanntlich auf Grund von Thierexperimenten zuerst die Darmausschaltung als Vervollkommnung der Entero-Anastomose für bestimmte Fälle empfohlen, so dass die Ausschaltung des Pylorus bloss eine Uebertragung der für Dünn- und Dickdarm gewonnenen, diesbezüglichen Erfahrungen darstellt.

Die Technik zu dieser Pylorusausschaltung war von vornherein angewiesen. Hatte doch Billroth zuerst, und mit Erfolg die Magenresection mit Gastro-Enterostomie combinirt (ein Verfahren, welches später von Kocher zur Normalmethode erhoben, neuerdings aber zu Gunsten seiner Gastro-Duodenostomie verlassen wurde, von Anderen, z. B. Hahn, noch geübt wird).



Gastro-Enterostomie mit Pylorusausschaltung.

Die Combination von Gastro-Enterostomie mit Pylorus-Ausschaltung gestaltet sich demnach so, dass bei inoperablen Pylorus-Tumoren nebst der Gastro-Enterostomie noch der Magen proximal vom Tumor durchtrennt wird und diese zwei Schnittflächen in sich selbst blind vernäht werden (siehe Figur). Der Tumor ist dadurch vor einer directen Berührung mit dem Mageninhalte bewahrt, ohne dass der Gallenabfluss dadurch beeinträchtigt wird.

Ich hatte zweimal Gelegenheit, diese Operation auszuführen. Beidemal handelte es sich um ältere Männer, bei welchen neben den Stenosen-Symptomen die nach Genuss von Nahrung ganz besonders intensiv auftretenden Schmerzen eines der hervorragenden Symptome darstellten. Beide Mal war

das Resultat ein besonders günstiges. Die Fälle sind kurz erzählt folgende:

I. Fall. P. v. O., 62jähr. Mann litt seit 15 Jahren an Magenbeschwerden, welche spontan aufgetreten waren und sich hauptsächlich in Gefühl von Druck, Völle und Krampf des Magens nach dem Essen äusserten und meist, sobald der Kranke sich auf die linke Seite legte, sich rasch besserten. Unter Diät und dem wiederholten Gebrauche von Pepsin besserten sich öfters die Beschwerden, immerhin aber magerte der Patient etwas ab.

Vor 3 Jahren trat zum ersten Male Erbrechen von inconstantem Typus auf, doch meist erst einige Stunden nach dem Essen. Vor und nach dem Erbrechen waren ganz besonders heftige lancinirende Magenschmerzen vorhanden. Durch vorsichtige Diät und regelmässige Application des Magenschlauches besserte sich der Zustand, bis im November 1893 abermals eine Verschlechterung eintrat, insofern, als die Magenschmerzen fast unerträglich wurden, das Brechen immer häufiger sich einstellte, und von da ab der Kranke stark abmagerte. (Im Erbrochenen fanden sich Speisen, die am Vortage genossen waren.) Nur wenn der Pat. ausschliesslich Milch gebrauchte und täglich den Magen ausspülte, war der Zustand erträglich, ohne dass jedoch dadurch der Schmerz ganz gebannt werden konnte. Die Schwäche und Abmagerung nahmen zu, und gleichzeitig stellte sich Obstipation ein. Ende Juni 1894 sah mein College Prof. Talma den Patienten zum 1. Male und fand eine Resistenz in der Pylorusgegend; Pylorus selbst stand tief, der Magen war ausgedehnt und motorisch insufficient. Der Mageninhalt enthielt reichlich freie Salzsäure.

Bei Gebrauch von Fleisch und Eiern, welche dem Patienten probeweise gegeben wurden, stellte sich sofort schmerzhafter Krampf ein. Bei ausschliesslich flüssiger Nahrung und Sorge für gute Stuhlentleerung, schwanden die Beschwerden. Nachdem Prof. Talma einige Tage den Patienten beobachtet hatte, kam er zur Ueberzeugung, dass nur auf operativem Wege eine radicale Abhilfe geschaffen werden könne.

Die Anamnese im Zusammenhange mit dem Kräfteverfalle, der Befund eines harten Tumors in der Pylorusgegend, liessen auch mich in einer Operation die einzige Möglichkeit einer Besserung erblicken.

Dieselbe wurde am 2. Juli 1894 nach vorheriger Magenausspülung ausgeführt: Narkose mit Billroth'scher Mischung. Medianschnitt von Proc. xiphoideus bis an den Nabel. Nach Eröffnung des Peritoneums und Vorziehen des Magens kam in der Pylorusgegend ein etwa apfelgrosser, harter, grobhöckeriger Tumor in Sicht, welcher nach hinten zu ziemlich unbeweglich fixirt erschien. Die Diagnose wurde auf ein Carcinom gestellt und bald erkannt, dass eine Exstirpation des Pylorus mit Rücksicht auf die vielfachen Verwachsungen desselben mit der Pankreasgegend und der Porta hepatis unmöglich war.

Da hier jedoch gerade die Schmerzen, welche spontan sowohl, als besonders nach dem Genusse von Nahrung immer wieder auf die Pylorusgegend sich localisirt hatten, im Vordergrund des Symptomencomplexes standen, plante ich sofort eine Ausschaltung des Pylorus. Nach Freimachen der grossen und kleinen Curvatur des Magens proximalwärts vom Pylorustumor

wurde eine grosse Comresse hinter den Magen geschoben und der Magen möglichst gut durch Assistentenhände (indem Zeige- und Mittelfinger ihn scheerenartig fassten), comprimirt. Hierauf Durtrennung etwa 2 Ctm. proximalwärts vom Tumor am Rande der kleinen Curvatur beginnend bis herab zur grossen. Im selben Maasse als der Magen von oben etwas eingeschnitten war, wurden sofort durch eine fortlaufende Naht der Schleimhaut und darüber gelegte Knopfnähte der Seromuscularis die beiden (Cardia- und Pyloruswärts gelegenen) Schnitte in sich verschlossen. Dadurch wurde es möglich, das Einfließen von Magensaft in die Bauchhöhle ganz zu vermeiden; nur die Comresse war etwas feucht. Schliesslich war der Magen proximal vom Tumor durchtrennt und jede Schnittfläche in sich selbst vernäht. Nunmehr wurde eine etwa 30 Ctm. von der Fixationsstelle (an der Wirbelsäule) entfernt gelegene Stelle des oberen Jejunum gesucht, durch Ausstreichen kothleer gemacht und in diesem Zustande durch Abbinden mit sterilisirten Lampendochten erhalten und hierauf eine typische Gastro-Enterostomia-antecolica mit etwa 8 Ctm. langer Fistel ausgeführt.

(Zuerst wurden einige Fixationsnähte gemacht, dann im Jejunum und Magen der Schnitt nur durch die Seromuscularisschichte geführt; diese beiden Ränder wurden vernäht (Salzer, Braun) und dann erst Magen und Dünndarmschleimhaut eröffnet, worauf eine typische Wölfler'sche Darmnaht folgte.)

Die ganze Operation dauerte $\frac{5}{4}$ Stunden.

Der Patient erholte sich bald nach dem Eingriffe.

Ueber den Wundverlauf ist wenig zu berichten: Er war in jeder Beziehung normal. Die Wunde heilte per primam.

Der Kranke erhielt in den ersten 24 Stunden nur kleine Eisstückchen; ferner kalten Thee abwechselnd mit Milch und Cognac, stets nur kaffeelöffelweise. Vom 8. Tage ab bekam er etwas fein gehacktes Fleisch; hierauf allmäliger Uebergang zu kräftiger Fleischkost. Während der ersten Tage wurden wiederholt Wein- und Milchclysmen gegeben.

Vom Augenblicke der Operation ab waren die Schmerzen wie mit einem Schlage verschwunden, so dass der Kranke nach dem Eingriffe neu auflebte. Nach 20 Tagen verliess er das Bett und bald darauf das Spital.

Von da ab nahm der Kranke an Kräften zu. Sein Appetit und seine Verdauung liessen nichts zu wünschen übrig, niemals traten mehr Magenschmerzen oder irgend welche Beschwerden von Seite des Magens ein. $3\frac{1}{2}$ Monate post operationem hatte er um 15 Kgr. zugenommen und erfreut sich der Patient (abgesehen von einer vorübergehenden Erkältung im Winter) seither des besten Wohlbefindens, wovon ich mich noch $11\frac{1}{2}$ Monate nach der Operation, als ich den Kranken zum letzten Male sah, überzeugen konnte.

Bei dieser Gelegenheit konnte ich bei genauer Untersuchung der Pylorusgegend keinen Tumor mehr entdecken, obwohl die jetzige Untersuchung viel gründlicher gemacht werden konnte, da der Kranke mangels von Druckempfindlichkeit die Bauchdecke gut entspannte.

II. Fall. v. d. P., 56jähriger Mann, soll schon als Kind von Zeit zu Zeit an Magenbeschwerden gelitten haben, die sich später besserten, um vor nunmehr 10 Jahren wieder zurückzukehren und seit 7 Jahren allmählig sich zu verschlechtern. Vor 5 Jahren trat zum 1. Male Erbrechen auf, und zwar war die Quantität des Erbrochenen manchmal so gross, dass der Patient sich nicht erklären konnte, woher so viel käme. Seit $1\frac{1}{2}$ Jahren war dem Erbrochenen wiederholt Blut beigemischt.

Seit dieser Zeit steigerten sich die Magenschmerzen, welche allmählig stärker geworden waren, bis zur Unerträglichkeit: nicht nur nach dem Essen — dann ganz besonders — sondern auch bei leerem Magen quälten sie den Mann, der schliesslich bloss mehr Wasser und Milch zu sich nahm.

Im selben Maasse wurde der Kranke schwächer und magerte ab; er war stets mager gewesen, im Sommer 94 wog er 61 Kgr., während er einige Jahre zuvor 66 Kgr. hatte.

Als mein College Prof. Talma den Patienten im Juni 94 sah, konnte er in der Pylorusgegend eine harte Resistenz fühlen, die er mit Sicherheit als den verdickten Pylorus ansah.

Der Kranke bot das Bild eines stark herabgekommenen Mannes. Die klinischen Erscheinungen wiesen auf eine Pylorusstenose, so dass die Nothwendigkeit eines operativen Eingriffes, falls der Kranke nicht unaufhaltsam schlechter werden sollte, vorlag.

Die Operation geschah am 5. Juli 1894, nach vorheriger Magenausspülung:

Narkose mit Billroth'scher Mischung, Medianschnitt. Nach Eröffnung des Peritoneums konnte mittels des Fingers und durch das Gesicht ein Befund aufgenommen werden, der beinahe als mit dem bei Fall I identisch bezeichnet werden kann. Auch hier war der Pylorus durch einen allerdings etwas kleineren, harten, grobknolligen Tumor eingeklemmt, der Magen stark ausgedehnt.

Eine Resection schien nicht durchführbar, da der Pylorus fast unbeweglich fixirt war. Bei genauer Palpation konnte man ermitteln, dass der Tumor sich nach der Wirbelsäule zu fortsetzte, auch waren eine Reihe von grösseren (als geschwellte Lymphdrüsen aufzufassende) Knoten in der Pankreasgegend zu fühlen.

Es wurde daher mit Rücksichtnahme auf die besonders heftigen Magenschmerzen ganz so wie bei Fall I zuerst die Durchtrennung des Magens proximal vom Pylorustumor und das blinde Abnähen beider Schnittflächen, und hierauf eine Gastro-Enterostomia antecolica ausgeführt, wobei die Fistel etwa 6 Ctm. lang gemacht wurde. Exacte Naht der Bauchdecken in 3 Schichten. Dauer der Operation $1\frac{1}{2}$ Stunden.

Ueber den Wundverlauf ist folgendes zu bemerken:

Während der der Operation folgenden Tage waren wiederholtes Aufstossen, sowie geringe Symptome von peritonealer Reizung vorhanden, die sich jedoch nach 4 Tagen vollkommen verloren. Dann reactionsloser Verlauf, als sich am 16. Tage post operationem im oberen Wundwinkel ein Abscess bildete, aus dem sich etwas faeculent riechende Flüssigkeit und einige Traubenkerne entleerten. Auch sollen sich einmal Gase dadurch entleert haben; die Secretion

aus der Wunde verlor bald den faeculenten Charakter, wurde rein eitrig und hielt durch mehrere Monate in ziemlicher Intensität an, um schliesslich aufzuhören.

Die Nachbehandlung war im Uebrigen dieselbe wie bei Fall I.

Die Magenschmerzen waren vom Augenblicke der Operation an geschwunden und sind bis zum heutigen Tage auch nicht andeutungsweise wiedergekehrt.

Der Patient verliess am 22. Tage das Spital, erholte sich jedoch nur langsam. $\frac{1}{2}$ Jahr post operationem war er um 5 Kgr. schwerer geworden. Die Verdauung und Stuhlentleerung gehen vollkommen normal vor sich. 7 Monate nach der Operation erkrankte er (unter Dämpfungerscheinungen an der linken Lungenseite) an Haemoptoe, welche jedoch bald wieder aufhörte. Der letzte, 10 Monate post operationem eingelaufene Bericht lautet, dass der Patient sich von seinen Lungenerscheinungen erholt hat und die Magenbeschwerden seit der Operation dauernd und vollkommen beseitigt sind.

Somit ist in den beiden Fällen, welche sowohl betreffs der Anamnese als ihres anatomischen Befundes bei der Operation grosse Analogie darboten, durch die Ausschaltung und Gastro-Enterostomie eine völlige Genesung des schweren Magenleidens, vor allem der hier so heftigen Magenschmerzen, eingetreten, ja in dem einen der früher fühlbare Tumor vollständig geschwunden.

Obwohl schon wiederholt ähnliche glänzende Erfolge durch die einfache Gastro-Enterostomie allein erzielt wurden, scheint doch der eclatante Erfolg in den beiden angeführten Fällen vielleicht theilweise auf die Ausschaltung zurückzuführen zu sein.

Mit einem Worte will ich auf die einzige Complication im Wundverlaufe bei Fall 2 zurückkommen. Am 17. Tage post operationem entleerte sich faeculent riechendes Secret nebst einigen Traubenkernen und behauptet der Kranke, dass auch Luftblasen durch die Wunde abgegangen seien. Da sich diese Complication durch wiederholtes Touchiren bald verlor, resp. einer Eiter secernirenden Fistel gegenüber Platz machte, die schliesslich spontan heilte, ist es mir am wahrscheinlichsten, dass die Oclusionsnaht des Pylorus an einer kleinen Stelle mit der Bauchnaht verklebt war und auf diese Art eine kleine Magenfistel zu Stande kam, die sich wieder von selbst schloss. Vor einigen Jahren habe ich bei einer Darmausschaltung¹⁾ etwas Analoges beobachtet.

¹⁾ Zur Casuistik der Darmausschaltung. Wicner klin. Wochenschrift. 1893. 8.

Die oben beschriebene Combination von Gastro-Enterostomie mit Pylorus-Ausschaltung stellt eine Complication der Gastro-Enterostomie dar und ich möchte sie daher nur unter ganz bestimmten Umständen indicirt erachten. Ich habe damit Fälle im Auge, in welchen natürlich eine Resection unausführbar ist und entweder die schweren lancinirenden Schmerzen, oder Blutungen aus dem Tumor oder endlich beide Symptome besonders in den Vordergrund treten; weitere Fälle, in denen der Geschwürsboden nahe daran ist, zu perforiren oder schon perforirt ist. Dass der Schmerz vollkommener verschwindet, ebenso wie einem Recidive der Blutung oder einer Perforation des Geschwürbodens besser vorgebeugt ist, wenn der Speisebrei ganz ausgeschaltet ist, versteht sich wohl von selbst.

Da diese Combination, wie eben erwähnt, eine Complication der Gastro-Enterostomie ist, also vor allem länger dauert, ist ihre Anwendung contraindicirt: bei sehr schwachen Leuten, ferner bei sehr ausgedehnten Magentumoren, in welchen vordere oder hintere oder gar beide Magenwandungen so infiltrirt sind, dass vielleicht nur mit Mühe eine normale Stelle für die Gastro-Enterostomie gefunden werden kann. Hingegen scheint diese Combination dann besonders indicirt, wenn der Chirurg schwankt, ob er noch die Resection versuchen oder sich mit der Gastro-Enterostomie begnügen soll, also vor allem bei den *Ulcerata pylori*, die sich nur selten wegen der Verwachsungen nach hinten zur Resection eignen. Allfällig liesse sich die Ausschaltung auch in einem zweiten Acte vornehmen, nachdem früher die Gastro-Enterostomie ausgeführt war, also z. B. in einem Falle, wo zwar die Stenosen-Symptome sich bessern, der Schmerz aber verbleibt, oder bei der ersten Operation der Pat. für die Ausschaltung zu schwach schien. Wohl sei hier gleich erwähnt, wie schwer die Differential-Diagnose mit Sicherheit *intra vitam* zu stellen ist und oft unmöglich sein kann, selbst wenn der Tumor durch Resection excidirt ist und die mikroskopischen Bilder davon vorliegen. Aus diesem Grunde ist es auch unmöglich, in den vorliegenden Fällen zu bestimmen, ob ein *Ulcus* oder ein *Carcinom* vorgelegen hat. Aus dem klinischen Verlaufe ergibt sich, dass in beiden Fällen Jahre lang bestehende Schmerzen, mit *Pyrosis* und Vorhandensein von freier Salzsäure, im Laufe der letzten Zeit sich ziemlich rasch verschlimmert und die schwersten Erscheinungen von Stenose verursacht hatten.

War es eine acute Verschlimmerung eines seit langem bestehenden Ulcus oder ein am Boden des alten Ulcus entstehendes Carcinom? Die Anamnese spricht viel eher für die letzte Annahme. Die weitere Beobachtung dieser beiden Fälle wird vielleicht noch eine genaue Antwort auf diese Frage liefern!

Das in beiden Fällen nahezu ein Jahr anhaltende Wohlbefinden, das Verschwinden des Tumors in dem einen Falle lassen allerdings wieder Zweifel an obiger Annahme aufsteigen. Doch sehen wir, dass ab und zu auch anderwärts durch vollkommene Ruhe Carcinome des Darmtractus nicht nur im Wachsthum stehen bleiben, sondern theilweise zurückgehen (Talma¹). So ist dies von den Cardia-Carcinomen nach Gastrostomie (Lauenstein, Kocher u. A.), von den Rectum-Carcinomen nach Colostomie besonders dann, wenn der untere Theil vollkommen vom Kothzufusse abgeschlossen bleibt, bekannt.

Ich selbst verfüge über einen Fall von Jejunostomie, welcher in dieser Richtung Interesse bietet und welcher unten Erwähnung finden soll.

Wenn die Gastro-Enterostomie für eine grosse Anzahl von Fällen, in welchen die Resectio pylori unausführbar war, Hilfe geschaffen hat, so bleiben noch immer vereinzelte Fälle übrig, in welchen der Chirurg in seiner Absicht, bei schwerer Pylorus-Stenose eine Magendünndarmfistel anzulegen, den Magen so infiltrirt vorfindet, dass nirgends ein gesundes Stück Magenwand gefunden werden kann (Sklerose des Magens [Talma]) behufs Insertion der Dünndarmschlinge.

Wie gefährlich es nämlich ist im Schwielen- oder Carcinom-Gewebe zu nähen, indem die Nähte daselbst nur allzu leicht ausreissen, beweist wieder der oben kurz erwähnte Fall von Gastro-Anastomose wegen Sanduhrmagens.

In solchen Fällen von ausgedehntester Infiltration der Magenwand bleibt nichts anderes übrig, als entweder das Peritoneum zu schliessen²), wobei man dem Pat. in keiner Weise Erleichterung geschafft hat, oder aber die Jejunostomie zu machen.

¹) De indicatibus tot maag-operatibus. Ned. Tijdschrift voor Geneeskunde. 1895. No. 17.

²) Ueber zwei solche Fälle ist kurz berichtet in der Arbeit: Ueber die Magenresectionen und Gastroenterostomien in Prof. Billroth's Klinik 1885 bis 1890. Dieses Archiv. 39. 4.

Zur Frage der Jejunostomie.

Maydl¹⁾ hatte, nachdem schon früher sowohl die physiologische Berechtigung des Eingriffes dargethan (Czerny, Kaiser, Ogata etc.) als auch der Eingriff selbst am Menschen ausgeführt worden war (Pearce Gould, Golding Bird²⁾ als Erster mit wenigstens temporärem Erfolge bei inoperablen Magencarcinomen die Jejunostomie ausgeführt. Es wurde eine Jejunumfistel angelegt, ganz analog der gewöhnlichen Magenfistel, so dass dabei auch dieselben Unannehmlichkeiten (Ausfliessen von Darmsaft) vorhanden waren. Ein Patient überlebte die Operation 7 Wochen, ein zweiter starb nach 4 Tagen, von zwei weiteren in der Klinik Albert nach dieser Methode Operirten³⁾ überlebte ein Pat. 4 Wochen, ein anderer 4 Tage den Eingriff.

Damals (1887) hielt Maydl die Gastro-Enterostomie für so gefährlich, dass er der Jejunostomie bei inoperablen Pylorustumoren den Vorzug gab. Neuerdings hat Maydl⁴⁾ die Jejunostomie modificirt und in dieser Ausführung direkt als eine Konkurrenz-Methode zur Gastro-Enterostomie hingestellt. Maydl schlug nämlich vor und führte dies auch mit Erfolg aus, das Jejunum zu durchtrennen, das abführende Stück in der Bauchwunde zu fixiren, also eine Fistel anzulegen und das zuführende Stück in das abführende zu implantiren.

Es ist dies die Uebertragung der ursprünglich von Wölfler erwähnten, von Vogt als Gastroentero-metarhaphie beschriebenen Methode von Gastro-Enterostomie auf die Jejunostomie.

Hier schien der Kranke weniger vom Abflusse des Darmsaftes belästigt, so dass diese Methode als ein Fortschritt gegenüber der früheren zu bezeichnen ist.

Albert⁵⁾ hat in anderer Weise die Jejunostomie ausgeführt,

¹⁾ Ueber Jejunostomie oder die Anlage einer Ernährungs-fistel bei radical inoperablen Pylorusenge. Wien. med. Jahrbücher. 1887. 9.

²⁾ Siehe die eben erwähnte Arbeit Maydl's.

³⁾ S. u.

⁴⁾ Ueber eine neue Methode zur Ausführung der Jejunostomie und Gastro-enterostomie. Wien. med. Wochenschr. 1892. 18/19, und: Erfahrungen über die neue Methode der Ausführung der Jejunostomie. Wien. med. Wochenschr. 1892. 20.

⁵⁾ Eine neue Methode der Jejunostomie. Wiener med. Wochenschrift. 1894. 2.

indem er das Frank'sche Princip (der Sphincterbildung bei Gastrostomie) auf die Jejunostomie übertrug, in der Weise, dass nachdem zwischen beiden Schenkeln der obersten Jejunumschlinge eine Enteroanastomose gebildet war, die Kuppe dieser Schlinge subcutan durch eine weiter oben angelegte Hautwunde herausgeleitet und dann eröffnet wurde.

Albert bezeichnet dieses Verfahren als einfacher als die oben erwähnte Implantation von Maydl. Von 2 nach dieser Methode operirten Patienten starb der eine nach wenigen Stunden (ausgedehnte Verätzung des ganzen Magens), der andere nach 8 Wochen.

Hahn¹⁾ hat die Jejunostomie 5 mal ausgeführt und zwar wegen Cardia-Carcinom und Schwefelsäureverätzungen des ganzen Magens; einmal war der Erfolg glänzend. Die Fistelbildung erfolgte ganz so wie in den übrigen Fällen von Anlegen einer Darmfistel; besonders muss erwähnt werden, dass einmal die Jejunostomiefistel durch Schrumpfen spontan heilte.

Nach dem oben Erwähnten erscheint es wohl unzweifelhaft, dass, wenn die Möglichkeit vorliegt, eine Gastro-Enterostomie auszuführen (also hinreichend gesunde Magenwand vorhanden ist) — dieselbe jedweder Methode von Jejunostomie vorzuziehen sein wird. Ist es ja doch gerade einer der Hauptvorteile der Gastroenterostomie als Palliativtherapie des Pyloruscarcinoms, dass die störende Fistelbildung nach aussen vermieden wird. Ueberdies erfordert die Maydl'sche Jejunostomie eine Entero-Anastomose ebenso wie die Gastroenterostomie und bildet ausserdem noch eine Darmfistel (Ernährungsfistel). Der Eingriff ist also complicirter als die Gastroenterostomie.

Ich glaube, dass die seitliche Apposition von Dünndarm und Magenwand (wie diese bei der Gastroenterotomie geschieht) leichter auszuführen ist als die Implantation des einen Dünndarmlumens in eine Längsincision des anderen (wie dies Maydl thut).

Nur dort — ich betone dies nochmals — wo die Gastroenterostomie nicht ausführbar ist, erscheint überhaupt die Jejunostomie am Platze. Hier wird es dann in erster Linie die Aufgabe des Operateurs sein, das Ausfliessen des Darminhaltes aus der Ernährungsfistel so gut als möglich zu verhindern.

¹⁾ Ueber Jejunostomie. Deutsche med. Wochenschr. 1894. 27.

Ich dachte, dass durch Uebertragung des Witzel'schen Princip der Gastrostomie auf die Jejunostomie der Rückfluss des Darminhaltes unmöglich würde und dabei die Bildung der Enteroanastomose, wie sie Maydl und Albert ausführten, entfallen könnte. Ich habe diesen Eingriff dreimal ausgeführt.

In allen drei Fällen zeigte es sich nach Eröffnung des Peritoneums deutlich, dass eine Gastroenterostomie unausführbar war: zweimal war der Magen in toto carcinomatös infiltrirt, in einem dritten Falle war ein Cardiacarcinom mit einem Pyloruscarcinom combinirt. Es wurde daher jedesmal die oberste Jejunumschlinge aufgesucht, sagittal gelagert, so dass die Peristaltik von oben nach unten verlaufen musste und nun an einer, gegenüber dem Mesenterialansatz gelegenen Stelle des Jejunum nach der bekannten, von Witzel für den Magen angegebenen, Methode eine Fistelbildung vorgenommen.

Zuerst wurden durch 10—12 Seromuscularisnähte zwei parallel stehende Längsfalten (bestehend aus Darmwandung) über ein aufgelegtes Drain (Nélaton 12—16) abgehoben und die Nähte hierauf geknotet; dann wurde an dem distalen (also dem untern) Ende der Darmfaltennähte ein kleines Loch in den Darm geschnitten, durch dasselbe das Drain eingeführt und sofort mittelst einiger Nähte die umliegende Darmwand übernäht. Nun überzeugte man sich, ob das Drain durchgängig war (durch einen aufgesetzten Glasrichter wurde etwas sterilisirtes Wasser eingegossen). Hierauf wurde die Gegend der Fistel durch eine Reihe von Nähten in der Bauchwunde suspendirt, damit nicht etwa durch die Peristaltik eine Lösung der Adhaesionen zwischen der hinteren Fläche der vorderen Bauchwand und Jejunumschlinge stattfinden könnte. — In allen drei Fällen functionirte die Fistel vortrefflich, insofern, als die Nahrung leicht abfloss und der eingeführte Nélaton-Catheter, sobald er mit einer gewöhnlichen Klemme abgeschlossen war, ganz genügte, um das Ausfliessen von Darmsaft vollkommen zu verhüten. Einmal überlebte der Patient den Eingriff 2, ein andermal 5 Wochen, im dritten Falle functionirt die Fistel bestens seit mehr als 11 Monaten. Im Nachfolgenden soll über die 3 Fälle in Kürze berichtet werden:

I. Fall. 38jähr. Frau, bei welcher sich im Laufe des letzten Jahres rasch zunehmende Symptome von Pylorusstenose entwickelt hatten. (Constantes

Erbrechen fester, später auch flüssiger Nahrung einige Zeit nach deren Aufnahme und heftige, auf die Magengegend localisirte Schmerzen.) Da die Pat. immer schwächer wurde und rapid abmagerte, liess sie sich im Mai 1894 in meine Klinik aufnehmen.

Man fand bei der äusserst heruntergekommenen Frau in der Magengegend einen über mannsfaustgrossen, harten, wenig beweglichen Tumor. Der Magen schien nicht ectasirt, wenige Tage der Beobachtung genügten, um die Richtigkeit der aus der Anamnese berichteten Symptome zu constatiren.

Bei der Laparotomie, welche in der Hoffnung unternommen wurde, durch eine Gastroenterostomie Besserung der Stenose zu erzielen, fand sich der Magen nahezu in toto von dem Neoplasma eingenommen, so dass nur in der Gegend der Cardia eine ganz kleine, tumorfreie Stelle von Magenwand zu finden war. Eine Gastroenterostomie erschien unausführbar, wenn man in normaler Magenwand die Fistelbildung ausführen wollte, weshalb an einer 30 Ctm. von der Fixationsstelle der obersten Jejunumschlinge distalwärts gelegene Partie eine Jejunostomie nach der eben angegebenen Methode (Witzel) ausgeführt wurde, was leicht und rasch gelang.

In den folgenden Tagen erfolgte die Ernährung ausschliesslich durch die Fistel, die Nahrung floss vortrefflich ab, es erfolgte kein Rückfluss des Darminhaltes neben dem zugeklebten Nelaton-Catheter.

Trotz reichlichster Nahrungszufuhr erholte sich die Kranke jedoch nicht, 8 Tage nach der Operation waren einige Hautnähte durchgeschnitten, der Marasmus nahm zu, bis 14 Tage nach dem Eingriffe der Exitus erfolgte.

Bei der Section fand sich ein ausgedehntes Pyloruscarcinom; die ganze Magenwand war carcinomatös infiltrirt. Das Peritoneum um die Jejunumschlinge zeigte Erscheinungen von Peritonitis, deren Ausgang nicht ermittelt werden konnte. Die Jejunumschlinge war fest mit der Bauchwand verwachsen, bei Eröffnung des Darmes sah man die Stelle, an welcher der Nelaton-Catheter schräg die Wandung des Jejunum durchsetzte, durch eine Reihe von stark prominenten Querfalten gekennzeichnet. Der Exitus war bei der marantischen Frau auf die Peritonitis zurückzuführen.

II. Fall. 42jähr. Mann, bei welchem sich, ähnlich wie in dem eben erwähnten Falle, nur noch rapider, im Laufe von wenigen Monaten die typischen Symptome einer Pylorusstenose entwickelt und zur hochgradigsten Abmagerung geführt hatten.

In der Magengegend war deutlichst ein voluminöser harter Tumor zu fühlen. Bei der am 9. April 1895 erfolgten Laparotomie erwies sich der Magen so ausgedehnt carcinomatös infiltrirt und reichte diesmal das Carcinom bis so dicht an die Cardia heran, dass eine Gastroenterostomie nicht ausführbar erschien, weshalb in derselben Weise, wie bei dem zuvor beschriebenen Falle, die Jejunostomie (nach Witzel) gemacht wurde.

Der Wundverlauf war reactionslos, die Wunde heilte per primam; die Fistelöffnung entsprach genau der Grösse des eingelegten Nélaton-Catheters, und functionirte vollkommen. Meist floss die Nahrung, welche mit Hilfe eines aufgesetzten Glastrichters eingegossen wurde, leicht ab; stockte jemals der

Abfluss (wenn z. B. geschabtes Fleisch gegeben wurde), so genügte es, unter geringem Drucke etwas Wasser in das Drain zu spritzen.

War an das Ende des Catheters eine Pince angelegt, so regurgitirte selbst bei Hustenstössen kein Darminhalt.

Der Kranke erhielt täglich Bouillon, Milch, 6—8 Eier und feingeriebene rohes Fleisch. Am 18. Tage verliess er das Bett, blieb jedoch marantisch. 3 Wochen nach der Operation verliess er das Spital und ist 2 Wochen später, also 5 Wochen nach der Jejunostomie unter zunehmenden Symptomen von Marasmus gestorben. Die Wunde war bis zuletzt fest geblieben, auch hatte die Fistel stets gut functionirt.

III. Fall. 60jährige Frau, welche 12mal entbunden hatte, war mit Ausnahme ihres Magenleidens, welches im 24. Lebensjahre begonnen haben soll, stets gesund. Dieses Leiden, welches die Patientin auf eine Verkühlung zurückführt, bestand in ab und zu auftretenden Magenschmerzen, welche gepaart mit Erbrechen von sauren Massen einhergingen und meist durch einen Diätfehler veranlasst waren. Im Laufe der letzten drei Jahre verschlimmerte sich das Magenübel: das Erbrechen wurde häufiger und erfolgte meist einige Stunden nach dem Essen; seit einem halben Jahre geschah es unter den heftigsten Schmerzen noch häufiger als zuvor und oft schon 10—15 Minuten nach der Nahrungsaufnahme. Blut war dem Erbrochenen niemals beigemischt. Die Nahrung wurde schliesslich auf geringe Quantitäten von Milch beschränkt. Die Pat. magerte rapide ab und wurde schliesslich so schwach, dass sie sich kaum mehr aufrecht zu erhalten vermochte.

Bei der im Juli 1894 erfolgten Aufnahme der Kranken in die Klinik zeigte sich eine aufs äusserste abgemagerte, marantische und besonders im Gesichte verfallen aussehende Frau. Bei Untersuchung des Abdomens konnte man in der Pylorusgegend einen harten, ziemlich beweglichen Tumor von der Grösse einer kleinen Mandarine fühlen, derselbe war druckempfindlich. Eine Dilatation des Magens konnte nicht gefunden werden.

Beim Einführen eines weichen Magenschlauches (behufs Spülung des Magens) stiess man in der Höhe der Cardia (circa 37 Ctm. hinter der Zahnreihe) auf ein Hinderniss, gleichzeitig bekam die Patientin so heftige Brechbewegungen, dass von einer Fortsetzung der Sondirung Abstand genommen werden musste.

Die Kranke nahm nur Milch in sehr kleiner Menge zu sich.

Die Diagnose lautete auf Pylorus-Stricture, verursacht durch den deutlich fühlbaren Tumor; nur war dabei der eben erwähnte Befund beim Bougiren, sowie das in letzter Zeit häufiger gewordene Erbrechen unmittelbar nach der Nahrungsaufnahme nicht gut erklärbar.

Operation (6. Juli 1894) in Narkose mit Billroth'scher Mischung. Nach Eröffnung des Peritoneums und Freilegen der Pylorus-Gegend, fand sich daselbst ein harter, leicht höckeriger Tumor, von kaum Hühnereigrösse, der leicht am Pylorus abgegrenzt war und sich auch gegen die gesunde Magenwand deutlich abgrenzte. Der Tumor war allseitig frei beweglich, weshalb auch eine Exstirpation desselben durch Resection möglich erschien. Zuvor wurde jedoch

noch die übrige Magenpartie genauer untersucht. Dabei zeigte sich nun die Gegend der Cardia besonders längs der kleinen Curvatur von einem analogen, harten, granulirten Tumor von weisslicher Oberfläche eingenommen, welcher nirgends mit dem oben beschriebenen des Pylorus direkt zusammenhing, wohl aber entsprechend der kleinen Curvatur nur durch eine ca. 4 Ctm. breite Brücke etwas (für das Gefühl) infiltrirter, äusserlich jedoch normal aussehender Magenwand getrennt war.

Es war mithin die Annahme gerechtfertigt, dass es sich hier um einen Tumor cardiae et pylori handelte, welche, wenn auch nicht direct zusammenhängend, doch von derselben Natur (wahrscheinlich Carcinom) schienen.

Natürlich wurde von jeder Resection abgesehen, ja auch eine Gastro-Enterostomie war mit Rücksicht auf den Cardia-Tumor zwecklos. Die einzige zweckmässige Palliativ-Therapie erschien die Jejunostomie; dieselbe wurde auch leicht und rasch (nach Witzel) ausgeführt. Naht der Bauchdecke in 3 Schichten.

Der Wundverlauf war reactionslos, die Wunde heilte prima intentione.

Während der ersten 2 Wochen erhielt die Kranke nur durch den in das Jejunum eingeführten Nelaton-Catheter flüssige Nahrung (Milch, Wein, Eier) und erholte sich dadurch zusehends. Die Magenschmerzen hörten vollkommen auf, ebenso das Erbrechen.

Das Gefühl von Durst und Trockenheit im Munde war während der ersten 2 Wochen durch häufiges Spülen mit kaltem Wasser erfolgreich bekämpft worden.

Erst in der dritten Woche durfte die Pat. etwas Wasser per os zu sich nehmen. In der vierten Woche begann sie halbbrohes Beefsteak auszusaugen. Sie war inzwischen so weit gekräftigt, dass sie umherging und 3 $\frac{1}{2}$ Wochen nach der Operation das Spital verliess.

Die Jejunostomie functionirte vortrefflich. Der eingeführte Nelaton-Catheter (No. 18) verhinderte selbst bei Hustenstössen den Ausfluss von Darminhalt.

Allmählig wurde das durch das Drain gegebene Nahrungs-Quantum vermehrt (auf 10 Eier, mehrere Liter Milch, und ca. 100 Gr. rohes Fleisch [letzteres mittelst Spritze verabreicht] pro die).

Die Kranke hatte zu Hause wieder einen Theil der leichteren Beschäftigung aufgenommen.

5 Monate nach der Operation begann sie nebst Milch auch ab und zu versuchsweise etwas Fleisch per os zu nehmen und konnte zu ihrer angenehmen Ueberraschung dasselbe gut verschlucken, ohne nachher zu brechen oder Magenbeschwerden zu bekommen. Dadurch ermutigt nahm die Pat. immer mehr und mehr Nahrung per os zu sich, so dass in letzterer Zeit die Hauptquantität per os und nur 2—3 Eier täglich durch den Catheter genommen werden.

Als ich die Frau 11 Monate nach der Operation wiederum sah, war sie kräftig und sah viel besser aus, als vor dem Eingriffe. Von 45 Kilo (vor der Operation) hatte sie bis auf 65 Kilo zugenommen. Das Schlucken von selbst fester Nahrung geht anstandlos vor sich, Magenschmerzen und Erbrechen sind

ganz verschwunden. Umgebung der Jejunostomie trocken, kein Eczem, der abgeklemmte Nelaton verhindert jedweden Rückfluss von Darminhalt. Die Untersuchung des Abdomens lässt keinen Tumor mehr in der Pylorus-Gegend finden. Die Bougirung mittelst Magenschlauches gelingt ohne Beschwerde.

Die Kranke bezeichnet sich selbst als vollkommen gesund und behauptet seit 25 Jahren sich niemals eines so langen ungetrübten Wohlbefindens erfreut zu haben.

Der Fall III erscheint in mehrfacher Beziehung interessant:

Zunächst wegen der eigenthümlichen Combination der Magen-erkrankung (Cardia und Pylorus). Ferner wegen der vorzüglichen Besserung der durch diese Tumoren bedingten Stenose nach mehrmonatlicher Ausschaltung von der Berührung mit Speisen, so dass die Stricture hierauf nicht nur wieder schmerzfrei für die Nahrung passirbar war, sondern überhaupt verschwunden zu sein scheint, derart, dass die Jejunostomie kaum mehr gebraucht wird.

Weiter verdient die vortreffliche Function der nach Witzel's Princip gemachten Fistel besonders hervorgehoben zu werden.

Die Natur der Tumoren anlangend, ist zunächst zu betonen, dass mangels eines ausgeschnittenen Stückes eine mikroskopische Untersuchung nicht vorliegt.

Die Anamnese hatte die Annahme Carcinoma pylori, auf der Basis eines alten Ulcus entstanden, wahrscheinlich gemacht, weiter schien es, dass der Tumor an der Cardia erst secundär aufgetreten war.

Der Befund bei der Laparotomie bestärkte in mir die Anschauung, es handle sich um ein Doppel-Carcinom an beiden Magenenden. Merkwürdig bleibt dabei das Schwinden des fühlbaren Tumors! Aehnliches (Schwinden der Stenosen-Symptome) wurde schon wiederholt (z. B. Lauenstein, Kocher) nach Gastrostomie wegen Cardia-Carcinom beobachtet. Hält das Wohlbefinden weiter an, so ist wohl die Ueberlegung erlaubt, die Jejunostomie (deren Beschwerden allerdings bloss darin bestehen, dass die Pat. eine Bauchbinde tragen muss, damit der mit einer Klemme verschlossene Nelaton-Catheter nicht herausfällt) durch einen weiteren Eingriff zu verschliessen.

Der Eingriff bestände in einer Laparotomie und Resection des mit der hinteren Fläche der vorderen Bauchwand verwachsenen Jejunums, er wäre also nicht complicirter als die Radical-Operation des Anus praeternaturalis.

Ich habe bei einer Pat., bei welcher im Sommer 1893 wegen Symptomen von acutem Darmverschlusse (Ileus) erst der Anus praeternaturalis in der Flex. sigmoidea und, da dieser Eingriff erfolglos schien, am folgenden Tage der Anus praeternaturalis am untersten Ileum (in der Coecalgegend) mit Erfolg gemacht worden war, im October 1893 (also nach 3 Monaten) in einer Sitzung beide Darmfisteln reseziert:

Nachdem die Pat. gründlich entleert worden war und mehrere Tage hindurch gefastet hatte, machte ich in der Medianlinie eine Laparotomie und überzeugte mich, dass weder ein Tumor, noch peritoneale Stränge (Adhaesionen) vorhanden waren. Es wurde der Medianschnitt wiederum sorgfältig in 3 Etagen vernäht. Nunmehr wurde die Kothfistelöffnung in der rechten Seite umschnitten und eine etwa 8 Ctm. lange Dünndarmschlinge behufs Radical-Operation der Fistel reseziert. Versenkung der Darmnaht, exacte Naht der Bauchdecken in 3 Schichten. Mittelst einer dritten Laparotomie wurde auch die in der linken Inguinalgegend gelegene Kothfistel umschnitten, die Flexur freigelegt und die Fistelöffnung durch eine Keilresection aus der Wand der Flexur entfernt. Auch diese Wunde wurde sorgfältig genäht. Alle drei Laparotomie-Wunden heilten prima intentione und ist Patientin dauernd genesen geblieben.

Nach dem Gesagten kann für Fälle, in welchen die Gastro-Enterostomie nicht ausführbar ist (Carcinome des ganzen Magens, Carcinom des Pylorus und der Cardia) ebenso wie für Fälle von Oesophagus-Carcinom oder schweren Magenverbrennungen, in welchen der Magen zu klein ist, um eine Gastrostomie anzulegen (Hahn), die Jejunostomie empfohlen werden.

Wenn auch sehr schwache und durch das Carcinom auf's äusserste heruntergekommene Patienten, wie dies die Fälle von Maydl, Albert und 2 meiner Fälle zeigen, falls überhaupt der Eingriff gut vertragen wird, denselben nur kurze Zeit überleben, so kann in anderen Fällen der Pat. wesentlich gekräftigt werden, ja durch die Ruhe die Stricture wieder passirbar werden (Hahn, mein Fall III).

Betreffs Technik möchte ich die nach Witzel's Princip ausgeführte Jejunostomie (seitliche Fistelbildung) wegen Leichtigkeit der Ausführung und vorzüglicher Continenz den anderen Methoden vorziehen.

Fig. 3.

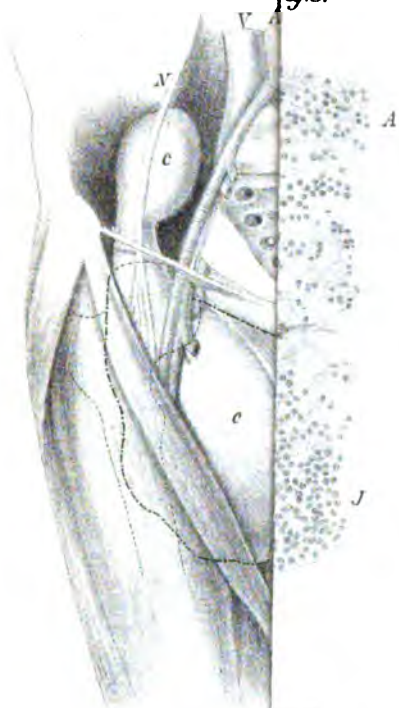


Fig. 2.

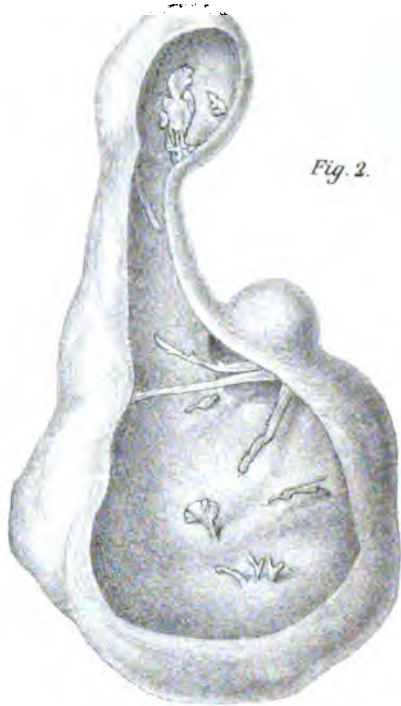
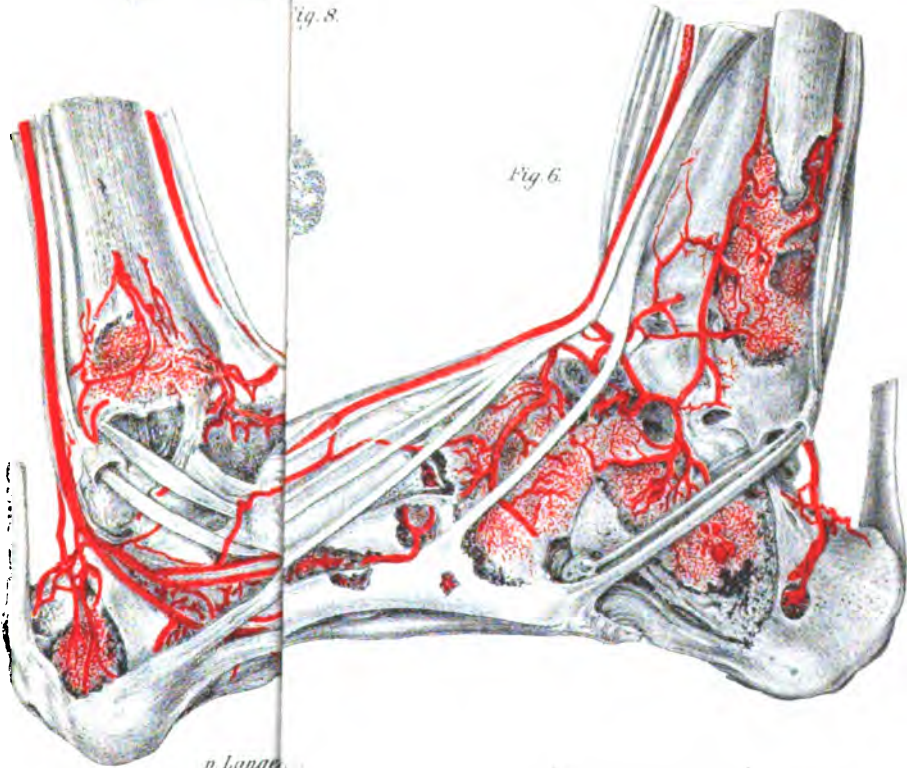


Fig. 8.



o Lange




Fig. 4.

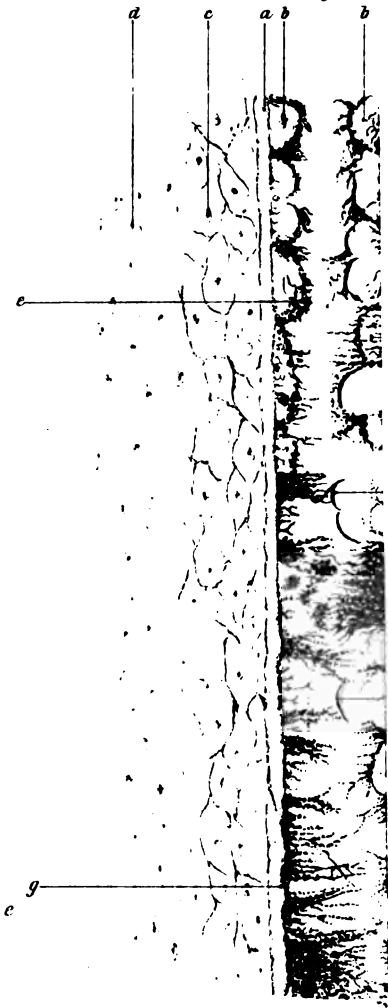


Fig. 7.






Fig 2

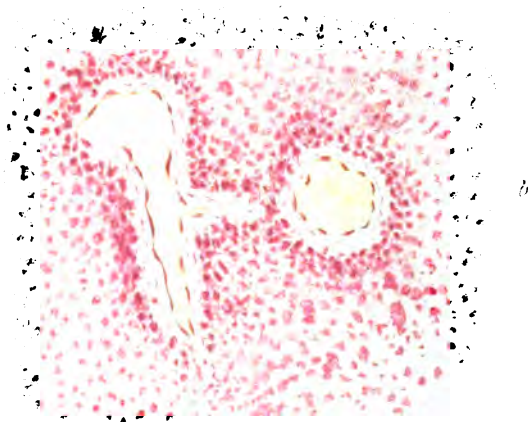
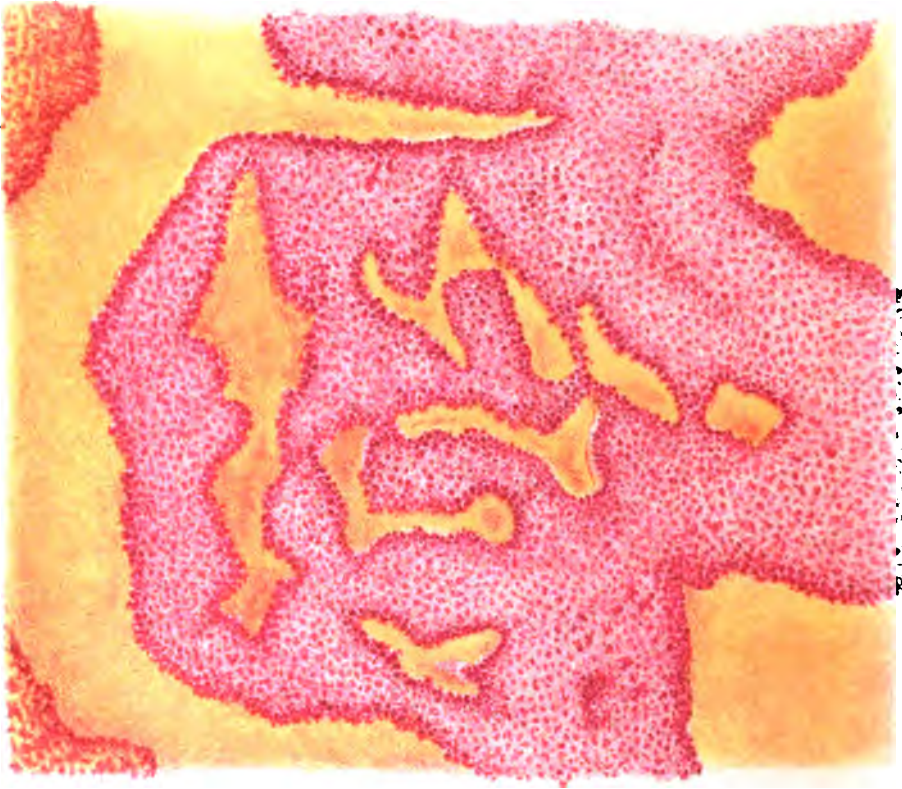
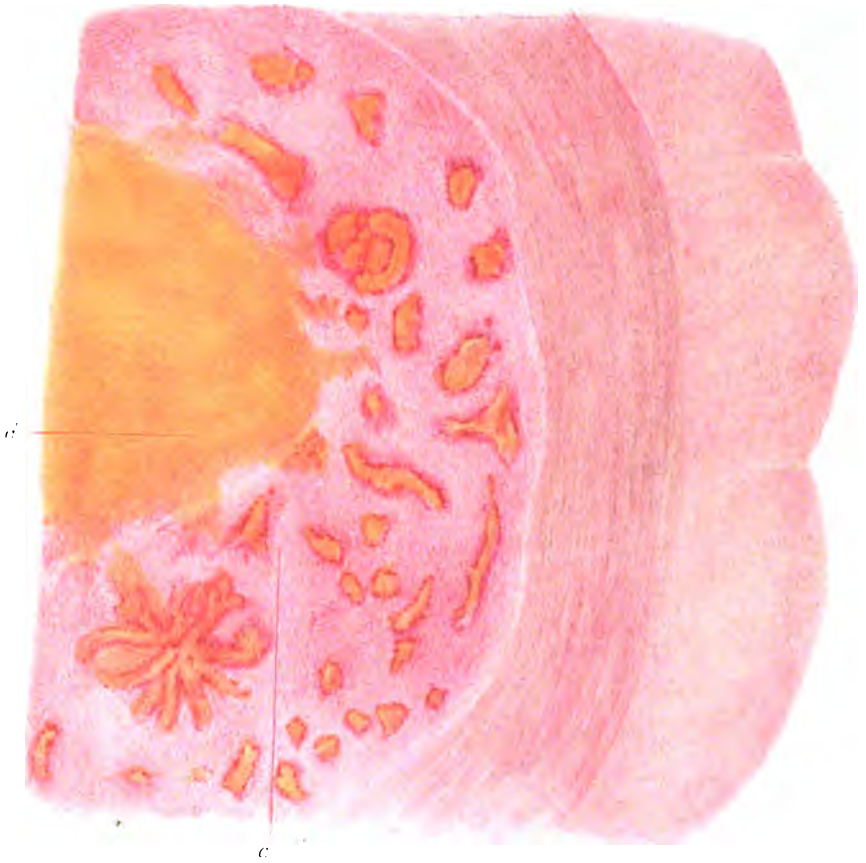


Fig. 1





Die Verlagsbuchhandlung des **Archivs für klinische Chirurgie** erlaubt sich für die Leser dieses vielverbreiteten Journals das Portrait seines seit Beginn die Redaction führenden Mit-Begründers des Geheimen Medicinal-Rathes und Professor

DR. ERNST GURLT

bei Gelegenheit seines am 13. September 1895 stattfindenden 70sten Geburtstages diesem Bande beizufügen.

Berlin.

August Hirschwald,
Verlagshandlung.






Verlag v. Aug. Hirschwald, Berlin.

Meisenbach, Ritzarth & Co., Berlin, grav.

Stier



Alphabetisches

Namen- und Sach-Register

für

Band XLI bis L

des

Archivs für klinische Chirurgie

(1891—1895)

b e a r b e i t e t

von

E. Gurlt.

I. Namen-Register.

Die römischen Zahlen zeigen den Band, die arabischen die Seitenzahl an.

A.

- Albers (Berlin), XLVIII. 287.
Alexandrow, L. P. (Moskau), XLI. 877.
Alsberg, A. (Hamburg), XLIV. 458.
Anders, Ernst (St. Petersburg), XLV. 489.
Aplavin, M. A. (Kasan), XLI. 324.
- Bidder, Alfred (Berlin), XLIII. (T). 28.
Bier, August (Kiel), XLIII. (T). 121; XLVI. 90; XLVIII. 306; XLIX. 739; L. 356.
Bierfreund, Max (Königsberg), XLI. 1.
Bittner, Wilhelm (Prag) XLIX. 803.
Blagowestschensky, N. (St. Petersburg), XLV. 763.
Bogdanik (Biala, Galizien), XLVIII. 847.
Borck (Rostock), XLVI. 363, 369.
Brackel, A. von (Dorpat, Jurjew), L. 535.
Braem, Curt (Breslau), XLIX. 873.
Bramann, von (Halle a. S.), XLV. 365; XLVI. 626.
Braun, Heinr. (Königsberg i. Pr.), XLII. 10; XLIII. 164; XLIII. (T). 185; XLV. 186, 350, 361.
Braun, Heinrich (Leipzig), XLIII. 196.
Brieger, A. (Breslau), XLV. 892.
Brunner, Conrad (Zürich), XLII. 557.
Bruns, Paul (Tübingen), XLII. 581. 590; XLIV. 369; XLVIII. 213.
Buday, Koloman (Budapest), XLIX. 101.
Büdinger, Konrad (Wien), XLVII. 121; XLVIII. 639.
Büngner, O. von (Marburg, Hanau), XLI. 174; XLII. 772, 788; XLIV. 751; L. 800.

B.

- Bähr, Ferd., XLVIII. 908.
Baltzer, M. (Rostock), XLIV. 717.
Barcz, Roman von (Lemberg), XLII. 493, 523; XLIV. 513, 580; XLVI. 347.
Bardeleben, Adolf von (Berlin), XLVIII. 275; L. 551.
Bardenheuer, (Köln), XLI. 553, 561; XLII. 362; XLIII. (T). 32; XLIV. 604.
Bardenheuer, Franz (Marburg, Berlin, Bochum), XLI. 887.
Barth, Arthur (Marburg), XLII. 758; XLV. 1; XLVI. 409, 418; XLVIII. 466.
Bassini, E. (Padua), XLVII. 1.
Bayer, Carl (Prag), XLIX. 637.
Becker, Ernst (Göttingen), XLVII. (K). 52.
Bergmann, E. von (Berlin), XLIII. 1; XLIII. (T). 1; XLV. 664; XLVI. 393; L. 306.
Bessel Hagen, Fritz (Heidelberg, Worms), XLI. 420, 505, 749, 969.

Burckhardt, H. von (Stuttgart),
XLIII. (T). 439.

Busch, J. P. zum (London), XLIX.
451.

C.

Ceci, Antonio (Genua), XLI. 627.
Ciechowski, A. (Warschau), XLVIII.
136.

Cleves-Symmes, H., XLIV. 135.
Cramer, F. (Wiesbaden), XLIV. 855.
Cramer, Karl (Köln), XLVIII. 563.
Credé (Dresden), XLIII. (T). 175.
195; XLVIII. 509.

Curtius (Jessnitz, Anhalt), XLV. 194.
Czerny, V. (Heidelberg), L. 544.

D.

Domke (Berlin), L. 177.
Dreyzehner (Dresden), L. 261.
Drobnik (Posen), XLV. 343.

E.

Eiselsberg, A. Freih. von (Utrecht),
XLVI. 430; XLVIII. 489; XLIX.
207; L. 845, 919.
Enderlen (München), XLVI. 563.
Escher, Th. (Triest), XLIII. 55.
Esmarch, Friedrich von (Kiel),
L. 646.

F.

Fabricius, Joseph (Wien), XLVII. 68.
Facklam, Friedr. Carl (Halle a. S.),
XLV. 714.
Feurer, G. (St. Gallen), XLVI. 35.
Fischer, Fritz (Strassburg i. E.),
L. 562.
Flach, Arthur (Bern), XLIV. 876.
Föderl, Oscar (Wien), XLIX. 530.
Fraenkel, Alexander, L. 407.
Fraenkel, Eugen (Hamburg), XLIV.
95.
Franke, Felix (Braunschweig), XLIX.
487.
Friedrich, P. L. (Leipzig), L. 709.
Funke (Wien), L. 462.

G.

Geissler (Berlin), XLV. 704; XLVI.
655.

Ghillini, Cesare (Bologna), XLVI.
844.

Gies (Rostock), XLVII. (K.) 123.
Gleich, Alfred (Wien), XLVI. 358.
Gluck, Th. (Berlin), XLI. 187, 747.
Graf (Meiningen), L. 144.
Graser, Ernst (Erlangen), XLI. 278;
L. 887, 901.

Grawitz, Paul (Greifswald), XLIV.
502.
Greiffenhagen, W. (Reval), XLVIII.
932.

Grimm, F. (Berlin), XLVIII. 478, 483.
Grisson, H. (Hamburg), XLIX. 252.
Güterbock, Paul (Berlin), XLIV.
756; XLV. 912.

Gurlt, E. (Berlin), XLII. 282; XLV.
55; XLVI. 139; XLVIII. 223.

Gussenbauer, Carl (Prag, Wien),
XLIII. (T). 322.

H.

Haase (Berlin), XLIV. 420.
Haasler (Halle a. S.), XLV. 201; L. 75.
Haberern, Jonathan Paul (Buda-
pest), XLIII. 352.
Hacker, V. Ritter von (Wien), XLV.
605.

Haeckel, Heinrich (Jena), XLVII.
(K.) 274; XLVIII. 607.

Hajek, M. (Wien), XLII. 46.
Hartmann, Arthur (Berlin), XLV
149; XLVI. 285.

Hartmann (Rostock), XLV. 572.
Haug, Rud. (München), XLIII. (T).
235.

Heidenbain, L. (Greifswald), XLVIII.
372, 390.

Heinleth, C. von (Hamburg), XLVI.
298.

Helferich (Greifswald), XLI. 337,
346, 357; XLIII. (T). 208; XLVI.
445; XLVIII. 864, 871, 875, 879.

- Helly, Carl von (Graz), XLI. 685.
 Henle, A. (Breslau), XLIX. 835, 852.
 Hensel, Georg (Jena), XLVII. (K). 358.
 Herhold (Berlin), XLVIII. 901.
 Herzfeld, J. (Berlin), XLVII. 146.
 Heusner, L. (Barmen), XLII. 709; XLIII. (T). 91; XLIV. 842; XLVIII; 683; L. 636.
 Hildebrand, O. (Göttingen), XLVI. 200; XLVII. (K). 225; XLVIII. 343; XLIX. 167.
 Hirsch, V. (Berlin), XLIX. 888.
 Hirschberg, Karl (Zwickau), XLI. 866.
 Hirschberg, M. (Frankfurt a. M.), XLVI. 183.
 Hitzig, Theodor (Zürich), XLVII. 464.
 Hoeflman (Königsberg i. Pr.), XLII. 575.
 Hoffmann, Arthur (Darmstadt), XLVIII. 93.

I. J.

- Jacobson, Alexander (St. Petersburg), XLIII. (T). 371.
 Jakowski (Warschau), XLVIII. 136.
 Jassinowsky, Alexander (Odessa), XLII. 816.
 Jeremitsch, Theod. (Moskau), XLIX. 793.
 Ihle, Otto (Dresden), XLVIII. 811.
 Joachimsthal, G. (Berlin), XLIX. 460; L. 495.
 Jordan, Max (Heidelberg), XLII. 325.
 Israel, James (Berlin), XLVII. 302.
 Israel, O. (Berlin), XLIII. 221.

K.

- Kaarsberg, J. (Kopenhagen), XLVIII. 519.
 Kader, Bronislaw (Dorpat, Breslau), XLII. 851.
 Kammerer, F. (New York), XLIII. (T). 279.

- Karewski (Berlin), XLII. 885; XLIX. 688.
 Karg (Leipzig, Zwickau), XLI. 101.
 Karpinski, St. (Krakau), XLV. 642.
 Kehr, Hans (Halberstadt), XLVIII. 619.
 Kionka, H. (Breslau), L. 339.
 Klemm, Paul (Riga), XLI. 902; XLVI. 862; XLVIII. 792.
 Kocher (Bern), XLII. 542; L. 170.
 Kölliker, Th. (Leipzig), XLII. 925; XLIX. 734.
 Koenig, Franz (Göttingen), XLIV. 592; L. 417.
 Koenig, F. jun. (Berlin), XLVIII. 164.
 Koerte, W. (Berlin), XLIV. 612; XLVI. 230; XLVIII. 721, 753.
 Korsch (Berlin), XLVIII. 282.
 Kramer, W. (Gr. Glogau), XLVII. (K). 94; L. 188.
 Kraske, P. (Freiburg i. B.), XLI. 381.
 Krause, Fedor (Halle a. S., Altona), XLI. 113; XLIV. 821; XLVI. 177; L. 469.
 Krönlein, R. U. (Zürich), XLIII. (T). 13.
 Krogus, Ali (Helsingfors), L. 275.
 Kümmell, Hermann (Hamburg), XLIII. (T). 466; XLVI. 310; L. 452.
 Küster, E. (Marburg), XLII, 858; XLIII. 216; XLIII. (T). 221; XLIV. 850; XLVI. 215; XLVIII. 753, 779, 787; L. 676.
 Kummer, Ernst (Genf), XLII. 534.

L.

- Landerer, A. (Leipzig, Stuttgart), XLII. 879, 882.
 Landow (Wiesbaden), XLVII. (K). 376.
 Lange, F. (Rostock), XLVI. 634, 705.
 Lange, Victor (Kopenhagen), XLVII. 33.
 Langer, Fritz (Wien), XLVI. 899.
 Lanz, Otto (Bern), XLIV. 1, 876; XLVI. 97.

Laucenstein, Carl (Hamburg), XLI.
246; XLIII. (T). 203; XLV. 121;
XLVIII. 552, 557; L. 323.
Ledderhose (Strassburg), XLVIII.
853.
Lehmann, Rich. (Dresden), XLIX.
903.
Leser (Halle a. S.), XLVIII. 690, 693.
Leuw, Carl (Glarus), XLVI. 40.
Lewin, L. (Berlin), XLIII. (T). 221,
228.
Lexer, E. (Berlin), XLVIII. 181, 201;
L. 1.
Lipps, H. (Willich), XLVI. 1.
Loewenstein, L. (Trier), XLIX. 541.
Loewenthal, Carl (Rothenberg ob
der Tauber), XLIX. 1, 267.
Lukowicz, J. von (Konitz), XLII.
491.

M.

Madelung (Rostock, Strassburg), XLI.
251.
Martin, E. (Breslau), XLV. 880.
Matlakowski, W. (Warschau), XLII.
380.
Messner (Wiesbaden, München), XLII.
578; XLVI. 289, 292.
Middeldorpf, K. (Hanau), XLVIII.
502.
Mikulicz, Joh. (Breslau), XLIX. 368;
L. 660.
Mühsam, R. (Berlin), XLVI. 677.
Müller, Kurt (Halle a. S.), L. 601.
Müller, W. (Aachen), XLVII. (K). 1.
Muscatello, G. (Turin), XLVII. 162.

N.

Narath, Albert (Wien), L. 763, 794.
Nasse, D. (Berlin), XLIII. 40; XLIV.
233; XLV. 685, 700; XLVIII. 885;
XLIX. 767.
Nebel, Hermann (Frankfurt a. M.),
XLIV. 58.
Neuber, G. (Kiel), XLIV. 438; XLVI.
323; XLIX. 235.

Neugebauer, Friedrich (Graz),
XLVIII. 127.
Neumann (Halle a. S.), XLVI. 272.
Niché, Alfons (Breslau), XLIX. 259.
Nissen, Franz (Halle a. S.), XLV.
204.

O.

Obalinski, Alfred (Krakau), XLIII.
448; XLVIII. 1.
Oscar-Kraus (Karlsbad), XLIV. 410.

P.

Pagel, Leop. Jul. (Berlin), XLI.
122, 467, 705, 917; XLII. 172, 426,
645, 895; XLIV. 227.
Perman, E. S. (Stockholm), XLIX.
657.
Petersen, Ferd. (Kiel), XLII. 797;
XLVIII. 708; L. 626, 632.
Petzholdt (Gröditz bei Riesa in
Sachsen), XLIX. 343.
Pfister, Edwin (Cairo), XLIX. 697.
Philip, Paul (Berlin), XLV. 114.
Poppert (Giessen), XLIV. 52.
Postnikow, P. J. (Moskau), XLIX.
675.
Poulsen, Kr. (Kopenhagen), XLII.
593.

Q.

Quervain, Fritz de (Bern), XLVI.
797.

R.

Ransohoff, Joseph (Cincinnati), XLII.
229.
Rasumowsky, W. J. (Kasan), XLVIII.
442; L. 747.
Reger, Ernst (Hannover), XLIV. 463;
XLVIII. 585.
Regnier, Eduard (Graz), XLI. 677;
XLIII. 378.
Rehn, L. (Frankfurt a. M.), XLI. 317;
XLII. 812; XLIII. (T). 298; L. 588.
Reichel, Paul (Würzburg), XLII.
236; XLIII. (T). 156; XLIV. 430;
XLVI. 740; XLIX. 564; L. 430.

- Reinbach, G. (Breslau), XLVI. 486.
 Ricker, Gustav (Zürich), L. 573.
 Riedel (Jena), XLI. 362, 374, 376;
 XLVII. (K). 153, 216.
 Rincheval (Köln), XLVIII. 802; L.
 687.
 Rindfleisch, Walter (Berlin), XLVI.
 600.
 Rosanoff, W. W. (Moskau), XLIX.
 918.
 Rose, Edmund (Berlin), L. 379, 397.
 Rosenbaum, Alfred (Berlin), XLIX.
 773.
 Rosenberger, J. A. (Würzburg),
 XLII. 753.
 Roth (Berlin), XLII. 1.
 Rotter, J. (Berlin), XLVIII. 575.
 Rovsing, Thorkild (Kopenhagen),
 XLIX. 407.
 Rydygier, L. (Krakau), XLI. 249;
 XLII. 767; L. 880.

S.

- Sachs, Willy (Mühlhausen i. E.),
 XLIII. 429; XLV. 774; XLVI. 239;
 L. 16.
 Salzer, Fritz (Utrecht), XLIII. 101.
 Samson, C. von (Walk. Livland)
 XLIV. 146, 386.
 Samter, E. O. (Königsberg i. Pr.), XLI.
 829, 842; XLIII. 257; XLV. 335.
 Sasse, F. (Berlin), XLVIII. 593.
 Sauer, C. (Berlin), XLIII. 74.
 Schalita, S. G. (Kiew). XLIX. 629.
 Schede, Max (Hamburg), XLIII. (T).
 338, 346, 351; XLVI. 483; L. 835.
 Schellenberg, Leopold (Breslau).
 XLIX. 387.
 Schimmelbusch, C. (Berlin), XLII.
 123; XLIV. 102, 117; XLVI. 677,
 L. 467, 739.
 Schlange, H. (Berlin, Hannover),
 XLIII. 31; XLIV. 863; XLV. 674;
 XLVI. 387, 390.
 Schmaus, Hans (München), XLII. 112.
 Schmid, Hans (Stettin), XLII. 842.
 Schmidt, Meinhard (Cuxhaven),
 XLI. 292; XLIV. 806, 809; XLV.
 586; XLVI. 855.
 Schmidt (Dresden), XLIX. 736.
 Schmitt, Adolf (München), XLV. 401.
 Schönborn (Würzburg), XLII. 808.
 Schrank, W. (Wiesbaden), XLVI. 724.
 Schröter, P. (Pabianice, Polen),
 XLVI. 809, 912; L. 706.
 Schuchardt, Bernhard (Gotha),
 XLI. 64.
 Schuchardt, Karl (Stettin), XLIII.
 (T). 255; XLIV. 448; L. 615.
 Schüller, Max (Berlin), XLV. 153.
 Schüssler, Ferdinand (Wien),
 XLIII. 403.
 Schultén, M. W. af (Helsingfors),
 XLVIII. 917
 Schultze, F. (Duisburg), XLVII. (K).
 327.
 Schulze-Berge (Oberhausen), XLVI.
 195.
 Shaffer, Newton M. (New York)
 XLII. 94.
 Sick, C. (Hamburg), XLIII. (T). 387.
 Sior, Ludwig (Darmstadt), XLVIII.
 894.
 Sonnenburg (Berlin), XLVIII. 857.
 Sprengel (Dresden), XLII. 545, 550.
 Ssalitschew, E. G. (Tomsk), XLVIII.
 452.
 Staffel, E. (Chemnitz), XLVIII. 634:
 L. 913.
 Steiner, Fritz (Graz), XLV. 622.
 Steiner, Rudolf (Graz), XLVIII. 101.
 Steinthal (Stuttgart), XLVI. 275.
 Stubenrauch, L. von (München),
 XLVII. 26.

T.

- Tauber, A. L. (Warschau). XLI. 641.
 Thausing, Heinrich (Wien), XLVI.
 243.
 Thilo, Otto (Riga) XLIX. 925, 928.
 Thomas, M. (M. Gladbach), XLVII.
 (K). 340.

Thomson, H. (Dorpat) XLI. 410.
 Tietze, Alexander (Breslau), XLV.
 227, 326; XLIX. 111, 265, 397.
 Tillmanns, H. (Leipzig), L. 507.
 Trendelenburg, F. (Bonn, Leipzig),
 XI.III. (T). 394.
 Trzebicky, Rudolf (Krakau), XLI.
 850; XLV. 642; XLVIII. 54.

U.

Urban (Leipzig), XLIV. 833.

V.

Veit, W. (Berlin), L. 130.
 Viertel, F. (Breslau), XLIII. 476.

W.

Wachholz, Leo (Krakau), XLIII. 456.
 Wagner, R. (Berlin), XLIV. 303.
 Walzberg, Theodor (Minden i. W.),
 XLVII. (K). 40.

Wangemann, Paul (Aachen), XLV.
 258.
 Wette, Theodor (Jena), XLIV. 652,
 765; XLVII. (K). 343.
 Willemer, W. (Ludwigslust), XLVII.
 (K). 304.
 Wolff, E. (Tilsit), XLI. 824.
 Wolff, Julius (Berlin), XLII. 302;
 XLV. 237; XLVIII. 821.

Z.

Zabludowski (Berlin), XLI, 305.
 Zeller (Berlin), XLI. 240.
 Ziegler, Paul (München), XLIII. (T.)
 107.
 Ziemacki, Joseph von (Poltawa),
 XLII. 717.
 Zoega-Manteuffel, W. von, XLI.
 565; XLII. 569; XLV. 221.

II. Sach-Register.

Die römischen Zahlen zeigen den Band, die arabischen die Seitenzahl an.

A.

Abscess, subphrenischer A., L. 16.
Adenom, Casuistik, XLIX. 267; — interacinöses A. der Schilddrüse, XLVII. 492; — proliferirendes Cysto-A. derselben, 494; — A. der Mamma, XLVII. (K), 289; — s. a. Brustdrüse, Cystadenom, Fibroadenom, Parotis.
Aether, über Chloroform u. A.; — A.-Narkose, Experimentaluntersuchung, L. 339.
Aetherisirung, s. Narkotisirung.
After, angeborene Atresie des A., XLV. 489; — künstlicher A. von ungewöhnlich langer Dauer, XLVIII. 136; — widernatürlicher A., s. a. Blinddarm, Darmcanal.
Aktinomykose, Beitrag zur Lehre von der A., XLIII. 257; — Prognose der A., XLIV. 863.
Amöben, Fund von A. bei Leberabscess, Dysenterie u. s. w., XLIII. 40.
Amputation, zur Technik der A. grosser Gliedmaassen, XLVIII. 509; — A. des Unterschenkels, plastische Bildung tragfähiger Stümpfe, XLVI. 90; L. 356.
Anaesthesirung, künstliche, s. Narkotisirung.
Aneurysma, Total-Exstirpation des A. popliteum, XLIV. 809; arteriell-venöses A., XLI. 824.
Angioendotheliom, pulsirendes A. des Fusses, L. 794.

Angiom, Casuistik, XLIX. 24, 283; — elektrolytische Behandlung des A., XLVIII. 519; — s. a. Brustdrüse.
Ankylose, s. Kiefergelenk, Kniegelenk.
Antiseptik, s. Asepsis, Desinfection, Verband, Wunden.
Arm, Krebs am A., XLIX. 89; — Sarkome am A., XLIX. 321.
Arterien, ungewöhnlicher Fall von Verletzung der Art. femoralis, XLIX. 736; — chirurg. Anatomie der Art. meningea media, XLVIII. 101; — Ruptur der Art. mening. med. ohne Fractur, Ligatur der Carotis, XLII. 229; — s. a. Arteriosklerose, Ligatur, Thrombose.
Arteriosklerose und Rheumatismus an den unteren Extremitäten, XLV. 221.
Arthrectomie, s. Arthritis deformans.
Arthritis deformans, Operat. Behandlung, XLVII. (K), 1.
Ascites, s. Bauchhöhle.
Asepsis und künstliche Blutlexa, XLVI. 323; — s. a. Desinfection, Wunden.
Atherom der Mamma, XLVII. (K), 299; — s. a. Haut.
Augenlider, Krebs der, XLIX. 73.
Auricula, s. Ohrmuschel.

B.

Bacillus pyocyaneus bei der Symbiose mit anderen Mikroorganismen, XLVI. 677.
Bakterien, Heilversuche mit B.-Giften

- bei inoperablen Neubildungen, I. 709;
— s. a. Darm, Darmcanal.
- Basedow'sche Krankheit**, Abhängigkeit der B. vom Kropfe, XLIV. 652, 765;
— chirurgische Behandlung der B., XLIV. 785.
- Bauch**, Contusionen des B., XLVIII. (K), 156; — Sarkome des B., XLIX. 312.
- Bauchfell**, s. Peritonitis.
- Bauchhöhle**, Adhäsiventzündungen in der B., XLVII. (K), 153; — Aktinomykose der B., XLIII. 295; — Paracentese der B., Wahl der Einstichstelle, XLI. 850; — Sarkome der B., XLIX. 312; — s. a. Kolik, Netz.
- Becken**, Nekrose des B., XLIII. (T), 135; — Behandlung der acetabulbärostitischen Abscesse des B., XLVI. 855; — Sarkome des B., XLIX. 315; — Exstirpation eines Enchondroms des B. mit partieller Resection des Darmbeins, L. 177; — Resection der Artic. sacro-iliaca, XLVIII. 562; — s. a. Osteomyelitis.
- Bein**, Sarkome am B., XLIX. 328; — Krebs am B., XLIX. 92.
- Blase**, Entstehung der Missbildungen der B. und Harnröhre, XLVI. 740; — Fissura vesicae superior, XLIII. (T), 185; — Ectopie der B. und Epispadie, Heilung, XLII. 575; — Operationen bei angeborener B.- und Harnröhren-Spalte, XLIII. (T), 394; — Zerreißung der B., XLIII. 31; — nicht-traumatische Perforation der B., XLIV. 303; — Zur Casuistik der Blasenhalssklappen, XLIV. 52; — exquisite Divertikel-B., XLVIII. 875; — Operationen an Prostata und B., XLII. 858; — Geschwülste der B. bei Fuchsin-Arbeitern, L. 588; — Steine der B., XLIV. 304; — Geschwüre, Fremdkörper in der B., XLIV. 332; — Naht der B. nach Sectio alta, neue Methode, XLI. 410; XLVIII. 442; — s. a. Epispadie, Steinschnitt.
- Blasen-Scheidenflistel**, Verschluss einer grossen B. durch Transplantation der Blasenwand, XLII. 362.
- Blei**, B.-Vergiftung durch eine im Knochen steckende Kugel, XLIII. (T), 221.
- Blinddarm**, chronische Erkrankungen des B., Therapie, XLIII. 101; — Exstirpation des B. wegen Tuberculose, XLIII. 429; — s. a. Perityphlitis, Wurmfortsatz.
- Blut**, Wiederersatz von B.-Verlusten, XLI. 1.
- Blutleere**, künstliche B. und Asepsis, XLVI. 323.
- Blutungen**, aussergewöhnlich starke B. bei subcutanen Fracturen, XLVII. 72.
- Bromaethyl** in der Chirurgie, XLII. 717; — s. a. Narkotisirung.
- Bruch**, s. Hernie.
- Brust**, Sarkome der Brustwand, XLIX. 304; — Durchbruch kalter tuberculöser Abscesse der B. in die Lunge, XLVI. 292; — s. a. Thoracometer.
- Brustbein**, s. Schilddrüse.
- Brustdrüse**, Hypertrophie der weiblichen B., XLIII. 403; Beiträge zur Kenntniss der Geschwülste der B., XLVII. (K), 274; — Sarkom der B., XLIX. 309; — Carcinom der B., Casuistik, XLIX. 30; — psammöses Carcinom der weiblichen B., XLVIII. 127; — Krebs der B. bei Männern, XLIX. 59; — männliche B., Neubildungen, XLI. 64; — plastischer Ersatz der B. durch ein Lipom, L. 549; — s. a. Mamma, Nipple, Polymastie.
- Brusthöhle**, Aktinomykose der B., XLIII. 274; — Sarkom der B., XLIX. 308.
- Brustwarze**, s. Nipple.

C.

- Callus**, Tumoren des C., XLIII. 352.
- Catgut-Infektion** bei trockener Wund-

- behandlung, XLI. 902; XLII. 557;
 — zur Frage der C.-Eiterung, L. 323.
- Carcinom**, Aetiologie, Heredität und
 endemisches Auftreten, L. 144; —
 Aetiologie und Histogenese des C.,
 L. 507; — Uebertragbarkeit des C.,
 XLVI. 655; — Casuistik des C.,
 XLIX. 30; — s. a. Blinddarm, Brust-
 drüse, Gebärmutter, Geschwülste,
 Harnorgane, Haut, Knochen, Lippen,
 Mamma, Mastdarm, Prostata, Schädel,
 Schilddrüse, Zunge.
- Cauda equina**, s. Rückenmark.
- Chinesen**, Heilgymnastik und Massage
 bei den C., XLIV. 58.
- Chloroform**, über C.- und Aether-Nar-
 kose, Experimental-Untersuchung, L.
 339; — Bemerkungen über die C.-
 Narkose, XLIII. 456; — Lähmungen
 nach C.-Narkose, XLVII. 121; —
 s. a. Narkotisirung.
- Choledochotomie**, Fall von C., XLIII.
 216; — s. a. Gallenblase, Gallenstein.
- Chondrom**, Casuistik, XLIX. 22, 276.
- Coecum**, s. Blinddarm, Wurmfortsatz.
- Coellectomia postica**, L. 379.
- Corset**, Rundstäbe als C.-Stützen, XLIX.
 928.
- Coxitis**, Ausgänge der tuberculösen C.
 bei conservativ. Behandlung, XLVIII.
 213; — operative Behandlung der C.,
 L. 687; — s. a. Hüftgelenk.
- Cystadenom**, s. Mamma.
- Cyste**, traumatische C. im N. ulnaris,
 XLIX. 451; — s. a. Ductus thyreo-
 glossus, Gehirn, Hals, Knochen, Niere,
 Steissgegend.
- Cystom**, multiloculäres C. der Kiefer,
 XLVII (K). 52; — s. a. Brustdrüse.
- Cystosarcoma phylloides** der Mamma,
 XLVII (K). 294.
- D.**
- Darm**, Darmeanal, Länge des D. XLIV.
 397; — zur Anatomie der Ileocoec-
 calklappe, XLIV. 410; — Einiges
 über die Flexura sigmoidea, XLIV.
 146, 386; — chemisch-bacteriolog.
 Untersuchungen über den Inhalt des
 Dünndarms, XLVII. 136; — Drüsen-
 wucherungen der Schleimhaut des D.,
 XLI. 887; — primäre Sarcome des
 Dünndarms, XLIV. 717; — Klini-
 sches Experimentelles über D.-In-
 carceration, XLIX. 111; — acute
 Darmwandeinklemmung, XLVIII. 894;
 — localer Meteorismus bei Occlusion
 des D., XLII. 851; — Behandlung
 des acuten Verschlusses des D.,
 XLIII (T). 298; — Axendrehung der
 Flexura sigmoidea, operat. Behand-
 lung, XLIII. 164; — Laparotomie
 bei innerem Darmverschluss, XLVIII.
 1; — Experimente über submucöse
 Resection von D. und Magen, XLII.
 534; — die Grenzen der Zulässig-
 keit der Dünndarmresection, XLVIII,
 54; — Resectionen des D., XLII,
 493, XLVI. 285; — D.-Resection
 wegen Tuberculose, Implantation
 des Ilium in das Colon u. s. w.,
 XLVIII. 715; — circuläre D.-Naht,
 XLIX. 739; — Experimente über
 die Heilung des D. nach Resection
 durch die Czerny-Lembert'sche
 Naht, XLVI. 600; — osteoplast.
 Resection des Darmes bei hoch-
 sitzendem Mastdarm-Carcinom, XLIV.
 674; — Bildung einer seitlichen
 Enteroanastomosis mittelst Kartoffel-
 platten, L. 746; — Werth der Entero-
 anastomosis mittelst der Plätt-
 chennaht nach Senn, XLIV. 513,
 580; — s. a. Blinddarm, Dick-
 darm, Ductus omphalo-mesenterius,
 Enteroanastomose, Enterokystom,
 Gallenstein, Gastro-Enterostomie,
 Hernien, Ileus, Magen, Wurmfort-
 satz.
- Defecte**, Ersatz von D., XLI. 187.
- Deformitäten**, angeerbte D. der oberen
 Extremität, L. 495.

- Dermoideysten**, s. Haut, Kreuzbein.
- Desinfection** frischer Wunden, XLIX. 835, L. 467; — D. von Messern für Operationen, XLVIII, 811.
- Dickdarm**, Verwachsungen bedingt durch entzündliche Prozesse des D., XLVII (K). 193.
- Diphtherie**, Sterblichkeit bei 2658 D.-Fällen der Berliner chirurgischen Unversitätsklinik, XLIX. 888.
- Dünndarm**, s. Darm, Darmcanal, Jejunostomie.
- Ductus omphalo-mesentericus**, Darmvorfall bei Persistenz des D., XLIX. 541.
- D. thyreo-glossus**, Cyste des D., XLVIII. 607.
- E.**
- Echinococcus** der Schilddrüse, XLIX. 852; — E. des Halses, XLV. 912; — s. a. Netz.
- Einheilung**, s. Fremdkörper.
- Eiter**, Aetiologie und Therapie der Eiterung, XLIX. 564; — Weiterverbreitung der E.-Krankheiten in geschlossenen Anstalten, XLVIII. 585; — Eiterung bei subcutanen Fracturen, XLVII. 80; — Immunität gegen das Virus der E.-Kokken, XLII. 237; — blauer E., s. Bacillus pyocyaneus.
- Elephantiasis** und Oedeme nach Lymphdrüsen - Exstirpation, XLVII (K). 216.
- Embolie** bei subcutanen Fracturen, XLVII. 102.
- Empyem**, Beobachtungen an grossen E.-Höhlen, XLIII. (T). 208; — E. mit ausgehnter Rippenresection, XLIV. 756.
- Encephalocoele**, s. Schädel.
- Encephalocystocoele**, s. Schädel.
- Encephalocystomeningocoele**, s. Schädel, angeborene Spalten.
- Enchondrom** des Beckens, partielle Resection des Darmbeins, L. 177.
- Endotheliom** der Haut, LXIII. 196.
- Entero-Anastomose** als Ersatz der circulären Darmaht, XLV. 350; — s. a. Blinddarm, Darm, Darmcanal, Gastro-Enterostomie.
- Enterokystom**, Fall von E., XLV. 700.
- Enterostenose**, s. Blinddarm.
- Enterotomie**, s. Darm, Darmcanal.
- Entzündung**, Veränderungen der Gewebe bei der E., XLIV. 502.
- Epi-glottis**, angeborene Knorpelverbiegung der E., XLIV. 806; — Total-exstirpation der E., XLIX. 773.
- Epiphyesen**, Experimente über mechanische Reizung des E.-Knorpels, XLVI. 844; — septische Entzündung der E.-Linie, Resection der Hüftgelenkspfanne dabei, LXI, 553.
- Epispadie** und Ectopie der Blase, Heilung, XLII. 575; — operative Behandlung der männlichen E., XLII. 753.
- Epitheliom**, folliculäres E. der Haut, XLIII. 221.
- Erysipelas**, Aetiologie des E., XLII. 325.
- Exostosen**, multiple cartilaginäre E., XLI. 420, 444, 505, 969; — seltener Ausgange bei solchen, XLV. 572.
- F.**
- Feuerwaffen**, kriegschirurgische Bedeutung der neuen F., XLIV. 369, 463.
- Fibroadenom** der Mamma, XLVII (K). 280.
- Fibrom**, Casuistik, XLIX. 269.
- Fieber**, aseptisches F. bei subcutanen Fracturen, XLVII. 75.
- Finger**, Operation der häutigen Syndactylie, XLIII. 476.
- Fisteln**, s. Hals, Magen.
- Flexura sigmoidea**, s. Darm, Darmcanal.
- Fracturen**, der Mechanismus derselben, XLI. 357; — Complicationen bei

- der Heilung einfacher F., XLVII. 68; — frühzeitige Bewegung gebrochener Glieder, besonders der unteren Extremität, XLVIII. 275, L. 551; — nicht consolidirte F. ohne Bildung von Pseudarthrose, XLV. 763; — schlecht geheilte F., Beseitigung starker Verkürzung, XLIII (T). 346; — F. des 2. Rippenknorpels, XLVIII. 908; — Behandlung des typischen Radiusbruches, XLVIII. 708; — F. des Schenkelhalses, Behandlung im Stehbett, XLVI. 289; — seltene F. des Oberschenkels, XLII. 107; — Behandlung der Oberschenkel- und Oberarmbrüche im Barmer Krankenhaus, XLIII (T). 91; — F. des Unterschenkels intra partum entstanden, XLI. 174; — F. des Unterschenkels, seltene Form, XLI. 357; — isolirter Bruch des Capit. fibulae, Knochennaht, XLIX. 397; — s. a. Callus, Gehverband, Gypsverband, Oedem, Osteopothyrose, Pseudarthrose, Zahnheilkunde.
- Fremdkörper**, Einheilung von F. unter Einwirkung chemischer und mikro-parasitärer Schädlichkeiten, L. 800; — s. a. Kehlkopf.
- Fuchsin-Arbeiter**, Blasengeschwülste bei solchen, L. 588.
- Fuss**, pulsirendes Angioendotheliom des F., L. 794; — s. a. Plattfuss, Klumpfuss, Wladimirow-Mikulicz'sche Operation.
- Fusssohle**, s. Planta.
- G.**
- Gallenblase**, künstliche und natürliche Ausgüsse der G., XLVIII. 871; — von der G. ausgehende Adhäsionen, XLVII (K). 168; — Exstirpation der G. u. s. w., XLII. 550; — s. a. Choledochotomie, Gallenstein, Leber.
- Gallenstein**, Darmverschluss durch G., XLVI, 331; — Ausschneidung eines eingeklemmten G. aus dem Ductus cysticus, XLVIII. 619.
- Galvanochirurgie** über G., XLVIII. 519.
- Gangrän** bei subcutanen Fracturen, XLVII. 91; — angiosclerotische G. XLII. 569.
- Gastro-Enterostomie**, über G., XLV. 201; — G. und gleichzeitige Entero-Anastomose, XLV. 361; — s. a. Magen.
- Gaumen**, Operation der angeborenen G.-Spalte, XLVIII. 821; — Operation des gespaltenen G., XLIII (T). 71; — operative Behandlung der G.-Spalte, XLVI. 215; — plastischer Verschluss des harten und weichen Gaumens u. s. w. XLIII (T). 81.
- Gebärmutter**, die sacrale Methode bei Ausrottung des Krebses der G. XLVI. 275; — Perforation der G. mit der Sonde, XLVII. (K). 48.
- Gefässe**, Naht der G., XLII, 816; — s. a. Venen.
- Gefässgeschwülste** des Kopfes, Ligatur des Carotis externa, XLVI. 3.
- Gehirn**, einige Fortschritte in der Chirurgie des G., L. 306; — diagnostische Punction des G., XLV. 586; — Exstirpation von Tumoren des G. XLV. 365; — eine operativ behandelte G.-Cyste, L. 901; — Schädel, s. a. Arterien, Art. mening. med.
- Gehverband** bei Brüchen der unteren Gliedmaassen, XLVIII. 287.
- Gelenk**, chirurgische Mittheilungen über die chron.-rheumat. G.-Entzündung, XLV. 153; — zur Frage der G.-Neurosen, L. 632; — neuropathische Knochen- und G.-Zerstörungen, XLI. 101; — Tuberculose der G., XLVIII. 310; — moderne Behandlung der Tuberculose der G., XLIV. 392; — Behandlung tuberculöser G.-Erkrankungen mit Jodoform einspritzungen, XLI. 113; — s. a. Syringomyelie, Knochen (Tuberculose).

Gelenk-Rheumatismus, chronischer, operative Behandlung, XLVII (K). 1.
Genitalien, Sarkome der G., XLIX. 318.
Genu valgum, s. Kniegelenk.
Geschwülste, über die traumatische Entstehung der G., XLIX. 1, 267; — Verhalten der Leukocyten bei bösartigen G., XLVI. 486; — maligne G., ausgedehnte Resection der langen Röhrenknochen dabei, L. 660; — s. a. Adenom, Angiom, Atherom, Bakteriengift, Carcinom, Chondrom, Enchondrom, Fibroadenom, Fibrom, Gefäßgeschwülste, Gliom, Keloid, Lipom, Lymphosarkom, Myom, Myxom, Neurom, Odontom, Osteom, Papillom, Sarkom, Syphilom.
Gesicht, Sarkom des G., XLIX. 294; — Krebs des G., XLIX. 74; — seltener Fall von Plastik im G., XLIII (T). 195; — s. a. Wange.
Gewebe, Veränderungen der G. bei der Entzündung XLIV. 502.
Gliederstarre, Fall von spastischer G., XLVIII. 683.
Gliom, Casuistik, XLIX. 285.
Glycerin, G.-Intoxication nach Jodoform-Glycerin-Injection, XLIX. 387.
Gypsverband, Behandlung der Ober- und Unterschenkelbrüche mit ambulativen G. XLVIII. 282.

H.

Haematocele intraperitonealis, Behandlung, XLVII (K). 40.
Haemoglobin, Gehalt an H. bei chirurgischen Erkrankungen, XLI. 1.
Hals, angeborene epitheliale Cysten und Fisteln des H., XLIX. 167; — angeborene H.-Fisteln, XLVI. 390; — Blutyste des H., XLVII (K). 136; — Echinococcus des H., XLV. 912; — Aktinomykose am H., XLIII. 258; — Sarkom des H. XLIX. 302, s. a. Schiefhals.

Hand, Maschinenverletzung der H., Plastik, XLIX. 265, L. 706.
Handgelenk, s. Arthritis deformans.
Harnblase, s. Blase.
Harnorgane, Krebs der H., XLIX. 86.
Harnröhre, Operation bei angeborener Blasen- und H.-Spalte, XLIII (T). 394; — s. a. Blase.
Haut, eigenartige Form von H.-Gangrän und Pulstelbildung, XLVIII. 575; — Tuberculose der H., XLVIII. 335; — Endotheliome der H., XLIII. 196; — folliculäre Epitheliome der H., XLIII. 221; — zur Anatomie der Dermoid- und Atheromeysten der H., XLVIII. 164; — zur Entwicklungsgeschichte des H.-Krebses, XLIII (T). 255; — Heilung grosser H.-Defecte mit gestielter Hautlappen aus entfernten Körpertheilen, XLVI. 626; — Transplantation von H. nach Thiersch's Methode, XLIII (T). 387; — Wiederanheilung vollständig getrennter, die Fettschicht enthaltender Stücke H., XLVI. 183.
Heilgymnastik bei den Chinesen, XLIV. 58.
Hernien, H. inguinalis bei Männern. XLVI. 62; — Leistenbruch des schwangeren Uterus, Radicaloperation, XLIX. 918; — H. inguino-interstitialis und inguino-properitonealis, Genese derselben, XLI. 202; — seltene Form der Einklemmung des Dünndarms beim Leistenbruch, XLVIII. 557; — Darmresection bei eingeklemmten gangränösen H., XLII. 491; — Herniotomie bei der Gangrän verdächtigem Darm, XLI. 337; — Behandlung gangränöser H., XLVI. 239; — Erfolge der Radicaloperation der H. mittelst der Verlagerungsmethode, L. 170; — Radicaloperation nicht eingeklemmter H. in der Berner Klinik, XLVI. 40; — Resultate der Radicaloperation bei;

besonders grossen H., L. 188; — Radicaloperation des Leistenbruchs, XLIII. 55; — Radicaloperation der Inguinal-H. im Kindesalter, XLIX. 803; — neue Operationsmethode der Radicalbehandlung der H. cruralis, XLVII. 1; — H. cruralis bei Männern, XLVI. 83, bei Frauen 84; — H. umbilicalis et epigastrica, XLVI. 86; — Radicaloperation von Nabelbrüchen und Brüchen der Linea alba mit Excision der Bruchqforte, L. 585; — Fall von H. obturaria, XLVI. 369; — H. der Linea alba, XLII. 1; — s. a. Wurmfortsatz.

Hoden, Torsion des H. mit Missbildung des Nebenhodens, XLVIII. 201; — Tuberculose des H., XLVIII. 334; — Krebs des H., XLIX. 83; — Geschwülste der Scheidenhaut des H. und des Samenstranges, XLIX. 688.

Hodensack, peracute Gangrän des H., XLII. 772.

Hüftgelenk, unblutige Reduction der angeborenen Luxation des H., XLIX. 368; — orthopädische Behandlung derselben, L. 636; — operative Behandlung derselben, XLIII. (T.) 351; — orthopädische Behandlung der Erkrankungen des H., XLII. 709; — Endresultate nach conservativer Behandlung bei tuberculöser Entzündung des H., XLVI. 243; — Arthrotomie des H., XLIII. (T.) 351; — s. a. Arthritis deformans, Becken, Coxitis, Osteomyelitis, Resection.

Hydronephrose, Fälle von XLVII. 351.

Hydrops fibrinosus, Bedeutung des Faserstoffs und seiner Umwandlungen beim H., XLVII. (K.) 376.

Hypoglossus, beiderseitiger idiopathischer H.-Krampf, XLVI. 705.

Hypospadiä perinealis, XLII. 885; — zur Plastik der Hypospadiä, XLIII. (T.) 203.

I. J.

Jejunostomie, Bemerkungen über, L. 919.

Heus, Diagnose und Therapie des J., XLI. 565.

Infectionskrankheiten, Weiterverbreitung von contagiösen I. in geschlossenen Anstalten, XLVIII. 585.

Influenza, Erkrankung der Knochen, Gelenke, Bänder bei der I., XLIX. 487.

Intubation, Zur Erleichterung der I. bei erschwertem Décanulement, XLIX. 903.

Jodoform, Einspritzungen von J. bei tuberculösen Gelenkerkrankungen, XLI. 113; — Beeinflussung der Regeneration des zerstörten Knochenmarks durch J., L. 75; — s. a. Glycerin.

Ischias, zur Frage der I. scoliotica, XLVI. 684.

K.

Kehlkopf, Verstopfung des K., Caron's These darüber, L. 397; — Oedem des K., XLII. 46; — Fall von totaler Exstirpation des K., XLV. 237; — Exstirpation des K., XLI. 641, XLIV. 1; — Verbesserungen des künstlichen K., XLV. 237; — s. a. Epiglottis.

Keilbeinhöhle, Pathologie und Therapie der K.-Eiterung, XLVII. 146.

Keime, aus der Luft sich absetzende K., XLIV. 135.

Keloid, Casuistik, XLIX. 271.

Klumpffuss, Behandlung des K., XLVII. (K.) 358; — Behandlung mit forcirtem intermittirenden Zuge, XLII. 95; — Behandlung der Innenrotation des Pes equino-varus congenitus, XLVIII. 552; — s. a. Pes calcaneus.

- Kiefer**, gutartige centrale Epithelialgeschwülste der K., XLVII (K). 52; — Sarkom des K., XLIX. 300; — s. a. Resection.
- Kiefergelenk**, neue Operation bei knöcherner Ankylose des K., XLVIII. 864.
- Kieferklemme**, Zur Casuistik der arthrogenen K., XLV. 664; — plastische Operation bei K., XLII. 365.
- Kniegelenk**, Subluxation des Meniscus lateralis des K., XLI. 374; — Zerreissung des Zwischenknorpels des K., operative Behandlung, XLVI. 363; — Lipoma arborescens des K., XLI. 376; — Behandlung der Tuberculose des K. in der Göttinger Klinik, L. 417; — Operation der winkelligen Ankylose des K., XLI. 346; — bogenförmige Resection bei Ankylose des K., XLVI. 445; — operative Behandlung des Genu valgum, XLIII. 378; — Behandlung der Genu valgum leichteren Grades, XLVIII. 690; — s. a. Arthritis deformans.
- Knochen**, Anomalien der K. und Gelenke, XLI. 420, 505, 749, 969; — zur Biologie wachsender Röhrenknochen, XLVIII. 879; — Theorie des K.-Schwundes und der K.-Bildung durch Druckentlastung, XLII. 302; — histolog. Befunde nach K.-Implantationen, XLVI. 409; — neuropathische K.- und Gelenkzerstörungen, XLI. 101; — Trockennekrose des K. und deren Verhütung, XLVIII. 693; — Ausfüllung von K.-Höhlen, XLV. 415; — Erkrankungen der K. im Typhus, XLVI. 862; — Erkrankung der K., Gelenke, Bänder, bei der Influenza, XLIX. 487; — Tuberculose der K., XLVIII. 332; — Tuberculose der Diaphysen der langen Röhren-K., XLIII. (T) 156; — Behandlung der K.- und Gelenk-Tuberculose, XLIX. 235; — Diagnose der solitären Cyste in den langen Röhren-K., XLVI. 373; — primäre Carcinome der K., XLV. 704; — K.-Metastasen bei Schilddrüsenkrebs, XLVI. 480; — Ersatz von Continuitäts-Defecten der Röhren-K., XLV. 441; — neues Operationsverfahren bei angeborenen Defecten am Unterarm und Unterschenkel, XLVIII. 802; — s. a. Epiphysen, Exostosen, Fracturen, Knochenmark, Nekrose, Oberschenkel, Osteochondritis, Osteomyelitis, Osteoplastik, Ostitis, Periostitis.
- Knochenmark**, Regeneration des zerstörten K., L. 75.
- Kolik**, Verwachsungen und Netzstränge als Ursache schwerer K., XLV. 121.
- Kopf**, Abreissung der Haut des K., Haut-Transplantation, XLIII (T). 388, 390; — diverse Erkrankungen am K., XLVII (K). 124; — Aktinomykose am K., XLIII. 258.
- Krebs**, s. Carcinom.
- Kreuzbein**, Dermoid im Sacralcanal, XLVII (K). 343; — s. a. Sacro Coccygealgegend.
- Kropf**, Histologie und Histogenese des K. XLVII. 464; — Struma nodosa, XLVII. 473; — Str. diffusa, XLVII. 491; — Cysten-K. von ungewöhnlicher Grösse, Exstirpation, XLII. 590; — Exstirpation des K., XLIV. 698, 765; — chirurg. Behandlung und Abhängigkeit der Basedow'schen Krankheit vom K., XLIV. 652; — zur Casuistik der Nebenkröpfe, XLVIII. 452; — s. a. Schilddrüse.
- Kugel**, Bleivergiftung durch eine im K. steckende K., XLIII. (T) 221.

L.

Lähmung, s. Chloroform (Narkose).

Laparotomie. Nachbehandlung nach L., L. 430; — s. a. Blinddarm,

- Coeliotomie, Darmcanal, Ileus, Netz, Peritonitis.
- Laryngectomie**, s. Kehlkopf.
- Leber**, Experimente an der L. und den Gallenwegen, XLVIII. 885; — Amöbenfund bei Abscess der Leber u. s. w., XLIII. 40; — Abscess der L. und Lungenabscess mit Protozoën, XLVIII. 478; — zur Casuistik der Chirurgie der L., XLVI. 393; — s. a. Choledochotomie, Gallenblase.
- Leistencanal**, s. a. Ureter.
- Lepra**, Nervenausschabung bei L., XLIV. 855.
- Leukoeyten**, Verhalten der L. bei malignen Tumoren, XLVI. 486.
- Ligatur** der Carotis communis, XLII. 229; — des Carotis externa, XLVI. 3.
- Lipom**, Casuistik, XLIX. 272; — multiple symmetrische L., XLVI. 899; — L. durum im Cavum pharyngolaryngeale, XLI. 374; — L. der Mamma, XLVII. (K.) 276; — zur Kenntniss der subpleuralen L., XLIII. (T.) 322; — Verwachsungen in der Bauchhöhle, bedingt durch frei gewordene L., XLVII. (K.) 202; — s. a. Brustdrüse, Niere.
- Lippe**, angeborene Oberlippenfistel, XLVI. 35.
- Lippen**, Makrochilie durch Adenome der L.-Schleimdrüsen, XLIV. 95; — Krebs der Oberlippe, XLIX. 70; — Krebs der Unterlippe, XLIX. 68, XLIII. (T.) 36; — Plastik bei Defect Unterlippe, XLI. 677, 842.
- Luft**, aus der L. sich absetzende Keime, XLIV. 135.
- Luftröhre**, s. Tracheocele.
- Lumbalgegend**, Sarkome der L., XLIX. 315.
- Lunge**, Durchbruch kalter tuberculöser Abscesse der Brustwand in die L., XLVI. 292.
- Luxation**, operative Behandlung der angeborenen L. des Hüftgelenks, XLIII. (T.) 351; — angeborene und patholog. L. des Radiusköpfchens, XLI. 420; — blutige Reposition veralteter L., XLIII. (T.) 351; — incomplete L. des Schlüsselbeines nach vorn, XLIV. 222; — traumat. L. des Radiusköpfchens, XLVI. 809; — divergirende L. beider Vorderarmknochen, XLIX. 243; — incomplete L. der Tibia nach hinten, XLIV. 222; — Fall von incompleter L. der Tibia nach hinten, XLVI. 912; — s. a. Hüftgelenk, Talus, Unterkiefer.
- Lymphangiom** der Mundhöhle, XLI. 829; — L. cavernosum, s. Rückenmark.
- Lymphcysten**, retroperitoneale L., L. 763.
- Lymphdrüsen**, Erkrankungen der L., XLIX. 437; — dauerndes Oedem und Elephantiasis nach L.-Exstirpation, XLVII. (K.) 216.
- Lymphosarcom**, die Beziehungen zwischen L. und Tuberculose, L. 573.

M.

- Magen**, Peritonitis nach M.- und Darmruptur, XLIV. 646; — Behandlung der durch rundes M.-Geschwür veranlassten Perforations-Peritonitis, L. 615; — Verwachsungen in der Bauchhöhle, entstanden durch M.-Geschwür, XLVII. (K.) 160; — operative Behandlung des M.-Geschwüres, XLVIII. 787; — Krebs des M., XLIX. 82; — Experimente über submucöse Resection von Darm und M., XLII. 534; — neue Methode der M.-Resection mit Gastro-Duodenostomie, XLII. 542; — über Bildung einer M.-Fistel, L. 562; — s. a. Gastro-Enterostomie, Pylorus.

Makrochilie, s. Lippen.

Mamma, Geschwülste der M., XLII. 593; — Sarkom der M. mit zahl-

- reichen Recidiven, XLVIII. 93; — Cystadenom der M., XLIV. 117; — Fibroadenom der M., XLIV. 102; — Electrolyse bei inoperablem Krebs der M., XLVIII. 538; — s. a. Brustdrüse, Nipple.
- Massage**, zur Technik der M., XLI. 305; — M. bei den Chinesen, XLIV. 58.
- Mastdarm**, Ausmündung des M. in das Urogenitalsystem. XLV, 489; — Sphincter-Plastik bei Incontinentia alvi, XLVII. (K.) 340; — Resection des M. wegen Vorfall, XLVIII. 847; — Krebs des M., nebst Drüsenwucherungen der Dickdarmschleimhaut, XLI. 887; — Resection des M. bei stricturirenden Geschwüren, L. 835. — narbige Verengerungen des M., Behandlung, XLIII. (T.) 175; — Krebs des M., XLIX. 89; — Operation hochsitzender Carcinome des M., XLI. 817; — hochsitzender M.-Krebs, osteoplastische Darmresection, XLV. 674.
- Melanosarcom**, s. Nebenhoden.
- Meningocele** cranialis, s. Schädel (angeborene Spalten); — M. spinalis siehe Wirbelsäule (angeborene Spalten).
- Messer**, Desinfection von M. für Operationen, XLVIII. 811.
- Milz**, Exstirpation der M. bei Leukaemie und Pseudoleukaemie, XLIII. (T.) 439; — Exstirpation der M., XLIX. 629; — s. a. Wandermilz.
- Missbildungen**, seltene, XLII. 769.
- Mondeville**, Heinrich von, Chirurgie desselben, XLI. 122, 467, 705, 917; XLII. 172, 426, 645, 895; XLIV. 227.
- Mundhöhle**, Lymphangiome der M., XLI. 829; — Krebs in der M., XLIX. 80; — Carcinom des Bodens der M., XLIII. (T.) 63, 66; — plastische Operationen in der M., XLIII. (T.) 32.
- Muskeln**, hämatogene Tuberculose der M., XLVI. 97; — s. a. Myositis.
- Myelocystocele**, Myelocystomeningocele, Myelomeningocele, s. Wirbelsäule (angeborene Spalten).
- Myom**, Casuistik, XLIX. 284.
- Myositis**, das Stadium der bindegewebigen Indication der M. progressiva ossificans, L. 1.
- Myxoedem**, operatives M. mit Schilddrüsenfütterung behandelt, XLVIII. 857.
- Myxom**, Casuistik, XLIX. 274; — s. a. Brustdrüse.

N.

- Narkotisirung**, N.-Statistik, XLII. 282; XLV. 55; XLVI. 139; XLVIII. 223; s. a. Aether, Chloroform, Pental.
- Nase**, angeborene mediane Spaltung der N., XLIX. 767; — Krebs der N., XLIX. 71; — Correctur der Sattelnase, L. 547.
- Nasen-Rachenraum**, Electrolyse der fibrösen Geschwülste im N., XLVIII. 529.
- Nebenhoden**, primäres Melanosarcom der N., XLII. 769; — s. a. Hoden.
- Nebenknopf**, s. Knopf.
- Nebenniere**, Beziehung gewisser Nierentumoren zu der N., XLVII. (K.) 225.
- Nekrose**, osteoplastische Nekrotomie in der Kieler Klinik, XLIII. (T.) 121; — s. a. Knochen.
- Nephrectomie**, s. Nieren.
- Nephrolithiasis** nach Rückenmarkverletzungen, L. 601.
- Nephrolithotomie** mittelst des Sectionschnittes, XLVIII. 932; — Fälle von N., XLVII. 454.
- Nephropexie**, Fälle von, XLVII. 458.
- Nephrotomie**, Nierenbefund nach N., XLVI. 418; — Fälle von N., XLVII. 436; — s. a. Nieren.
- Nephroureterectomie** bei Hydroureter cum hydronephrosi, XLIX. 675.
- Nerven**, Lähmung der N. ulnaris, bedingt durch eine traumatische Cyste,

- XLIX.** 451; — Dehnung des N. facialis bei Trigeminus-Neuralgie, XLVI. 195; — Naht und Regeneration der N., XLI. 192; — Resection des 3. Astes des N. trigeminus, XLV. 343; — Freilegung des 3. Astes des N. trigeminus am Foramen ovale, XLIII. (T.) 13; — Resection des N. trigeminus innerhalb der Schädelhöhle, XLIV. 821; — Erfahrungen über die intracranielle Resection des N. trigeminus, L. 469; — Ausschabung von N. bei Lepra, XLIV. 855; — s. a. Hypoglossus.
- Netz**, Echinocoecus der N. vom chirurgischen Standpunkte, XLII. 380.
- Neurom**, Casuistik, XLIX. 23, 238; — s. a. Rankenneurom.
- Niere**, Entstehung der subcutanen Zerreiſung der N. und der Wanderniere, L. 676; — histologe Vorgänge bei der Heilung von Wunden der N., XLV. 1; — Fall von Pankreas-cyste mit Nierendrehung, L. 261; — Abscesse der N., XLVII. 379; — Syphilis der N., XLVII. 397; — Tuberculose der N., XLVII. 390; — operative Behandlung der Tuberculose der N., XLI. 251; — Nephrotomie und Nephrectomie wegen Phthise der N., XLV. 715; — Steine der N., XLVII. 404; — zur pathol. Anatomie der N.-Geschwülste, XLVIII. 343; — Bau gewisser N.-Tumoren, XLVII.(K.) 225; — angeborene Cysten-Niere mit Sarkombildung, XLVIII. 359; — paranephritische Cysten der N., XLVII. 374; — Lipom der N., XLIV. 458; — Fibro-Myo-Osteosarkom der N.-Kapsel, XLVIII. 369; — maligne Tumoren der N., XLVII. 305; — Sarkom der N., XLVIII. 365; — Carcinom der N., XLVIII. 344; — Diagnose und Behandlung der bösartigen N.-Geschwülste, XLIX. 407; — Erfahrungen über Chirurgie der N., XLVII. 302; — quere (partielle) Resection der N., XLII. 370; — zur Resection der N., XLVI. 310; — s. a. Hydronephrose, Nephrolithiasis, Nephrolithotomie, Nephropexie, Nephrotomie, Nephroureterectomie, Perinephritis, Pyonephrose, Wanderniere.
- Nipple**, Paget's Disease of the N., XLVIII. 917.
- Nuhn'sche Drüse**, angeborene Ranula derselben, XLIX. 530.

O.

- Oberlippe**, s. Lippen.
- Oberschenkel**, angeborener Defect der Diaphyse des Oberschenkels, XLIX. 252.
- Odontom**, über odontoplastisches O., L. 275.
- Oedem** bei subcutanen Fracturen, XLVII. 84.
- Oesophagus**, s. Speiseröhre.
- Ohr**, Mittelohr-Eiterung, Leiden des Warzenfortsatzes, XLVII. 33; — Krebs des O., XLIX. 79.
- Ohrmuschel**, Perichondritis tuberculosa der O., XLIII. (T.) 235.
- Osteochondritis** dissecans, Präparat von, XLI. 362; — über dieselbe, XLVIII. 634; L. 913.
- Osteomyelitis** non purulenta (seromucinosä), XLVIII. 483; — zur Kenntniss der acuten O., L. 462; — Fälle von acuter O., XLVIII. 390; — experimentelle Erzeugung osteomyelitischer Herde, XLVIII. 181; — Frühoperationen bei O., XLVIII. 753.
- Osteoplastik** in histolog. Beziehung, XLVIII. 466; — in klinischer und experimenteller Beziehung, XLV. 401; — s. a. Mastdarm, Schädel, Stirnhöhle.
- Osteopsathyrose**, Beitrag zur idiopathischen O., XLVII. (K.) 327.
- Osteom**, Casuistik, XLIX. 281.

Osteotomie, s. Knie, Resection.

Ostitis carcinomatosa bei Carcinom der Prostata, XLVIII. 593.

P.

Pankreas, chirurgische Behandlung der Eiterung und Nekrose der P., XLVIII. 721; — Fall von P.-Cyste mit Nierendrehung, L. 261; — Krebs der P., XLIX. 83.

Papilloma, zur Kenntniss der P. neuropathicum, XLIX. 456; — centrales P. des Unterkiefers, XLVII. (K.) 87.

Parotis, Adenome der P., XLIV. 234; — maligne Geschwülste der P., XLIV. 239; — gutartige desgl., XLIV. 242.

Parotitis, Fall von tuberculöser P., XLVII. 26.

Penis, typische Form von Fisteln des P. bei Kindern, XLII. 885; — Gangrän des P. mit nachfolgender Plastik, XLVI. 230; — Geschwülste des P., XLIX. 101; — Krebs des Penis, XLIX. 84; — s. a. Posthioplastik, Praeputium.

Pental-Narkose in der Chirurgie, XLV. 114; — s. a. Narkotisirung.

Perinephritis, eitrige P. und subphrenischer Abscess, L. 16.

Periostitis, Fälle von P. albuminosa, XLVI. 724.

Peritonitis, chirurg. Behandlung der allgemeinen eiterigen P., XLIV. 612; — s. a. Magen, Wurmfortsatz.

Perityphilitis, eiterige P. und subphrenischer Abscess, L. 16; — operative Heilung der recidivirenden P., XLIII. (T.) 466; — chirurgische Therapie der P., XLIII. (T.) 279; — s. a. Blinddarm, Wurmfortsatz.

Pes calcaneus congenitus, Knochenveränderungen bei P., XLII. 578.

Pharyngotomia subhyoidea, Bemerkungen zur P., XLIX. 773; — P. suprahyoidea (proprie sic dicta), XLIX. 793.

Pharynx, Beitrag zur Resection des P., XLIX. 872; — s. a. Schlund.

Plättchennaht, s. Darmcanal.

Planta, Zerreißungen der Plantarfascie, XLVIII. 853.

Plastik, s. Blasen-Scheidenfistel, Brustdrüse, Gaumen, Gesicht, Hand, Hypospadie, Kieferklemme, Lippen, Mundhöhle, Nase, Penis, Posthioplastik, Sphincter, Stirn, Wange.

Platffuss, operative Behandlung des P., XLVI. 358.

Pleura, s. Lipom.

Pneumatocele syncipitalis, XLI. 685.

Polymastie, zur Lehre von der P., Beziehung zu Geschwülsten der Brustdrüse, XLV. 880.

Posthioplastik, nach Gangrän der Penishaut, XLII. 788.

Praeputium, P.-Steine; XLI. 240; s. a. Posthioplastik.

Processus mastoideus, s. Warzenfortsatz.

Processus vermiformis, s. Wurmfortsatz.

Prostata, Sarkom der P., XLII. 758; — Carcinom der P. mit Ostitis carcinomatosa, XLVIII. 593; — Operationen an P. und Blase, XLII. 858.

Protozoën in einem Lungenabscess, XLVIII. 478.

Pseudarthrose, Behandlung, XLI. 183.

Pylorus, über Ausschaltung inoperabler P.-Stricturen, L. 919.

Pyonephrose, Fälle von. XLVII. 376.

R.

Rankenneurom, zur Kenntniss des R., XLV. 326, XLII. 581, XLIX. 453.

Ranula, angeborene R. glandulae Nuhnii, XLIX. 580.

Rectum s. Mastdarm.

Resection des Oberkiefers, XLIII. (T.) 39; — R. des Ober- und Unterkiefers, XLIV. 604; — R. des Unterkiefers, XLIII. (T.) 52; — R. des

Mittelstücks des Unterkiefers, XLIII. (T). 66; — totale R. der 1. Rippe, XLI. 627; — ausgedehnte R. der langen Röhrenknochen bei malignen Geschwülsten, L. 660; — R. der Hüftgelenkspfanne bei septischer Epiphysenlinienentzündung, XL. 558; — R. der Hüftgelenkspfanne und partielle Resection des Oberschenkelkopfes, XLII. 375; — R. der Hüftpfanne, XLII. 842; — R. des Fussgelenks, Resultate, XLIII. 448; — Fuss-R. mit dorsalem Lappenschnitt, XLVIII. 372; — s. a. Arthritis deformans, Becken, Empyem, Kniegelenk, Mastdarm, Wirbelcanal, Wladimirow-Mikulicz'sche Operation.

Retropharyngeal-Geschwülste XLI. 866.

Rhachitis, Spontanheilung rhachitischer Verkrümmungen, L. 180.

Rhinoplastik aus dem Arm, XLVIII. 778; — neues Verfahren und Operation der Sattelnase, L. 789; s. a. Nase.

Riesenwuchs, partieller, XLI. 420, 435.

Rippenknorpel s. Fracturen.

Röhrenknochen s. Knochen.

Rose s. Erysipelas.

Rostock, chirurgische Poliklinik in R., XLVII. (K). 123.

Rücken, Sarkom des R., XLIX. 311.

Rückenmark, Erschütterung des B., Casuistik und pathol. Anatomie, XLII. 112; — Compression der Cauda equina durch ein Lymphangioma cavernosum, Operation, XLII. 812; — Läsionen des Sacraltheiles des R., XLIII (T). 107; — Nephrolithiasis nach Verletzungen des R., L. 601; — Operation bei Compression des R. durch Wirbelkörper, XLIV. 833.

Rumpf, Krebs am R., XLIX. 97.

S.

Sacro-Coccygeal-Gegend, Fisteln und Geschwülste daselbst, XLVII. (K). 343; — Teratom der S., XLIX. 657; — s. a. Teratom.

Sarkom, Casuistik, XLIX. 19, 289; — myelogenes S. der Tibia, Behandlung, XLVI. 272; — s. a. Brustdrüse, Darmcanal, Genitalien, Geschwülste, Mamma, Nebenhoden, Nieren, Prostata.

Sattelnase s. Rhinoplastik.

Schädel, angeborene Spalten des S. und der Wirbelsäule, XLVII. 162; — zur Lehre von den Knochen-Nekrosen des S. XLVII (K). 304; — Pneumatocele syncipitalis, XLI. 685; — Fractur des S. mit Gehirnabscess, XLVII (K). 125; — Ersatz von Defecten des S., XLV. 470; — Behandlung von erworbenen S.-Knochen-defecten, L. 845; — osteoplast. Verschluss von Defecten des S., XLV. 227; — knöcherner Wiederersatz eines grossen Defectes im S., XLII. 808; — Heteroplastik bei Defecten des S., L. 407; — temporäre Resection des S.-Daches, XLI. 246; — Perforation des S. und diagnostische Gehirnpunction, XLV. 586; — den S. perforirendes Haut-Carcinom, Exstirpation, XLV. 186; — s. a. Arterien (Art. meningea) Schläfenbein, Warzenfortsatz.

Scapula s. Schulterblatt.

Schenkelvenen s. Venen.

Schiefhals, angeborener musculärer S., XLII. 797.

Schilddrüse, Wachstumsstörungen bei Thieren nach frühzeitiger Exstirpation der S., XLIX. 207; — Fall von Thyreoiditis acuta, XLVII (K). 186; — Echinococcus der S., XLIX. 852; — Knochenmetastasen bei S.-Tumoren, XLVIII. 502; — Krebs

- der S., Knochen-Metastasen danach, XLVI. 430; — eine im Sternum entwickelte S.-Metastase, XLVIII. 489; — Fütterung mit S. bei Myxoedem, XLVIII. 857; — s. a. Kropf.
- Schläfenbein**, extradurale Abscesse bei Erkrankung des S., XLVII (K). 94; — s. a. Warzenfortsatz.
- Schlund**, syphilitische Narbenstricturen des S., XLIII (T). 371; — s. a. Nasen-Rachenraum, Pharynx, Retropharyngeal-Geschwülste.
- Schulterblatt**, angeborene Verschiebung des S. nach oben, XLII. 545, 925; — Hochstand des S., XLVI. 387.
- Schussverletzung** des Unterkiefers, XLVII (K). 127; — s. a. Kugel.
- Scrotum** s. Hodensack.
- Sehnen**, Regeneration der S., XLVI. 363.
- Sehnenscheiden**, Tuberculose der S., XLVIII. 333.
- Septik**, zur Lehre von den septischen Erkrankungen, XLIX. 697.
- Serosa**, die erste Verklebung seröser Häute, L. 887.
- Skoliose**, Behandlung der S., XLIV. 842; — verbesserter S.-Apparat, XLVI. 483; — s. a. Thoracometer.
- Sohle**, Erhöhung der S. im Maschinestiefel, XLIX. 925.
- Speicheldrüsen**, Geschwülste der S., XLIV. 233.
- Speiseröhre**, Behandlung der narbigen Verengerung der S., L. 626; — Anätzungen und Stricturen der S., XLV. 605; — Divertikel der S., Behandlung, XLIII. 1.
- Sphincter-Plastik** am Mastdarm bei Incontinentia alvi, XLVII (K), 340.
- Spina bifida occulta**, XLVII. 257; — zur Pathologie der Sp. bif. lumbosacralis, XLV. 194; — Behandlung der S., XLVI. 200.
- Spiralschiene** gegen Pronationsstellung der oberen Extremitäten, XLVIII. 683.
- Splenopexis** bei Wandermilz, L. 880.
- Spondylitis**, Lähmung nach S., operative Eröffnung des Wirbelcanals, XLI. 381.
- Steine** s. a. Praeputium.
- Steinschnitt**, Sectio alta, neue Methode der Blasennaht dabei, XLI. 410; — Sectio alta mit Blasennaht, ohne Anwendung des Katheters, XLVIII. 449; — hoher St. bei Kindern, XLI. 877.
- Steissbein** s. Sacro-Coccygealgegend.
- Steissgegend**, angeborene cystische Geschwülste der St., XLIX. 192; — s. a. Sacro-Coccygealgegend.
- Sterilisation** s. Asepsis.
- Stirnhöhle**, anatom. Verhältnisse der St. und ihrer Ausmündung, XLV. 149; — osteoplastische Eröffnung der St., L. 544.
- Struma** s. Kropf.
- Suspension**, Einwirkung der S. am Kopf auf den Kreislauf, XLIX. 460.
- Syndactylie** s. Finger.
- Syphilome**, Diagnose der S., L. 646.
- Syngomyelie**, Gelenkerkrankung bei S., XLV. 204.

T.

- Talus**, Reposition des luxirten T. von einem Schnitte aus, XLIII (T). 1.
- Tampons**, resorbirbare und lebendige T., XLI. 187.
- Teratome**, zur Genese der sacrococcygealen T., XLV. 685.
- Thiol**, Behandlung der Verbrennungen mit T., XLIII (T). 23.
- Thoracometer**, Skoliosen- und Körpermess-Apparat, XLVI. 298.
- Thorax** s. Brust.
- Thrombose** bei subcutanen Fracturen, XLVII. 87.
- Tracheocele mediana**, XLII. 523.
- Tracheotomie**, eine zweizeitige T., XLIX. 903.

Transplantation s. Haut.

Trigeminus s. Nerven.

Tuberculose, Uebertragung der T. durch den geschlechtlichen Verkehr, XLIV. 448; — Behandlung der chirurg. T. mit Stauungshyperämie, XLVIII. 306; — s. a. Gelenk, Kniegelenk, Knochen, Lymphosarkom, Niere.

Typhus, Knochenerkrankungen im T., XLVI. 862, XLVIII. 792; — Perforations-Peritonitis nach T., XLIV. 645.

U.

Unterarm s. Knochen.

Unterkiefer, retroglenoidale Luxation des U., XLV. 623.

Unterlippe s. Lippen.

Unterschenkel s. Knochen.

Ureter, Ureteritis, XLVII. 383; — Ursachen der U.-Fisteln, XLVIII. 640; — Hernienartiger Vorfall eines U. durch den Leistencanal, XLIV. 430; — zur Chirurgie des U., XLVIII. 639; — Hydroureter cum hydronephrosi, Nephroureterectomie, XLIX. 675; — Entfernung eines im U. festsitzenden Steines, XLVIII. 875; — Resection des U., XLIV. 850.

Uterus, s. Gebärmutter.

V.

Varix racemosus im Gebiete der V. temporalis, XLVII (K). 133.

Varicositäten, Behandlung der V., XLII. 882.

Venen, Zulässigkeit der Unterbindung der V. femoralis, XLV. 642; — die Naht von Wunden der Venen (V. cava infer.), XLIII. (T.) 338; — s. a. Thrombose, Varia, Varicositäten.

Verband, aseptischer u. antiseptischer V., Sterilität der Wunden dabei, XLIV. 876; s. a. Asepsis, Catgut, Desinfection.

Verbrennung, mit Thiol behandelt, XLIII. (T.) 23.

Vererbung von Deformitäten an der oberen Extremität, L. 495.

Vergiftung s. Blei.

Verrenkung s. Luxation.

Verwundete, Dienst der V.-Träger der Zukunftskriege, XLIV. 420.

Vesico-Vaginalfistel s. Blasen-Scheidenfistel.

Vorhaut s. Postioplastik, Praeputium.

Volvulus s. Darmcanal.

W.

Wandermilz, Behandlung der W. durch Splenopexis, L. 880.

Wanderniere, Entstehung der W., L. 676, 681; — Fälle von W., XLVII. 430.

Wange, schräge W.-Spalte, XLVIII. 901; XLIX. 734; — Plastik der W.-Schleimhaut nach Oberst, XLVI. 346.

Warzenfortsatz, Leiden des W. in Folge von Mittelohr-Eiterung, XLVII. 33; — s. a. Schläfenbein.


Wirbelcanal, operative Eröffnung des W. bei spondylitischen Lähmungen, XLI. 381; — Operation der Geschwülste des W., L. 452.

Wirbelsäule, angeborene Spalten des Schädels und der W., XLVII. 162; — Sarkom der W., XLIX. 311; — s. a. Skoliose, Spina bifida.


Wladimirov - Mikulicz's Operation, neue Indication dazu, XLI. 249; — dieselbe als orthopäd. Operation, XLV. 335; — neue Indication und Modification derselben, XLIX. 259.

Wunden, Desinfection frischer W., XLIX. 835; L. 467; — Sterilität der aseptisch und antiseptisch behandelten W., XLIV. 876; — zur aseptischen Behandlung der W.,

- XLIV. 438; — s. a. Asepsis, Catgut, Desinfection.
- Wurmfortsatz**, die Hernien des W., XLV. 892; — Verwachsungen bedingt durch Entzündung des W., XLVII(K.)186; — W.-Peritonitis, operative Behandlung, XLI. 277; — s. a. Blinddarm, Peritonitis, Perityphlitis.
- Z.**
- Zahnheilkunde**, die Z. im Dienste der Chirurgie, XLIII. 74.
- Zähne**, Einfluss der Krankheiten der bleibenden Z. auf den Gesamtorganismus, XLV. 258.
- Zunge**, über Bewegungen der Z., XLVI. 634; — seltene Erkrankungen der Z., XLII. 767; — Krebs der Z., XLIX. 80; — 69 Fälle von Carcinom der Z., XLV. 774; — Exstirpation des Krebses der Z., XLIII (T). 58.
- Zwerchfell**, subphrenischer A., perityphlit., perinephrit. Eiterung, L. 16.









3 2044 103 037 438